UC-NRLF
B 3 252 765

Digitized by Google
Original from UNIVERSITY OF CALIFORNIA

Generated on 2019-10-24 15:21 GMT / http://hdl.handle.net/2027/uc1.b3252765
Public Domain in the United States, Google-digitized / http://www.hathitrust.org/access_use#pd-us-google



Digitized by Google
Original from UNIVERSITY OF CALIFORNIA
Generated on 2019-10-24 15:21 GMT / http://hdl.handle.net/2027/uc1.b3252765
Public Domain in the United States, Google-digitized / http://www.hathitrust.org/access_use#pd-us-google

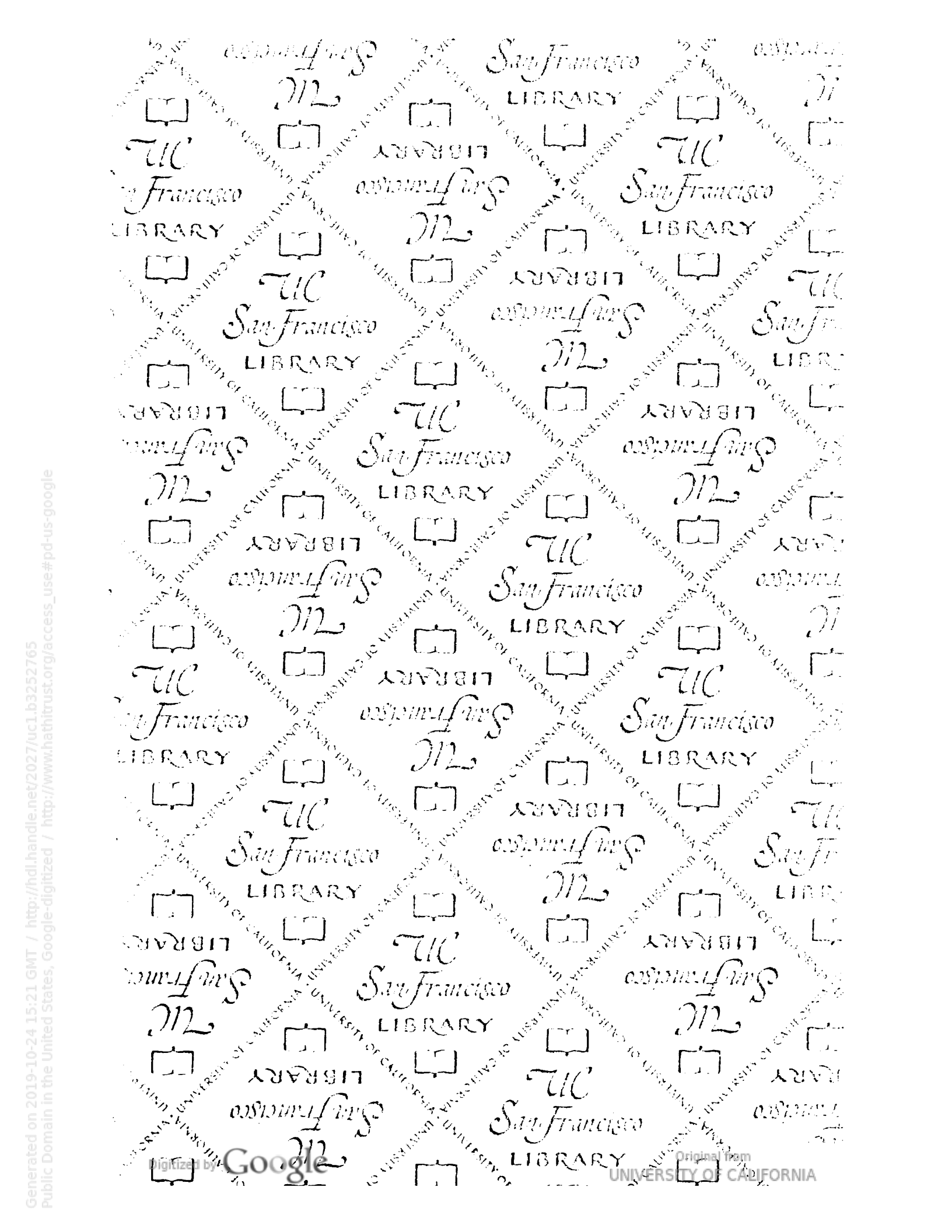

Digitized by Google
Original from UNIVERSITY OF CALIFORNIA
Generated on 2019-10-24 15:21 GMT / http://hdl.handle.net/2027/uc1.b3252765
Public Domain in the United States, Google-digitized / http://www.hathitrust.org/access_use#pd-us-google

Generated on 2019-10-24 15:21 GMT / http://hdl.handle.net/2027/uc1.b3252765
Public Domain in the United States, Google-digitized / http://www.hathitrust.org/access_use#pd-us-google

Digitized by Google

Original from
UNIVERSITY OF CALIFORNIA

Generated on 2019-10-24 15:21 GMT / http://hdl.handle.net/2027/uc1.b3252765
Public Domain in the United States, Google-digitized / http://www.hathitrust.org/access_use#pd-us-google

Digitized by Google

Original from
UNIVERSITY OF CALIFORNIA

Generated on 2019-10-24 15:21 GMT / http://hdl.handle.net/2027/uc1.b3252765
Public Domain in the United States, Google-digitized / http://www.hathitrust.org/access_use#pd-us-google

Digitized by Google

Original from
UNIVERSITY OF CALIFORNIA

Monatsschrift

für

Ohrenheilkunde

und

Laryngo-Rhinologie.

Organ der Österreichischen otologischen Gesellschaft, der Wiener laryngo-rhinologischen Gesellschaft und der Münchener laryngo-otologischen Gesellschaft.

Mitbegründet von

GRUBER, RÜDINGER, VOLTOLINI, WEBER-LIEL, L. v. SCHRÖTTER, E. ZUCKERKANDL.

Unter Mitwirkung von

Prof. Dr. G. ALEXANDER (Wien), Prof. Dr. F. ALT (Wien), Priv.-Doz. Dr. R. BÁRÁNY (Wien), Priv.-Doz. Dr. O. BECK (Wien), Prof. Dr. A. BING (Wien), Priv.-Doz. Dr. G. BONDY (Wien), Prof. Dr. G. BRÜHL (Berlin), Prof. Dr. H. BURGER (Amsterdam), Prof. D. DEMETRIADES (Athen), Prof. Dr. J. FEIN (Wien), Priv.-Doz. Dr. H. FREY (Wien), Priv.-Doz. Dr. E. FRÖSCHELS (Wien), Dr. V. FRÜHWALD (Wien), Dr. S. GATSCHER (Wien), Priv.-Doz. Dr. E. GLAS (Wien), Dr. Otto GLOGAU (New-York), Prof. Dr. B. GOMPERZ (Wien), Prof. Dr. M. GROSSMANN (Wien), Prof. Dr. M. HAJEK (Wien), Prof. Dr. V. HAMMERSCHLAG (Wien), Dr. HEINZE (Leipzig), Prof. Dr. HEYMANN (Berlin), Prof. Dr. R. HOFFMANN (Dresden), Prof. Dr. HOPMANN (Köln), Prof. Dr. O. KAHLER (Freiburg i. Br.), Priv.-Doz. Dr. J. KATZENSTEIN (Berlin), Dr. KELLER (Köln), Hofrat Dr. KIRCHNER (Würzburg), Dr. K. KOFLER (Wien), Prof. Dr. H. KOSCHIER (Wien), Prof. Dr. LICHTENBERG (Budapest), Dr. LUBLINSKI (Berlin), Dr. L. MAHLER (Kopenhagen), Prof. Dr. H. NEUMANN (Wien), Prof. Dr. H. NEUMAYER (München), Prof. Dr. ONODI (Budapest), Dr. Max RAUCH (Wien), Prof. Dr. L. RÉTHI (Wien), Dr. Ed. RIMINI (Triest), Prof. Dr. W. ROTH (Wien), Priv.-Doz. Dr. E. RUTTIN (Wien), Prof. Dr. J. SAFRANEK (Budapest), Dr. F. SCHLEMMER (Wien), Prof. Dr. A. SCHÖNEMANN (Bern), Dr. H. v. SCHRÖTTER (Wien), Dr. A. SIKKEL (Haag), Dr. SPIRA (Krakau), Dr. H. STERN (Wien), Prof. Dr. STRÜBING (Greifswald), Dr. M. SUGAR (Budapest), Prof. Dr. A. THOST (Hamburg), Dr. WEIL (Stuttgart), Dr. M. WEIL (Wien), Dr. ZIEM (Danzig)

herausgegeben von

O. CHIARI
Wien,

A. JURASZ
Lemberg,

V. URBANTSCHITSCH
Wien.

Redakteure:

für Laryngo-Rhinologie:
Priv.-Doz. Dr. Hermann Marschik
Wien.
Priv.-Doz. Dr. Karl Kofler i. V. (Wien).

für Ohrenheilkunde:
Priv.-Doz. Dr. Ernst Urbantschitsch
Wien.

51. Jahrgang. 1/2. Heft.
(Januar-Februar.)

URBAN & SCHWARZENBERG

BERLIN
N., FRIEDRICHSTRASSE 105b

WIEN
I., MAXIMILIANSTRASSE 4

1917.

Monatlich erscheint 1 Heft, 6 Hefte bilden einen Band; der Jahrgang umfaßt somit 2 Bände. Preis halbjährlich **18 M. = 21 K 60 h.** Ein einzelnes Heft kostet **4 M. = 4 K 80 h.**

Digitized by Google
Original from UNIVERSITY OF CALIFORNIA
Generated on 2019-10-24 15:21 GMT / http://hdl.handle.net/2027/uc1.b3252765
Public Domain in the United States, Google-digitized / http://www.hathitrust.org/access_use#pd-us-google

Originalbeiträge, Referate, Separatabdrücke und Rezensionsexemplare etc. otologischen Inhaltes bitten wir an Doz. Dr. ***Ernst Urbantschitsch****, Wien, I., Schottenring 24, und solche rhino-laryngologischen Inhaltes an Priv.-Doz. Dr.* ***Karl Kofler****, Wien, IX., Lazarettgasse 14, einsenden zu wollen. Das Honorar für Originalien und Referate beträgt K 48.— für den Bogen zu 16 Seiten. Sonderabdrücke von Originalien werden zum Selbstkostenpreise berechnet. Für Bücherbesprechungen geht das betreffende Buch als Honorar in den Besitz des Besprechers über. Redaktion und Verlag.*

Inhaltsverzeichnis.

Otologischer Teil.

Original-Artikel.

Seite

G. Alexander: Die Verwendung von parenteralen Milchinjektionen bei Ohrerkrankungen 1
Dr. Teofil Zalewski, Privatdozent der Ohrenheilkunde: Experimentelle Untersuchungen über die Resorptionsfähigkeit der Trommelhöhle 9
E. Bergh, Malmö: Zwei Fälle von rezidivierender Mastoiditis 23
Leopold Stein: Beobachtungen beim Wiederaufbau der Sprache Aphatischer . . 31
Dr. Hugo Lorenz: Mit Aphasie komplizierter Extraduralabsceß 38

Vereinsberichte.

Österreichische Otologische Gesellschaft. Sitzungen vom 27. November und 11. Dezember 1916 . . . . . 43—73

Bücherbesprechungen.

Doz. Dr. Emil Fröschels und städt. Lehrer Hans Mülleutner: Hilfsbuch für die Behandlung von Sprachstörungen 74
Sanitätsrat Dr. Hugo Bach, Bad Elster: Anleitung und Indikationen für Bestrahlung mit der Quarzlampe „Künstliche Höhensonne“ 74

Referate.

I. Allgemeines 75
II. Äußeres Ohr und Mittelohr 77
III. Labyrinth und Hörnerv 78
IV. Otochirurgie 79

Notizen.

Ärztliche Abteilung der Reichsdeutschen Waffenbrüderlichen Vereinigung 80

Laryngo-Rhinologischer Teil.

Original-Artikel.

Prof. A. Thost, Hamburg: Lymphosarkom der oberen Luftwege und Sarkoid der Haut (Boecksche Krankheit) 81

Vereinsberichte.

Wiener Laryngo-rhinologische Gesellschaft. Sitzung vom 8. November 1916 111

Referate.

I. Allgemeines 117
II. Nase und Nebenhöhlen 117
III. Nasenrachenraum, Pharynx und Mundhöhle 118
IV. Larynx 118

Notizen.

Vorstandssitzung des Vereines Deutscher Laryngologen in Berlin 120

Personalien.

Habilitiert — Berufen — Prof. A. Jurasz 120

Digitized by Google
Original from UNIVERSITY OF CALIFORNIA
Generated on 2019-10-24 15:21 GMT / http://hdl.handle.net/2027/uc1.b3252765
Public Domain in the United States, Google-digitized / http://www.hathitrust.org/access_use#pd-us-google

MONATSSCHRIFT FÜR OHRENHEILKUNDE
UND
LARYNGO-RHINOLOGIE.

51. Jahrg. 1917. 1. u. 2. Heft.

Nachdruck verboten.

Otologischer Teil.

Original-Artikel.

Aus der VI. Abteilung des k. u. k. Garnisonsspitales Nr. 2 in Wien
(Spitalskommandant Oberstabsarzt Dr. Bruno Drastich).

Die Verwendung von parenteralen Milchinjektionen bei Ohrerkrankungen.

Von G. Alexander.

Auf die vorteilhafte Anwendung von Milchinjektionen bei entzündlichen Prozessen hat als erster R. Müller[1]) aufmerksam gemacht. Die besonders günstigen therapeutischen Ergebnisse, welche L. Müller und Thanner[2]) in Fällen von entzündlichen Augenaffektionen durch die Anwendung von parenteralen Milchinjektionen erhalten haben, boten mir Veranlassung, derartige Injektionen auch bei eitrigen Ohrerkrankungen anzuwenden.

Die Injektionen habe ich bisher in insgesamt 26 Fällen angewendet, und zwar handelte es sich um 8 Fälle akuter, nicht perforativer Mittelohrentzündung, 8 Fälle akuter eitriger Mittelohrentzündung, 2 Fälle von subakuter eitriger Mittelohrentzündung mit Mastoiditis, 2 Fälle chronischer Mittelohreiterung, um 4 Fälle von Otitis externa furunculosa und 2 Fälle von akutem Empyem der Oberkieferhöhle (nach Influenza).

Bezüglich der Technik gilt nach den Vorschriften von L. Müller folgendes: Die für die Injektion benötigte Milch (gewöhnliche Kuhmilch) wird durch 4 Minuten langes Kochen sterilisiert, sodann werden in eine Spritze mit angestecktem Stachel 5 cm^3 aufgezogen, wobei darauf geachtet werden muß, daß kein Milchgerinnsel mit in die Spritze gesogen wird.

[1]) R. Müller, Über ein neues Anwendungsgebiet und das therapeutisch wirksame Prinzip parenteraler Proteinkörperzufuhr. Wiener klin. Wochenschr., 1916. Nr. 27.

[2]) L. Müller und C. Thanner, Heilung der Iritis und anderer Augenerkrankungen durch parenterale Eiweißinjektionen. M. Kl. 1916. Nr. 43. — L. Müller, Demonstration in der k. k. Gesellschaft der Ärzte. Sitzung vom 1. Dezember 1916. W. kl. W. 1916. Nr. 50. S. 1604.

Generated on 2019-10-24 15:21 GMT / http://hdl.handle.net/2027/uc1.b3252765
Public Domain in the United States, Google-digitized / http://www.hathitrust.org/access_use#pd-us-google
Digitized by Google
Original from UNIVERSITY OF CALIFORNIA

Die Injektionen werden nach Betupfen der betreffenden Hautstelle mit Jodtinktur intragluteal oberhalb des Sitzknorrens und ferne vom N. ischiadicus vorgenommen. Nach dem Einstechen wird die Spritze von der Nadel gelöst und nachgesehen, ob nicht Blut rückströmt (dies wäre ein Zeichen, daß das Nadelende in eine Vene geraten ist). In diesem Falle müßte die Nadel ein wenig zurückgezogen werden, da intravenöse Injektionen nicht empfehlenswert sind. Die 5 cm^3 Milch (L. Müller hat auch größere Mengen bis zu 10 cm^3 injiziert) werden unter gleichmäßigem, geringem Druck eingespritzt. Kurz danach soll der Kranke ruhen, sodann kann er wieder umhergehen, soll sich jedoch, wenn er sich fiebernd fühlt, niederlegen. Der Kranke, von welchem eine solche Selbstbeobachtung nicht erwartet werden kann, soll nach der Injektion bis über die Temperaturerhöhung hinaus ruhen. Diese stellt sich 1—6 Stunden nach der Injektion ein und hält mehrere Stunden, in seltenen Fällen längere Zeit (bis zu 24 Stunden oder mehr) an.

Gegenüber anderen Arten der Serumbehandlung, besonders gegenüber der parenteralen Applikation von heterogener und homologer Vakzine bietet die parenterale Milchinjektion unleugbare Vorteile (R. Müller l. c.). Die Erfahrung zeigt, daß die Milchinjektion besonders in Fällen von Mittelohrentzündung Aussicht auf Erfolg bietet, in welchen die Milchinjektion zu Beginn der Entzündung, eventuell also vor der Parazentese oder vor dem spontanen Durchbruch des Eiters vorgenommen wird. Will man jedoch eine Autovakzine verwenden, so muß man bis zur Fertigstellung des Präparates mehrere Tage warten und damit geht in akuten Erkrankungsfällen die in therapeutischer Hinsicht aussichtsreichste Zeit verloren. Das Gleiche gilt bei Verwendung von heterogener Vakzine (Tuberkulin, Artigon etc.), da hierbei in allen Fällen ein vorsichtig tastendes Vorgehen eingeschlagen werden muß. Wir haben an der Ohrenabteilung der Allgemeinen Poliklinik schon vor mehreren Jahren wiederholt Versuche der Behandlung der Otitis media und externa mit Autovakzine unternommen. Die Lokalerfolge am Ohr sind nicht unbefriedigende, doch sind unangenehme Nebenwirkungen in Form von länger dauerndem Temperaturanstieg, Infiltraten an der Injektionsstelle, Kopfschmerzen usf. nicht selten. In Fällen, in welchen die Otitis media überhaupt nicht zur Perforation führt, sich somit kein Sekret gewinnen läßt, kann selbstverständlich auch keine Autovakzine hergestellt werden.[1]) Dagegen stellt nun die Milch

[1]) Schon R. Müller hebt in seiner grundlegenden Arbeit hervor, daß die Behandlung mit Milchinjektionen besonders dort von Wichtigkeit sein werde, „wo die Erreger einer Entzündung nicht gekannt oder züchtbar sind und eine spezifische Vakzinebehandlung unmöglich ist".

Generated on 2019-10-24 15:21 GMT / http://hdl.handle.net/2027/uc1.b3252765
Public Domain in the United States, Google-digitized / http://www.hathitrust.org/access_use#pd-us-google
Digitized by Google
Original from UNIVERSITY OF CALIFORNIA

ein stets gleich leicht erreichbares und leicht sterilisierbares Mittel dar. Unerwünschte und überraschende Nebenwirkungen sind nicht zu befürchten. Infiltrate an der Injektionsstelle haben wir an keinem einzigen Falle beobachtet. Auf den vorübergehenden Temperaturanstieg, der sich gewöhnlich mehrere Stunden nach erfolgter Injektion einstellt, wurden die Kranken vorher aufmerksam gemacht; sie überstanden diesen Anstieg ohne jedes Unbehagen.

Im folgenden sind einige der von uns beobachteten Fälle ausführlich mitgeteilt:

Fall I: Rechtsseitige akute Mittelohrentzündung, Parazentese, massige Eitersekretion, Heilung innerhalb von 2 Tagen unter 2 Milchinjektionen. Ludwig M., 30 J. alt, F.-J.-Baon. Nr. 21, Jäger.

Anamnese vom 6. XII. 1916: Der Kranke war stets ohrgesund, seit einigen Tagen rechtsseitige hochgradige Ohrschmerzen, Kopfschmerzen und Fieber.

Status praesens vom 6. XII. 1916: Rechtes Trommelfell stark vorgewölbt, tief rot injiziert, Epidermis chagriniert. Temperatur 36,7°, abends 39,5°. Hörschärfe v. = rechts am Ohr. Parazentese, Entleerung reichlichen Eiters; intragluteale Milchinjektion von 5 cm^3. Verlauf: innerhalb von 24 Stunden Trommelfell abgeschwollen, keine Sekretion mehr, Temperatur 38,3°, 39,5°, 37,8°; am 9. XII. 1916 neuerlich intragluteale Milchinjektion, 5 cm^3, Temperatur 37,8°, 39,7°, 37,8°, keine Sekretion. 11. XII. 1916: Temperatur normal, Trommelfell geschlossen. 11. XII. 1916 mit annähernd normaler Hörschärfe geheilt entlassen. Bakteriologischer Befund: Streptococcus pyogenes.

Epikrise: In diesem Falle handelt es sich um eine typische Streptokokken-Otitis media, die nach mehrtägigem Bestande zu umfangreicher Eiteransammlung im Mittelohr geführt hat, ohne daß es zum Spontandurchbruch des Trommelfells gekommen wäre. Der Befund bei der Parazentese entsprach vollkommen dem einer vorgeschrittenen eitrigen Otitis. Unserer Erfahrung gemäß wäre in einem solchen Falle eine mindestens 2—3wöchentliche Krankheitsdauer zu erwarten gewesen mit einer Sekretionsdauer von 10—14 Tagen. Der Verlauf war indessen ein weit günstigerer, innerhalb von 5 Tagen ist vollständige Heilung eingetreten und die Eitersekretion war innerhalb 24 Stunden beendigt. Auch der übrige Rückbildungsprozeß an der geschwollenen Mittelohrschleimhaut hat sich auffallend rasch vollzogen, was ja durch die schnelle Zunahme der Hörschärfe, die schon nach 5 Tagen annähernd normal war, bewiesen wird. Der günstige Verlauf des Falles muß notwendigerweise mit den beiden Milchinjektionen in ursächlichen Zusammenhang gebracht werden. Beide In-

Digitized by Google
Original from UNIVERSITY OF CALIFORNIA
Generated on 2019-10-24 15:21 GMT / http://hdl.handle.net/2027/uc1.b3252765
Public Domain in the United States, Google-digitized / http://www.hathitrust.org/access_use#pd-us-google

jektionen wurden lokal gut vertragen, es bestanden nicht die geringsten Schmerzen. Nach beiden Injektionen kam es am Tage derselben ungefähr 5 Stunden nach erfolgter Injektion zu einer bedeutenden Temperatursteigerung (39,5—39,7°).

Fall II: Beiderseits akute Mittelohrentzündung. Milchinjektionen, vollständiger Rückgang der Entzündungserscheinungen innerhalb 24 Stunden. Antonio P., italienischer Kriegsgefangener.

Anamnese vom 11. XII. 1916: Beiderseits Ohrenschmerzen seit Beginn Dezember; seit gestern starke Ohr- und Kopfschmerzen. Pat. war früher stets ohrgesund.

Status praesens vom 11. XII. 1916: Beiderseits akute Mittelohrentzündung, beide Trommelfelle graurot gefärbt, vorgewölbt, Epidermis chagriniert. Hörschärfe v. = r. 1 *m*, l. 2 *m*. Temperatur 36,4—39,2°. Carbolglycerineinlagen in den äußeren Gehörgang. Intragluteale Milchinjektion von 5 cm^3. 12. XII.: Injektion gut vertragen, keine Temperaturerhöhung, an beiden Trommelfellen Vorwölbung gänzlich geschwunden, Hörschärfe v. = bds. 4 *m*. 15. XII. neuerdings 5 cm^3 Milchinjektion, Temperaturanstiege auf 38,7°, keinerlei Beschwerden, Hörschärfe weiterhin zunehmend. Pat. wird am 18. XII. mit normaler Hörschärfe und annähernd normalem Trommelfell aus der Behandlung entlassen.

Epikrise: In diesem Falle lag eine beiderseitige, etwa 10 Tage alte einfache Mittelohrentzündung vor. Die bedeutend herabgesetzte Hörschärfe zeigt an, daß beiderseits die Mittelohrräume von einer beträchtlichen Exsudatmenge erfüllt gewesen sind. Für die große Exsudatmenge sprechen auch der otoskopische Befund der Vorwölbung sowie die Ohr- und Kopfschmerzen. Zur Zeit der Untersuchung hatte der Kranke kein Fieber, es ist jedoch mehr als wahrscheinlich, daß während der vorangegangenen Tage Temperatursteigerungen vorhanden gewesen sind. In diesem Falle sollte die Milchinjektion ohne Parazentese versucht werden. Wir sind daher, da keine Parazentese ausgeführt wurde, nicht imstande, etwas über die im Mittelohr befindlichen mikroskopischen Organismen auszusagen. Auch die Frage, ob das Mittelohrexsudat bereits eitrig eingeschmolzen war oder nicht, läßt sich nicht beantworten. Aber selbst wenn wir annehmen, daß es sich am 11. XII. bereits um eine in Rückbildung begriffene, einfache Mittelohrentzündung mit serös-hämorrhagischem Exsudat ohne Eiterbildung gehandelt hat, ist der günstige Erfolg der Milchinjektion nicht zu verkennen. Innerhalb von 24 Stunden ist es zu einer bedeutenden Verminderung des Exsudats gekommen, die sich durch vollständiges Aufhören der Schmerzen und durch Ansteigen der Hörschärfe kundgab. Die Resorption des Exsudats machte auch weiterhin Fortschritte und der

Generated on 2019-10-24 15:21 GMT / http://hdl.handle.net/2027/uc1.b3252765
Public Domain in the United States, Google-digitized / http://www.hathitrust.org/access_use#pd-us-google
Digitized by Google
Original from UNIVERSITY OF CALIFORNIA

Kranke war nach 7 Tagen vollständig geheilt. Es wurden im ganzen 2 Milchinjektionen von 5 cm^3 vorgenommen; sie wurden ohne lokale Schmerzen ertragen.

Fall III: Akute, eitrige Mittelohrentzündung, Milchinjektion, Sistieren der eitrigen Sekretion nach 24 Stunden, Heilung mit Trommelfellverschluß innerhalb von 5 Tagen. Russischer Kriegsgefangener Dimitrio I.

Anamnese vom 21. XII. 1916: Der Kranke war nie ohrenleidend. Seit 3 Tagen nach Erkältung links heftige Ohrenschmerzen, Kopfschmerzen, vor 2 Tagen Schwindel.

Status praesens vom 21. XII.: Rechtes Ohr normal, links eitrige Mittelohrentzündung mit starker Vorwölbung des hinteren oberen Quadranten, angedeutete Zitzenbildung und Perforation an der Zitzenspitze, mäßige, nicht fötide Eitersekretion, mikroskopisch: Streptococcus pyogenes. Hörschärfe v. = r. normal, l. 2 *m*. Verkrümmung der Nasenscheidewand nach rechts, Rhinitis atrophicans, Temperatur 37,8°. 21. XII.: 5 cm^3 intragluteale Milch injiziert, keinerlei Beschwerden, Temperatur 37,2°, 38,9°, 37,0°. 22. XII.: Gazestreifen von Eiter durchnäßt, Temperatur normal (36°), keine Sekretion aus dem Mittelohr, Trommelfell abgeschwollen, Zitze vollständig geschwunden, Perforation als stecknadelkopfgroße Lücke sichtbar. 24. XII.: Keinerlei Beschwerden, otoskopischer Befund wie oben, Hörschärfe v. = 2 *m*, geringe Menge schleimig-eitriger Sekretion durch Luftdusche entleert, intragluteale Milchinjektion. 27. XII.: Weiterhin keine Sekretion, Trommelfellücke geschlossen. Geheilt mit annähernd normaler Hörschärfe entlassen.

Epikrise: In diesem Fall wurde durch 2 Milchinjektionen der Verlauf einer eitrigen Streptokokken-Otitis überraschend günstig beeinflußt. Der Fall gelangte mit florider Eiterung und Retentionserscheinungen im Mittelohr zur Aufnahme (Vorwölbung, Temperaturerhöhung). Die Milchinjektionen, die vorzüglich vertragen wurden, führten nach einer reichlichen Eiterentleerung zu wesentlichen Rückbildungserscheinungen des Entzündungsprozesses. Nach 24 Stunden bot die nunmehr 4 Tage alte Otitis alle Zeichen einer in Heilung befindlichen Mittelohrentzündung, die wir aber in einem gleich heftigen Fall von Entzündung kaum vor Ablauf des 20. Tages zu sehen gewohnt sind. 4 Tage nach der 2. Milchinjektion wurde der Kranke geheilt entlassen. Der sofort nach der 1. Milchinjektion einsetzende Rückbildungsprozeß der Entzündung zeigte sich an der Verbesserung der Hörschärfe, dem Abschwellen des Trommelfells und der damit Hand in Hand gehenden Vergrößerung der Trommelfellücke. 7 Tage später war die Trommelfellücke bereits vollständig geschlossen.

Generated on 2019-10-24 15:22 GMT / http://hdl.handle.net/2027/uc1.b3252765
Public Domain in the United States, Google-digitized / http://www.hathitrust.org/access_use#pd-us-google
Digitized by Google
Original from UNIVERSITY OF CALIFORNIA

Fall IV betrifft eine beiderseitige akute Mittelohrentzündung ohne Perforation, Temperaturerhöhung auf 38° und hochgradige Schmerzen. Der Fall gelangte 12 Wochen nach Beginn der Entzündung zur Aufnahme. Es wurden unter einer Pause von 3 Tagen 2 intragluteale Milchinjektionen vorgenommen. Schon die erste führte innerhalb 24 Stunden zu einem Schwinden der subjektiven Beschwerden unter Zunahme der Hörschärfe. Der Kranke wurde nach 8tägiger Krankheitsdauer geheilt entlassen.

Fall V betrifft eine chronische rechtsseitige operierte Eiterung der Oberkieferhöhle. Die Oberkieferhöhleneiterung hat sich im Anschluß an eine Zahnwurzeleiterung, die vor 17 Monaten entstand, entwickelt. Bei der Radikaloperation wurden der Eiter und die granulierende Schleimhaut entfernt, doch dauerte die Eitersekretion gegen die Mundhöhle trotz Spülung noch an. Schon nach der 1. intragluteal en Milchinjektion (5 cm^3) hat die Eiterung quantitativ nachgelassen. Es wurden weiterhin in Abständen von je 5 Tagen noch 4 Milchinjektionen verabreicht. Die Eitersekretion hat nicht gleich aufgehört, ist jedoch so gering geworden, daß eine Spülung nach 3—4 Tagen Pause nur eine ganz geringe Menge schleimigen Eiters entleerte. Auch in diesem Falle haben die Milchinjektionen bedeutende Vorteile für den Krankheitsverlauf gebracht. Die Injektionen wurden ohne lokale Schmerzen vertragen. Nach den beiden ersten Injektionen kamen 4 Stunden nach der Injektion 4—6 Stunden anhaltende Temperaturerhöhungen (39,2°) zustande. Auf die weiteren Milchinjektionen sind mehrstündige Temperaturerhöhungen von 38,2—38,7° gefolgt.

Fall VI: Endlich wurden auch in einem Falle von 4 Wochen alter Mittelohreiterung (Staphylococcus pyogenes aureus), der mit Erscheinungen von Warzenfortsatzentzündung eingeliefert wurde, Milchinjektionen angewendet. Die Temperatur war in diesem Fall normal. Es wurden 4 intragluteale Milchinjektionen von je 5 cm^3 verabfolgt. An die Injektionen schlossen sich Temperatursteigerungen bis 38,2° bzw. 38,6° an. Nach der 2. Injektion sind Eiweißspuren im Harn aufgetreten. Im übrigen wurde konservativ behandelt und vor allem wurden in Zeitabständen von 1 bis 2 Stunden die Gazestreifen im Gehörgang erneuert; am Warzenfortsatze Umschläge von essigsaurer Tonerde. Es zeigte sich nun tatsächlich ein Abschwellen des Trommelfells mit scheinbarer Vergrößerung der Perforationslücke. Einen wesentlichen Erfolg haben jedoch die Injektionen in diesem Falle nicht gebracht, die Eitersekretion blieb unverändert und es mußte die operative Eröffnung des Warzenfortsatzes vorgenommen werden. Nicht uninteressant war der Operationsbefund. Die Entzündungserscheinungen an der Warzenfortsatzschleimhaut waren auffallend gering, auch war keine wesentliche Hyperämie an der Schleimhaut nachweisbar, dagegen waren alle Zellen von Eiter erfüllt. Man gewann den Eindruck, daß die

Generated on 2019-10-24 15:22 GMT / http://hdl.handle.net/2027/uc1.b3252765
Public Domain in the United States, Google-digitized / http://www.hathitrust.org/access_use#pd-us-google
Digitized by Google
Original from UNIVERSITY OF CALIFORNIA

Entzündungserscheinungen an der Schleimhaut abgeklungen gewesen sind und der Eiter wie ein Fremdkörper die Mittelohrräume ausgefüllt hat. Nach der Operation erfolgte glatte Heilung.

Fall VII: Akute eitrige Mittelohrentzündung, Milchinjektion, gänzlicher Rückgang der Eiterung innerhalb 48 Stunden. Heilung. Fähnrich Alfred W.

Anamnese vom 11. XII. 1916: Rechtsseitige Ohrenschmerzen seit 1. XII., Ohrenfluß seit 4. XII., vorher stets ohrgesund.

Status praesens vom 11. XII.: R.: Akute eitrige Mittelohrentzündung, starke Senkung der hinteren oberen Gehörgangswand, reichliche Eitersekretion. L.: Annähernd normal. Hörschärfe v. = r. — 1 *m*, l. normal. Keine Krankheitserscheinungen am Warzenfortsatz, Temperatur 37,2°, intragluteale Milchinjektion (5 cm^3), abends vorübergehende Temperatursteigerung auf 39,5°. Mikroskopisch: Streptococcus mucosus.

12. XII.: Temperatur 37,1—37,9°, verminderte Eitersekretion, Wohlbefinden.

13. XII.: Gehörgang trocken, Trommelfell abgeschwollen, Perforationslücke reaktionslos, Temperatur 37,2°, keinerlei Eitersekretion, neuerliche Milchinjektion (5 cm^3).

14. XII.: Keine Schmerzen, Wohlbefinden, keine Eitersekretion, Temperatur 36,4°.

17. XII.: Perforationslücke geschlossen, keine lokalen Entzündungserscheinungen. Hörschärfe v. = r. 6 *m*. Pat. wird geheilt entlassen.

Epikrise: In diesem Falle zeigte sich der günstige Einfluß parenteraler Milchinjektionen auf den Verlauf einer floriden eitrigen Mittelohrentzündung. Der Kranke gelangte mit profuser Eiterung und mäßiger Temperatursteigerung zur Aufnahme. In derartigen Fällen pflegt die Eitersekretion kaum vor Ablauf von 2 Wochen zu sistieren. Schon 24 Stunden nach der 1. Milchinjektion war die Sekretion deutlich vermindert, 48 Stunden nach der 1. Milchinjektion hatte sie gänzlich aufgehört. Daß das Aufhören der Eiterung einem wirklichen Heilungsprozesse, nicht etwa Retention entsprach, zeigte sich aus dem Übergang der Temperatur zur normalen und dem Aufwärtsgehen der Hörschärfe, das therapeutische Ergebnis ist um so bemerkenswerter, als es sich im vorliegenden Falle um eine Mucosus-Otitis gehandelt hat. Erfahrungsgemäß neigen gerade Mucosus-Otitiden zu schleppendem oder kompliziertem Verlauf.

Endlich haben wir auch parenterale Milchinjektionen in Fällen von Entzündung des äußeren Gehörganges versucht. Im Frühstadium der Entzündung scheinen die Injektionen von guter Wirkung zu sein; die Infiltrate bilden sich zurück, es kommt nicht zur Abszedierung. Dagegen blieben in Fällen, in welchen entsprechend der bereits erfolgten Furunkel-

Digitized by Google
Original from UNIVERSITY OF CALIFORNIA
Generated on 2019-10-24 15:22 GMT / http://hdl.handle.net/2027/uc1.b3252765
Public Domain in the United States, Google-digitized / http://www.hathitrust.org/access_use#pd-us-google

bildung umschriebene Schwellung der Gehörgangshaut zu beobachten war, die Milchinjektionen ohne wesentlichen Erfolg.

Ergebnis.

1. Die Milchinjektionen beeinflussen den Verlauf von akuten, einfachen Mittelohrentzündungen häufig sehr günstig und führen mitunter sogar zu einem überraschend schnellen und vollständigen Rückgang aller entzündlichen Erscheinungen. Dieser Eindruck bleibt auch bestehen, wenn man als Vergleichsfälle leichtgradige Otitiden mit abortivem Verlauf heranzieht. Es kommt zu einem sehr raschen Abschwellen des entzündeten Trommelfells, zur Aufsaugung des Exsudates und Abschwellen der Mittelohrschleimhaut. Die gute Wirkung tritt in günstigen Fällen schon wenige Stunden nach der Injektion zutage. Mitunter berichten die Kranken, daß die Schmerzen wie „abgeschnitten" plötzlich geendet haben.

2. In Fällen von akuter eitriger Mittelohrentzündung sieht man von Milchinjektionen nach einer kurzen Steigerung der Eitersekretion mitunter ein unvermittelt rasches Einsetzen der Rückbildungsvorgänge der Entzündung in Form von Versiegen der Sekretion, Aufwärtsgehen der Hörschärfe, Abschwellen des Trommelfells und der Mittelohrschleimhaut in 24—48 Stunden nach der Injektion.

3. Auch die Kombination von Parazentese mit parenteraler Milchinjektion bei akut eitriger Mittelohrentzündung ist imstande, den Verlauf der Otitis zeitlich wesentlich abzukürzen.

4. In Fällen von subakuter Mittelohreiterung (4—8wöchentlicher Dauer) scheinen Milchinjektionen auch zu einer Abschwellung der Schleimhaut zu führen. Eine Verminderung oder ein Aufhören der Eitersekretion ist jedoch nicht zu beobachten. Man erhält in diesen Fällen den Eindruck, daß — und dies gilt auch für die Fälle von eitriger Mastoiditis — die entzündete und verdickte Schleimhaut zwar abschwillt, der Eiter jedoch ganz nach dem Empyemtypus in den Mittelohrräumen verbleibt. Bei Mastoidoperationen an Fällen, in welchen parenterale Milchinjektionen gemacht worden sind, findet man Eiteransammlung in den Hohlräumen des Warzenfortsatzes bei annähernd reaktionsloser Warzenfortsatzschleimhaut.

5. In Fällen von chronischer Mittelohreiterung sind parenterale Milchinjektionen ohne therapeutischen Erfolg.

6. Der Verlauf von akuter eitriger Entzündung der Nebenhöhlen der Nase wird durch parenterale Milchinjektionen günstig beeinflußt, und zwar ähnlich wie bei den akuten Otitiden durch Verkürzung der Dauer der Entzündung infolge frühzeitigen Einsetzens der Rückbildungsvorgänge an der entzündeten Schleimhaut.

Generated on 2019-10-24 15:22 GMT / http://hdl.handle.net/2027/uc1.b3252765
Public Domain in the United States, Google-digitized / http://www.hathitrust.org/access_use#pd-us-google
Digitized by Google
Original from UNIVERSITY OF CALIFORNIA

7. In Fällen von chronischem Nebenhöhlenempyem der Nase sind parenterale Milchinjektionen ohne Erfolg. Bei radikal operierten Empyemen wirken Milchinjektionen auf den Wundverlauf mitunter günstig.

8. Es ist zu erwarten, daß parenterale Milchinjektionen auch in Fällen von bereits in Heilung befindlichen, eitrigen Otitiden von Erfolg sind, in welchen die Eitersekretion aufgehört hat, jedoch die Schwellung des Trommelfells und der Mittelohrschleimhaut noch protrahiert besteht. In solchen Fällen ist von Milchinjektionen eine rasche Abschwellung zu erwarten. Versuche an derartigen Fällen stehen noch aus.

9. Die parenteralen Milchinjektionen wurden in allen Fällen, in welchen wir sie angewendet haben, ohne störende Nebenwirkung vertragen. 1—6 Stunden nach erfolgter Milchinjektion ist ein Temperaturanstieg zu erwarten, der sich mehrere Stunden (in seltenen Fällen bis zu 24 Stunden oder länger) halten kann. Es ist daher notwendig, die Kranken darauf aufmerksam zu machen, daß sie 24 Stunden nach der Injektion zu Bette bleiben. An sonst schwächlichen Pat. sind Milchinjektionen nur nach Aufnahme in eine Krankenanstalt zu empfehlen.

10. In Fällen von Gehörgangsentzündung ist im Frühstadium die parenterale Milchinjektion von guter Wirkung. Sie scheint in vielen Fällen die eigentliche Furunkel- bzw. Absceßbildung zu verhüten.

Aus dem physiologischen Institut des Herrn Prof. Beck in Lemberg.

Experimentelle Untersuchungen über die Resorptionsfähigkeit der Trommelhöhle.

Von Dr. **Teofil Zalewski,** Privatdozent der Ohrenheilkunde.

Die Untersuchungen über die Resorptionsfähigkeit der Schleimhäute sind sehr zahlreich. Die meisten Arbeiten aber beziehen sich auf die Untersuchung der Resorptionserscheinungen im Magen-Darmkanal; unsere Kenntnisse über die Resorptionsfähigkeit anderer Schleimhäute sind spärlich. Das Interesse, welches man der Untersuchung der im Magen-Darmkanal sich abspielenden Prozesse zeigt, ist wohl begründet: im Magen-Darmkanal spielen sich ja sehr wichtige Erscheinungen für den Organismus ab, außerdem führen wir bei der Bekämpfung der Krankheiten unsere Heilmittel in den meisten Fällen durch den Magen-Darmkanal ein. Es ist verständlich, daß man sich bemühte, die Resorptionserscheinungen im Verdauungsapparate genau zu erforschen.

Wenn wir die Wirkung einer chemischen Substanz auf den tierischen Organismus prüfen, so sehen wir bei verschiedenen Individuen sogar derselben Gattung einen ziemlich großen Unterschied. Dieser Unterschied

Digitized by Google
Original from UNIVERSITY OF CALIFORNIA
Generated on 2019-10-24 15:22 GMT / http://hdl.handle.net/2027/uc1.b3252765
Public Domain in the United States, Google-digitized / http://www.hathitrust.org/access_use#pd-us-google

ist sogar bei der direkten Einführung ins Blut zu sehen, bei der subcutanen Applikation ist er noch mehr ausgesprochen. Das berechtigt uns, zu vermuten, daß bei der Applikation eines Mittels auf die Schleimhaut der Unterschied in der Wirkung desselben bei verschiedenen Individuen noch größer sein wird. Die Ursache dieser verschiedenen Wirkung liegt nicht nur in physikalischen Verhältnissen, sondern auch in physiologischen Eigenschaften der Schleimhaut bei einzelnen Individuen. Viele Fälle der Intoleranz gegen das Cocain bei Applikation desselben auf die Schleimhaut der oberen Luftwege finden vielleicht in den physiologischen Eigenschaften derselben ihre Begründung. Der Durchführung diesbezüglicher Experimente und der richtigen Beurteilung gewonnener Resultate erwachsen große Schwierigkeiten.

Anbelangend die Resorptionsfähigkeit der Trommelhöhle, so sind die Ohrenärzte der Meinung, daß die in die Trommelhöhle eingeführten oder sich dort angesammelten Flüssigkeiten sich nur langsam resorbieren. Als Begründung dieser Meinung führt man an, daß die Vergiftungserscheinungen nach der Applikation des Cocains in der Trommelhöhle bis jetzt nicht beobachtet wurden, dagegen ist die allgemeine Wirkung bei Anwendung des Cocains in den oberen Luftwegen ziemlich oft zu sehen. Darauf muß man bemerken, daß man niemals in die Lage kommt, im Ohr so viel Cocain zu gebrauchen, wie in den oberen Luftwegen. Nach dem anatomischen Bau der Schleimhaut zu beurteilen, wäre die Resorptionsfähigkeit der Trommelhöhle geringer als die vieler anderer Organe.

Was die Untersuchungen über die Resorptionsfähigkeit der Trommelhöhle betrifft, so habe ich in der mir bekannten Literatur nur ein Referat über die Arbeit von Bardies[1]) gefunden. Bardies spritzte bei Hunden durch das Trommelfell Cocain in die Trommelhöhle ein und beobachtete die Veränderungen des Blutdruckes. Sechs Minuten nach der Einführung des Cocains in die Trommelhöhle beobachtete er eine Steigerung des Blutdruckes; daraus schließt Bardies, daß das Cocain sich resorbiert hat.

Lea Steinschneider[2]) führte Untersuchungen über die Resorptionserscheinungen aus dem äußeren Gehörgange und über die Permeabilität des Trommelfelles aus. Die Untersuchungen über die Resorptionsfähigkeit des äußeren Gehörganges fielen negativ aus. Die Permeabilität des Trommelfelles ist auch sehr gering: nur Carmin und teilweise Fuchsin konnte man an der inneren Oberfläche des Trommelfells nach der Einführung in den äußeren Gehörgang entdecken; für Jod ist das Trommelfell nicht permeabel, nur bei einem Experiment an der Leiche wurde Jod in

[1]) Arch. f. Ohrhlk. 75. S. 152.
[2]) Mschr f. Ohrhlk. 44. S. 461.

Digitized by Google
Original from UNIVERSITY OF CALIFORNIA
Generated on 2019-10-24 15:22 GMT / http://hdl.handle.net/2027/uc1.b3252765
Public Domain in the United States, Google-digitized / http://www.hathitrust.org/access_use#pd-us-google

der Trommelhöhle nach der Einführung desselben in den äußeren Gehörgang gefunden.

In dem physiologischen Institut des Herrn Prof. Beck führte ich eine Reihe von Untersuchungen über die Wirkung der in die Trommelhöhle eingeführten chemischen Substanzen aus: ich prüfte die Blutdruck- und Pulsveränderungen, welche ich mit Hilfe des Kimographions aufnahm. Die Untersuchungen führte ich auf leicht kurarisierten Hunden, jedoch bei künstlicher Atmung aus.

Bei der Einführung von Flüssigkeiten in die Trommelhöhle muß man berücksichtigen, daß sie mit dem Rachenraum durch die Ohrtrompete in Verbindung steht, infolgedessen ist es leicht möglich, daß die in die Trommelhöhle eingespritzte Flüssigkeit in den Rachen abfließt. Es ist notwendig, eine Methode zu wählen, welche diese Möglichkeit ausschließt.

Ich muß bemerken, daß es nicht leicht ist, beim Hund die Trommelhöhle freizulegen, ausgeschlossen ist es, durch den äußeren Gehörgang die Trommelhöhle zu erreichen. Meine Untersuchungen führte ich auf folgende Weise aus:

Nach der Verbindung der Arteria cruralis mit dem Kimographion wurde der Hund mit dem Rücken nach oben gelegt; mit dem Schnitt an der Basis der Ohrmuschel trennte ich den äußeren Gehörgang knapp am Knochen durch; auf solche Weise wurde das Trommelfell freigelegt. Mit einer stumpfen Sonde zerstörte ich das Trommelfell, um einen freien Überblick über die ganze Trommelhöhle zu haben; ich konnte kontrollieren, ob nicht die in die Trommelhöhle eingebrachte Flüssigkeit in die Tuba Eustachii abfließt. Bei der Lage des Hundes mit dem Rücken nach oben, mit leicht erhöhtem Kopfe kann man in die Trommelhöhle 0,5 cm^3 Flüssigkeit einführen, ohne daß dieselbe in die Ohrtrompete gelange. Bei der breit freigelegten Trommelhöhle war ich auch imstande, eine Verletzung der Schleimhaut zu vermeiden.

Ich führte zwölf Untersuchungen mit Nicotin, je zwei Untersuchungen mit Pilocarpin, Strychnin und Adrenalin, eine Untersuchung mit Muscarin und fünf Untersuchungen mit Cocain aus. Die Resultate meiner Untersuchungen führe ich in Tabellen an. Die erste Reihe der Zahlen bedeutet Minimum und Maximum des Blutdruckes und die Zahl des Pulses in 10 Sekunden vor der Einführung des Mittels in die Trommelhöhle, die anderen Zahlen beziehen sich auf die Zeit nach der Einführung desselben; die Zeit ist in Minuten und Sekunden ausgedrückt.

In manchen Untersuchungen ist der Blutdruck unter Wirkung des in die Trommelhöhle eingeführten Mittels so in die Höhe gegangen, daß es mit dem Kimographion nicht möglich war, ihn aufzunehmen; in diesen Fällen führe ich den höchsten mit dem Kimographion aufgenommenen Blutdruck an und bezeichne die entsprechende Zahl mit dem Zeichen +.

Digitized by Google
Original from UNIVERSITY OF CALIFORNIA
Generated on 2019-10-24 15:22 GMT / http://hdl.handle.net/2027/uc1.b3252765
Public Domain in the United States, Google-digitized / http://www.hathitrust.org/access_use#pd-us-google

Experiment Nr. 1.

Hund, 5,7 *kg* Gewicht. In die Trommelhöhle 0,5 cm^3 5% Nicotin. Dosis auf 1 *kg* 0,004 *g*.

Blutdruck:

Zeit	Minimum	Maximum	Puls	Zeit	Minimum	Maximum	Puls
0′ 0″	132	160	30	6′ 0″	138	154	20
0,5 cm^3 5% Nicotin in die Trommelhöhle				7′ 0″	112	126	18
10″	130	150	33	9′ 0″	90	100	22
20″	128	146	36	11′ 0″	80	88	28
30″	124	148	40	23′ 10″	106	124	42
40″	134	194	41	37′ 0″	0,5 cm^3 5% Nicotin in die Vena cruralis		
50″	144	240	19				
1′ 0″	184	254	18	37′ 10″	102	128	32
1′ 10″	174	248	19	37′ 20″	94	134	11
1′ 20″		280 +		37′ 30″	120	200	14
4′ 10″	233	238	50	37′ 40″	180	228	26
4′ 30″	216	232	50	37′ 50″	212	226	39
4′ 50″	188	212	42	38′ 0″	190	220	40
5′ 10″	144	182	25	38′ 30″	116	148	34

Experiment Nr. 2.

Hund, 6,3 *kg* Gewicht. In die Trommelhöhle 0,4 cm^3 5% Nicotin. Dosis auf 1 *kg* 0,003 *g*.

Blutdruck:

Zeit	Minimum	Maximum	Puls	Zeit	Minimum	Maximum	Puls
0′ 0″	134	160	25	2′ 50″	214	228	43
0,4 cm^3 5% Nicotin in die Trommelhöhle				3′ 0″	208	222	42
10″	124	144	28	3′ 30″	184	202	39
20″	124	160	32	4′ 0″	174	190	37
30″	132	160	25	6′ 0″	118	146	24
40″	122	150	32	6′ 10″	114	130	25
50″	126	206	9	14′ 0″	0,4 cm^3 5% Nicotin in die Vena cruralis		
1′ 0″	158	226	4				
1′ 10″	156	238	6	14′ 10″	132	156	19
1′ 20″	156	240	6	14′ 20″	108	142	17
1′ 30″	164	242	8	14′ 30″	120	148	22
1′ 40″	182	244	9	14′ 40″	136	176	28
1′ 50″	180	240	11	14′ 50″	170	186	32
2′ 0″	182	236	19	15′ 0″	172	186	32
2′ 10″	208	236	31	16′ 0″	150	172	34
2′ 20″	228	238	39	17′ 0″	96	112	35
2′ 30″	230	238	42	18′ 0″	76	86	36
2′ 40″	220	234	45				

Generated on 2019-10-24 15:22 GMT / http://hdl.handle.net/2027/uc1.b3252765
Public Domain in the United States, Google-digitized / http://www.hathitrust.org/access_use#pd-us-google
Digitized by Google
Original from UNIVERSITY OF CALIFORNIA

Experiment Nr. 3.

Hund, 4,8 *kg* Gewicht. In die Trommelhöhle 0,3 *cm*³ 5% Nicotin. Dosis auf 1 *kg* 0,003 *g*.

Blutdruck:

Zeit	Minimum	Maximum	Puls	Zeit	Minimum	Maximum	Puls
0′ 0″	114	136	23	1′ 40″	126	174	11
0,3 *cm*³ 5% Nicotin in die Trommelhöhle				2′ 0″	128	168	11
10″	120	140	23	3′ 0″	128	146	11
20″	116	130	26	4′ 0″	120	146	9
30″	114	130	26	5′ 0″	114	132	11
40″	124	168	28	6′ 0″	114	124	19
50″	120	184	16	27′ 0″	90	100	41
1′ 0″	128	180	11	29′ 0″	88	104	40
1′ 20″	128	174	12	30′ 0″	92	104	40
1′ 30″	126	178	8				

Experiment Nr. 4.

Hund, 6,0 *kg* Gewicht. In die Trommelhöhle 0,4 *cm*³ 5% Nicotin. Dosis auf 1 *kg* 0,003 *g*.

Blutdruck:

Zeit	Minimum	Maximum	Puls	Zeit	Minimum	Maximum	Puls
0′ 0″	92	102	42	5′ 10″	94	106	38
0,4 *cm*³ 5% Nicotin in die Trommelhöhle				6′ 0″	0,4 *cm*³ 5% Nicotin in die Vena cruralis		
10″	100	114	40				
20″	100	108	40	6′ 10″	86	94	39
30″	104	136	34	6′ 20″	80	88	38
1′ 10″	110	140	31	6′ 30″	88	100	32
1′ 30″	122	152	25	6′ 50″	108	152	22
1′ 40″	120	150	25	7′ 0″	148	180	15
2′ 30″	120	154	33	7′ 10″	196	218	24
3′ 0″	122	140	34	7′ 20″	196	218	40
3′ 20″	122	146	30	7′ 30″	188	204	43
3′ 30″	120	128	38	8′ 0″	162	180	43
4′ 0″	106	120	40	9′ 0″	84	108	41
5′ 0″	92	98	40	15′ 0″	42	50	41

Experiment Nr. 5.

Hund, 4,2 *kg* Gewicht. In die Trommelhöhle 0,1 *cm*³ 10% Nicotin. Dosis auf 1 *kg* 0,0024 *g*.

Generated on 2019-10-24 15:22 GMT / http://hdl.handle.net/2027/uc1.b3252765
Public Domain in the United States, Google-digitized / http://www.hathitrust.org/access_use#pd-us-google
Digitized by Google
Original from UNIVERSITY OF CALIFORNIA

Blutdruck:

Zeit	Minimum	Maximum	Puls	Zeit	Minimum	Maximum	Puls
0′ 0″	112	148	19	18′ 10″	100	116	34
0,1 cm^3 10% Nicotin in die Trommelhöhle				18′ 40″	106	126	31
10″	112	142	18	19′ 0″	96	140	26
20″	112	140	20	19′ 30″	94	162	19
40″	118	140	19	19′ 40″	94	166	17
50″	122	196	23	19′ 50″	100	174	18
1′ 0″	180	242	10	20′ 0″	102	164	18
1′ 10″		280 +		20′ 40″	94	136	20
15′ 0″	100	112	34	21′ 0″	92	126	20
18′ 0″	0,3 cm^3 10% Nicotin in dasselbe Ohr			22′ 0″	84	108	26
				23′ 0″	78	98	31

Experiment Nr. 6.

Hund, 7,0 *kg* Gewicht. In die Trommelhöhle 0,3 cm^3 10% Nicotin. Dosis auf 1 *kg* 0,0043 *g*.

Blutdruck:

Zeit	Minimum	Maximum	Puls	Zeit	Minimum	Maximum	Puls
0′ 0″	112	130	33	17′ 20″	34	44	42
0,3 cm^3 10% Nicotin in die Trommelhöhle				45′ 0″	0,1 cm^3 20% Nicotin in das andere Ohr		
10″	110	132	34				
20″	114	150	33	46′ 0″	40	50	42
30″	110	140	20	47′ 0″	72	82	43
40″	108	130	25	48′ 0″	70	84	32
50″	116	150	36	48′ 20″	70	84	32
1′ 0″	134	232	24	49′ 0″	64	78	35
1′ 10″	192	244	28	50′ 0″	50	66	40
1′ 20″		280 +		51′ 0″	48	62	42
17′ 0″	34	48	44	53′ 0″	46	60	43

Experiment Nr. 7.

Hund, 7,0 *kg* Gewicht. In die Trommelhöhle 0,3 cm^3 12,5% Nicotin. Dosis auf 1 *kg* 0,0053 *g*.

Blutdruck:

Zeit	Minimum	Maximum	Puls	Zeit	Minimum	Maximum	Puls
0′ 0″	108	144	47	1′ 10″	122	182	26
0,3 cm^3 12,5% Nicotin in die Trommelhöhle				1′ 20″	104	188	22
				1′ 30″	132	220	25
10″	122	150	46	1′ 40″	124	200	24
20″	120	152	45	2′ 0″	116	200	32
30″	122	150	45	2′ 10″	132	172	26
40″	122	156	45	2′ 20″	130	194	36
50″	132	164	39	2′ 30″	138	188	37
1′ 0″	106	170	30	2′ 40″	136	166	21

Generated on 2019-10-24 15:22 GMT / http://hdl.handle.net/2027/uc1.b3252765
Public Domain in the United States, Google-digitized / http://www.hathitrust.org/access_use#pd-us-google
Digitized by Google
Original from UNIVERSITY OF CALIFORNIA

Zeit	Minimum	Maximum	Puls	Zeit	Minimum	Maximum	Puls
2′ 50″	136	180	23	4′ 40″	122	144	20
3′ 0″	128	158	21	13′ 0″	120	130	30
3′ 10″	130	176	24	14′ 0″	122	130	33
3′ 30″	130	170	21	28′ 0″	108	136	41
3′ 50″	126	154	21	31′ 0″	136	168	37
4′ 20″	120	142	19	32′ 0″	136	158	41

Experiment Nr. 8.

Hund, 4,2 *kg* Gewicht. In die Trommelhöhle 0,15 cm^3 15% Nicotin. Dosis auf 1 *kg* 0,0053 *g*.

Blutdruck:

Zeit	Minimum	Maximum	Puls	Zeit	Minimum	Maximum	Puls
0′ 0″	194	218	32	30″	196	208	30
0,15 cm^3 15% Nicotin in die Trommelhöhle				40″	200	218	35
10″	198	222	32	50″	238	250	27
20″	196	210	31	1′ 0″		280 +	

Experiment Nr. 9.

Hund, 5,0 *kg* Gewicht. In die Trommelhöhle 0,1 cm^3 20% Nicotin. Dosis auf 1 *kg* 0,004 *g*.

Blutdruck:

Zeit	Minimum	Maximum	Puls	Zeit	Minimum	Maximum	Puls
0′ 0″	78	96	34	1′ 20″	122	256	8
0,1 cm^3 20% Nicotin in die Trommelhöhle				1′ 30″	140	264	8
10″	78	94	37	1′ 40″		280 +	
30″	78	100	36	5′ 0″	136	242	15
40″	80	114	28	5′ 10″	108	226	16
50″	80	176	15	5′ 30″	114	182	17
1′ 0″	110	240	9	6′ 0″	112	138	24
1′ 10″	136	262	8	8′ 0″	62	76	32

Experiment Nr. 10.

Hund, 8,2 *kg* Gewicht. In die Trommelhöhle 0,3 cm^3 25% Nicotin. Dosis auf 1 *kg* 0,009 *g*.

Blutdruck:

Zeit	Minimum	Maximum	Puls	Zeit	Minimum	Maximum	Puls
0′ 0″	28	32	43	3′ 50″	40	52	26
0,3 cm^3 25% Nicotin in die Trommelhöhle				4′ 0″	44	56	28
10″	28	32	43	4′ 10″	48	60	30
3′ 10″	28	36	38	4′ 20″	50	64	29
3′ 20″	32	42	36	4′ 30″	52	64	31
3′ 30″	34	46	34	6′ 10″	48	60	33
3′ 40″	40	50	30	8′ 0″	42	48	39

Generated on 2019-10-24 15:22 GMT / http://hdl.handle.net/2027/uc1.b3252765
Public Domain in the United States, Google-digitized / http://www.hathitrust.org/access_use#pd-us-google
Digitized by Google
Original from UNIVERSITY OF CALIFORNIA

Experiment Nr. 11.

Hund, 6,3 *kg* Gewicht. In die Trommelhöhle 0,2 cm^3 50% Nicotin. Dosis auf 1 *kg* 0,015 *g*.

Blutdruck:

Zeit	Minimum	Maximum	Puls	Zeit	Minimum	Maximum	Puls
0′ 0″	48	72	32	12′ 0″	0,3 cm^3 50% Nicotin in dasselbe Ohr		
0,2 cm^3 50% Nicotin in die Trommelhöhle							
1′ 10″	68	100	19	17′ 0″	38	42	38
1′ 40″	62	94	14	17′ 50″	42	56	35
2′ 0″	50	100	15	18′ 10″	42	64	48
3′ 0″	66	110	15	18′ 40″	48	74	27
9′ 0″	60	74	25	19′ 0″	56	82	26
10′ 0″	44	56	30	19′ 20″	60	80	26

Experiment Nr. 12.

Hund, 8,7 *kg* Gewicht. In die Trommelhöhle 0,3 cm^3 50% Nicotin. Dosis auf 1 *kg* 0,014 *g*.

Blutdruck:

Zeit	Minimum	Maximum	Puls	Zeit	Minimum	Maximum	Puls
0′ 0″	116	140	32	4′ 0″	108	114	48
0,3 cm^3 50% Nicotin in die Trommelhöhle				10′ 0″	Nicotin wurde ausgetupft		
10″	114	138	32	50′ 0″	70	82	39
20″	114	168	21	51′ 0″	0,3 cm^3 50% Nicotin in dasselbe Ohr		
30″	138	202	13				
40″	136	212	13	52′ 0″	78	86	40
50″	154	212	22	53′ 0″	84	106	36
1′ 0″	192	246	35	55′ 0″	100	112	30
1′ 10″	218	242	37	55′ 10″	112	142	36
1′ 30″	232	242	41	55′ 20″	142	162	36
1′ 40″	218	234	41	55′ 30″	160	170	36
2′ 0″	190	226	38	55′ 40″	164	172	37
2′ 20″	152	190	49	55′ 50″	164	175	36
3′ 0″	124	144	51	56′ 0″	162	168	34

Aus den angeführten Experimenten sehen wir, daß das in die Trommelhöhle eingebrachte Nicotin typische Blutdruck- und Pulsveränderungen hervorgerufen hat. Speziell bei Nicotin entsteht die Frage, ob diese Wirkung aus dem Ohre stattfindet oder vielleicht ein Teil von Nicotin durch die Ohrtrompete in den Rachen gelangte und von dort die Blutdruck- und Pulsveränderungen hervorrief, um so mehr, als das Nicotin schon bei Zimmertemperatur verdunstet.

Diese Voraussetzung ist nicht wahrscheinlich; es ist nicht anzunehmen, daß sich schon in wenigen Sekunden so viel Nicotin durch Verdunstung im Rachen ansammeln könnte, daß seine Wirkung so deutlich zum Vorschein käme. Die Unterbindung der Ohrtrompete, was uns in der

Digitized by Google
Original from UNIVERSITY OF CALIFORNIA
Generated on 2019-10-24 15:22 GMT / http://hdl.handle.net/2027/uc1.b3252765
Public Domain in the United States, Google-digitized / http://www.hathitrust.org/access_use#pd-us-google

Beziehung mehr Sicherheit gäbe, ist bei der Schwere der Operation beim ohnedies stark geschwächten Tiere kaum ausführbar.

Endlich muß man bei Nicotin mit der reflektorischen Wirkung desselben auf Blutdruck und Herz rechnen, um so mehr, als das Nicotin auf die Schleimhaut stark reizend wirkt. Dagegen spricht aber, daß die Kurve, welche ich nach der Einführung des Nicotins in die Trommelhöhle bekam, identisch mit der nach der Einführung direkt in die Vena ist.

Die allgemeine Wirkung des Nicotins nach der Einführung desselben in die Trommelhöhle beginnt viel später als nach der Einführung direkt ins Blut. Die Experimente 1, 2 und 4 zeigen uns den Unterschied in der Wirkung. Im Experiment Nr. 1 erreichte die Wirkung den Höhepunkt von der Trommelhöhle in 1 Minute 20 Sekunden, nach der Einführung ins Blut in 40 Sekunden. Im Experimente Nr. 2 betragen die entsprechenden Zahlen — 1 Minute 40 Sekunden resp. 50 Sekunden, im Experiment Nr. 4 — 2 Minuten 30 Sekunden resp. 1 Minute 10 Sekunden. Demnach wäre die Wirkung des Nicotins aus der Trommelhöhle zwei- bis dreimal langsamer als nach der Einführung direkt ins Blut.

Experiment Nr. 13.

Hund, 5,0 *kg* Gewicht. In die Trommelhöhle 0,3 cm^3 20% Pilocarpin. Dosis auf 1 *kg* 0,012 *g*.

Blutdruck:

Zeit	Minimum	Maximum	Puls	Zeit	Minimum	Maximum	Puls
0′ 0″	46	56	38	3′ 0″	50	62	43
0,3 cm^3 20% Pilocarpin in die Trommelhöhle				5′ 0″	72	80	42
				6′ 20″	84	102	42
10″	48	58	37	6′ 30″	84	102	38
1′ 20″	48	56	39	8′ 0″	78	96	36

Irgend welche Veränderungen in der Speichelsecretion wurden nicht beobachtet. 0,1 cm^3 Pilocarpin in die Vena cruralis tötete das Tier in wenigen Minuten.

Experiment Nr. 14.

Hund, 5,7 *kg* Gewicht. In die Trommelhöhle 0,3 *g* Pilocarpin in 0,3 cm^3 Wasser. Dosis auf 1 *kg* 0,053 *g*.

Blutdruck:

Zeit	Minimum	Maximum	Puls	Zeit	Minimum	Maximum	Puls
0′ 0″	132	150	41	Starke Speichelsecretion			
0,3 *g* Pilocarpin + 0,3 cm^3 Wasser in die Trommelhöhle				6′ 30″	120	134	41
				8′ 0″	112	130	39
2′ 0″	122	150	42	11′ 0″	112	128	32
5′ 0″	118	138	41	14′ 0″	106	120	32
6′ 0″	110	134	42	16′ 0″	100	114	28

Digitized by Google
Original from UNIVERSITY OF CALIFORNIA
Generated on 2019-10-24 15:22 GMT / http://hdl.handle.net/2027/uc1.b3252765
Public Domain in the United States, Google-digitized / http://www.hathitrust.org/access_use#pd-us-google

Für Pilocarpin ist Steigerung der Speichelsecretion charakteristisch. Im Experiment Nr. 13 wurden keine Veränderungen in der Speichelsecretion beobachtet, dagegen im Experiment Nr. 14, wo ich eine viel größere Dosis gebrauchte, trat in 6 Minuten nach der Einführung starke Speichelsecretion deutlich auf.

Experiment Nr. 15.

Hund, 6,5 *kg* Gewicht. In die Trommelhöhle 0,5 cm^3 1% Strychnin. Dosis auf 1 *kg* 0,0008 *g*.

Blutdruck:

Zeit	Minimum	Maximum	Puls
0′ 0″	62	86	24
0,5 cm^3 1% Strychnin in die Trommelhöhle			
1′ 0″	72	90	26
1′ 10″	64	98	27
21′ 0″	88	116	29
22′ 0″	86	118	24
25′ 0″	82	120	27
26′ 0″	82	130	27
Muskelzuckungen und Steigerung der Reflexe			
28′ 0″	70	126	25
30′ 0″	84	122	24
31′ 0″	84	126	24
46′ 0″	74	140	28
49′ 0″	84	140	28

Tetanische Muskelzuckungen und Steigerung der Reflexe dauerten bis zum Schluß des Experimentes.

Experiment Nr. 16.

Hund, 6,5 *kg* Gewicht. In die Trommelhöhle 0,3 cm^3 3% Strychnin. Dosis auf 1 *kg* 0,0014 *g*.

Blutdruck:

Zeit	Minimum	Maximum	Puls
0′ 0″	118	142	28
0,3 cm^3 3% Strychnin in die Trommelhöhle			
1′ 0″	118	146	30
2′ 0″ Muskelzuckungen und Steigerung der Reflexe			
5′ 0″	120	146	28
5′ 20″	126	150	23
5′ 30″	134	186	26
Muskelzuckungen sehr stark			
5′ 40″	168	218	22
5′ 50″	180	234	25
6′ 0″	206	240	40
6′ 10″	186	244	29
6′ 20″	170	248	24
6′ 30″	164	252	21
7′ 0″	160	244	15
7′ 30″	156	234	10
8′ 30″	152	224	23
9′ 30″	156	270	19
11′ 0″	160	216	25
12′ 0″	160	226	24
16′ 0″	150	212	27
20′ 0″	170	190	21
Muskelzuckungen und Steigerung der Reflexe verschwunden			
40′ 0″	168	188	24
90′ 0″	170	190	26
120′ 0″	164	188	28
140′ 0″	166	182	32
150′ 0″	166	180	31

Generated on 2019-10-24 15:22 GMT / http://hdl.handle.net/2027/uc1.b3252765
Public Domain in the United States, Google-digitized / http://www.hathitrust.org/access_use#pd-us-google
Digitized by Google
Original from UNIVERSITY OF CALIFORNIA

Über die Resorption von Strychnin sind wir imstande, nicht nur nach den Blutdruckveränderungen, sondern auch nach dem Auftreten von tetanischen Muskelzuckungen zu urteilen. Diese letzte Erscheinung und Steigerung der Reflexe sind für Strychnin charakteristisch. Infolgedessen müssen die Experimente auf leicht kurarisierten Tieren ausgeführt werden. In beiden Experimenten traten tetanische Muskelzuckungen und Steigerung der Muskelreflexe sehr deutlich auf: im Experiment Nr. 15 in 25 Minuten, im Experiment Nr. 16 in 2 Minuten nach der Einführung in die Trommelhöhle.

Experiment Nr. 17.

Hund, 7,3 *kg* Gewicht. In die Trommelhöhle 0,3 cm^3 wässeriger Nebennierenextrakt (20 Teile Nebenniere und 80 Teile Wasser).

Blutdruck:

Zeit	Minimum	Maximum	Puls	Zeit	Minimum	Maximum	Puls
0′ 0″	70	86	32	2′ 0″	64	70	32
0,3 cm^3 wässeriger Nebennierenextrakt in die Trommelhöhle				5′ 0″	60	76	33
				6′ 0″	62	82	36
1′ 0″	68	82	30	7′ 0″	66	80	39
1′ 30″	66	80	31				

Dieselbe Dosis in die Vena cruralis hat in 40 Sekunden eine Steigerung des Blutdruckes bis 108 *mm* hervorgerufen.

Experiment Nr. 18.

Hund, 3,6 *kg* Gewicht. In die Trommelhöhle 0,3 cm^3 wässeriger Nebennierenextrakt (40 Teile Nebenniere und 60 Teile Wasser).

Blutdruck:

Zeit	Minimum	Maximum	Puls	Zeit	Minimum	Maximum	Puls
0′ 0″	114	136	37	30″	102	254	8
0,3 cm^3 wässeriger Nebennierenextrakt in die Trommelhöhle				40″	120	240	12
				4′ 0″	74	114	17
10″	112	136	36	5′ 0″	58	76	25
20″	84	178	16	15′ 0″	78	92	40

Im Experiment Nr. 18 hat der Nebennierenextrakt eine allgemeine Wirkung hervorgerufen, im Experiment Nr. 17 fehlte diese allgemeine Wirkung höchstwahrscheinlich infolge nicht genügender Dosis.

Experiment Nr. 19.

Hund, 7,2 *kg* Gewicht. In die Trommelhöhle 0,3 cm^3 10% Muscarin. Dosis auf 1 *kg* 0,004 *g*.

Digitized by Google
Original from UNIVERSITY OF CALIFORNIA
Generated on 2019-10-24 15:22 GMT / http://hdl.handle.net/2027/uc1.b3252765
Public Domain in the United States, Google-digitized / http://www.hathitrust.org/access_use#pd-us-google

Blutdruck:

Zeit	Minimum	Maximum	Puls	Zeit	Minimum	Maximum	Puls
0′ 0″	64	78	39	2′ 0″	58	72	38
0,3 *cm*³ 10% Muscarin in die Trommelhöhle				4′ 0″	56	68	38
				5′ 0″	54	66	37
10″	62	78	39	6′ 0″	52	62	38
1′ 0″	60	70	38				

Dieselbe Dosis in die Vena cruralis verursachte in 30 Sekunden eine Steigerung des Blutdruckes bis 142 *mm* und Pulsverlangsamung bis 8 in 10 Sekunden, zwei Minuten später erfolgte der Tod.

Experiment Nr. 20.

Hund, 6,0 *kg* Gewicht. In die Trommelhöhle 0,2 *g* Cocain in 0,3 *cm*³ Wasser. Dosis auf 1 *kg* 0,033 *g*.

Blutdruck:

Zeit	Minimum	Maximum	Puls	Zeit	Minimum	Maximum	Puls
0′ 0″	106	142	33	2′ 40″	108	140	32
0,2 *g* Cocain + 0,3 *cm*³ Wasser in die Trommelhöhle				5′ 0″	100	140	30
				6′ 40″	104	140	28
10″	110	142	33	8′ 0″	110	142	30
20″	120	144	33	9′ 0″	110	142	30

Experiment Nr. 21.

Hund, 4,0 *kg* Gewicht. In die Trommelhöhle 0,1 *g* Cocain in 0,1 *cm*³ Wasser. Dosis auf 1 *kg* 0,025 *g*.

Blutdruck:

Zeit	Minimum	Maximum	Puls	Zeit	Minimum	Maximum	Puls
0′ 0″	132	144	47	3′ 0″	152	156	40
0,1 *g* Cocain + 0,1 *cm*³ Wasser in die Trommelhöhle				5′ 0″	156	162	44
				6′ 0″	156	170	39
1′ 0″	136	148	46	7′ 0″	154	160	46
2′ 0″	146	152	38	9′ 0″	150	156	42

Experiment Nr. 22.

Hund, 8,8 *kg* Gewicht. In die Trommelhöhle 0,2 *g* Cocain in 0,3 *cm*³ Wasser. Dosis auf 1 *kg* 0,023 *g*.

Blutdruck:

Zeit	Minimum	Maximum	Puls	Zeit	Minimum	Maximum	Puls
0′ 0″	96	120	29	5′ 20″	124	158	25
0.2 *g* Cocain + 0,3 *cm*³ Wasser in die Trommelhöhle				5′ 30″	132	172	25
				6′ 0″	130	168	27
1′ 0″	96	116	28	7′ 0″	120	144	28
4′ 40″	98	128	28	8′ 0″	110	128	31
4′ 50″	114	150	24	10′ 0″	106	120	29

Generated on 2019-10-24 15:22 GMT / http://hdl.handle.net/2027/uc1.b3252765
Public Domain in the United States, Google-digitized / http://www.hathitrust.org/access_use#pd-us-google
Digitized by Google
Original from UNIVERSITY OF CALIFORNIA

Dieselbe Dosis in die Vena cruralis verursachte ein rapides Fallen des Blutdruckes mit Pulsverlangsamung; in 20 Sekunden nach der Einführung erfolgte der Tod.

Experiment Nr. 23.

Hund, 3,6 *kg* Gewicht. In die Trommelhöhle 0,3 *g* Cocain in 0,3 cm^3 Wasser. Dosis auf 1 *kg* 0,08 *g*.

Blutdruck:

Zeit	Minimum	Maximum	Puls	Zeit	Minimum	Maximum	Puls
0′ 0″	78	96	30	2′ 0″	72	90	29
9,3 *g* Cocain + 0,3 cm^3 Wasser in die Trommelhöhle				3′ 0″	74	94	29
				6′ 0″	66	82	28
1′ 0″	82	98	30	8′ 0″	58	72	25

0,1 *g* in die Vena cruralis verursachte in 20 Sekunden Fallen des Blutdruckes mit Pulsverlangsamung; der Tod erfolgte in 12 Minuten.

Experiment Nr. 24.

Hund, 6,9 *kg* Gewicht. In die Trommelhöhle 0,3 *g* Cocain in 0,3 cm^3 Wasser. Dosis auf 1 *kg* 0,043 *g*.

Blutdruck:

Zeit	Minimum	Maximum	Puls	Zeit	Minimum	Maximum	Puls
0′ 0″	132	160	42	5′ 0″	146	180	38
0,3 *g* Cocain + 0,3 cm^3 Wasser in die Trommelhöhle				7′ 0″	152	190	31
				9′ 0″	158	194	34
1′ 0″	138	168	42	11′ 0″	162	196	29
1′ 30″	142	172	38	13′ 0″	166	194	32
2′ 0″	144	176	40	14′ 0″	170	194	33

Dieselbe Dosis, in die Vena cruralis eingespritzt, verursachte eine rapide Hemmung der Herzaktion und Tod.

Die Experimente mit Cocain gaben kein eindeutiges Resultat: in den Experimenten Nr. 21, 22 und 24 trat ein Fallen des Blutdruckes ein, wogegen in den Experimenten Nr. 20 und 23 irgend eine Veränderung im Blutdrucke fehlt. Über die Ursache des verschiedenen Resultates in diesen Experimenten ist es schwer zu urteilen. Es kann hier ohne Zweifel die verschiedene Empfindlichkeit des Tieres gegen das Cocain eine Rolle spielen, nicht ausgeschlossen ist es aber, daß auch die physiologische Eigenschaft der Schleimhaut mitwirkt.

Bei der Einführung des Cocains in das Blut waren gleich große oder sogar kleinere Gaben für den Hund tödlich, aber auch hier sieht man individuelle Unterschiede in der Wirkung: im Experiment Nr. 23 war die Wirkung viel langsamer als im Experiment Nr. 22 und 24.

Generated on 2019-10-24 15:22 GMT / http://hdl.handle.net/2027/uc1.b3252765
Public Domain in the United States, Google-digitized / http://www.hathitrust.org/access_use#pd-us-google
Digitized by Google
Original from UNIVERSITY OF CALIFORNIA

Meine Untersuchungen beweisen, daß verschiedene Mittel, in die Trommelhöhle eingeführt, in das Blut gelangen, ihre Wirkung ist aber viel schwächer als nach der Einführung direkt ins Blut; die Stärke der Wirkung resp. der Resorption hängt von dem gebrauchten Mittel ab.

Am schnellsten wird die allgemeine Wirkung bei Nicotin beobachtet: sie tritt im Durchschnitt in 40 bis 50 Sekunden ein und erreicht den Höhepunkt in 1 Minute 20 Sekunden bis 1 Minute 40 Sekunden. Im Experiment Nr. 10 trat die allgemeine Wirkung des Nicotins viel später auf, nämlich in 3 Minuten 20 Sekunden, und erreichte den Höhepunkt in 4 Minuten 20 Sekunden; man muß bemerken, daß der Blutdruck in diesem Experiment sehr niedrig war. Im Experiment Nr. 4 war die Wirkung des Nicotins auch schwächer: sie trat in 30 Sekunden auf und in 2 Minuten 30 Sekunden erreichte sie den Höhepunkt; auch in diesem Experiment war der allgemeine Blutdruck verhältnismäßig niedrig.

Was das Pilocarpin anbetrifft, so blieb im Experiment Nr. 13 die allgemeine Wirkung aus; im Experiment Nr. 14, wo ich eine stärkere Dosis und in einer stärkeren Lösung gebrauchte, trat die allgemeine Wirkung in 6 Minuten ein.

Die allgemeine Wirkung des Strychnins trat im Experiment Nr. 15 in 25 Minuten, im Experiment Nr. 16, wo ich eine stärkere Dosis und in einer stärkeren Lösung in die Trommelhöhle einführte, in 2 Minuten ein.

Der Nebennierenextrakt, in der entsprechenden Dosis eingeführt, ruft eine allgemeine Wirkung rasch hervor: im Experiment Nr. 18 trat die Wirkung schon in 20 Sekunden nach der Einführung in die Trommelhöhle ein und in 30 Sekunden erreichte sie den Höhepunkt.

Beim Muscarin ist die Wirkung nach der Einführung desselben in die Trommelhöhle ausgeblieben; dieselbe Dosis, in die Vena cruralis eingespritzt, war für das Tier tödlich.

Nach der Einführung des Cocains in die Trommelhöhle wurde die allgemeine Wirkung in 2—5 Minuten beobachtet und in 5 Minuten 50 Sekunden bis 11 Minuten erreichte sie den Höhepunkt. Auffallend ist es, daß im Experiment Nr. 23 das Cocain trotz der großen Dosis gar keine Wirkung hatte; es entsteht die Frage, ob vielleicht auch in diesem Falle der verhältnismäßig niedrige Blutdruck die Ursache des Ausbleibens der allgemeinen Wirkung ist.

Wenn man die Resultate einzelner Experimente vergleicht, so sieht man große Unterschiede in der Wirkung eines und desselben Mittels; man sieht manchmal bei einer kleineren Dosis eine viel stärkere Wirkung als in einem anderen Experiment bei einer viel größeren Dosis. Es ist schwer zu beurteilen, was hier ausschlaggebend ist, eine besondere Empfindlichkeit des Tieres gegen das gebrauchte Mittel oder die physiologische Eigenschaft der

Generated on 2019-10-24 15:22 GMT / http://hdl.handle.net/2027/uc1.b3252765
Public Domain in the United States, Google-digitized / http://www.hathitrust.org/access_use#pd-us-google
Digitized by Google
Original from UNIVERSITY OF CALIFORNIA

Trommelhöhle. Aus meinen Experimenten gewinnt man den Eindruck, daß der allgemeine Blutdruck eine Rolle spielt: beim niedrigen allgemeinen Blutdruck scheint die Resorption aus der Trommelhöhle schwächer zu sein.

Was die Möglichkeit der Vergiftung durch die Einführung eines Mittels in die Trommelhöhle betrifft, so kann man darüber vielleicht bei Nicotin sprechen; eine Vergiftung aus der Trommelhöhle mit Pilocarpin, Strychnin, Muscarin und Cocain halte ich für nicht möglich.

Zwei Fälle von rezidivierender Mastoiditis.

Von **E. Bergh**, Malmö.

Unter rezidivierender Mastoiditis versteht man ein im Anschluß an eine akute Otitis media wiederholtes Auftreten einer eitrigen Entzündung in einem Warzenfortsatz, der schon früher der Sitz einer solchen Krankheit gewesen ist, welche den Anlaß zu einem operativen Eingriff an demselben gegeben hat. Diese Definition umfaßt also nur solche Fälle, in denen sowohl die vorangegangene Otitis als die Mastoiditis während einiger Zeit vollkommen geheilt gewesen sind, und nicht solche Fälle, in denen eine Absceßbildung während der Nachbehandlung entsteht. Auch sind jene Fälle nicht hierher zu rechnen, in welchen die akute Mittelohrentzündung nicht geheilt worden, sondern in eine chronische übergegangen ist, die eine Entzündung des Warzenfortsatzes verursacht.

Da verhältnismäßig wenige Fälle dieser Krankheit publiziert worden sind, finde ich mich berechtigt, zwei Fälle zu veröffentlichen, die ich beobachtet habe.

Fall I. H., Knabe, im Mai 1907 geboren.

Im Herbst 1907 erkrankte Pat. an doppelseitiger eitriger Mittelohrentzündung, welche Krankheiten Mastoiditiden verursachten, für welche er bei zwei verschiedenen Gelegenheiten in einem Krankenhause gepflegt wurde, wo er das erste Mal am 22. XI. 1907 aufgenommen wurde. Aus dem dort geführten Journal mag Folgendes angeführt werden: Diagnose: Otitis media purulenta acuta c. mastoidit. et abscessus retroauricularis + Bronchopneumonia. Hinter dem rechten Ohre auf dem Processus mastoideus eine etwa walnußgroße, sehr empfindliche Schwellung, die ein wenig Fluktuation zeigt, Haut gerötet. Am 23. XI. Operation: Schnitt in die fluktuierende Partie. Eiter wird entleert. Granulationen werden ausgelöffelt, der Knochen cariös, wird ausgekratzt. Tamponade, Suturen.

10. XII. Afebril; aus der Wunde hinter dem Ohre geringe Sekretion, keine Tamponade.

17. XII. Geheilt.

Digitized by Google
Original from UNIVERSITY OF CALIFORNIA
Generated on 2019-10-24 15:22 GMT / http://hdl.handle.net/2027/uc1.b3252765
Public Domain in the United States, Google-digitized / http://www.hathitrust.org/access_use#pd-us-google

Zum zweiten Male wurde Pat. in das Krankenhaus am 28. XII. 1907 aufgenommen. Diagnose: Otitis media acuta purulenta sin. c. mastoidit. Seit einigen Tagen Schmerz und Schwellung hinter dem linken Ohre, das rechte Ohr geheilt.

29. XII. Operation: Incision in die fluktuierende Partie: eine Menge von dickem Eiter; der Knochen cariös, wird ausgekratzt. Tamponade.

19. II. 1908. Temperatur während der letzten Zeit schwankend, aus dem Ohre unbedeutende Sekretion.

28. II. Geheilt.

28. IV. 1908 wurde ich konsultiert, weil beide Ohren des Knaben fortwährend eiterten. Während der letzten zwei Monate ist er zu Hause gepflegt worden. Bei Untersuchung war Folgendes zu beobachten: Hinter beiden Ohren Narben nach den Operationen der Processus mastoidei. In den Gehörgängen stinkender, schmutziger Eiter. Trommelfelle gerötet, Perforationen. Behandlung: Xeroformgazetamponade, Ausspülungen mit Auroformlösung 0,1%, Instillationen von Wasserstoffsuperoxydlösung 2%.

4. V. 1908. Eiterung vermindert, geruchlos, Trommelfelle graurot.

13. V. 1908. Ohren trocken, Trommelfelle grau. Behandlung hört auf.

29. V. 1908. Trommelfelle normal, keine Eiterung seit dem 13. V. beobachtet worden.

Pat. war seither bis zu Anfang Mai 1909 gesund, wo er an Halsschmerzen, Schnupfen, Husten und Schmerzen im linken Ohre erkrankte. Am 12. V. wurde er zu mir geführt, weil die Warzenfortsatzgegend linkerseits seit einigen Tagen gerötet, geschwollen und empfindlich war.

S t a t u s am 12. V. 1909. Kräftiger und wohlgenährter Knabe. Hautfarbe normal. Temperatur 37,8°. Der Harn enthält weder Albumen, noch reduzierende Substanz, Reaktion sauer. Pat. ist heiser und hustet etwas. Über den Lungen ist nichts Abnormes zu hören. Herztöne normal. Nase und Rachen zeigen keine wesentlichen Veränderungen. Das linke Ohr steht bedeutend vom Kopfe ab. Rötung, Schwellung und Druckempfindlichkeit über dem Planum mastoideum. Diese Symptome sind über der Fossa mastoidea mehr ausgeprägt, hier ist auch etwas Fluktuation vorhanden. Der linke Gehörgang zeigt keine Veränderungen, keine Senkung der hinteren oberen Gehörgangswand. Das linke Trommelfell grau, Manubrium und Lichtreflex nicht sichtbar. Rechtes Ohr nichts Bemerkenswertes.

O p e r a t i o n in Äthernarkose. Typischer Schnitt durch die Weichteile hinter dem linken Ohre, die etwas Eiter enthalten. Auf Planum mastoideum ein Knochendefekt von geringer Tiefe, aber von relativ großer Ausdehnung. Der Knochendefekt ist von einem mit dem Periost zusammenhängenden Bindegewebe ausgefüllt, das von Eiter und Granulationen durchsetzt ist, welch letztere einen Teil des Defektes füllen. Die Wände der Knochenhöhle

Digitized by Google
Original from UNIVERSITY OF CALIFORNIA
Generated on 2019-10-24 15:22 GMT / http://hdl.handle.net/2027/uc1.b3252765
Public Domain in the United States, Google-digitized / http://www.hathitrust.org/access_use#pd-us-google

wurden von mißfarbigem, cariösen Knochen gebildet. Der äußere Teil der knöchernen Gehörgangswand ist bei der früheren Operation entfernt worden. Nachdem das Bindegewebe und die Granulationen entfernt worden sind, wird das Antrum breit freigelegt, die Operationshöhle wird mit Hammer und Meißel geglättet, die Wände werden ausgekratzt, so daß die Höhle überall von gesundem Knochen begrenzt wird. Das Antrum war vollkommen abgegrenzt von dem oben genannten Knochendefekt im Warzenfortsatz durch Knochengewebe und kein sichtbarer Weg oder Granulationsstreifen führten dahin. Die Schleimhaut des Antrums gerötet und geschwollen, Eiter nicht zu sehen. Tamponade mit Xeroformgaze. Eine Sutur im oberen Wundwinkel. Heilungsverlauf normal.

13. VI. Tamponade hört auf. 14 Tage und einen Monat später kontrolliert: ganz gesund. Die Operationsnarbe etwas eingesunken, fest, dem Knochen adhärent, das linke Trommelfell normal. Pat. war bis Ende Mai 1911 ganz gesund, als er an Masern erkrankte. Am 8. VI. traten Schmerzen im rechten Ohre auf, Eiterung, Schwellung hinter dem rechten Ohre.

Status am 8. VI. 1911. Unbedeutende Druckempfindlichkeit hinter dem rechten Ohre, keine Rötung, vielleicht unbedeutende Schwellung. Rechtes Trommelfell gerötet, hintere Hälfte vorgebaucht. 39,7°.

Behandlung: Paracentese, Tamponade mit Xeroformgaze, feuchtwarme Umschläge über dem Processus mastoideus.

12. VI. Da deutliche Mastoiditissymptome sich ausgebildet hatten, machte ich eine Antrotomie. Operationsbefund und Nachbehandlung boten nichts von der Regel Abweichendes dar.

19. VI. Die Temperatur, die die letzten zwei Tage normal gewesen ist, war heute Abend 38,5°. Bezüglich des operierten Ohres nichts Bemerkenswertes. Der linke Gehörgang empfindlich, die hintere Wand gerötet, linkes Trommelfell normal. Feuchtwarme Umschläge.

20. VI. Die hintere Gehörgangswand mehr gerötet und empfindlich, geschwollen. Hinter dem linken Ohre Rötung, Schwellung und Druckempfindlichkeit.

22. VI. Incision in einen Furunkel der hinteren Gehörgangswand.

26. VI. Da die Temperatur Steigerungen bis 38,6° gezeigt hatte, die Rötung und Schwellung hinter dem Ohre zugenommen hatten und das Trommelfell wegen des Furunkels nicht zu sehen war, machte ich eine Probepunktion der Schwellung hinter dem Ohre: etwas Eiter. Da ich vermutete, daß es sich um eine Mastoiditis handelte, entschloß ich mich, eine Antrotomie vorzunehmen. Eine solche wurde aber nicht ausgeführt, da ich bei der Incision in den Weichteilen fand, daß es sich nur um eine Eiterung in dem fibrösen Narbengewebe handelte, welches entfernt wurde. Der Knochen gesund, der bei der vorigen Operation nach dem Antrum gelegte

Generated on 2019-10-24 15:22 GMT / http://hdl.handle.net/2027/uc1.b3252765
Public Domain in the United States, Google-digitized / http://www.hathitrust.org/access_use#pd-us-google
Digitized by Google
Original from UNIVERSITY OF CALIFORNIA

Weg war durch Knochengewebe geschlossen. Während der nächsten Tage afebril.

30. VI. 38,9°. Bronchopneumonie.

5. VII. Afebril.

26. VII. Geheilt.

3. VIII. Kontrolliert, ganz gesund.

Laut mündlicher Mitteilung der Mutter hat Pat. später keine Symptome an seinen Ohren gehabt, Gehör ausgezeichnet.

31. XII. 1915. Im Anschlusse an eine Halsentzündung rechtsseitige purulente Mittelohrentzündung, die bei gewöhnlicher Behandlung einen normalen Verlauf hatte und nach drei Wochen in vollständige Heilung überging.

Dieser Fall betrifft also einen gesunden und kräftigen Knaben, der im ersten Lebensjahre an doppelseitiger Mittelohrentzündung mit nachfolgenden Mastoiditiden erkrankte und operativen Eingriffen unterworfen wurde. Diese bestanden in Incision und Auskratzung. Eine regelrechte Antrotomie scheint, nach allem zu urteilen, nicht ausgeführt worden zu sein. Etwas mehr als ein Jahr später entstand im Anschluß an Katarrhe in den obere Luftwegen eine linksseitige Mittelohrentzündung, die eine Mastoiditis verursachte. Bei der Operation fanden sich Eiterung in dem fibrösen Narbengewebe und osteitische Prozesse in dem Knochen. Nach einer lege artis ausgeführten Antrotomie Heilung. Zwei Jahre später Masern und diesmal rechtsseitige Otitis und Mastoiditis, die nach einer Antrotomie einen normalen Verlauf nahmen, Heilung. Während der Krankheit ein Furunkel auf der hinteren Wand des linken Gehörganges, von welchem eine Infektion sich in das fibröse Narbengewebe des Warzenfortsatzes verbreitete, ohne daß der umgebende Knochen erkrankte. Heilung. Eine rechtsseitige purulente Mittelohrentzündung, die etwa drei und ein halbes Jahr nach der letzten Mastoiditis (auch rechtsseitig) entstand, verlief normal und gab keinen Anlaß zu Komplikationen.

Fall II. M., 28jährige Frau. Im Jahre 1907 wurde Pat. wegen linksseitiger Mastoiditis operiert, Heilung. Im Jänner 1909 linksseitige eitrige Mittelohrentzündung, die nach kurzer Zeit heilte. Erkrankte Mitte Februar 1915 an Influenza, Schmerzen im linken Ohre, Blutungen aus demselben.

Status am 18. II. 1915. Körperbau normal. Dünnflüssiges, blutfarbiges Exsudat im linken Gehörgange, linkes Trommelfell gerötet, vorgebaucht. Behandlung: Paracentese, Xeroformgazetamponade.

20. II. Schmerzen im Ohre trotz des reichlichen Ausflusses, Paracentese.

21. II. Unbedeutende Empfindlichkeit über dem vorderen Teile des Processus mastoideus, feuchtwarme Umschläge.

Generated on 2019-10-24 15:22 GMT / http://hdl.handle.net/2027/uc1.b3252765
Public Domain in the United States, Google-digitized / http://www.hathitrust.org/access_use#pd-us-google
Digitized by Google
Original from UNIVERSITY OF CALIFORNIA

24. II. Die Empfindlichkeit über dem Warzenfortsatz ist größer geworden, Rötung und Schwellung vor der Operationsnarbe.

25. II. In der chirurgischen Abteilung des allgemeinen Krankenhauses aufgenommen. Durch freundliches Entgegenkommen des Chefarztes Doktor Med. F. Bauer wurde ich in die Lage gesetzt, den Fall zu operieren und nachzubehandeln.

26. II. Operation in Äthernarkose nach Schwartze. Schnitt durch die Weichteile in der alten Operationsnarbe, subperiostaler Absceß. Der Knochen äußerst hart, enthält ein paar kleinere Höhlen, die mit Eiter gefüllt sind, eine von diesen in der Spitze des Warzenfortsatzes gelegen. Eine Sonde kann von hier in den M. sternocleidomastoideus eingeführt werden, der Gang wird gespalten. Der alte Operationskanal, durch eine Einsenkung in dem Knochen markiert, ist sehr weit nach vorne gelegen, kein fibröses Narbengewebe. Das Antrum klein, in demselben Eiter, Luftbläschen, die Schleimhaut gerötet und geschwollen. In der Nähe des Antrums ein paar kleinere Höhlen, die mit Eiter gefüllt sind. Sinus relativ weit nach vorne gelegen, wurde auf eine sehr kleine Strecke freigelegt, normal. Eine Sutur in dem oberen Wundwinkel, Tamponade mit Vioformgaze.

5. III. Verbandwechsel. Die Wunde unbedeutend gerötet und empfindlich in dem oberen Drittel, der Tampon feucht. Unbedeutende Sekretion durch den Gehörgang, die Sutur wird entfernt.

8. III. Die Wunde ganz normal, Sekretion vermindert.

28. III. Tamponade hört auf, Trommelfell grau, Manubrium normale Stellung. Flüsterstimme $= 12\,m$.

4. IV. Operationswunde vollkommen geheilt.

8. V. Kontrolliert. Operationsnarbe von normalem Aussehen, Trommelfell normal, Flüsterstimme $= 12\,m$.

Das Wesentliche in dieser Krankengeschichte ist also: Bei einer 28jährigen gesunden Frau entsteht im Anschlusse an Influenza eine linksseitige purulente Mittelohrentzündung, die eine Mastoiditis verursacht, welche Krankheiten nach Operation in vollständige Heilung übergehen. Krankheitsverlauf, Operationsbefund und Nachbehandlung bieten nichts Abnormes dar. Acht Jahre vorher auch linksseitige eitrige Mittelohrentzündung und Mastoiditis, Operation, Heilung. Während der Zeit zwischen diesen beiden Krankheiten eine linksseitige purulente Otitis, die nach kurzer Zeit heilt und keine Komplikationen verursacht.

Die Fragen, die sich zur Beantwortung aufstellen, sind folgende: Wodurch ist das Auftreten der Rezidive in diesen Fällen bedingt, welche Umstände können dazu mitgewirkt haben und warum verursacht (in jedem Falle einmal) eine eitrige Mittelohrentzündung kein Rezidiv? Ehe ich zur

Digitized by Google
Original from UNIVERSITY OF CALIFORNIA
Generated on 2019-10-24 15:22 GMT / http://hdl.handle.net/2027/uc1.b3252765
Public Domain in the United States, Google-digitized / http://www.hathitrust.org/access_use#pd-us-google

Beantwortung dieser Fragen übergehe, werde ich mit einigen Worten die Ansichten früherer Verfasser über die Ursachen der rezidivierenden Mastoiditis darlegen.

Als ätiologische Momente sind nach Wolff folgende zu betrachten:

1. Das Zurückbleiben latenter Keime im Warzenfortsatz.

2. Eine Neuinfektion des Warzenfortsatzes von der Paukenhöhle aus mit stark virulenten Keimen.

3. Eine Neuinfektion mit schwach virulenten Keimen, die bei der durch die erste Erkrankung und Operation entstandenen verringerten Resistenz des Warzenfortsatzes zur Abscedierung führen kann, wenn gleichzeitig eine schlechte Allgemeinkonstitution oder eine Disposition zu Otitiden besteht. An Wolffs Ansicht über die Bedeutung der schlechten Konstitution für die Entstehung der Rezidive schließt sich Jantzen an, hervorhebend, daß von den 16 Personen, die sein Material ausmachen, die meisten anämische skrofulöse, tuberkulöse oder tuberkulös disponierte Individuen sind.

Aus dem Umstande, daß die meisten publizierten Fälle von rezidivierender Mastoiditis Kinder betreffen — von den 38 Fällen, die in der mir zugänglichen Literatur vorliegen, betreffen nur 3 Individuen, die mehr als 20 Jahre alt sind — hat man den Schluß gezogen, daß Verhältnisse, die dem Kindesalter eigen sind, das Entstehen der rezidivierenden Mastoiditis begünstigen können. Man hat die Ansicht ausgesprochen, daß die im Kindesalter gewöhnlichen Krankheiten (Masern, Scharlach, Angina) oft den Anlaß zu Rezidiven geben. Die unvollständigen anamnestischen Angaben, die in mehreren Fällen vorliegen, verursachen aber, daß man keinen bestimmten Schluß über die Rolle, die diese Krankheiten spielen, ziehen kann. Von Freys drei Fällen war in zwei das Rezidiv durch Masern verursacht und in dem dritten wahrscheinlich durch Angina. Das Material von Jantzen liefert keine genügende Aufklärung über diese Verhältnisse.

Man hat ferner gemeint, daß, weil die Tuba bei Kindern relativ weiter, kürzer und mehr horizontal verlaufend ist als bei Erwachsenen, dies im Verein mit adenoiden Vegetationen oder Katarrhen in der Nase und in dem Rachen begünstigende Momente für die Entstehung der Rezidive wären. Wolff will aber diesen anatomischen Verhältnissen bei Kindern keine ursächliche Bedeutung für das Rezidivieren der Mastoiditiden zuschreiben, da das Vorkommen der rezidivierenden Mastoiditis im Verhältnis zur Gesamtzahl der bei Kindern ausgeführten Antrotomien ein relativ seltenes ist. Eine indirekte Bedeutung muß nach der Ansicht von Verfasser den anatomischen Verhältnissen doch zugeschrieben werden, da sie das Entstehen von Mittelohrentzündungen begünstigen. Von Calamidas drei Fällen betreffen zwei „vieux adénoides", bei denen das Rezidiv in-

Digitized by Google
Original from UNIVERSITY OF CALIFORNIA
Generated on 2019-10-24 15:22 GMT / http://hdl.handle.net/2027/uc1.b3252765
Public Domain in the United States, Google-digitized / http://www.hathitrust.org/access_use#pd-us-google

folge einer akuten Exacerbation der Entzündung im Nasenrachenraum entstand.

Herzfeld und Kramm meinen, daß, wenn nach einer Operation ein breiter Zugang von der Pauke zum Antrum übrig geblieben ist, dies das Auftreten einer Mastoiditis begünstigt.

Ein für das Kindesalter charakteristischer Vorgang ist das physiologische Wachstum, dessen Bedeutung für inflammatorische Prozesse in dem Knochensysteme von Tillmanns mit folgenden Worten hervorgehoben wird: „Der jugendliche wachsende Knochen besitzt ja überhaupt eine mehr oder weniger ausgesprochene Neigung zu entzündlichen Prozessen." Verfasser findet es höchstwahrscheinlich, daß diese Eigenschaft des jugendlichen Knochens eine von den Ursachen ist, die das relativ häufige Auftreten der rezidivierenden Mastoiditis im Kindesalter bedingen. Sehr bemerkenswert finde ich es, daß keiner von den Verfassern, die über rezidivierende Mastoiditis geschrieben haben, die Ansicht ausgesprochen hat, daß das physiologische Wachstum von Bedeutung für die Entstehung dieser Krankheit bei Kindern sein kann.

Nach dieser kleinen Abweichung gehe ich jetzt zu der Untersuchung über, in welchem Maße die oben erwähnten Ursachen in meinen Fällen als ätiologische Momente wirksam gewesen sind, und damit zur Beantwortung der oben aufgestellten Fragen. Da die Verhältnisse in den beiden Fällen sich verschieden gestalten, wird es notwendig sein, jeden Fall für sich zu behandeln.

Für die Entstehung der Rezidive in dem ersten Falle können keine schlechte Allgemeinkonstitution, adenoide Vegetationen oder chronische Katarrhe in den oberen Luftwegen verantwortlich gemacht werden. Als äußerst wichtige Momente sind die zwei ersten unvollständigen Eingriffe zu betrachten, bei denen es ganz gewiß nicht möglich gewesen ist, alles Krankhafte zu entfernen. Ein Zurückbleiben latenter Keime im Warzenfortsatze muß als sehr wahrscheinlich betrachtet werden. Nach diesen Krankheiten und Operationen besteht nach Wolff eine verminderte Resistenz des Warzenfortsatzes. Die Regenerationsprozesse in demselben und das physiologische Wachstum sind Umstände, die auch dazu beitragen, die Resistenz gegen Infektionen zu vermindern. Als Gelegenheitsursachen sind die akuten Katarrhe in den oberen Luftwegen und die Masern zu betrachten, die die Mittelohrentzündung verursachten, die den Anlaß zu den Rezidiven abgaben. Der Verlauf der Erkältungsotitis und der Masernotitis ist in der Regel gutartig und Komplikationen gehören, wie die tägliche Erfahrung lehrt, zu den Ausnahmen. Diesen Krankheiten eine größere Schuld an dem Auftreten der Rezidive zuzuschreiben, möchte deshalb unberechtigt sein.

Digitized by Google
Original from UNIVERSITY OF CALIFORNIA
Generated on 2019-10-24 15:22 GMT / http://hdl.handle.net/2027/uc1.b3252765
Public Domain in the United States, Google-digitized / http://www.hathitrust.org/access_use#pd-us-google

Nach den vom Verfasser lege artis ausgeführten Antrotomien trat eine purulente Otitis auf, die aber keine Mastoiditis recidivans verursachte. Die Ursache, daß diesmal kein Rezidiv eintraf, kann darin liegen, daß es sich um eine ganz gutartige Infektion handelte, es kann aber dadurch bedingt sein, daß bei der von mir ausgeführten Operation alles Krankhafte entfernt worden ist und dadurch ein wesentliches ätiologisches Moment beseitigt wurde.

Was den zweiten Fall anbelangt, liegen in demselben keine solchen prädisponierenden Momente vor, die durch konstitutionelle oder lokale Verhältnisse bedingt sind. Alles spricht dafür, daß die Operation bei der ersten Mastoiditis lege artis ausgeführt wurde. Eine vollständige Regeneration von Knochengewebe war zustande gekommen. Die Krankheit, die die Mittelohrentzündung und damit die rezidivierende Mastoiditis verursachte, war Influenza. Die Influenzaotitis ist durch gewisse Eigentümlichkeiten charakterisiert, welche zeigen, daß dieselbe von einer ernsteren Beschaffenheit ist. Zu diesen gehören die starken Schmerzen, die hämorrhagische Exsudation, die Tendenz, Komplikationen, vor allem Absceßbildung im Warzenfortsatze, zu verursachen. Es liegt also nichts Bemerkenswertes darin, daß diese Mittelohrentzündung den Anlaß zu einer rezidivierenden Mastoiditis abgab. In diesem Falle kann also das Rezidiv nur durch eine Infektion mit stark virulenten Keimen verursacht sein.

Die Behandlung der rezidivierenden Mastoiditis soll natürlich dieselbe wie die einer gewöhnlichen akuten Mastoiditis sein, also in einer Antrotomie bestehen. Der größere Eingriff, den eine Radikaloperation bedeutet, soll selbstverständlich nicht ausgeführt werden, auch nicht bei wiederholten Rezidiven. In derartigen Fällen meint Wolff, daß man unter Umständen sich zur Totalaufmeißelung mit Schonung des Trommelfelles und der Gehörknöchelchen entschließen könnte. Wolff glaubt aber, daß ein Erfolg durch eine Abänderung des gebräuchlichen Operationsverfahrens (Antrotomie) nicht zu erwarten ist. In solchen Fällen, wo prädisponierende Momente, wie schlechter Allgemeinzustand, Anämie, Skrofulose vorliegen, ist eine Allgemeinbehandlung einzuleiten, um der Entstehung von Rezidiven vorzubeugen. Bei Katarrhen in Nase oder im Rachen oder bei adenoiden Vegetationen ist eine lokale Behandlung indiziert.

Zum Schlusse ist es mir eine angenehme Pflicht, Herrn Dr. Bauer meinen besten Dank auszusprechen für seine Freundlichkeit, mir den Fall II zur Operation und zur Nachbehandlung zu überlassen.

Benutzte Literatur: Blau L., Encyklop. d. Ohrhlk. 1900. — Bondy, Rezidivierende Mastoiditis. Sitzungsber. d. Österr. Otolog. Ges. Mschr. f. Ohrhlk. 1909 — Calamida, Réinfections mastoidiennes etc. Archives internationales de laryngologie, d'otologie et de rhinologie. Tome XXIII. 1907. — Frey Hugo, Fall von

Digitized by Google
Original from UNIVERSITY OF CALIFORNIA
Generated on 2019-10-24 15:22 GMT / http://hdl.handle.net/2027/uc1.b3252765
Public Domain in the United States, Google-digitized / http://www.hathitrust.org/access_use#pd-us-google

Scheinrezidiv nach ausgeheilter Trepanation des Warzenfortsatzes. Sitzungsber. d. Österr. Otolog. Ges. Mschr. f. Ohrhlk. 1905. — Frey Hugo, Zur Frage der sogenannten rezidivierenden Mastoiditis. Mschr. f. Orhhlk. 1908. — Herzfeld, Sitzungsbericht d. Berliner Otolog. Ges. Mschr. f. Ohrhlk. 1908. — Jacobson und Blau, Lehrb. d. Ohrhlk. III. Aufl. 1902. — Jantzen Willaume, Über rezidivierende Mastoiditis. Arch. f. Ohrhlk. 1911. — Kramm, Sitzungsber. d. Berliner Otolog. Ges. Mschr. f. Ohrhlk. 1908. — Politzer A., Lehrb. d. Ohrhlk. IV. Aufl. 1901. — Tillmanns H., Lehrb. d. allg. Chir. VI. Aufl. 1897. — Wolff H. J., Über rezidivierende Mastoiditis. Zschr. f. Ohrhlk. (Separatabdruck.)

Aus dem logopädischen Ambulatorium der k. k. Universitäts-Ohrenklinik in Wien (Vorstand: Hofrat Prof. Dr. V. Urbantschitsch).

Beobachtungen beim Wiederaufbau der Sprache Aphatischer.

Von **Leopold Stein.**

Die Lehre von der Sprache und ihren physiologischen und pathologischen Veränderungen, besonders das aus letzteren sich ergebende Problem der Lokalisation der Sprache, übte von jeher eine große Anziehung auf die Gelehrten jeder Richtung aus.

Wohl hat man aus den Sektionsbefunden Sprachgestörter Kenntnisse für die Lokalisation der Sprache geschöpft, d. h. man hat sozusagen „Knotenpunkte" in dem Sprachgetriebe aufgedeckt, aber für das funktionelle Moment fehlt bisher jeder Anhaltspunkt. Auch bezüglich der Frage, welche Hirnzone bei geheilten Aphatikern die Sprachfunktion übernehme, herrschen zurzeit noch widersprechende Ansichten.

Eine Gruppe von Autoren nimmt an, daß nach Läsion des Sprachcentrums andere Teile des Gehirns für den erkrankten vikariierend eintreten. Hier lassen sich zwei Hauptrichtungen unterscheiden, je nachdem primär nicht beteiligte (Wernicke, Liepmann) oder physiologisch an der Sprache teilhabende Partien (Niessl von Mayendorf u. a.) als vikariierend angenommen werden.

Eine andere Auffassung der Aphasie vertritt v. Monakow. Der Erklärung des Auftretens und der Heilung einer Aphasie legt er seine Diaschisislehre zugrunde. Er führt aus, daß durch circumscripte Läsionen der Hirnrinde deshalb Störungen der verschiedenen Aktionen eintreten, weil schon durch Hemmung eines seiner Bestandteile der ganze Neuronenverband eine Betriebsstörung erleide.

Nach ihm findet keine Neuerlernung der Sprache, kein Vikariieren anderer Hirnzonen statt, sondern es nehmen nach Aufhören der Diaschisis die erhaltenen Teile der Neuronenverbände ihre Funktion wieder auf.

Generated on 2019-10-24 15:22 GMT / http://hdl.handle.net/2027/uc1.b3252765
Public Domain in the United States, Google-digitized / http://www.hathitrust.org/access_use#pd-us-google
Digitized by Google
Original from UNIVERSITY OF CALIFORNIA

Als letzter hat sich hiezu Fröschels geäußert. Mit Vorteil konnte er zur Klärung der Frage das durch den Krieg gelieferte Material verwenden. An Hand seiner Krankengeschichten von sprachgestörten Militärpersonen legt er seine Ansicht „Über den centralen Mechanismus der Sprache" dar und nimmt zu den drei verschiedenen Ansichten über die Wiederkehr der Sprache bei Aphatikern Stellung.

Zunächst ist für Fröschels nicht einzusehen, warum die Spracherziehung nur durch die optisch-taktile Methode und nicht nur durch die akustische gelingt, wenn tatsächlich die rechte Hemisphäre, ohne primär am Sprachakte beteiligt zu sein, bei motorischer Aphasie immer vikariierend einträte, man also diese bei der logopädischen Therapie für die Sprache erzöge. Er betont hierbei, daß es ganz gleichgültig ist, wie man sich den Symptomenkomplex bei der Aphasie vorstellt: „Träte die rechte Hemisphäre, die bisher am Sprachakte unbeteiligt war, für die linke ein, so müßte die optisch-taktile Methode mindestens dieselben Resultate geben wie die akustische, was in der Tat nicht der Fall ist". Er gelangt zu dem Schlusse, daß entweder die linke Hemisphäre selbst wiedererzogen würde oder daß „gewisse primäre Sprachbahnen und Regionen rechts vorhanden sein müßten, die mit den linksseitigen in physiologischer Verbindung stehen und durch die Erkrankung der linken Gehirnhälfte von ihrer normalen Verbindung abgeschlossen werden, sich also in erkranktem Zustande befinden."

Aus der genauen Betrachtung von genauen Krankengeschichten Aphatischer läßt sich auch ohne anatomisch-histologische Kontrolle manches bisher nicht Bekannte oder doch nicht Erwiesene gewinnen.

Ich führe hier zwei mir von Herrn Doz. Dr. Fröschels, derzeit militärischer Konsilarius für Sprachstörungen, zur Verfügung gestellte Krankengeschichten von Aphatikern an:

I. Peter S. wurde am 6. III. 1915 dem Herrn Dozenten Dr. Fröschels von Herrn Hofrat Prof. Dr. v. Hochenegg zur logopädischen Behandlung übergeben. Derselbe hatte vor 3 Monaten einen Schrapnellschuß in der linken Scheitelgegend erhalten. Daselbst ein kindshandgroßer pulsierender Defekt. Die rechte Körperseite ist spastisch gelähmt. Steigerung aller Sehnenreflexe der rechten Körperhälfte. Kein Chvostek. Pupillen reagieren normal. Keine Augenmuskellähmung. Kein Nystagmus. Keine Gaumenlähmung, hingegen weicht die Zunge leicht nach rechts ab. Bauchdecken und Hodenreflexe auslösbar. Babinski rechts positiv. Kein Romberg. Sensibilität für Stich rechts am ganzen Körper herabgesetzt. Gehör und Trommelfelle normal. Pat. spricht zahlreiche Silben gleich anfangs korrekt nach, irrt sich nur manchmal. Verbesserung bei Anwendung der optisch-taktilen Methode. Die Laute f, w und r spricht Pat. absolut

Digitized by Google
Original from UNIVERSITY OF CALIFORNIA
Generated on 2019-10-24 15:22 GMT / http://hdl.handle.net/2027/uc1.b3252765
Public Domain in the United States, Google-digitized / http://www.hathitrust.org/access_use#pd-us-google

nicht (r = l „Fröschels' Symptom"). Ähnlich verhält er sich beim Lesen. Das Bezeichnen von Gegenständen ist stark erschwert, doch weiß Pat., wenn er einen falschen Ausdruck gebraucht hat.

Das Nachsprechen und Lesen sinnloser Silben gelingt mühsam und fehlerhaft. Im Verlaufe ungefähr eines Monates brachte es Pat. bis zur Fähigkeit, 4—5 Silben korrekt nachzusprechen, f, w und r immer nur optisch-taktil.

Bezeichnungsübungen an der Hand von Bilderbüchern. Dann Übungen im Sprechen von Sätzen.

Der zweite Fall ist der von Fröschels in der Publikation: „Zum zentralen Mechanismus der Sprache". Deutsche Zeitschr. f. Nervenhlk. 1915) sub Nr. 4 veröffentlichte. Er sei auszugsweise wiedergegeben:

II. Franz G. wurde am 26. VIII. links am Schädel verwundet. Unmittelbar danach Sprachverlust und Schwäche der rechten Körperhälfte. Kam am 17. IX. auf die Klinik v. Eiselsberg. Hier wurden über dem rechten Scheitelbeine zwei voneinander 6 *cm* entfernte reaktionslose Schußöffnungen konstatiert. In der Krankengeschichte sind ferner vermerkt: Verlust des Wortverständnisses, Sprech- und Schreibstörung. Am 19. IX. Operation durch Herrn Prof. Ranzi: Verbindung der Ein- und Ausschußöffnung, Freilegung des Knochens, wobei eine sehr starke Impression desselben und zahlreiche Splitter gefunden wurden. Eröffnung eines ziemlich großen Abscesses; Kürettement, Tamponade, Verband. Die Wunde heilte reaktionslos. Unterm 5. X. ist in der Krankengeschichte Folgendes vermerkt: Auf die Frage: „Wie geht es Ihnen?" erfolgt die Antwort: „Gar nicht." Zunge- und Zähnezeigen prompt. Aufforderung, die Hände zu geben, wird nicht verstanden. Die Sprache des Pat. ist agrammatisch, auch spricht er meist nur einzelne Worte unverständlich. Am 6. X.: Der Kranke kann scheinbar lesen und versteht auch, was er liest, kann aber nicht vorlesen. Nachsprechen prompt. Am 14. X. begann die sprachärztliche Behandlung.

Sprachverständnis (wobei ich nicht auf meine Lippen sehen lasse):

Wie alt sind Sie? 15 ar, korrigiert von selbst: 25.
Wo wohnen Sie? Keine Antwort.
Wie heißt Ihr Vater? Keine Antwort.
Wie heißt Ihr Vater? A an an an.
Vielleicht Anton? Nein, Aules, Alois.
Haben Sie Geschwister? Ja, zwei.
Brüder oder Schwestern? Bruder und Schwester.
Wie alt ist die Schwester? Zwazich Ja.
Nachsprechen: bade = babebe bardi.

Digitized by Google
Original from UNIVERSITY OF CALIFORNIA
Generated on 2019-10-24 15:22 GMT / http://hdl.handle.net/2027/uc1.b3252765
Public Domain in the United States, Google-digitized / http://www.hathitrust.org/access_use#pd-us-google

halopi +.
rokasse = rakasse.
botalifa = okaliva (das k perseveriert).
galoten = galoschen — ten.
opeuschirm +.
Kamelade. +.
Heute ist ein schöner Tag +.
Morgen ist Samstag = Morgen Samstag.
Ich werde morgen auf die Gasse gehen = ich werde heute . . . . auf den Sch . . . . A.
Ich werde heute auf die Gasse gehen = ich werde heute . . . . e.
Meine Mutter ist eine alte Frau = Meine Mutter ist a . . . ali Frau. (Pat. korrigiert sich von selbst.)

Lesen: a + m (nach 6 Sekunden Überlegung) +, sch negativ (Pat. sagt: kann ich nicht!).
sch = m, n. Ich frage: Ist das ein R? Ja! Ist es ein sch? Ja! Ja!
k = r. g = Bitte = be el. Affe = a l. Gans = a i r.
Gott = Herrgott. K. u. k. I.-R. Nr. 54, negativ. Verstehen Sie es? Ja!
Gott erhalte, Gott beschütze unsern Kaiser, unser Land = Gott e er . . . er . . . . . i. Ich singe es. Pat. sagt: Ich weiß schon, aber ich kann schon! Er singt mit richtiger Melodie: Gott erhalte, Gott . . . . beschütze, unsern Kaiser, unser Land. Weiter! Pat. kann nicht.

Sagen Sie das Vaterunser: Vater unser, das Du bist im Himmel geheiligt werde Dein Same richtig alscho, also auch auf Erden. Vergib uns der eure Schulden, wie auch wir vergeben unsern vergeben . . . erlöse von den Oe Oe Uebel.

Diktatschreiben (rechte Hand): Bitte +, Kanone = Ron. Ranouschuß; (linke Hand): Bleistift +.

Spontanschreiben: Österreich kriegen Rußland, wobei er zwischen Österreich und Rußland anfangs einen freien Platz läßt und das Wort „kriegen" erst dann einflickt. (Pat. ist mit dem Resultat nicht zufrieden.)

Bei der nun eingeleiteten Übungsbehandlung wurde vier- bis fünfmal täglich durch etwa zehn Minuten geübt. „Ich muß nun vorausschicken", sagt Fröschels, „daß ich bei allen Kriegsaphasien eine Art der Behandlung einschlug, welche sich von der bei anderen Aphasien nicht unwesentlich unterscheidet. Von der Erwägung ausgehend, daß die Patienten nicht lange genug in Wien bleiben, um ihre Sprache völlig wieder zu erlangen, trachtete ich, sie in die Lage zu versetzen, zu Hause und allein ihren Sprachschatz wieder zu vergrößern. Ohne etwa das hier bestehende Krankheitsbild mit der sogenannten amnestischen Aphasie identifizieren zu wollen,

Generated on 2019-10-24 15:23 GMT / http://hdl.handle.net/2027/uc1.b3252765
Public Domain in the United States, Google-digitized / http://www.hathitrust.org/access_use#pd-us-google
Digitized by Google
Original from UNIVERSITY OF CALIFORNIA

glaube ich als besten einheitlichen Ausdruck für all die Defekte in den verschiedenen Komponenten der Sprache das Wort Amnesie gebrauchen zu dürfen. Die Kranken haben mehr oder minder zahlreiche Teile der Sprache vergessen (wobei ich es völlig dahingestellt sein lasse, ob es sich um einen Ausfall von Assoziationen, also um geschädigte Bahnen, oder um Zerstörung irgendwelcher rezeptiler Zellen handelt). Unser Kranker zum Beispiel hat vor allem ein teilweise fehlendes, teilweise erschwertes Sprachverständnis; es fehlen ihm also gewisse Erinnerungsbilder an früher schon gehörte und gemerkte Sprachbestandteile (Worte, Silben, Laute, miteinander verbundene Worte = Satzteile und Sätze). Er ist ferner fast gar nicht imstande, die Erinnerungsbilder, welche teilweise auf äußeren Reiz hin noch erweckt werden, wodurch er eben noch ein teilweises Sprachverständnis bot, spontan zu erwecken; daraus folgt seine äußerst schlechte Spontansprache. Er hat weiters viele Buchstaben vergessen, so daß er sie falsch oder gar nicht liest. Dabei bestehen die Möglichkeiten, daß er entweder das Buchstabenzeichen als solches nicht erkennt oder daß ihm die Assoziation mit der richtigen Sprachbewegung fehlt. Wenn ich nun vor allem mein Augenmerk auf das Lesen richte, so gebe ich ihm am schnellsten die Möglichkeit, auch seine anderen anamnestischen Komponenten auszugleichen, besonders da ja sein Sprachverständnis allmählich fast zur Norm zurückgekehrt ist. Er kann dann durch fleißiges Lesen zu Hause seinen Sprachschatz wieder vergrößern. Es wurde nun folgende Methode zu diesem Zwecke angewendet. Von der Erwägung geleitet, daß die Erinnerung für eine geringe Zahl von Gedächtnisbildern leichter zu gewinnen ist als für eine größere, teilte ich die 27 Buchstaben des Alphabets in folgender Weise in Gruppen: Es wurden die Buchstaben b, l, a, u (blau) mit blauer Farbe, r, o, t mit roter, g, r, ü, n mit grüner, sch, w, a, r, z mit schwarzer Tinte, und zwar je einer auf ein Kärtchen, die restlichen mit schwarzem Bleistift auf je ein Kärtchen geschrieben. Dadurch wird der Kranke in die Lage versetzt, unter einer kleinen Gruppe auszuwählen. Erkennt er z. B., wenn man ihm nach einiger Übung ein o mit schwarzem Bleistift aufschreibt, diesen Buchstaben nicht, so fragt man: „In welcher Farbe ist er?“ Darauf erinnert sich der Patient an die rote Farbe, sagt sich das Wort rot und hat nunmehr nur zwischen den drei Buchstaben zu wählen. Die Leseschwierigkeit des Patienten ist verschwunden, soweit es sich um Silben, Worte und einfache Sätze handelt. Komplizierte Sätze muß er mehrmals lesen, ehe er sie versteht. Es wurden bei den Leseübungen, sobald Pat. über die ersten Schwierigkeiten hinaus war, verordnet, sinnlose Silbenverbindungen zu gebrauchen, wie das u. a. H. Stern geraten hat. Das ist deshalb unbedingt nötig, weil die meisten Aphatiker manche Worte und sogar Sätze noch als Gesamtbild erkennen, ohne die

Digitized by Google
Original from UNIVERSITY OF CALIFORNIA
Generated on 2019-10-24 15:22 GMT / http://hdl.handle.net/2027/uc1.b3252765
Public Domain in the United States, Google-digitized / http://www.hathitrust.org/access_use#pd-us-google

Silben selbst zu lesen. Wenn das nun auch einem physiologischen Vorgang entspricht, indem auch der erwachsene Gesunde nicht mehr Silben, sondern ganze Worte liest, so ist das doch bei Aphatikern fast wertlos. Denn ein anderes Wort erkennt er wieder nicht und ist dann, wenn man nicht Silbenlesen gelehrt hat, nicht imstande, es zu buchstabieren, bezw. syllabieren. Ein Beweis dafür war die Beobachtung, daß unser Patient das Wort „Butterbrot" fließend las, „Betterbrot" jedoch absolut nicht zusammenbrachte. Vom gleichen Gesichtspunkte aus lasse ich auch fleißig sinnlose Silbenverbindungen wiederholt nachsprechen. Ich sage zum Beispiel: „kalimonapuro" und der Patient muß das vier- und fünfmal hintereinander nachsprechen. Dieses „Wiederwiederholen" hat den Wert, daß die Kranken so lange nicht spontan sprechen können, als sie nicht imstande sind, Wortbilder für längere Zeit, bezw. dauernd im Gedächtnis zu behalten. Mancher ist z. B. ohne weiteres fähig, das Wort Lampe nachzusagen. Soll er es aber „wiederwiederholen", so kommt etwa folgende Reihe zum Vorschein: Lampe, Lame, Lae, La, nichts. Das Bild der Worte schwindet ihm während der Übung. Um wieviel weniger wird er imstande sein, es in seinem Gehirn zu finden, wenn er es nach einer Stunde spontan gebrauchen will! Um nun auch hier von Zufälligkeiten unabhängiger zu sein, werden neben Worten und Sätzen beim Nachsprechen sinnlose Silbenverbindungen verwendet. Auch Diktatschreiben wurde geübt (und zwar wieder sinnlose Silbenverbindungen), weil Lesen und Schreiben in ähnlichem Verhältnis stehen wie Verstehen und Spontansprechen. Verstehen heißt Erkennen, Spontansprechen Erinnern. Ist nun auch Erkennen ein Erinnern, so doch ein viel viel mittelbareres und daher leichteres. Deshalb wird auch — in der Regel — ein Patient eher von anderen Geschriebenes erkennen, also lesen, als sich an Buchstaben unmittelbar erinnern, also schreiben. Ich übe also mit dem Schreiben gleichzeitig das Lesen. — Später gingen wir zu Bilderbüchern über (Walthers Bilderbücher), deren Szenen der Pat. anfangs nacherzählen, dann schon selbständig beschreiben mußte.

Der Kranke liest jetzt gut, schreibt gut und hat auch schon einen größeren Wortschatz."

Was lehren uns aber diese Fälle?

Verfolgen wir einmal den Gang der Behandlung beim ersten Fall, der besonders charakteristisch ist, noch genauer:

Als Pat. sich schon in einem vorgeschritteneren Stadium befand und bereits zahlreiche Wörter richtig sprach, übernahm ich die weitere Behandlung, und zwar in rumänischer Sprache. Zum Verständnis muß

Digitized by Google
Original from UNIVERSITY OF CALIFORNIA
Generated on 2019-10-24 15:23 GMT / http://hdl.handle.net/2027/uc1.b3252765
Public Domain in the United States, Google-digitized / http://www.hathitrust.org/access_use#pd-us-google

hier bemerkt werden, daß die rumänischen Dialekte, was die Laut- und Formenlehre betrifft, keine großen Abweichungen von der heutigen rumänischen Schriftsprache, d. h. der Sprache der Literatur und der gebildeten Kreise, zeigen, so daß eine Verständigung mit einem aus der Provinz Stammenden, der nie die Schriftsprache zu hören Gelegenheit gehabt hat, mit geringfügigen Ausnahmen ganz ohne Schwierigkeit bewerkstelligt werden kann.

Obwohl ich den im Ardeal gesprochenen Dialekt ziemlich beherrsche, sprach ich mit Pat. nur Bukarester Rumänisch.

Seine Sprache war damals noch stark paraphasisch.

Für die Leseübungen legte ich ihm ebenfalls nur schriftrumänische Stücke vor. Als seine Paraphasien nur mehr auf ein geringes Maß eingeschränkt waren, drang ich energischer, als dies bisher geschehen war, auf richtige Aussprache und buchstabengetreues Lesen.

Es erwies sich nun zunächst alles von ihm spontan Gesprochene als auf die Artikulationsbasis seiner Heimat aufgebaut.

Sprach oder las er ein Wort falsch, und sprach ich es ihm richtig (natürlich wieder schriftrumänisch) vor, so gelang ihm wohl die richtige Aussprache, aber ganz deutlich dialekt-rumänisch.

Bemerkt muß werden, daß Pat. keinen Umgang mit aus seiner Heimat stammenden Pat. hatte. Der einzige Rumäne, mit dem er verkehrte, war aus einer anderen Gegend. Ganz Analoges konnte beim zweiten Falle beobachtet werden.

Welche Schlüsse läßt nun diese Tatsache zu?

Wir haben es, wie aus Vorstehendem ersichtlich ist, wohl mit einer Erziehung zum Sprechen zu tun. Dieselbe hat gewisse Ähnlichkeit mit dem das Sprechen lernenden kleinen Kinde. Das Kind lernt sprechen, indem es die Sprache seiner Umgebung nachahmt, wobei ihm sein angeborener Trieb zu Ausdrucksbewegungen zu Hilfe kommt. Ähnliches bezweckt der Therapeut beim Aphatiker. Nun sollte man erwarten, daß bei der durch Schädigung der betreffenden Hirnpartie notwendig gewordenen Neueinübung von primär nicht am Sprachakt beteiligten Hirnpartien der Aphatiker die Artikulationsbasis des Therapeuten und seiner Umgebung erwirbt.

Die ausgeführte Tatsache zeigt nun, daß, was von der Sprache erhalten ist, es sei dahingestellt, ob beim Dialekt im einzelnen Falle eine Klangbild- oder Bewegungsvorstellung vorherrscht, herangezogen wird. Diese Feststellung ist nicht unwichtig, da noch vielfach die Meinung besteht, daß eine ganz neue Sprache von für die Sprache ganz neu akquirierten Gehirnteilen sich bei Aphatikern ausbilde.

Digitized by Google
Original from UNIVERSITY OF CALIFORNIA
Generated on 2019-10-24 15:22 GMT / http://hdl.handle.net/2027/uc1.b3252765
Public Domain in the United States, Google-digitized / http://www.hathitrust.org/access_use#pd-us-google

Unsere Beobachtungen ergeben jedoch, daß nur gewisse neue Bahnungen geschaffen werden, während, was irgend noch vorhanden ist, auch Anschluß an diese neuen Bahnungen gewinnt, vielleicht auch selbst bahnend wirkt.

Aus dem königl. ung. Invalidenspital zu Budapest. (Direktor Oberstabsarzt Prof. Dr. Tibor v. Verebély.)

Mit Aphasie komplizierter Extraduralabsceß.

Von Dr. **Hugo Lorenz.**

Der im folgenden beschriebene Fall erlangt dadurch besonderes Interesse, daß er zu jenen seltenen Fällen gehört, bei welchen sich aphasische Symptome an einen epiduralen Absceß anschließen.

Die aphasischen Symptome otogenen Ursprungs werden bekanntermaßen am häufigsten beim Gehirnabsceß beobachtet, und zwar selbstredend bei den linksseitigen Schläfenlappenabscessen. Doch kommen dieselben ausnahmsweise auch bei anderen Gehirnkomplikationen vor, so bei Meningitis (Körner, Kuhnt, Macewen) und bei Extraduralabsceß (Urban-Pritchard, Salzer, V. Urbantschitsch, Alexander).

Der Fall ist der folgende: V. K., 21jähriger Landarbeiter, geb. zu Hajospér (Borsoder K.), verwundet in den Kämpfen bei Csontos am 21. XII. 1914 am rechten Handrücken, wurde am 21. III. 1915 in das Spital Révészgasse zur Behandlung der infolge der Wundheilung entstandenen Contractur eingeliefert. Ich wurde zu dem Kranken das erste Mal am 8. IV. gerufen. Auf Befragen teilte er mit, an seinem linken Ohr schon des öfteren an Ohrenfluß gelitten zu haben. Im verflossenen Jahre bestand durch 2 Wochen hindurch wiederum Ohrenfluß, in diesem Jahre litt er im Felde wiederholt an Ohrenschmerzen. Jetzt leidet er seit 3—4 Tagen an äußerst heftigen Schmerzen im linken Ohr, seither ist das Allgemeinbefinden stark alteriert, es bestehen Kopfschmerz, Appetitlosigkeit, Fieber zwischen 39—39,5°. Kein Schwindel, kein Erbrechen.

Der Kranke ist von schwachem Körperbau, stark abgemagert, seine Intelligenz ziemlich beschränkt (Analphabet). Er macht den Eindruck eines schwer Leidenden, der Gang ist langsam, schleppend; die an ihn gerichteten Fragen beantwortet er langsam, widerwillig. Der Schädel ist überall, doch besonders am Proc. mast. stark klopfempfindlich. Verfärbung oder Fluktuation ist über dem Proc. mast. nicht zu konstatieren. Im äußeren Gehörgang ziemlich abundanter, fadenziehender, gelblicher Eiter. Nach Rei-

Generated on 2019-10-24 15:23 GMT / http://hdl.handle.net/2027/uc1.b3252765
Public Domain in the United States, Google-digitized / http://www.hathitrust.org/access_use#pd-us-google
Digitized by Google
Original from UNIVERSITY OF CALIFORNIA

nigung desselben bekommen wir das mäßig injizierte, stark vorgewölbte Trommelfell zu Gesicht. Im hinteren oberen Quadranten eine stecknadelkopfgroße Perforation. Am rechten Ohr Residuen einer abgelaufenen Otitis. Stimmgabelbefund: R —; Sch >; V = ∞, 3 *m*; v = 4 *m*, 1 *m*.

Auf Paracentese entleert sich reichlich Eiter. Dunstumschlag, Pyramidon. Der Patient ist darauf an den beiden folgenden Tagen noch fieberig, doch ist sein Allgemeinbefinden besser, die Schmerzen sind geringer. Den 11. IV. ist Patient fieberfrei, hat sozusagen keine Schmerzen, so daß ich ihn am 12. IV. als Rekonvaleszenten dem behandelnden Arzt überlasse.

Am 17. IV. werde ich neuerdings zu dem Patienten gerufen, nachdem er wieder fieberig ist und angeblich einen benommenen Eindruck macht, die Nahrung verweigert und das Bett nicht verlassen will.

Ich finde den Kranken im Bett mit aufgezogenen Beinen liegend. Er ist apathisch, antwortet auf die an ihn gerichteten Fragen nicht und ist nur schwer aus dem Bette zu bringen. Der Gang ist langsam, schleppend. Die Gesichtsfarbe fahl, die Schleimhäute blutarm. Der ganze Kopf, doch besonders das linke Planum mast. ist klopfempfindlich, wenngleich weniger als am 8. d. M. Nirgends Schwellung oder Fluktuation. Im linken Gehörgang mäßig dicker, gelblicher Eiter, das Trommelfell kaum gerötet, die Paracenteseöffnung fast ganz geschlossen. Kein Spontannystagmus. Auf Ausspritzen des linken Ohres mit kaltem Wasser typ. rot. Nyst. nach der gesunden Seite. Der Bárány sche Zeigeversuch, soweit die Untersuchung bei dem Zustande des Kranken möglich, normal. Stimmgabeluntersuchung nicht möglich. Kopf- und Augenbewegungen frei, Romberg negativ, Pupillenreaktion etwas träge, unterer Facialis rechterseits gelähmt, Zunge weicht nach rechts ab, Schlucken nicht behindert. Knie- und Achillessehnenreflexe gesteigert, kein Babinski, Cremasterreflex normal. Trousseaux und Kernig negativ. Keine Nackensteifigkeit. Der Kranke kann weder die an ihn gerichteten Fragen beantworten, noch den Namen vorgezeigter Objekte finden. Die einzigen Worte, die er hervorbringt, sind „nein“ und „Izé“. Daß er weder ganz taub noch verwirrt ist, beweist, daß er die durch Gesten anbefohlenen Bewegungen, wenn auch langsam und mit Widerstreben, doch verrichtet.

Am 18. IV. ist der Zustand derselbe. Temperatur 38,8°, Puls 92. Infolge der großen Abgeschlagenheit und der starken Temperaturerhöhung beschließe ich die sofortige Operation. Operation in Chloroform-Narkose. Typischer Schnitt hinter der Ohrmuschel. Pneumatischer Warzenfortsatz, welcher besonders in seinem oberen Teil mit grauen schlaffen Granulationen erfüllt ist. Aus den Zellen unter dem Planum mast. tritt ziemlich viel

Digitized by Google
Original from UNIVERSITY OF CALIFORNIA
Generated on 2019-10-24 15:23 GMT / http://hdl.handle.net/2027/uc1.b3252765
Public Domain in the United States, Google-digitized / http://www.hathitrust.org/access_use#pd-us-google

Eiter hervor. Weiter nach dem Tegmen arbeitend, finden wir dasselbe an mehreren Stellen usuriert. Deshalb wird es entfernt, wobei sich unter ziemlich starkem Druck zirka 4—5 cm^3 Eiter entleeren. Die das Tegmen überliegende Dura ist mit rötlich-grauen Granulationen bedeckt. Das Tegmen tympani und antri wurde nun so weit entfernt, bis wir an normal aussehende Dura kommen. Dadurch entstand ein Knochendefekt von Guldengröße, welcher nach vorne bis an die Gegend des Proc. zygomaticus reichte. Die Dura war zu meiner Verwunderung nirgends usuriert, es wurde also von einer Incision einstweilen Abstand genommen. Die Wunde wurde drainiert und die Wundränder teilweise geschlossen.

Am 19. sinkt die Temperatur auf 36,2, des Abends 37,5, Patient spricht etwas spontan und versteht die an ihn gerichteten Fragen.

Am 20. bleibt die Temperatur auf 37°. Die Facialislähmung ist in Rückbildung begriffen. Der Patient beantwortet die an ihn gerichteten Fragen. Das Nachsprechen geht leidlich gut, das Erkennen der vorgehaltenen Gegenstände noch ziemlich mangelhaft. Er verlangt spontan nach Essen.

Am 22. ist die Facialis-Hypoglossuslähmung fast ganz geschwunden. Nachsprechen, das Antworten auf vorgelegte Fragen fehlerlos. Bei dem Benennen der Gegenstände leichte Paraphasie. Beim Verbandwechsel zeigt sich die Wundfläche mit frischen rosa Granulationen bedeckt.

Nachdem wir bei der Operation keine Kultur nahmen, tun wir dies jetzt. In derselben sind kettenförmige, kapseltragende Bakterien, wahrscheinlich Streptoccocus mucosus, zu finden.

24. IV. Die Aphasie äußert sich bloß in der etwas paraphasischen Sprache. Der Zustand bessert sich zusehends. Schlaf, Appetit normal.

26. IV. Patient ist vollkommen wohlauf, die Symptome sind gänzlich geschwunden. Beim Verbandwechsel bemerkte ich, daß der Tampon bloß bis an die Wundöffnung reicht. Feste Tamponade.

28. IV. Patient ist wieder apathisch. Der Tampon ist ganz aus der Wundöffnung hinausgezogen. Auf strenges Nachfragen stellt es sich heraus, daß Patient den Tampon, der ihm unangenehm war, einfach nachdem er den Verband gelockert, herausgezogen hatte.

29. IV. Die aphasischen Symptome sind noch ausgesprochener, weshalb ich um neurologische Untersuchung bat.

Neurologischer Befund (Dozent Dr. Ranschburg): Normale Pupillen, prompte Reaktion auf Licht und Accommodation. Am unteren Ast des Facialis leichte Parese. Sehnen- und Handreflexe normal. Romberg negativ.

Generated on 2019-10-24 15:23 GMT / http://hdl.handle.net/2027/uc1.b3252765
Public Domain in the United States, Google-digitized / http://www.hathitrust.org/access_use#pd-us-google
Digitized by Google
Original from UNIVERSITY OF CALIFORNIA

Sprachuntersuchung:

Name? V. . . . . K. . . . .

Alter? „21 Jahre."

Was fehlt Ihnen? „Mir Ohr."

Auf Aufforderung zeigt er die einzelnen Organe: seine Augen, Nase, Zähne. Befolgt jeden Befehl. Nachsprechen fehlerlos.

Bei der Untersuchung der vorgehaltenen Gegenstände hingegen wird ein Teil der Gegenstände falsch benannt, und zwar werden dieselben Gegenstände bei wiederholter Untersuchung, wenn auch mit anderen Namen, doch immer wieder falsch bezeichnet. Nach der Meinung von Dr. Ranschburg sind die neuerdings aufgetretenen aphasischen Symptome durch eine Circulationsstörung oder durch Retention, infolge der Entfernung des Tampons, bedingt.

Patient wird deshalb sorgfältig überwacht und es wird einstweilen expektativ vorgegangen. Bei einer Verschlimmerung der Symptome müßte allerdings operativ vorgegangen werden.

Doch besserte sich von diesem Augenblicke an der Zustand des Patienten rapid. Die aphasischen Symptome sind schon am 5. IV. vollständig geschwunden, die Wundöffnung schließt sich immer mehr. Dieselbe wird noch bis zum 28. IV. offen gehalten; hernach schließen wir die Wundränder mittelst Sekundärnaht. Anfang Mai schloß sich die Wunde auch gegen den äußeren Gehörgang und Patient ist als geheilt zu betrachten. Sein Zustand ist bis Ende Mai, zu welchem Zeitpunkt er aus dem Spital entlassen wird, unverändert gut.

Was an dem Fall besonders interessant ist, das ist vor allem die große Heftigkeit der Symptome. Wie ich eingangs erwähnte, ist die Aphasie bei Extradualabsceß äußerst selten. Die bisher publizierten Fälle betreffen meist chronische Otitiden und die Aphasie war in keinem der Fälle so ausgesprochen. Doch auch bei Hirnabsceß gehört eine so ausgesprochene Aphasie zur Seltenheit (wie der Fall von Goris und van Gehuchten).

Bekanntermaßen unterscheiden wir seit Wernike, der die Lehre der Aphasie, d. i. Sprachstörung centralen Ursprungs, als erster festlegte, sensorische und motorische Aphasie. Bei jeder unterscheiden wir eine transcorticale, corticale und subcorticale Unterabteilung. Diese geistreiche Unterscheidung ließ sich aber in der Praxis nicht durchführen und Oppenheim unterscheidet z. B. die folgenden klinisch abgrenzbaren Formen: Motorische A., sensorische A., isolierte Alexie, isolierte Agraphie und optische A. In dem vorliegenden Fall handelte es sich auf dem Höhe-

Digitized by Google
Original from UNIVERSITY OF CALIFORNIA
Generated on 2019-10-24 15:23 GMT / http://hdl.handle.net/2027/uc1.b3252765
Public Domain in the United States, Google-digitized / http://www.hathitrust.org/access_use#pd-us-google

punkt der Erkrankung um eine komplette motorische und fast komplette sensorische Aphasie, da bloß manchmal ein geringes Sprachverständnis festzustellen war, hingegen sowohl das Spontansprechen wie auch Nachsprechen und das Benennen der vorgehaltenen Gegenstände ganz aufgehoben war.

Da Patient Analphabet war, mußte die Untersuchung auf Alexie und Agraphie unterbleiben, so daß wir uns in dieser Phase mit dem Patienten nur durch Gesten verständigen konnten. Interessant ist es, daß sich als erstes das Sprachverständnis wieder herstellte, nachher das Nachsprechen. Später begann er auf die Fragen zu antworten und spontan zu sprechen und am schwersten und spätesten fand er die Namen der vorgehaltenen Gegenstände. In diesem letzteren Stadium hatte der Zustand den Charakter von Freuds optischer Aphasie, so daß wir an der Hand dieses Falles letztere vielleicht auch nicht als ein separates Krankheitsbild, sondern als eine leichtere motorische Aphasie ansprechen können. Vielleicht ist bei einem weniger schweren Insult das Sprachzentrum noch imstande , das vorgesprochene Wort zu wiederholen oder auf die Frage das Wortbild erstehen zu lassen, das optische Bild des Gegenstandes hingegen genügt hierzu nicht.

Interessant ist bei diesem Falle auch, daß trotzdem der Krankheitsherd in der Nähe des sensorischen Centrums lag, die motorischen Symptome dominierten.

Von Interesse ist auch das schnelle Zurückgehen der Symptome nach der Operation, was zur Annahme berechtigt, daß dieselben hauptsächlich durch die Kompression infolge des Abscesses hervorgerufen waren. Vielleicht war eben das schnelle Überhandnehmen des Prozesses der Grund für die Schwere der Symptome, da bei weniger raschem Fortschreiten das Organ Zeit gefunden hätte, seine Funktion den veränderten Verhältnissen anzupassen. Man könnte eventuell auch an eine Art von durch Toxine hervorgerufener Meningitis serosa denken, doch spricht das vollständige Fehlen meningitischer Symptome dagegen. Betreffs der Ätiologie scheint dies wieder ein neuer Beleg für die zuerst durch Neumann und Ruttin hervorgehobene Malignität des Streptococcus mucosus zu sein.

Literatur: Körner, Die otitischen Erkrankungen des Hirns, der Hirnhäute und Blutleiter. 1912. Bergmann — Kuhnt, Zschr. f. Ohrhlk. 39. — Macewen, zitiert nach Politzer, Lehrb. d. Ohrhlk. — Urban-Pritchard, ibidem. — Urbantschitsch, Lehrb. d. Ohrhlk. — Alexander, Mschr. f. Ohrhlk. 45. — Goris u. van Gehuchten, Un cas de surdité verbale par abcès du lobe temporale gauche de nevrace 3. — Oppenheim, Lehrb. d. Nervenhlk. — Neumann u. Ruttin, Arch. f. Ohrhlk. 79.

Generated on 2019-10-24 15:23 GMT / http://hdl.handle.net/2027/uc1.b3252765
Public Domain in the United States, Google-digitized / http://www.hathitrust.org/access_use#pd-us-google
Digitized by Google
Original from UNIVERSITY OF CALIFORNIA

Vereinsberichte.

Österreichische Otologische Gesellschaft.

Sitzung vom 27. November 1916.

Vorsitz: A. Politzer.
Schriftführer: **E. Urbantschitsch.**

Der Vorsitzende begrüßt die Mitglieder und teilt mit, daß in der nächsten (Haupt-) Sitzung eine Trauerkundgebung für weiland Seine Majestät Franz Josef I. stattfinden werde.

Alexander demonstriert:

I. **Schrapnellfüllkugelsteckschuß des rechten Oberhalses, operative Entfernung des Projektils, Heilung. Beide Gehörorgane normal.**

28. IX. Anamnese: Verwundung am 16. VIII. 1916 durch Schrapnellfüllkugel. Unmittelbar nach der Verletzung hörte Pat. schlecht, auch bestanden fortwährendes Ohrenstechen und Sausen. Diese Beschwerden sind allmählich spontan vollständig zurückgegangen.

29. IX. Status praesens: Otoskopischer Befund und Hörschärfe normal, statisches Labyrinth normal. Die Röntgenuntersuchung ergibt eine Schrapnellfüllkugel im rechten Hals in der Höhe des oberen Randes des 3. Halswirbelkörpers, 1 *cm* hinter dem Kieferrand und am Niveau desselben gelegen (Taf. I, Fig. 1 und 2).

30. IX. Operation in Lokalanästhesie (OStA. Prof. Dr. Alexander): Entfernung des Projektils.

Epikrise: Unmittelbar nach erfolgtem Steckschuß des Halses haben sich Ohrenbeschwerden in Form von Schwerhörigkeit, Ohrenstechen und Sausen eingestellt. Die Beschwerden sind im Verlaufe von einigen Wochen vollständig zurückgegangen. Zur Zeit der Untersuchung waren die Gehörorgane normal.

II. **Steckschuß (Granatwandsprengstücke) der rechten Gesichtsseite. Traumatische rechtsseitige Innenohraffektion mit geringer Herabsetzung der Hörschärfe und Reizerscheinungen von Seite des rechten statischen Labyrinths. Granatwandsprengstück knapp hinter und unter dem rechten Unterkiefergelenk. Parese des Gesichtsnerven. Mund und Augenäste nicht gut beweglich; Stirnast fast vollständig gelähmt. Elektrische Erregbarkeit (faradisch) in allen 3 Ästen erhalten. Operative Entfernung des Projektils, Galvanisation des Facialis und Octavus. Heilung mit vollständiger Wiederkehr der Funktion.**

16. IX. Anamnese: Mitte Juli Verwundung durch einen Steckschuß der rechten Ohrseite. Seither rechtsseitige Schwerhörigkeit, rechtsseitige Ohr- und Kopfschmerzen, nicht näher beschreibbare Schwindelanfälle von 5—10 Minuten Dauer.

17. IX. Status praesens: Otoskopischer Befund beiderseits normal. Hörschärfe für akzentuierte Flüsterstimme r.: 6 *m*, l.: + 6 *m*; rechte Kopfknochenleitung verkürzt. Unregelmäßige, gutbewegliche Einschußnarbe knapp unter der rechten Warzenfortsatzspitze. Spontaner rotatorischer Nystagmus geringsten Intensitätsgrades nach beiden Seiten. Keine vorhandenen Gleichgewichtsstörungen, kein Schwindel.

Digitized by Google
Original from UNIVERSITY OF CALIFORNIA
Generated on 2019-10-24 15:23 GMT / http://hdl.handle.net/2027/uc1.b3252765
Public Domain in the United States, Google-digitized / http://www.hathitrust.org/access_use#pd-us-google

18. IX. Röntgenbefund (StA. Prof. Dr. Freund): Steckschuß der rechten Unterkiefergegend, $^3/_4$ *cm* dick, dreikantig, 2 *cm* lang (Granatwandsprengstück). Dasselbe ist mit seiner Längsseite nach außen und abwärts gerichtet. Das Projektil ist knapp hinter dem oberen Ende des aufsteigenden Unterkieferastes, 1 *cm* unter dem linken Unterkiefergelenk und 1 *cm* nach unten und vorne vom äußeren Gehörgang gelegen. Es ist von außen nicht tastbar (Taf. II, Fig. 3, 4).

19. IX. Operation (OStA. Dr. Alexander) in Lokalanästhesie. Entfernung des Granatwandsprengstückes hinter und unter dem rechten Unterkiefergelenk. Verlauf: reaktionslose Wundheilung. Täglich Galvanisation des Octavus (Elektroden an beiden Tragi, Stromstärke 4—8 MA.), Sitzung von 5—10 Minuten Dauer, 3mal wöchentlich Faradisation des rechten Facialis. Im Verlauf von 2 Wochen ist die Hörschärfe des rechten Ohres normal geworden. Spontannystagmus nicht mehr nachweisbar. Rechter Facialis nach 3 Wochen in seiner Funktion vollständig intakt.

Epikrise: Der Steckschuß der rechten Ohrgegend hat hier nur Weichteile verletzt, es ist anzunehmen, daß die leichtgradige, gleichzeitig entstandene Octavusaffektion, die sowohl den cochlearen als den Vestibularapparat einbezog, als Detonationsfolge zu deuten ist. Im Verlaufe von 2 Wochen ist der Octavus wieder vollständig normal geworden. Die Verletzung selbst führte zu einer Parese des rechten Gesichtsnerven, die nach Entfernung des Projektils vollständig zurückgegangen ist. Der Kranke ist mit beiderseits normalem Gehör und normalen statischen Labyrinthen entlassen worden.

III. **Steckschuß der linken äußeren Ohrgegend (Schrapnellfüllkugel). Leichtgradige Affektion des rechten und mittelgradige Affektion des linken schallpercipierenden Apparates. Operative Entfernung des Projektils. Heilung.**

Anamnese: Schrapnellexplosion am 26. VI. in ungefähr 10 Schritte Entfernung vom Pat. Hierbei erlitt er einen Steckschuß der linken Ohrgegend. Seit der Verletzung beiderseits sehr schlechtes Hörvermögen, links fast Taubheit. Anhaltendes Ohrensausen, zeitweise Ohrenstechen und Kopfschmerzen, besonders in der linken Kopfseite. Kein Schwindel, kein Eiterfluß.

2. VIII. Beide Trommelfelle matt, eingezogen, links intermediäre Kalkablagerungen in beiden oberen Quadranten. Die Stimmgabelprüfung ergibt eine beiderseitige Affektion des schallpercipierenden Apparates mit linksseitiger Taubheit; die Hörschärfe des rechten Ohres beträgt 4 *m*. Kein spontaner Nystagmus, keine sonstigen Reizerscheinungen von Seite der statischen Labyrinthe. Reflexerregbarkeit derselben normal. Einschußnarbe am linken Jochbeinkörper.

Das Röntgenbild (StA. Prof. Dr. Freund) ergibt, daß die Schrapnellfüllkugel knapp unter der linken Fossa mastoidea, außerhalb des Knochens gelegen ist (Taf. III, Fig. 5, 6).

10. VIII. Operation in Lokalanästhesie (Prof. Dr. Alexander): 2 *cm* langer Hautschnitt am hinteren oberen Insertionsrande der linken Ohrmuschel; nach Durchtrennung das Bruchteil des Geschosses freigelegt und mit einem scharfen Löffel herausgehoben. Reaktionslose Heilung. Täglich Galvanisation beider Octavi.

Generated on 2019-10-24 15:23 GMT / http://hdl.handle.net/2027/uc1.b3252765
Public Domain in the United States, Google-digitized / http://www.hathitrust.org/access_use#pd-us-google
Digitized by Google
Original from UNIVERSITY OF CALIFORNIA

23. IX. Pat. wird mit vollständig geheilter Operationswunde und mit einer Hörschärfe für akzentuierte Flüsterstimme von: r. + 6 *m*, l. 4 *m* felddiensttauglich entlassen.

Epikrise: In diesem Falle hat der Steckschuß, der den linken Jochbeinkörper gestreift hat, zu einer hochgradigen, anfänglich mit linksseitiger Taubheit verbundenen Innenohraffektion geführt; sie wurde nicht durch den Steckschuß, sondern durch die Tatsache der unmittelbaren Nähe der Explosion (10 Schritte Entfernung) hervorgerufen. Die Richtigkeit dieser Ansicht wird durch den günstigen Verlauf des Falles bestätigt. Die Innenohraffektionen, welche infolge von direkter Schußverletzung des Schädels entstehen, sind, was die Aussicht auf Besserung der Hörschärfe anlangt, prognostisch ungünstiger, als sich diejenigen infolge von indirekten Schädeltraumen (Explosionen etc.) darstellen. Tatsächlich ist Pat., der mit linksseitiger Taubheit eingeliefert worden ist, nach ungefähr 1²/₃ Monaten mit einer Hörschärfe für akzentuierte Flüsterstimme von 4 *m* am schlechteren Ohr (früher Taubheit) und einer bedeutenden Besserung der Hörschärfe auf dem leichter affizierten Ohr (rechts) entlassen worden. Reizerscheinungen des statischen Labyrinths haben nicht bestanden.

IV. **Multiple Steckschüsse von Granatwandsprengstücken des Gesichtsschädels. Operation, Heilung.**

Leutnant Fr. R.

14. VII. Anamnese: Am 5. VII. 1916 erfolgte unweit des Pat. eine Granatexplosion. Durch Einschüsse von Granatwandsprengstücken wurde Pat. an der Nase und der Wangengegend verwundet. Seither Atembeschwerden infolge von Unwegsamkeit der Nase. Häufige Kopfschmerzen, mitunter linksseitiges Ohrensausen. Keine Störung der Hörschärfe.

15. VII. Status praesens: Zweikronenstückgroße Ulceration am Nasenrücken, am linken Nasenflügel ein ovaler, fast kronengroßer Substanzverlust, der den Nasenflügel bis auf den Knorpel bloßlegt; von etwas Eiter bedeckt.

Röntgenbefund: 6 Granatwandsprengstücke von Kleinerbsengröße bis Haselnußgröße in der linken Gesichtsseite: 1. in der linken Wange in der Höhe der Krone des 2. oberen Prämolar; 2., 3., 4. 3 kleinerbsengroße Einschüsse am unteren Orbitalrand in der Höhe der Kronen des linken unteren 1. Molar und dem oberen Rande des Proc. coron. des linken Unterkiefers; 5. ein 1¹/₂ *cm* langes, ³/₄ *cm* dickes Stück, knapp unter dem hinteren Ende des linken Jochbeines; 6. ein kleinerbsengroßes Stück in der Höhe der Krone des linken oberen 1. Molar (Taf. IV, V, VI, Fig. 7, 8, 9, 10, 11).

20. VIII. Operation in Lokalanästhesie (OStA. Dr. Alexander). 4 *cm* langer Hautschnitt über dem Jochbogen. Spaltung der Fascie, stumpfe Spaltung des Musculus temporalis und stumpfe Perforationen in die Tiefe bis zu dem 5. beschriebenen Projektil. Dasselbe wird mit der Alexanderschen Projektilzange mobilisiert und entfernt. Reaktionsloser Wundverlauf.

Epikrise: Wie schon in früheren Fällen hat auch in diesem der über dem Jochbogen verlaufende Hautschnitt die gute chirurgische Zugänglichkeit der Gegend des Kiefergelenkes und des Kronenfortsatzes erwiesen. Der Eingriff wurde in Lokalanästhesie vorgenommen und die Anlage des Hautschnittes ermöglichte die Entfernung des Projektils ohne Knochen-

Digitized by Google
Original from UNIVERSITY OF CALIFORNIA
Generated on 2019-10-24 15:23 GMT / http://hdl.handle.net/2027/uc1.b3252765
Public Domain in the United States, Google-digitized / http://www.hathitrust.org/access_use#pd-us-google

verletzung und ohne daß durch den zum Projektil führenden chirurgischen Weg irgend welche Nervenäste von Belang betroffen worden wären. Der suprazygomatische Hautschnitt schafft für tiefliegende Steckschüsse der Kiefergegend und für die Zugänglichkeit der Fossa pterygomaxillaris gute Voraussetzungen.

V. **Durchschuß des äußeren Gehörgangs und des Mittelohrs (Warzenfortsatz) mit eiternder Mastoidfistel. Traumatische Mittelohreiterung und komplette linksseitige Facialislähmung mit Entartungsreaktion und erloschener faradischer Erregbarkeit. Leichtgradige traumatische Erkrankung des linken cochlearen Labyrinths. Rechtes Ohr normal. Schußfraktur des linken Unterkieferköpfchens. Operation. Heilung.**

10. X. Anamnese: Pat. war früher nie ohrenleidend. Am 1. IX. 1916 verwundet, Gewehrkugeldurchschuß. Einschuß in der linken Wangengegend, Ausschuß am linken Warzenfortsatz. Seither fortwährend Eiterfluß links, zeitweise Stechen. Pat. gibt an, links fast normal zu hören. Keine Kopfschmerzen, kein Schwindel.

10. X. Status praesens: Rechts otoskopischer Befund annähernd normal. Links Gewehrkugeleinschußnarbe an der linken Wange in der Höhe des linken Nasenflügels in der Projektionslinie des äußeren Augenwinkels. Granulierende, zehnhellerstückgroße Ausschußfistel am linken Warzenfortsatz, linker äußerer Gehörgang zum größten Teil von Granulationen und Polypen erfüllt, die von der unteren Wand des knöchernen Gehörgangs entspringen. Trommelfell vorne unten perforiert, reichliche Eitersekretion. Hörschärfe rechts normal, links $v = 2\,m$, keine Reizerscheinungen von Seite des statischen Labyrinths. Komplette, linksseitige Facialislähmung. Von der Mastoidfistel gelangt die Sonde durch die untere Wand des äußeren Gehörgangs in denselben und, soviel sich bei Sondenuntersuchung feststellen läßt, in das Antrum. Reichliche, nicht fötide Eiterabsonderung aus der Fistel. Faradische Erregbarkeit des Facialis 0; galvanische Erregbarkeit: Entartungsreaktion.

14. X. Röntgenbefund (StA. Prof. Dr. Freund): Kein Projektil, Bruch des Gelenkfortsatzes des linken Unterkiefers (Taf. VI, VII, Fig. 12, 13).

26. X. Operation (OStA. Prof. Dr. Alexander) in Äthernarkose: Hautschnitt durch die Fistel. Exstirpation der Fistelränder. Corticalis zum größten Teile eitrig eingeschmolzen, von Granulationen und Eiter erfüllt, die kontinuierlich sich ins Antrum erstrecken. Entfernung eines erbsengroßen Corticalsequesters. Antrotomie, Wundverschluß durch Nähte, Wundversorgung mit Jodoformdocht, Verband.

Verlauf: Fortschreitende Heilung, täglich Galvanisation des Facialis, allmählich wieder auftretende faradische Erregbarkeit und Spontaninnervation. — Mit solider Warzenfortsatznarbe und intaktem linken Facialis am 10. XII. 1916 entlassen. Hörschärfe für akzentuierte Flüsterstimme beiderseits $+ 6\,m$.

Epikrise: Fälle wie der vorliegende, d. h. Durchschüsse des äußeren Ohrs und des Mittelohrs, sind selten. Der Facialis ist beim Durchschuß am meisten geschädigt worden, der Nerv ist jedoch in seiner Kontinuität sicher erhalten geblieben. Dies wird erwiesen durch die Tatsache, daß nach der Operation am Warzenfortsatz nach Entfernung der granulierenden und vereiterten Teile unter elektrischer Behandlung des Facialis

Digitized by Google
Original from UNIVERSITY OF CALIFORNIA
Generated on 2019-10-24 15:23 GMT / http://hdl.handle.net/2027/uc1.b3252765
Public Domain in the United States, Google-digitized / http://www.hathitrust.org/access_use#pd-us-google

der Nerv seine Funktion wiedererlangt hat. Die durch den Schuß gesetzten Zerstörungen des Mittelohrs entsprechen ungefähr denjenigen schwerer eitriger Otitiden. Allerdings findet man so weit gehende Zerstörungen nur bei chronischen Eiterungen, während es sich hier um einen subakuten Prozeß handelte. Darauf ist wohl auch zurückzuführen, daß wir chirurgisch durch einfache Antrotomie mit vollständiger Entfernung erkrankter Teile und Exstirpation der Fistel volle Heilung erzielt haben. Die Zerstörung des Trommelfells war allerdings eine solche, daß Heilung mit bleibendem Defekt des Trommelfells eingetreten ist. Sehr bemerkenswert ist die verhältnismäßig geringe Beschädigung des inneren Ohrs, trotzdem der Schußkanal in nächster Nähe des Labyrinths gelegen war. Bei seiner Einlieferung zeigte der Kranke eine Hörschärfe für akzentuierte Flüsterstimme von 2 *m*, das statische Labyrinth erwies sich als normal. Dieser günstige Zustand ist unserer Erfahrung nach auf 2 Umstände zurückzuführen: 1. handelt es sich sicher um einen Fernschuß, 2. ist der Schußkanal so gelegen, daß das Projektil nur verhältnismäßig dünne Knochenpartien durchschlagen hat und somit die Erschütterung des knöchernen Schädels eine minimale gewesen ist. Geringe Detonationswirkung jedoch, wie sie bei Fernschüssen die Regel ist, und Verletzungen dünner Knochenteile geben die besten Voraussetzungen für nur geringe Schädigungen des inneren Ohrs. Die Beschädigung ist hier auch ausgesprochen unilateral. Die Hörschärfe hat sich nach der Operation unter galvanischer Behandlung wesentlich gebessert und der Kranke ist mit annähernd normaler Hörschärfe aus der Behandlung entlassen worden. Der Gelenksfortsatz des linken Unterkiefers besteht allerdings aus kompakten Knochen. Die Schußfrakturen dieser Fortsätze gefährden jedoch das Labyrinth nicht, weil die Gelenksverbindung des Unterkiefers mit dem Schädel bezüglich aller Erschütterungen des Unterkiefers eine gewisse Isolierung bewerkstelligt. Das Dazwischenschieben von Weichteilen bewirkt, daß die Erschütterung des Unterkiefers nicht oder nicht wesentlich auf den übrigen Schädel fortgeleitet wird.

VI. **Gewehrkugeldurchschuß des Kopfes mit Durchschuß des linken Oberkiefers und des linken Ohres (Mittelohr und äußeres Ohr), organische Gehörgangsstenose, Mittelohreiterung, Taubheit, Radikaloperation mit Gehörgangsplastik. Heilung.**

Franz V., 27 Jahre alt, Lir. Nr. 12.

11. III. 1916. Anamnese: Gewehrkugeldurchschuß des Kopfes am 29. VIII. 1914. Einschuß: 1 *cm* unterhalb des linken Orbitalrandes und 1 *cm* lateral von der Nasenbasis. Ausschuß: Durch das linke Ohr. Seit der Verletzung linksseitige Taubheit, Kopfschmerzen, Schwindelanfälle, Eiterfluß aus dem linken Ohr und hochgradige Verengerung, zeitweise vollständiger Verschluß des linken Gehörgangs. Behinderung der Kieferbewegung.

11. III. 1916. Status praesens: Rechtes Trommelfell annähernd normal. Hörschärfe rechts normal. Links flächenhafte, narbige Verlötung der freien Ohrfalte mit der Haut der Warzenfortsatzregion. Gehörgangsöffnung bis auf eine stecknadelkopfgroße, von fötidem Eiter erfüllte Fistel narbig geschlossen. Die Funktionsprüfung ergibt linksseitige Taubheit, zeitweise spontanen rotatorischen kleinschlägigen Nystagmus nach links von geringer Intensität mit Labyrinthschwindel ohne wesentliche Gleichgewichtsstörungen und ohne Erbrechen. Reflexe beider statischen Laby-

Digitized by Google
Original from UNIVERSITY OF CALIFORNIA
Generated on 2019-10-24 15:23 GMT / http://hdl.handle.net/2027/uc1.b3252765
Public Domain in the United States, Google-digitized / http://www.hathitrust.org/access_use#pd-us-google

rinthe normal. (Drehreaktion mit hochgradigem subjektiven Schwindelgefühl und Sturzneigung verbunden.) Kieferbeweglichkeit in geringem Grade behindert, maximale Schneidezahndistanz 32 *mm*.

Röntgenbefund: Fraktur des linken Oberkiefers (Taf. VII, VIII, Fig. 14, 15).

22. III. 1916. Operation (OStA. Prof. Dr. Alexander) in kombinierter Morphiumäthernarkose: Lösung der Synechien mit dem Skalpell, typischer Hautschnitt für die Radikaloperation. Eröffnung des Warzenfortsatzes. Inneres desselben diploetisch, gegen das Antrum hin von Eiter und Granulationen erfüllt, die gleiche Ausfüllung zeigen die gesamten Mittelohrräume; Trommelfell bis auf periphere Reste geschwunden; Hammer und Amboß werden entfernt. Durchführung der Radikaloperation, Säuberung der Mittelohrräume, Plastik mit Zungenlappen, retro-auriculärer Wundverschluß, Auftragen von Thiersch-Lappen entsprechend der Synechie, Wundversorgung, Verband; reaktionslose Heilung.

Epikrise: Der Durchschußkanal ging schief durch den äußeren Gehörgang und endete in dem Spalt zwischen Warzenfortsatzhaut und medialer Ohrmuschelfläche. Wie gewöhnlich in solchen Fällen kam es zu umfangreicher Ulceration der Haut des äußeren Gehörgangs, die mit zirkulärer, hochgradiger Verengerung des äußeren Gehörganges zur Heilung gekommen ist. Durch die Schußverletzung ist wohl auch eine traumatische Zerstörung des linken Trommelfells bewirkt worden. Die Infektion erfolgte vom Gehörgang aus und führte zu eitriger Mittelohrentzündung, die bei der Fortdauer der Eiterung im Gehörgang und infolge der durch die Stenose verursachten Sekretretention in den Mittelohrräumen weiter um sich griff und schließlich zum Untergange des größeren Anteiles des Trommelfells, zur Ausfüllung der Mittelohrräume mit Eiter und Granulationen und zur Miterkrankung des Knochens rings um das Antrum geführt hat. Daß gelegentlich der Verletzung selbst oder ihrer schweren Folgeerscheinungen der Facialis intakt geblieben ist, muß als besonderer Glücksfall betrachtet werden. Die Taubheit ist auf dem verletzten Ohr wohl als direkte Folgeerscheinung der Schußverletzung aufgetreten. Kombiniert erscheint die Taubheit mit vollkommen erhaltener Reflexerregbarkeit des Vestibularapparates, der sogar zeitweise Reizerscheinungen in Form von spontanem Nystagmus nach der kranken Seite und Labyrinthschwindel erkennen läßt. Durch eine mit Ohrmuschel- und Gehörgangsplastik verbundene Radikaloperation sind die Eiterung, die Gehörgangsstenose und die Synechie der Ohrmuschel beseitigt worden, die Taubheit ist selbstverständlich bestehen geblieben. Die geringgradige Behinderung der Kieferbeweglichkeit, die auf eine Schußverletzung des linken Oberkiefers zurückzuführen ist, bot keinen Anlaß zur besonderen Behandlung.

VII. **Komplette Aphasie nach Tangentialschuß des linken Scheitelbeines mit kronengroßem Knochendefekt und entsprechendem Defekt des Cortex.**

In den Röntgenbildern (Taf. VIII, IX, Fig. 16, 17) sind noch 2 kleine Metallsplitter von Hanfkorngröße nachweisbar. Ursprünglich bestanden auch häufige epileptische Anfälle, die nach operativem Debridement vollständig geschwunden sind. Durch die Verletzung ist offenbar das gesamte Sprachzentrum zerstört worden. Trotz einem mehrere Monate hindurch fortgesetzten Unterricht ist die Aphasie komplett geblieben und es

Generated on 2019-10-24 15:23 GMT / http://hdl.handle.net/2027/uc1.b3252765
Public Domain in the United States, Google-digitized / http://www.hathitrust.org/access_use#pd-us-google
Digitized by Google
Original from UNIVERSITY OF CALIFORNIA

Tafel I.

**Monatsschrift für Ohrenheilkunde und Laryngo-Rhinologie,
51. Jahrg., 1./2. Heft.**

Österreichische Otologische Gesellschaft. Sitzung vom 27. November 1916.
(Zur Demonstration von Prof. Alexander.)

Fig. 1.

Fig. 2.

Verlag von Urban & Schwarzenberg. Berlin und Wien. Druck von Gottlieb Gistel & Cie., Wien.

Digitized by Google
Original from UNIVERSITY OF CALIFORNIA
Generated on 2019-10-24 15:23 GMT / http://hdl.handle.net/2027/uc1.b3252765
Public Domain in the United States, Google-digitized / http://www.hathitrust.org/access_use#pd-us-google

Österreichische Otologische Gesellschaft. Sitzung vom 27. November 1916.
(Zur Demonstration von Prof. Alexander.)

Fig. 3.

Fig. 4.

Verlag von Urban & Schwarzenberg, Berlin und Wien. Druck von Gottlieb Gistel & Cie., Wien.

Digitized by Google
Original from UNIVERSITY OF CALIFORNIA
Generated on 2019-10-24 15:23 GMT / http://hdl.handle.net/2027/uc1.b3252765
Public Domain in the United States, Google-digitized / http://www.hathitrust.org/access_use#pd-us-google

Österreichische Otologische Gesellschaft. Sitzung vom 27. November 1916.
(Zur Demonstration von Prof. Alexander.)

Fig. 5.

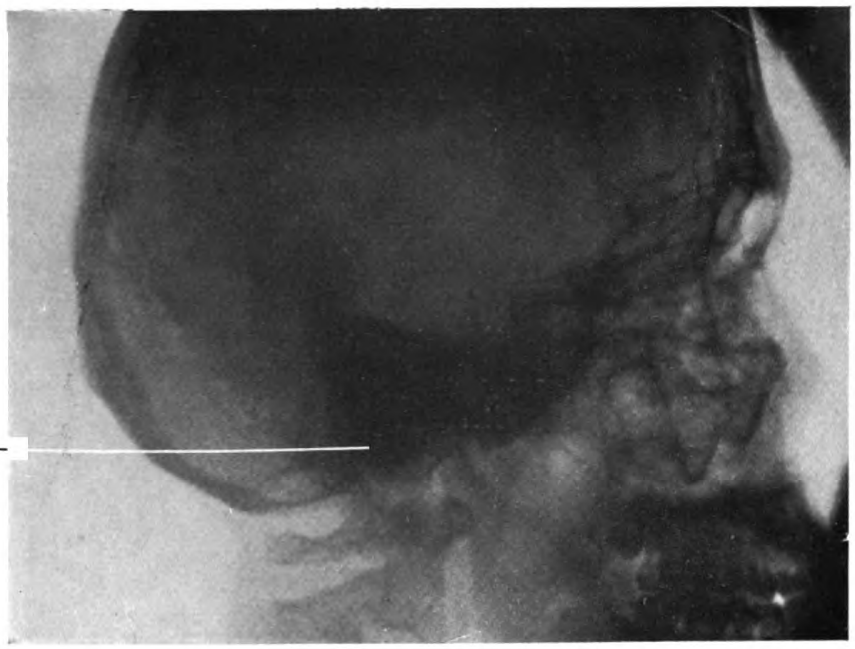

Fig. 6.

Verlag von Urban & Schwarzenberg, Berlin und Wien. Druck von Gottlieb Gistel & Cie., Wien.

Digitized by Google
Original from UNIVERSITY OF CALIFORNIA
Generated on 2019-10-24 15:23 GMT / http://hdl.handle.net/2027/uc1.b3252765
Public Domain in the United States, Google-digitized / http://www.hathitrust.org/access_use#pd-us-google

Tafel IV.

Monatsschrift für Ohrenheilkunde und Laryngo-Rhinologie, 51. Jahrg., 1./2. Heft.

Österreichische Otologische Gesellschaft. Sitzung vom 27. November 1916.
(Zur Demonstration von Prof. Alexander.)

Fig. 7.

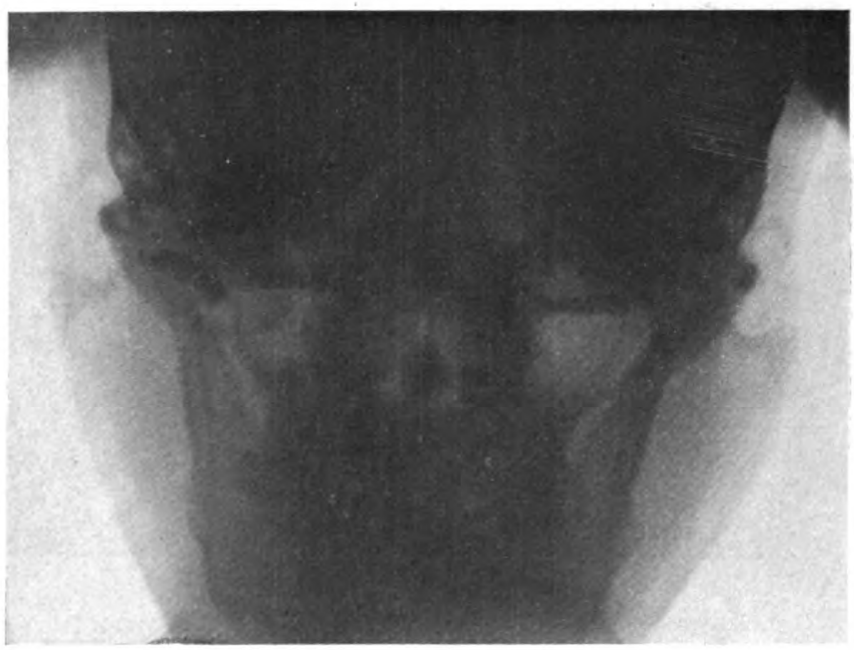

Fig. 8.

Verlag von Urban & Schwarzenberg, Berlin und Wien. Druck von Gottlieb Gistel & Cie., Wien.

Digitized by Google
Original from UNIVERSITY OF CALIFORNIA
Generated on 2019-10-24 15:23 GMT / http://hdl.handle.net/2027/uc1.b3252765
Public Domain in the United States, Google-digitized / http://www.hathitrust.org/access_use#pd-us-google

Tafel V.

**Monatsschrift für Ohrenheilkunde und Laryngo-Rhinologie,
51. Jahrg., 1./2. Heft.**

Österreichische Otologische Gesellschaft. Sitzung vom 27. November 1916.
(Zur Demonstration von Prof. Alexander.)

Fig. 9.

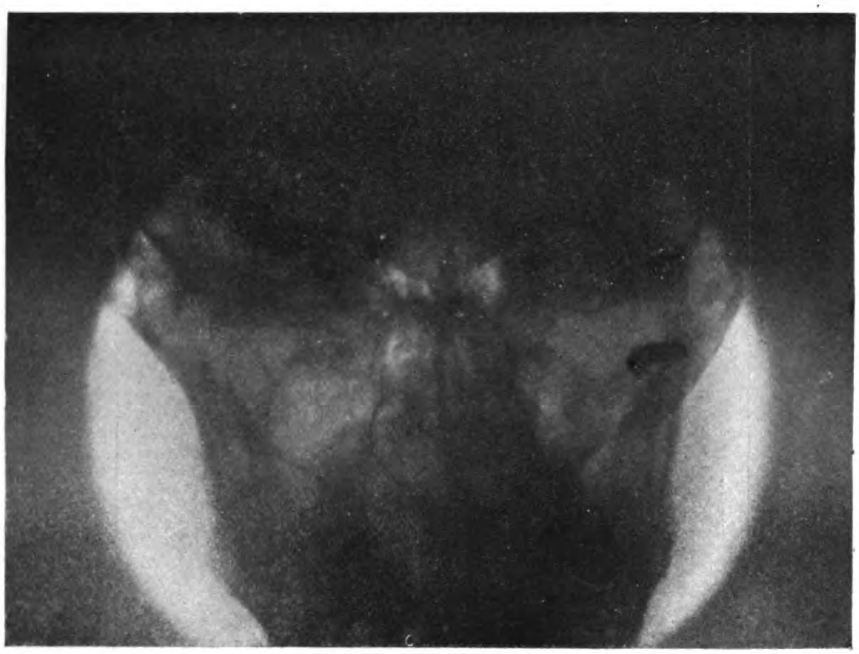

Fig. 10.

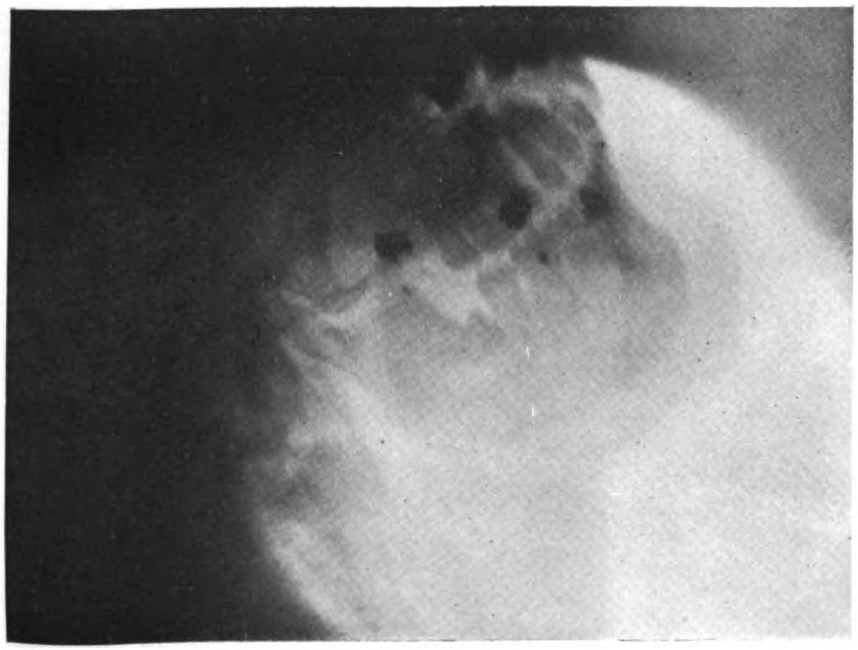

Verlag von Urban & Schwarzenberg, Berlin und Wien. Druck von Gottlieb Gistel & Cie., Wien.

Digitized by Google
Original from UNIVERSITY OF CALIFORNIA
Generated on 2019-10-24 15:23 GMT / http://hdl.handle.net/2027/uc1.b3252765
Public Domain in the United States, Google-digitized / http://www.hathitrust.org/access_use#pd-us-google

Tafel VI.

Monatsschrift für Ohrenheilkunde und Laryngo-Rhinologie, 51. Jahrg., 1./2. Heft.

Österreichische Otologische Gesellschaft. Sitzung vom 27. November 1916.
(Zur Demonstration von Prof. Alexander.)

Fig. 11.

Fig. 12.

Verlag von Urban & Schwarzenberg, Berlin und Wien. Druck von Gottlieb Gistel & Cie., Wien.

Digitized by Google
Original from UNIVERSITY OF CALIFORNIA
Generated on 2019-10-24 15:23 GMT / http://hdl.handle.net/2027/uc1.b3252765
Public Domain in the United States, Google-digitized / http://www.hathitrust.org/access_use#pd-us-google

Tafel VII.

Monatsschrift für Ohrenheilkunde und Laryngo-Rhinologie,
51. Jahrg., 1./2. Heft.

Österreichische Otologische Gesellschaft. Sitzung vom 27. November 1916.
(Zur Demonstration von Prof. Alexander.)

Fig. 13.

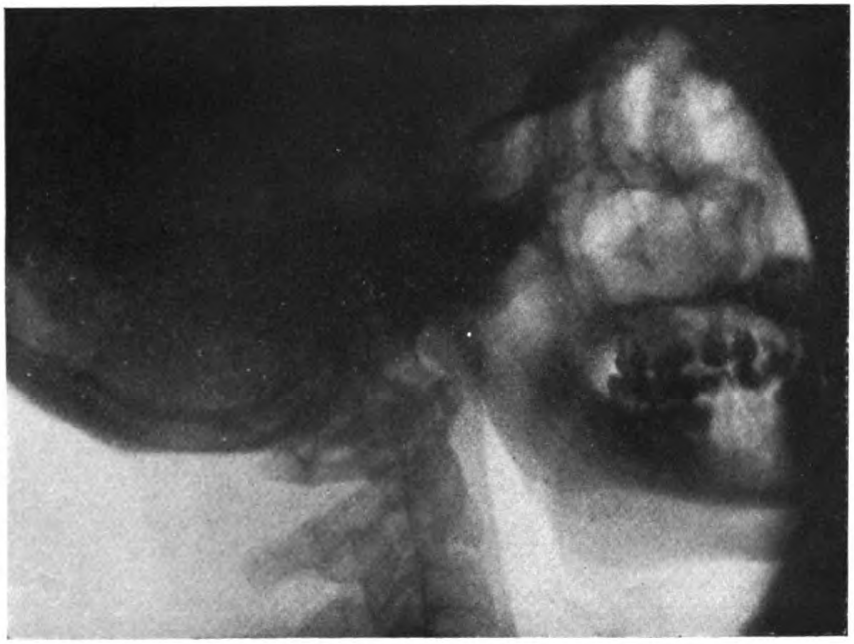

Fig. 14.

Verlag von Urban & Schwarzenberg, Berlin und Wien. Druck von Gottlieb Gistel & Cie., Wien.

Digitized by Google
Original from UNIVERSITY OF CALIFORNIA
Generated on 2019-10-24 15:23 GMT / http://hdl.handle.net/2027/uc1.b3252765
Public Domain in the United States, Google-digitized / http://www.hathitrust.org/access_use#pd-us-google

Österreichische Otologische Gesellschaft. Sitzung vom 27. November 1916.
(Zur Demonstration von Prof. Alexander.)

Fig. 15.

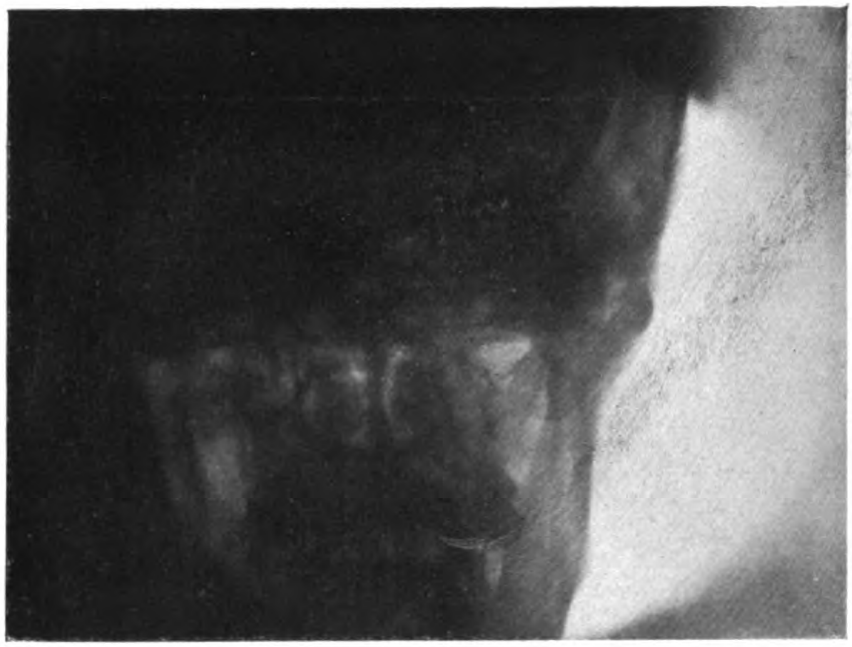

Fig. 16.

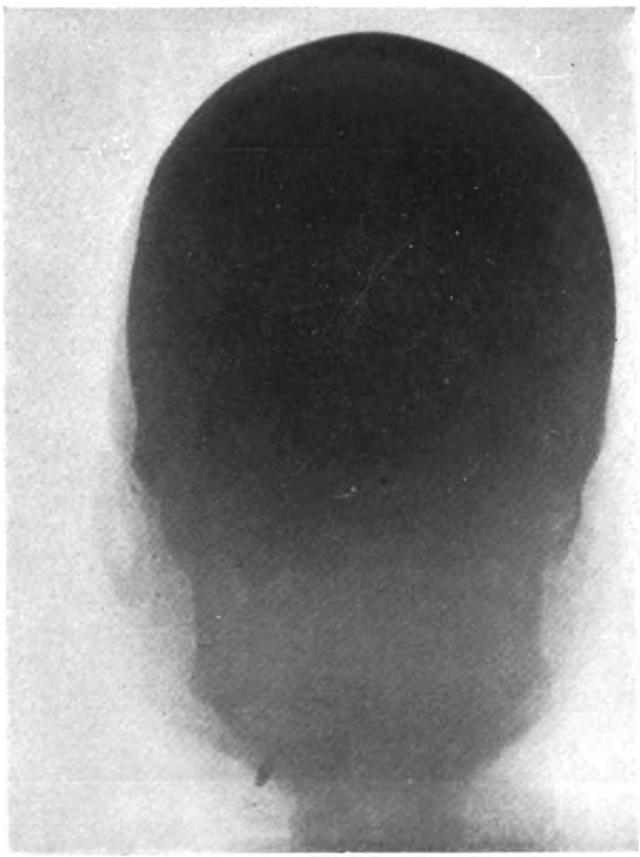

Verlag von Urban & Schwarzenberg, Berlin und Wien. Druck von Gottlieb Gistel & Cie., Wien.

Digitized by Google
Original from UNIVERSITY OF CALIFORNIA
Generated on 2019-10-24 15:23 GMT / http://hdl.handle.net/2027/uc1.b3252765
Public Domain in the United States, Google-digitized / http://www.hathitrust.org/access_use#pd-us-google

Tafel IX.

Monatsschrift für Ohrenheilkunde und Laryngo-Rhinologie, 51. Jahrg., 1./2. Heft.

Österreichische Otologische Gesellschaft. Sitzung vom 27. November 1916.
(Zur Demonstration von Prof. Alexander.)

Fig. 17.

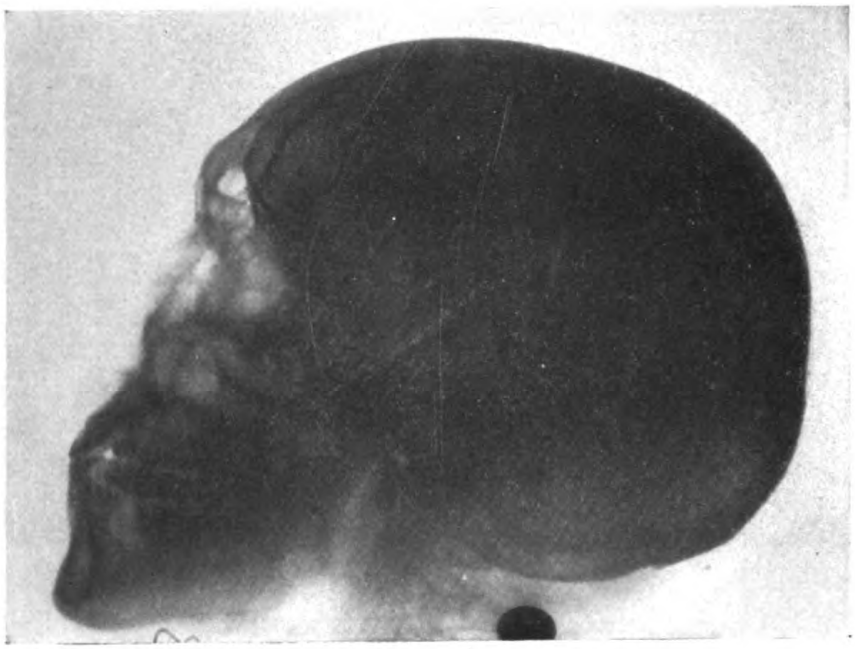

Fig. 18.

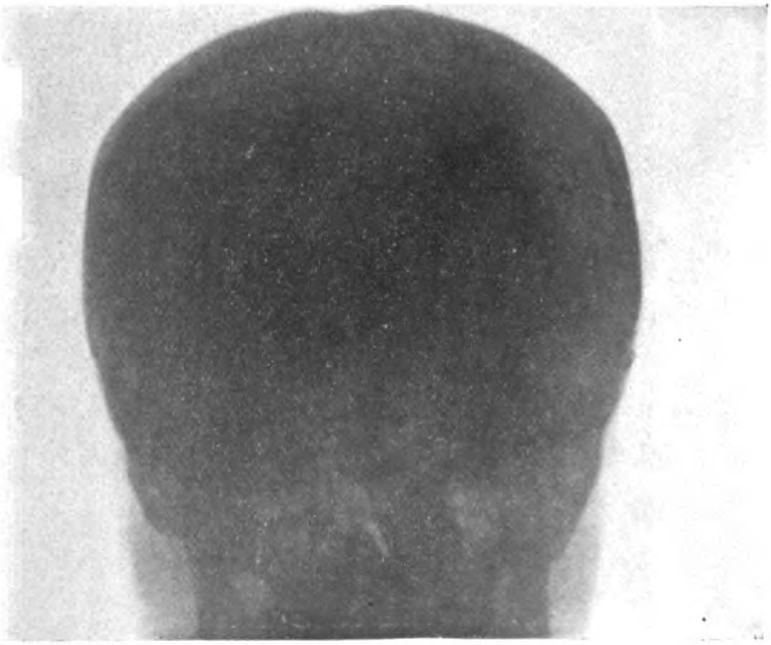

Verlag von Urban & Schwarzenberg, Berlin und Wien. Druck von Gottlieb Gistel & Cie., Wien.

Digitized by Google
Original from UNIVERSITY OF CALIFORNIA
Generated on 2019-10-24 15:24 GMT / http://hdl.handle.net/2027/uc1.b3252765
Public Domain in the United States, Google-digitized / http://www.hathitrust.org/access_use#pd-us-google

Österreichische Otologische Gesellschaft. Sitzung vom 27. November 1916.
(Zur Demonstration von Prof. Alexander.)

Fig. 19.

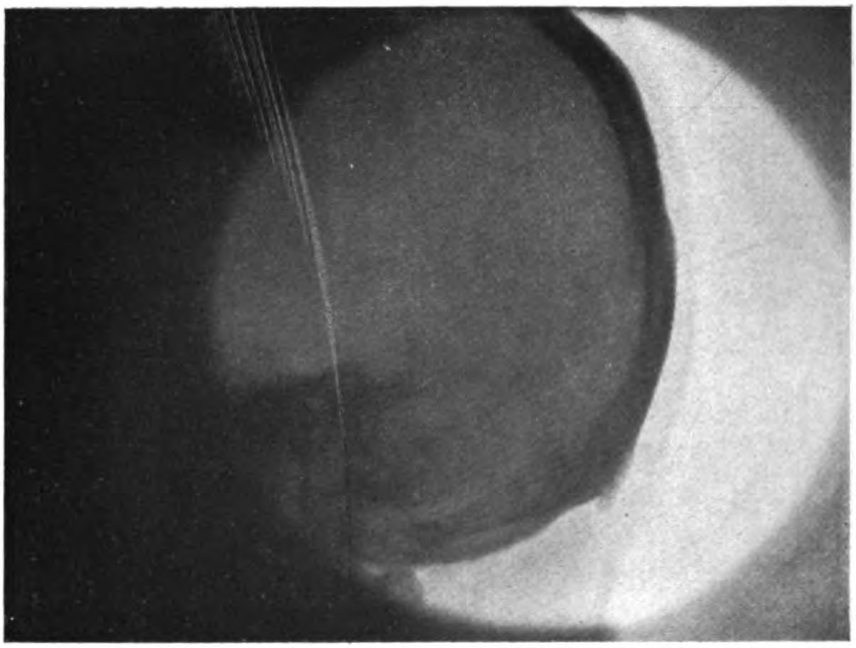

Fig. 20.

Verlag von Urban & Schwarzenberg, Berlin und Wien. Druck von Gottlieb Gistel & Cie., Wien.

Digitized by Google
Original from UNIVERSITY OF CALIFORNIA
Generated on 2019-10-24 15:23 GMT / http://hdl.handle.net/2027/uc1.b3252765
Public Domain in the United States, Google-digitized / http://www.hathitrust.org/access_use#pd-us-google

Österreichische Otologische Gesellschaft. Sitzung vom 27. November 1916.
(Zur Demonstration von Prof. Alexander.)

Fig. 21.

(Zur Demonstration von Doz. Ruttin.)

Fig. 22.

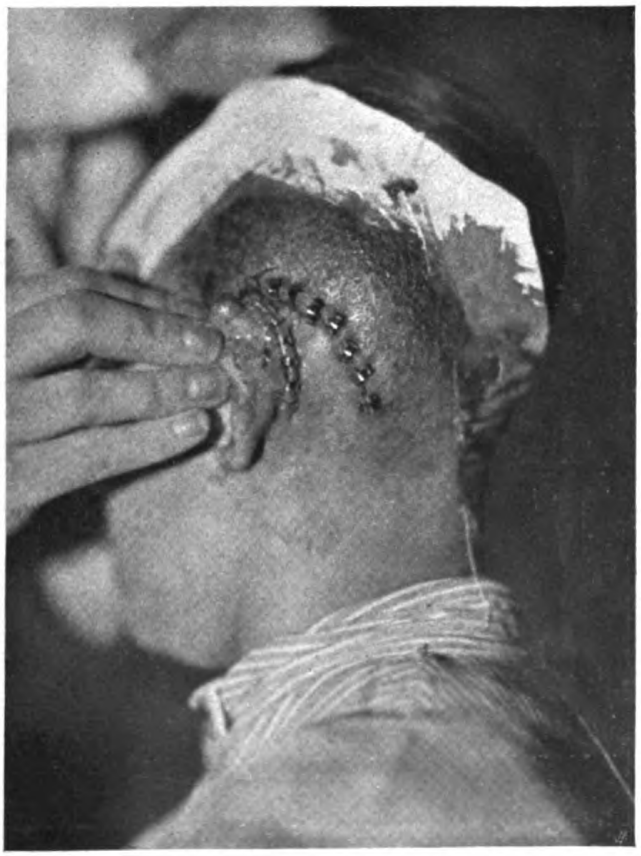

Verlag von Urban & Schwarzenberg, Berlin und Wien. Druck von Gottlieb Gistel & Cie., Wien.

Digitized by Google
Original from UNIVERSITY OF CALIFORNIA
Generated on 2019-10-24 15:23 GMT / http://hdl.handle.net/2027/uc1.b3252765
Public Domain in the United States, Google-digitized / http://www.hathitrust.org/access_use#pd-us-google

Österreichische Otologische Gesellschaft. Sitzung vom 27. November 1916.
(Zur Demonstration von Doz. Beck.)

Fig. 23.

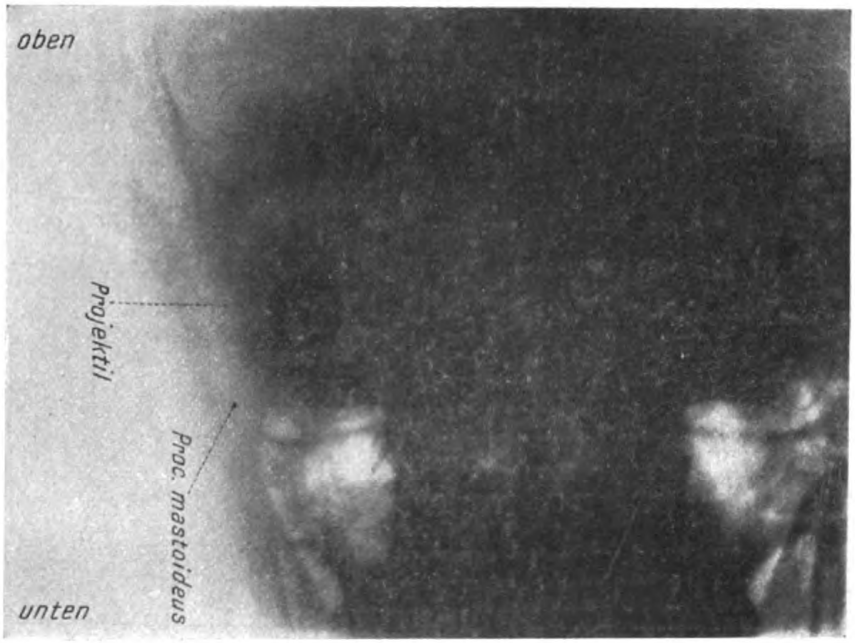

Fig. 24.

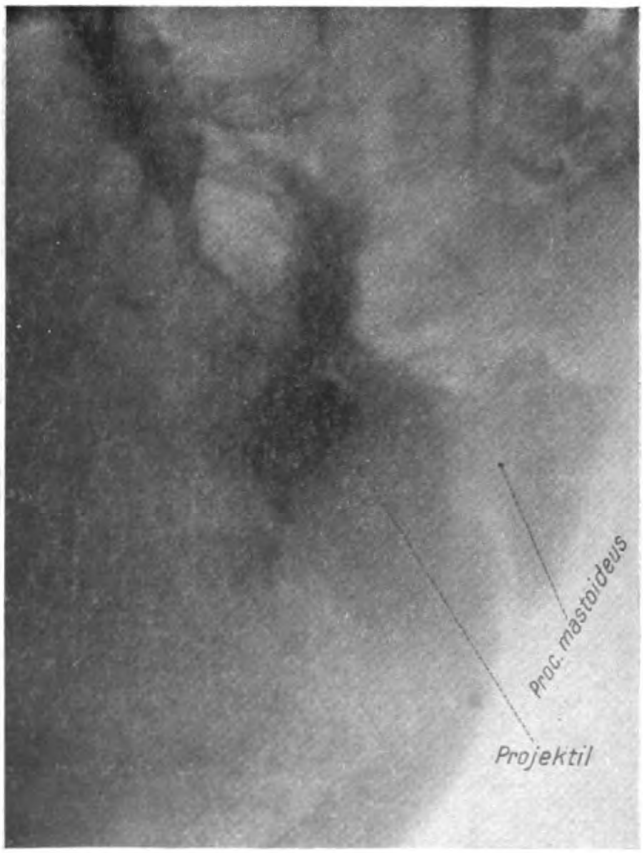

Verlag von Urban & Schwarzenberg, Berlin und Wien. Druck von Gottlieb Gistel & Cie., Wien.

Digitized by Google
Original from UNIVERSITY OF CALIFORNIA
Generated on 2019-10-24 15:23 GMT / http://hdl.handle.net/2027/uc1.b3252765
Public Domain in the United States, Google-digitized / http://www.hathitrust.org/access_use#pd-us-google

konnte keinerlei Besserung erzielt werden. Die Reizbarkeit des Kranken hat sich nach dem Debridement gemildert; seine geistige Schwerfälligkeit ist jedoch bestehen geblieben. Seine Intelligenz hat durch die Verletzung nicht gelitten. Er kann auch noch schreiben, vermag alle Gegenstände, Farben usf. richtig zu erkennen, dagegen ist seine Entschlußfähigkeit hochgradig vermindert. Die Verminderung ist mitunter so stark, daß der Kranke einen torpiden Eindruck macht. Aufgefordert, Worte zu schreiben, oder den Namen eines vorgezeigten Gegenstandes aufzuschreiben, kann sich der Kranke oft erst nach mehreren Minuten zum Schreiben aufraffen. Die Prognose des Falles ist ungünstig. Wenn nach einem so langen Bestande der Aphasie auch nicht die geringste Besserung erzielt wird, ist ein dauerndes Bestehenbleiben derselben zu befürchten.

VIII. **Multiple Steckschüsse der linken Ohrgegend (Granatwandsprengstücke) nach Granatexplosion in 10 Schritte Entfernung. Streifschuß der linken Ohrmuschel. Durchschuß des linken Oberarms. Linksseitige traumatische Facialisparese. Operative Entfernung von Metallsplittern. Vollkommener Rückgang der Facialislähmung, traumatische linksseitige Innenohraffektion.**

Peter Sz., Inf. des Inf.-Reg. Nr. 85, 33 Jahre alt.

Anamnese: Verwundung am 2. XII. 1915 infolge Granatexplosion in ungefähr 10 Schritte Entfernung. Pat. wurde durch Eindringen von Splittern in die linke Kopfseite verletzt, zugleich erfolgte ein Streifschuß der linken Ohrmuschel und ein Durchschuß des linken Oberarms. 2 Stunden Bewußtlosigkeit, seit der Verletzung linksseitige Schwerhörigkeit, geringer Schwindel, mangelnder linker Augenschluß.

Status praesens vom 15. XII.: R.: Trommelfell getrübt und mäßig eingezogen, 4 *cm* lange, die größte Länge der Ohrmuschel durchsetzende Narbe, linker äußerer Gehörgang stenosiert. Die Stimmgabelprüfung ergibt links eine Schalleitungshinderung und eine Erkrankung des schallperzipierenden Apparates. Linksseitige Facialisparese mit erhaltener faradischer Erregbarkeit. Beide Vestibularapparate normal.

Röntgenbefund (Taf. IX, X, Fig. 18, 19, 20): 2 Metallsplitter im linken Scheitelbein, ein kleinbohnengroßer Granatwandsplitter knapp hinter dem linken Warzenfortsatz. — Operation 18. XII.: Entfernung des hinter dem Warzenfortsatz gelegenen Splitters, reaktionslose Heilung. Faradisation des Facialis, Galvanisation des Octavus. Nach 8 Wochen wird Pat. mit normal funktionierendem linken Facialis und einer linksseitigen Hörschärfe von 5 *m* entlassen. Linkes Trommelfell getrübt, eingezogen, Gehörgang normal.

Epikrise: Die traumatische Innenohraffektion ist hier wohl auf die Detonation zurückzuführen, die in 10 Schritte Entfernung vom Pat. erfolgte. Ein Granatwandsprengstück hat zur Facialisparese geführt, die nach operativer Entfernung des Sprengstückes vollständig zurückging. Der Kranke ist 12 Tage nach erfolgter Verletzung zur Aufnahme gekommen. Unter Galvanisation des Octavus ist eine beträchtliche Besserung der Hörschärfe erzielt worden. Es scheint, daß die traumatischen Innenohraffektionen, besonders so weit es sich um Detonationsfolgen handelt, prognostisch günstig sind, soferne durch die Detonation nicht volle Taubheit bewirkt wurde und der Kranke möglichst kurze Zeit nach erfolgter Verletzung der Ohrbehandlung zugeführt wird. Der Vestibularapparat ist in dem

Digitized by Google
Original from UNIVERSITY OF CALIFORNIA
Generated on 2019-10-24 15:23 GMT / http://hdl.handle.net/2027/uc1.b3252765
Public Domain in the United States, Google-digitized / http://www.hathitrust.org/access_use#pd-us-google

vorliegenden Fall vollständig intakt geblieben. Der Kranke klagt über Sehstörungen, die genaue Untersuchung der Augen ergibt jedoch einen normalen Befund. Klagen über Sehstörungen, während die Augenuntersuchung normalen anatomischen Befund ergibt, sind nach Schädelschüssen recht häufig; es handelt sich hier um funktionelle Störungen, die in subjektiver Beziehung dem Pat. äußerst lästig fallen können. Viele dieser Störungen gehen nach einiger Zeit spontan oder unter elektrischer Behandlung zurück, manche jedoch (Lichtscheu, Klagen über auffallend kleines Gesichtsfeld) bleiben mitunter dauernd bestehen.

IX. **Multiple Steckschüsse, darunter ein Steckschuß (hanfkorngroßer Metallsplitter) in der Muskulatur des linken Halses vor und knapp links vom Kehlkopf** (Taf. XI, Fig. 21).

Der Kranke ist mit hochgradigen Beschwerden eingeliefert worden (spontanen und Druckschmerzen am Halse und Bewegungseinschränkung). Zeitweilige Stimmstörungen. Kehlkopfbefund normal. Der hanfkorngroße Metallsplitter wurde entfernt. Wie in mehreren derartigen Fällen fand ich den Metallsplitter im Mittelpunkte eines etwa kirschengroßen Abscesses, aus dem sich jedoch der Eiter unter bedeutendem Drucke entleerte. Reaktionslose Heilung und Rückgang aller Beschwerden. — Der Fall zeigt, daß auch kleine, in der Nähe des Kehlkopfes sitzende Metallsplitter verhältnismäßig bedeutende Beschwerden nach sich ziehen können. In solchen Fällen ist die Entfernung des Fremdkörpers indiziert. Erst bei der Operation zeigt es sich, daß derartige Fremdkörper im Mittelpunkte von Abscessen sitzen und daß diese letzteren die Ursache der Beschwerden abgeben.

Diskussion.

Politzer: Wir haben gehört, daß bei Steckschüssen die Funktion des Cochlearis der verletzten Seite erloschen ist, und die meisten Kollegen haben ja die gleiche Beobachtung gemacht. Es wäre nun interessant zu erfahren, ob bei diesen Fällen im Laufe der Zeit eine teilweise oder bedeutende Besserung des Hörvermögens eingetreten ist. Wir haben ja jetzt schon Fälle, bei denen das Trauma vor mehr als 2 Jahren erfolgte.

Alexander: E. Urbantschitsch und ich werden darüber demnächst berichten. Erwähnen möchte ich aber schon jetzt, daß, wenn bei Steckschuß in der Nähe des Ohres es zu einseitiger Taubheit gekommen ist, die Störung nach unseren Erfahrungen eine dauernde war. Die Prognose der übrigen Fälle ist um so schlechter, je hochgradiger die ursprüngliche Schädigung war.

Ruttin: Auch ich werde diesbezügliche Erfahrungen hier mitteilen. Eine größere Reihe von Fällen zeigt Besserung. Wenn aber diese nicht schon nach 2—3 Monaten eintritt, bleibt die Störung unverändert.

Beck: Ich habe in den letzten Wochen eine größere Reihe von Schußverletzungen untersucht, bei denen bereits verläßliche Befunde von früheren Monaten vorgelegen sind. In einem Teile handelte es sich um Streifschüsse in der Nähe des Ohres, bei denen nur Hautnarben, aber keine radiologisch nachweisbaren Schädelknochenverletzungen vorhanden waren, in einem anderen Teile handelte es sich um Pat., die durch knapp am Ohre vorbeisausende Projektile ertaubt waren. In der ersten Gruppe fand ich Besserung des Gehörs bis zu $1^1/_2$—2 *m* Konv.-Spr. resp. $^1/_2$ *m* Fl.-Spr. bei

Digitized by Google
Original from UNIVERSITY OF CALIFORNIA
Generated on 2019-10-24 15:23 GMT / http://hdl.handle.net/2027/uc1.b3252765
Public Domain in the United States, Google-digitized / http://www.hathitrust.org/access_use#pd-us-google

exakt ausgeschaltetem anderen Ohre. Die Vestibularreaktionen waren intakt. Bei der 2. Gruppe, bei der die Taubheit durch ein akustisches Trauma erzeugt ist, habe ich auch nach Monaten keine Veränderung ad melius beobachtet. Die Zeit, auf die sich meine diesbezüglichen Untersuchungen erstrecken, schwankt zwischen 3—6 Monaten.

Alexander: Ein Teil der Arbeit von E. Urbantschitsch und mir ist schon im Drucke: Die Schußverletzungen des äußeren Ohres. Es sind 74 genau studierte Fälle. In der Anamnese ist da in einer überraschend großen Zahl der Fälle von Taubheit die Rede. Bei diesen zum Teil erst nach Monaten zur Untersuchung gelangten Fällen bestand sehr oft eine gute Hörweite. Ich glaube, daß die Streifschüsse mit oder ohne direkte Verletzung des Ohres mit den Steckschüssen nicht zusammengeworfen werden dürfen. Diese Fälle haben nur das Taubheitsgefühl gehabt und geben das anamnestisch an; später trat meist spontan Besserung ein. Ich glaube nicht, daß da eine anatomische Innenohraffektion vorliegt, sondern nur eine psychische Affektion. Die Besserung bei Verletzungen am äußeren Ohr gehen bis zur Wiedererlangung einer Hörweite von 6 *m* und darüber.

Beck: Ich glaube, daß Herr Alexander mich schlecht verstanden hat. Die Taubheit, von der ich gesprochen habe, ist keine anamnestische, also nur vom Pat. angegebene, sondern durch otologischen Befund festgestellt.

X. O. Mayer: **Bulbusthrombose, Operation nach Grunert, Heilung.**

16jähriges Mädchen, vor 8 Jahren Scharlach, seither beiderseitige Mittelohreiterung. Am 6. IX. 1916 Ohrenschmerzen und profuser Ausfluß rechts, Kopfschmerz, am 7. IX. Fieber, Schüttelfröste, Erbrechen. Aufnahme ins Spital am 8. IX.

Befund (auszugsweise): Temperatur 40°, Totaldefekt des Trommelfelles, profuser, stinkender Ausfluß, in der Tiefe Cholesteatommassen und Granulationen. Geringe Druckempfindlichkeit des Mastoideus, stärker unter der Spitze, keine Druckempfindlichkeit entlang dem vorderen Rand des Sternocleidomastoideus. Spontaner Nystagmus nach rechts 1. Grades, kalorische Reaktion positiv. Fistelsymptome negativ. Gehör rechts mit Lärmapparat Konv.-Spr. 30 *cm*. Totalaufmeißelung von Dr. Soherr in meiner Abwesenheit ausgeführt. Knochen am Warzenfortsatz sklerotisch, dahinter eine mit stinkendem Cholesteatom und Jauche gefüllte Höhle, Sinus freiliegend, in großer Ausdehnung thrombosiert. Der Thrombus größtenteils vereitert. Freilegung des Sinus nach oben bis ins Gesunde. Zentralwärts wird das Ende des Thrombus nicht erreicht, Exzision der lateralen Sinuswand. Jugularisunterbindung. Die Jugularis bis zur Einmündung der Vena facialis thrombosiert. Ligatur der Facialis.

Nach der Operation Schüttelfröste und Fieber andauernd. Ich fand am 11. IX. stinkende Eiterung aus dem Bulbus. Aus der Jugularis strömt bei Lösung der Ligatur Blut mit Eiter gemischt. Daher nochmals Ligatur. Bulbusoperation nach Grunert von mir ausgeführt. Im Bulbus neben flüssiger Jauche wandständige Thromben. Beim Hinaufpräparieren der Jugularis fand ich in der Höhe der Kreuzung des Nervus accessorius 2 strotzend gefüllte, von vorne her in die Jugularis mündende Venen. Ligatur derselben. Excision der Jugularis.

Digitized by Google
Original from UNIVERSITY OF CALIFORNIA
Generated on 2019-10-24 15:23 GMT / http://hdl.handle.net/2027/uc1.b3252765
Public Domain in the United States, Google-digitized / http://www.hathitrust.org/access_use#pd-us-google

Nach der Operation Temperaturabfall, nach 12 Stunden kein Wiederanstieg. Sekundärnaht am 5. X. bei gut granulierender Wunde. Heilung in kurzer Zeit. Ohr trocken am 10. XI. 1916.

Der Fall zeigt erstens die prompte Wirkung der Grunertschen Operation. Zweitens fiel mir auf, daß hier oberhalb der Vena facialis noch 2 Venen in die Jugularis einmünden. Vielleicht könnte auf diesem Wege eine Verschleppung von Keimen gelegentlich erfolgen.

Diskussion.

Alexander: Es handelt sich da meines Erachtens um Parotis- oder Pharynxvenen. An die Gefahr einer Verschleppung und an eine Unterbindung dieser 2 kleinen Venen würde ich nicht denken. Immer bleibt eine Venengruppe übrig, auf die wir keinen Einfluß haben: die Kommunikationen der Jugularis mit den Vertebralvenen in der Höhe des 1.—2. Wirbels, und diese Kommunikationen sind so groß, daß durch sie am meisten die Verschleppung zu befürchten wäre. Die Verschleppungsgefahr ist wohl an einen großen Gefäßdurchmesser gebunden.

Mayer: Diese Verschleppungsgefahr ist gewiß eine große. Es war in meinem Falle keine Thrombose der beiden Venen, sondern Kommunikation derselben mit dem Jugularisstumpf vorhanden.

Alexander: Wann fanden Sie das?

Mayer: 2 Tage nach der Jugularisunterbindung.

Alexander: Ich erachte die strotzende Füllung dieser 2 Venen nur als Folge der Unterbindung der Hauptader.

Bondy: Die Bulbusoperation, die in früheren Zeiten doch öfters an der Klinik ausgeführt wurde, wird seit einer Reihe von Jahren bei uns nicht mehr ausgeführt. In Fällen, in denen nach der Sinusausräumung und Jugularisunterbindung das Fieber nicht abfiel, so daß noch Thromben im Bulbus angenommen werden mußten, haben wir uns damit begnügt, den Bulbus von oben her freizulegen und die Jugularis bis an den Bulbus freizupräparieren. Es gelang dann mit Leichtigkeit, die Thromben aus dem Bulbus teils mit dem scharfen Löffel, teils mittelst Durchspülung zu entfernen. Ich halte die Bulbusoperation, die einen wesentlich größeren Eingriff darstellt und bedeutend längere Zeit zur Heilung erfordert, für durchaus entbehrlich. Bemerken möchte ich noch, daß ich in dem letzten Falle, den ich derart operiert habe, nicht die Grunertsche, sondern die von Tandler angegebene Methode angewandt habe.

O. Mayer (Schlußwort): Ich betrachte im Gegensatz zu Kollegen Bondy die Grunertsche Operation als ein ideales Verfahren, es hat mir glänzende Resultate geliefert, sowie in dem vorliegenden Falle ein momentanes Abschneiden sämtlicher Erscheinungen und rascheste Heilung. Andrerseits hatte ich die Unterlassung der Operation schon zu bereuen und erinnere ich mich besonders an einen Fall, in welchem trotz Jugularisfistel eine Cavernosusthrombose eintrat; ich glaube bestimmt, daß ich den Fall durch die rechtzeitige Grunertsche Operation hätte retten können. Daß die Ausführung so besonders schwierig ist, muß ich bestreiten. Wenn man schon die Jugularis bis zum Bulbus verfolgt, kann man doch gleich die laterale Wand des Bulbus mitnehmen.

XI. O. Mayer: **Fall von Hautlappenplastik bei der Radikaloperation nach meiner Methode.**

Generated on 2019-10-24 15:23 GMT / http://hdl.handle.net/2027/uc1.b3252765
Public Domain in the United States, Google-digitized / http://www.hathitrust.org/access_use#pd-us-google
Digitized by Google
Original from UNIVERSITY OF CALIFORNIA

Die 34 Jahre alte Frau wurde von mir vor 1½ Jahren wegen Cholesteatom radikal operiert und dabei die von mir angegebene Plastik mit Bildung zweier gestielter retroauriculärer Lappen und Excision der Epidermis im Bereich der primären Nahtlinie ausgeführt. Heilung in 4 Wochen. Seither ist das Ohr vollkommen trocken, Epidermis glatt, glänzend, Höhle sehr schön weit. Außen von einer Plastik nichts zu merken, weil nur der gewöhnliche zirkuläre Schnitt geführt wurde.

XII. A. J. Cemach: **Periostitis der Schläfenbeinschuppe mit Usur der Lamina externa.**

Demonstration eines 11jährigen Knaben, der im Anschluß an eine Adenotomie eine akute Mittelohrentzündung akquiriert hatte. Die Parazentese förderte Eiter zutage. Der weitere Verlauf wurde durch Otitis externa kompliziert. Seit der 2. Krankheitswoche bestand leichte Schwellung hinter der Ohrmuschel in der Gegend des Planum mastoideum, die sich allmählich in der Richtung der Regio zygomatica verbreitete. In der 4. Woche wurde der Ansatz des Zygomaticus druckempfindlich, es zeigte sich Fluktuation. Die Ohrmuschel stand stark ab und höher. Die Trommelfellwunde war zu dieser Zeit schon geschlossen, das Gehör nahezu normal. Bei der Operation fand sich ein subperiostaler Absceß an der Schläfenbeinschuppe; am Ansatze des Zygomaticus zwei Defekte der Lamina externa in der Größe eines Kronen- bzw. Einhellerstückes. Der Grund der kariösen Stellen rauh, leicht granulierend; der Rand zackig, nicht unterminiert. Lamina interna intakt. Die kariösen Stellen werden kürettiert. Von einer Antrotomie wurde abgesehen. Wundverlauf schmerzfrei und fieberlos. Glatte Heilung.

Vortr. erinnert, daß in der Februarsitzung von Beck ein analoger Fall vorgestellt und als tuberkulöse Periostitis gedeutet wurde. Im Falle des Vortr. konnte tuberkulöse Ätiologie sicher ausgeschlossen werden. Die histologische Untersuchung ergab junges Granulationsgewebe ohne spezifischen Charakter; im Eiter wurden Gram-positive Strepto- und Diplokokken, aber keine Tbc-Bacillen nachgewiesen. Auch im Tierversuche keine Tuberkulose. Es handelt sich daher um eine gewöhnliche, nicht spezifische, wahrscheinlich von der Externa ausgehende Periostitis. Vortr. meint, solche flache Defekte seien nicht charakteristisch für Tuberkulose, denn letztere verlaufe gewöhnlich an den Schädelknochen perforierend in den Sinus, daß der Defekt die ganze Dicke des Knochens durchsetzt. Auch für Rhachitis sei in diesem Falle kein Anhaltspunkt vorhanden.

Diskussion.

Ruttin: Bei Mucosus kommt es nicht selten vor, daß die hauptsächlichste Erkrankung im Jochfortsatz und in der Schuppe sitzt und da habe ich schon oft, besonders vor dem Jochfortsatz, eine oder mehrere Fisteln gsehen. Es ist da ein besonderer Typus, ich möchte fast sagen, eine umgekehrte Pneumatisation vorgelegen, indem der Proc. mast. sklerotisch ist, dagegen vom Antrum aufwärts, d. h. im Tegmen antri et tympani, im Jochfortsatz und in der Schuppe zahlreiche und große pneumatische Zellen sich finden. In solchen Fällen kann es vorkommen, daß die Erkrankung sich im Jochfortsatz und in der Schuppe abspielt.

Cemach bemerkt, daß die Frage auf Streptococcus mucosus von Prof. Joannovic verneint wurde.

Generated on 2019-10-24 15:24 GMT / http://hdl.handle.net/2027/uc1.b3252765
Public Domain in the United States, Google-digitized / http://www.hathitrust.org/access_use#pd-us-google
Digitized by Google
Original from UNIVERSITY OF CALIFORNIA

XIII. A. J. Cemach: **Otitis media acuta mit gelatinösem Sekret, verursacht durch Bakt. putidum.**

5jähriges Mädchen mit beiderseitiger aktuter Otitis. Rechts profuse schleimig-eitrige Sekretion, links entzündetes, vorgewölbtes Trommelfell; Parazentese. Vom dritten Tage an nimmt der Eiter beiderseits gelbgrüne Farbe und zäh-schleimige, gelatinöse Konsistenz an. Er haftet so fest am Gehörgang, daß er weder mit der ramierten Sonde noch durch Spülung entfernt werden kann. Er läßt sich zu 10—30 *cm* langen Fäden ausziehen, die sich bei Freilassen eines Endes spontan verkürzen. Am 7.—8. Krankheitstage wird das Sekret so dick, daß Ausgüsse der Gehörgänge gewonnen werden können, die nicht zusammenfließen und erst nach Tagen langsam eintrocknen. Verlauf gutartig. Heilung nach 2 bzw. 3 Wochen. Die bakteriologische Untersuchung ergab neben Pseudodiphtheriebacillus und vereinzelten Staphylokokken (St. pyogenes aureus) zahlreiche Kolonien von Bakt. putidum (Bac. fluorescens non liquefaciens), die auf Agar dicke Auflagerungen von derselben Konsistenz und Farbe bildeten. Im Nativausstrich keine Kapselbildungen nachweisbar.

XIV. E. Urbantschitsch: **Beiderseitige Mucosus-Mastoiditis nach Schußverletzung des Kreuzbeines.**

Der 35jährige Hauptmann Otto Sch. wurde am 7. VIII. 1916 in der Schlacht bei Görz durch ein Infanteriegeschoß am Kreuzbein verwundet. Das Projektil durchschlug ein Kochgeschirr und blieb am Knochen stecken. Pat. verspürte gleichsam einen intensiven Schlag, stürzte nach rückwärts auf das Gesäß, konnte sich aber gleich wieder erheben und 3 Stunden selbst zu Fuß zum Verbandplatz gehen. Im Spital wurden einige Splitter entfernt, die Wunde heilte in etwa 2 Wochen vollständig, das Projektil steckt aber noch im Kreuzbein.

8 Tage nach der Verletzung (15. VIII.) trat heftiges Fieber auf, gleichzeitig stechende Schmerzen in beiden Ohren; erst 3—4 Wochen später beiderseits Otorrhoe. Anfangs Oktober linksseitige Facialisparese in allen drei Ästen, die sich nach einer Woche wieder von selbst zurückbildete. Erst am 23. X. trat Pat. in spezialärztliche Behandlung und wurde mit der Diagnose „chronisch-eitrige Mittelohrentzündung und Tubeneiterung" behandelt. Am 31. X. traten starke Gleichgewichtsstörungen, Erbrechen und Hinterhauptsschmerzen sowie Schwindel beim Schneuzen auf. Deshalb Abgabe des Pat. an das k. u. k. Garnisonsspital Nr. 2, 6. Abt.

Harnbefund (1. Abt.): Eiweiß in deutlichen Spuren. Blut in Spuren im Sediment. Reichlich ausgelaugte und teilweise gut erhaltene Erythrocyten, Leukocyten, Epithelien, hyaline Zylinder mit fein körniger Auflagerung, fein granulierte Zylinder.

Interner Befund (1. Abt.): Lunge derzeit ohne Veränderungen. Herz normal. Leber bedeutend vergrößert, besonders nach links, daselbst schneidet der innere Rand den Rippenbogen in der Mammillarlinie; auch deutlich palpabel. Rand hart (hypertrophische Cirrhose). Milz stark vergrößert.

Röntgenbefund (Prof. Freund): Stück eines Gewehrprojektils am 3. Kreuzbeinwirbel, etwas rechts von der Mittellinie.

Ohrenbefund: Rechts: Trommelfell graurot; unterhalb des Umbo zitzenförmig vorgewölbt. Keine Perforation, keine Eiterung. Warzenfortsatz äußerlich normal, druckempfindlich, besonders an der hinteren Ab-

Generated on 2019-10-24 15:24 GMT / http://hdl.handle.net/2027/uc1.b3252765
Public Domain in the United States, Google-digitized / http://www.hathitrust.org/access_use#pd-us-google
Digitized by Google
Original from UNIVERSITY OF CALIFORNIA

dachung. Links: Leichte Senkung der oberen Gehörgangswand, vor dem Trommelfell spärlich Eiter. Trommelfell leicht gerötet und geschwollen ohne Details. Kleine Perforation vorne unten. Warzenfortsatz äußerlich normal, an der hinteren Abdachung ausgesprochen druckempfindlich. Kein spontaner Nystagmus, kein Fistelsymptom. R —, —; W ∞; S =, =. v = rechts am Ohr, links 0: laute Sprache links am Ohr. Kalorische Reaktion beiderseits vorhanden, aber sehr schwach (nach etwa $^1/_2$ *l* kalten Wassers geringer Nystagmus ohne Schwindel). Romberg positiv.

Diagnose: Beiderseitige Mucosus-Mastoiditis.

Operation am 3. XI.: Aufmeißelung des Warzenfortsatzes beiderseits (Dr. E. U.).

1. Links: Typischer Hautschnitt. Corticalis sehr dick; nach Durchmeißelung derselben quillt unter starkem Druck 1 Kaffeelöffel voll Eiter hervor. Entfernung der ganzen Warzenfortsatzspitze. Gegen das Cavum hypotympanicum eine mit schlaffen Granulationen erfüllte breite Fistel. Eröffnung des Antrums, aus dem spärlich freier Eiter kommt. Nichts freigelegt.

2. Rechts: Corticalis verdickt; nach Durchmeißelung derselben kommt unter Druck dicker Eiter hervor (etwas mehr als links). Warzenfortsatzspitze in beginnender Sequestration. Sinus sigmoid. teils freiliegend, teils weiter freigelegt. Beim Tupfen reißt eine kleine Stelle gegen den Bulbus zu ein. Die Blutung steht leicht auf Tamponade.

Bakteriologischer Befund (Doz. Dr. Morgenstern): Beiderseits Streptococcus mucosus.

Verlauf: afebril.

Epikrise: Eine Woche nach Schußverletzung des Kreuzbeins trat eine beiderseitige Mucosus-Otitis und in der Folge -Mastoiditis auf. Inwiefern zwischen Verletzung und der Ohrerkrankung ein Zusammenhang besteht, läßt sich natürlich nicht einwandfrei feststellen. Immerhin muß es auffallend erscheinen, daß ich in einem anderen Fall einer traumatischen Verletzung (Absturz mit dem Aeroplan) ebenfalls eine Mastoiditis, und zwar mit tiefem Senkungsabsceß („Bezold-Mastoiditis") ohne Trommelfellperforation von der Art der Mucosus-Erkrankung, zu operieren Gelegenheit hatte. In einem weiteren Fall, den ich erst vorige Woche im Kaiser Franz Josef-Spital operierte, trat die eitrige Mittelohrentzündung ebenfalls im Anschluß an eine schwere Granatverletzung der rechten unteren und oberen Extremität auf, die die Schenkelamputation notwendig machte. Der Charakter der Entzündung entsprach genau einer Mucosus-Mastoiditis. Der bakteriologische Befund (Dr. Epstein) lautete auf „Streptokokken"; ich bin überzeugt, daß es sich auch hier um Streptococcus mucosus handelte.

Während in beiden letzteren Fällen an ein indirektes Trauma der Ohrregion (Fissur o. dgl.) mit sekundärer Infektion gedacht werden kann, erscheint diese Annahme im vorliegenden Fall weniger berechtigt, da die primäre Verletzungsstelle weit entfernt war und Pat. nach der Verletzung noch längere Zeit zu Fuß gehen konnte, also kein allzu schweres Trauma vorlag.

Auffallend muß auch das Auftreten einer offenbar otogenen Facialisparese erscheinen, die schon nach einer Woche ohne Behandlung, also ganz von selbst zurückging. Die Operation zeigte eine Knochenerkrankung

Digitized by Google
Original from UNIVERSITY OF CALIFORNIA
Generated on 2019-10-24 15:24 GMT / http://hdl.handle.net/2027/uc1.b3252765
Public Domain in the United States, Google-digitized / http://www.hathitrust.org/access_use#pd-us-google

in der nächsten Umgebung des Facialis. Man kann hier wohl nur an ein kollaterales, entzündliches Ödem des Nervens denken.

Jedenfalls zeigt der Fall von neuem, welche Schwierigkeit die Diagnose der Mucosus-Mastoiditis selbst ausgebildeten Fachärzten bereiten kann. Interessant und nicht völlig aufgeklärt erscheint das Auftreten einer Mucosus-Infektion im Anschluß an eine entfernte traumatische Verletzung. Hoffentlich werden diesbezüglich weitere analoge Fälle Klärung bringen.

XV. E. Urbantschitsch: **Nystagmus gegen die gleichnamige Seite bei kalorischer Vestibularprüfung mit kaltem Wasser. Aufhören des hochgradigen Schwindels unmittelbar nach linksseitiger Labyrinthausschaltung. Seröse Labyrinthitis nach rechtsseitiger Totalaufmeißelung der Mittelohrräume. Beiderseits Auftreten von beiderseitigem Nystagmus bei kalorischer Prüfung trotz sonst vollständigem Fehlen einer Labyrinthfunktion.**

Jakob M., Kanonier im Ldw.-Feldart.-Reg. Nr. 17, 31 Jahre alt.

Anamnese vom 31. VII. 1916: Pat. war 5 Monate im Felde. Am 27. XI. 1915 explodierte angeblich eine Granate über dem Kopfe des Pat. Pat. ist auf 4 *m* weggeschleudert worden und war einge Stunden bewußtlos; durch einige Tage bestanden Erbrechen und Blutung aus den Ohren. Pat. war früher schon links schwerhörig. Seit der Verletzung fortwährend Eiterfluß und Schmerzen beiderseits. Pat. gibt an, links gar nichts zu hören. Anfangs nach der Verletzung Schwindelanfälle und Kopfschmerzen, besonders am Hinterhaupte, dann nur zeitweise, seit einigen Tagen wieder fortwährend Schwindel beim Aufstehen und Liegen: Alles dreht sich nach rechts. Kein Erbrechen. Einlieferung auf die 6. Abt. des k. u. k. Garnisonsspitals Nr. 2.

Ohrenbefund vom 31. VII.: Rechts: Gehörgang mit Eiter erfüllt; nach Ausspülung des Ohres erscheint bereits nach 1 Minute die Paukenhöhle wieder voll mit Eiter. Totaldestruktion des Trommelfells. Im hinteren oberen Paukenraum eingedickte Massen. Links: Gehörgang mit Eiter erfüllt. Totaldestruktion des Trommelfells. Paukenhöhle mit Polypen erfüllt. Beide Warzenfortsätze äußerlich normal, linker an der Spitze stark druckempfindlich. Spontaner rotatorischer Nystagmus von stark wechselnder Intensität und Richtung, so daß der Nystagmus 2. Grades nach rechts plötzlich in einen solchen nach links umschlägt. Kalorische Prüfung: Sowohl bei kalter Ausspülung rechts wie links horizontaler rotatorischer Nystagmus nach der gleichnamigen Seite. Kurze Zeit nach der Ausspülung wieder Wechseln des Nystagmus. R —, —, W ➤➤ r, S = 0. v = rechts 50 *cm*; links Taubheit. Drehreaktion wegen des heftigen Schwindels des Patienten nicht prüfbar. Links Fistelsymptom bei Kompression gegen die linke Seite.

Operation (links) am 1. VIII. 1916 (Dr. E. U.): 10 *cm* langer Hautschnitt. Knochen hochgradig sklerotisch, ohne eine einzige Zelle (elfenbeinartig). Paukenhöhle und Antrum ausgefüllt mit Granulationen, die besonders stark in der Gegend des ovalen Fensters sind. Breite Freilegung der Dura der mittleren und hinteren Schädelgrube sowie des Sinus. Typische Ausführung der Labyrinthoperation nach Neumann. Aufmeißelung des Promontoriums; daselbst kein freier Eiter. Im horizontalen Bogengang (ungefähr in der Mitte) eine auf seine Achse senkrecht gestellte, 3 *mm* lange, bräunlich verfärbte Fistel. Nach der Operation leichte Parese; das Auge

Generated on 2019-10-24 15:24 GMT / http://hdl.handle.net/2027/uc1.b3252765
Public Domain in the United States, Google-digitized / http://www.hathitrust.org/access_use#pd-us-google
Digitized by Google
Original from UNIVERSITY OF CALIFORNIA

kann mit Mühe, jedoch vollständig geschlossen werden. Der Schwindel war, als Pat. aus der Narkose erwachte, vollständig verschwunden; spontaner Nystagmus nach rechts.

2. VIII.: Augenspiegelbefund: Papillengrenzen beiderseits vollkommen scharf. Keine Schwellung der Papillen.

3. VIII.: Kein Schwindel, keine Kopfschmerzen, Wohlbefinden, linksseitige Facialisparese mäßigen Grades.

8. VIII.: Erster Verbandwechsel. Jodoformdocht mäßig feucht, mit Eiter durchtränkt. Kein freier Eiter. Entfernung der Klammern.

15. VIII.: Wundheilung sehr gut. Mäßige Eitersekretion. Spontannystagmus nur mehr in Spuren. Kein Schwindel, Wohlbefinden.

15. IX.: Wundheilung normal, kein Schwindel, Wohlbefinden.

Konservative Behandlung des rechten Ohres ohne den geringsten Erfolg; konstant stark fötide Eiterung; ein eingeführter Xeroformgazestreifen ist in wenigen Stunden schwarz gefärbt.

17. X.: Operation (rechts) (Dr. E. U.): Typischer Hautschnitt. Knochen hochgradig sklerotisch. Sinus und Dura der mittleren Schädelgrube vorgelagert, auf Kleinerbsen- bzw. Linsengröße freigelegt, äußerlich normal. Antrum mäßig groß, Gehörknöchelchen nicht mehr vorhanden. Die Paukenhöhle selbst wird bei der Operation unberührt gelassen.

Harnbefund (I. Abt.): Kein Eiweiß, kein Zucker.

1. XI.: Heilung sehr gut. Komplette Taubheit. Kalorische Reaktion schwach positiv. Nach 1 *l* kalten Wassers geringgradige, doch sichere Reaktion.

21. XI. Augenhintergrund (Dr. Kaulich): Normal.

24. XI. Vestibularprüfung: Nach Rechts- wie Links-Drehung kein Nystagmus. Zeigeversuch: Nach 10maliger Rechts- sowie nach 10maliger Links-Drehung keine Ablenkung. — Kalorische Prüfung: Rechts: Nach 1½ *l* kalten Wassers tritt schwache, jedoch sichere Reaktion auf, jedoch ohne Schwindelerscheinungen und ohne Abweichung beim Zeigeversuch; bei Fortsetzung der Spülung bis zu 3 *l* tritt auch ein rotatorischer Nystagmus nach rechts auf, der sogar stärker ist als der nach links (ohne Schwindelgefühl), jedoch nur während der Dauer der Spülung anhält. Nach Sistierung der letzteren hält nur der schwache Nystagmus nach links an. Links: Nach 1½ *l* kalten Wassers schwacher rotatorischer Nystagmus nach rechts, ohne Schwindelgefühl und ohne Abweichung beim Zeigeversuch; bei Fortsetzung der Spülung tritt auch nach links schwacher Nystagmus auf, der aber schwächer ist als nach rechts.

Epikrise: Wenn bei dem Pat. schon früher eine Ohrerkrankung bestanden haben mag, wofür insbesondere die Sklerosierung der Warzenfortsätze sowie die angeblich schon früher bestandene linksseitige Schwerhörigkeit sprechen, so muß doch die Schwere der Mittelohrentzündung sowie die Labyrintherkrankung entschieden mit dem Trauma in Zusammenhang gebracht werden. Wahrscheinlich handelt es sich um eine Schädelbasisfraktur bei Residuen nach einer abgelaufenen Mittelohreiterung, wodurch schon eine Disposition zur eitrigen Mittelohrentzündung gegeben war, die nunmehr neuerdings aufflammte. Der ununterbrochene quälende Schwindel ließ, trotzdem die Labyrinthfunktion noch nicht völlig erloschen war, die Labyrinthoperation angezeigt erscheinen. Der subjektive Erfolg war ein überraschend schneller und vollkommener. In Anbetracht der einseitigen

Digitized by Google
Original from UNIVERSITY OF CALIFORNIA
Generated on 2019-10-24 15:24 GMT / http://hdl.handle.net/2027/uc1.b3252765
Public Domain in the United States, Google-digitized / http://www.hathitrust.org/access_use#pd-us-google

Taubheit wurde das andere Ohr trotz hartnäckiger fötider Eiterung monatelang konservativ behandelt und erst, als dieser Versuch als aussichtslos scheiterte, operiert, wobei aber die Paukenhöhle selbst unberührt blieb, um jegliche Reizung der Labyrinthwand nach Möglichkeit zu vermeiden. Trotzdem trat im Anschluß an die Operation eine seröse Labyrinthitis auf, die den Rest des Gehörs zerstörte und auch die Vestibularfunktion aufhob: es trat wieder Schwindel und spontaner Nystagmus auf, Erscheinungen, die erst nach Wochen allmählich zurückgingen. Für das Auftreten dieser Labyrinthitis mögen der sklerotische Knochen, der die Schädelerschütterungen beim Meißeln bedeutend verstärkte, sowie die latente Labyrinthaffektion, die offenbar durch das Trauma veranlaßt worden war, verantwortlich erscheinen. Trotz der einseitigen anatomischen und beiderseitigen funktionellen Labyrinthausschaltung (komplette Taubheit, mangelnde Drehreaktion, keine Ablenkung beim Zeigeversuch nach Drehung) tritt auf Kältereize Nystagmus auf, und zwar von jedem Ohr nach rechts wie nach links gleichzeitig, entsprechend der Blickrichtung. Dieser Nystagmus ist wohl nicht als vestibuläre kalorische Reaktion, sondern als Irradiationserscheinung seitens des äußeren bzw. Mittelohres aufzufassen.

XVI. Ruttin: **Lambdahilfsschnitt zur ausgiebigen Freilegung des Planum mastoideum und seiner Umgebung.**

In vielen Fällen wird es nötig, neben dem gewöhnlichen retroauriculären Bogenschnitt noch einen oder zwei Hilfsschnitte anzulegen. Wir haben das bisher so gemacht, daß wir entweder vom oberen oder unteren Ende oder von beiden Enden oder von der Mitte des retroauriculären Bogenschnittes einen mehrere Zentimeter langen, horizontalen Hilfsschnitt nach rückwärts anlegten. Kosmetisch sind diese Schnitte meist nicht sehr schön. Der quere Schnitt in der Mitte hat außerdem den Nachteil, daß die Naht oder Klammer an der Stelle, wo der Hilfsschnitt mit dem retroauriculären Schnitt zusammenkommt, oft nicht gut hält, ferner daß auch die Übersicht in der Gegend der Warzenfortsatzspitze oft keine tadellose ist. Diesen Übelständen habe ich dadurch abzuhelfen versucht, daß ich einen Hilfsschnitt in der Haargrenze anlege, der vom oberen Ende des retroauriculären Schnittes bogenförmig in der Haargrenze bis in das Niveau der Warzenfortsatzspitze verläuft. Retroauriculärer und Hilfsschnitt zusammen haben nun die Gestalt des griechischen Lambda. Der so gebildete Lappen wird abgeschoben und nach erfolgter Operation wieder angenäht (Taf. XI, Fig. 22).

Der Vorteil dieses Schnittes ist ein perfektes kosmetisches Resultat, da der Hilfsschnitt ganz in der Haargrenze liegt, ferner eine sehr große Übersicht auch über die unteren Partien des Operationsgebietes gibt.

Diskussion.

O. Mayer: Es ist jedenfalls eine gute Idee, den zweiten Schnitt in die Haarzone zu verlegen. Gegen die Methode ist nur einzuwenden, daß ein Lappen mit unterer Basis gebildet wird, so daß sich hinter demselben eine Tasche bilden kann.

Ruttin: Dagegen ist zu bemerken, daß erstens diese Tasche dann noch viel mehr bei dem üblichen Querschnitt bestehen würde, daß aber bei meinem Schnitt durch Offenlassen des vorderen und hinteren unteren Endes doppelte ausgiebigste Drainage möglich ist.

Generated on 2019-10-24 15:24 GMT / http://hdl.handle.net/2027/uc1.b3252765
Public Domain in the United States, Google-digitized / http://www.hathitrust.org/access_use#pd-us-google
Digitized by Google
Original from UNIVERSITY OF CALIFORNIA

XVII. Ruttin: **Demonstration der Drain-Hautrohr-Plastik.**

M. H.! In der letzten Sitzung hat Herr Prof. Neumann behauptet, daß das Prinzip meiner Plastik das gleiche sei wie das seiner Plastik. Demgegenüber muß ich bemerken, daß er mich wohl, wie das ja bei Beschreibung einer Plastik möglich ist, mißverstanden haben muß. Wenn man die Bilder seiner Plastik (Demonstration) und meiner Plastik (Demonstration) vergleicht, sieht man sofort, daß sie gänzlich verschieden sind. Zu bemerken wäre noch, daß er ausdrücklich sagt, daß bei seiner Plastik Knochen entfernt wird; dies ist bei meiner Plastik nicht der Fall. Die Entfernung von Knochen ist aber nicht gleichgültig. Handelt es sich um einen pneumatischen Warzenfortsatz, so werden dabei unfehlbar gesunde Zellen eröffnet, die mit Sicherheit sekundär erkranken. So ist es mir einmal gegangen, als ich einen auf den Gehörgang beschränkten, breitbasig aufsitzenden, fast die ganze Länge des Gehörgangs einnehmenden gutartigen Tumor entfernte. Als ich zur Erweiterung des Gehörgangs oberflächlich Knochen der hinteren Gehörgangswand wegnahm, eröffnete ich normale pneumatische Zellen, die dann vereiterten und eine Mastoiditis zur Folge hatten.

Diskussion.

O. Mayer hält das Drainrohr nicht für notwendig und würde eine Tamponade mit Gaze vorziehen. Was den von hinten hereingeschlagenen Lappen betrifft, so ist es jedenfalls angezeigt, im Bereich der Nahtlinie die Epidermis zu excidieren, weil man sonst nicht primär nähen kann. Es wäre die von ihm angegebene Plastik vorzuziehen, erstens wegen der besseren Schnittführung und zweitens wegen der Möglichkeit der primären Naht.

Ruttin: Das Prinzip meiner Plastik ist die Aufrollung eines Lappens über dem Drainrohr mit Bildung eines Stieles und die vollständige Anpassung dieses Drainhautrohres in dem aus dem Narbengewebe ausgeschnittenen Gehörgang nach Ablösung der Ohrmuschel von rückwärts — eine Plastik, die auch ohne Knochenentfernung zum Ziele führt. Ich habe in den wiederholten Demonstrationen über diese Plastik ausdrücklich bemerkt, daß entweder der Stiel später durchschnitten und ein restierender Hautzwickel entfernt werden kann oder aber daß es, wenn es die Verhältnisse gestatten, meistens möglich ist, durch Stieldrehung und Schaffung eines nicht zu langen Stieles denselben so vollständig in den Gehörgang hineinzulegen, daß Durchschneidung und spätere Hautexcision vollständig überflüssig werden (Demonstration). Ich habe ferner betont, daß dieser Hautrohrlappen je nach der Narbenbildung von oben oder unten oder rückwärts gebildet wird und daß, je nachdem, eine kleine Modifikation für jeden dieser Fälle eintritt, daß aber alle nahezu in derselben Weise zu demselben Resultate, d. h. zu einem den Gehörgangswänden nahezu allseits anliegenden rohrförmigen Hautlappen, führen. Die spätere Durchschneidung und Entfernung des Stieles ist nur in besonders ungünstigen Fällen nötig; es ist also fast in allen Fällen die primäre Naht möglich. — Was die Nekrose anlangt, so ist eben eine solche in keinem einzigen Falle eingetreten.

Politzer: So viel ich mich erinnere, ist die Idee, von der äußeren Haut Implantationsmateriale bei solchen Operationen zu nehmen, nicht

Digitized by Google
Original from UNIVERSITY OF CALIFORNIA
Generated on 2019-10-24 15:24 GMT / http://hdl.handle.net/2027/uc1.b3252765
Public Domain in the United States, Google-digitized / http://www.hathitrust.org/access_use#pd-us-google

ganz neu. Es sind also nur verschiedene Methoden, die dazu dienen sollen, so von Ruttin, Neumann, Mayer. Aber das Ziel, welches sie bezwecken, ist immer dasselbe. Ich glaube, daß Neumann ein größeres Areale im äußeren Gehörgange mit Haut bedeckt, als es Ruttin mit seinem Lappen tut. Wir müssen es Neumann überlassen, über das heutige hier später seine Meinung zu äußern.

Ruttin: Ich habe nicht gesagt, daß ich der erste bin, der eine Atresie operiert, sondern wollte nur eine Operation zeigen, durch die ich, wie Sie sehen, mit gutem Erfolge die Atresie behoben habe, und wollte mich dagegen wenden, daß sie etwas anderes mit den übrigen Methoden gemein hat als das Ziel, die Atresie zu beseitigen. Was das Areale anlangt, so kann ich natürlich nicht mehr als alle Wände des Gehörganges bedecken.

XVIII. Ruttin: **Durchbruch eines Peritonsillarabscesses in den äußeren Gehörgang.**

St. H., 12 J., erkrankte vor 3 Wochen an Angina, welche innerhalb von 14 Tagen zu einem Peritonsillarabsceß der rechten Seite führte. Der Absceß wurde auf der Klinik Chiari geöffnet. Die Schmerzen im Halse ließen darauf nach, doch begann am 27. X. das rechte Ohr unter heftigen Schmerzen zu fließen. Pat. suchte nun die Ohrenklinik auf. Ich nahm ihn an die Klinik auf und bemerkte nach sorgfältiger Reinigung des reichen, dicken, nicht fötiden Eiter sezernierenden rechten Ohres, daß an der vorderen unteren Gehörgangswand, noch im knorplig-membranösen Teil, eine etwa erbsengroße Vorwölbung bestand, die an der Spitze eine kleine Granulation trug. Bei Druck auf die noch geschwollene rechte Halsseite von außen, oder bei Druck auf die noch vergrößerte geschwollene und belegte Tonsille entleerte sich aus dem Gehörgang, und zwar auf der die Granulation tragenden Spitze der oben erwähnten Vorwölbung, reichlich dickflüssiger nicht fötider Eiter. Nach sorgfältigem Austupfen sieht man, daß das Trommelfell nur etwas maceriert, aber sonst normal ist. Die Hörweite und Stimmgabelprüfung ist normal. Vestibuläre Symptome bestehen nicht.

Unter der Behandlung (Reinigung des Gehörgangs, Thermophor) gingen die Schmerzen am Halse vollständig zurück und am 14. XI. war die Geschwulst an der rechten Halsseite vollständig verschwunden, die Tonsille nicht mehr belegt und nicht geschwollen. Bei Druck auf die rechte Halsseite von außen oder die Tonsille entleerte sich kein Eiter mehr aus dem Gehörgang.

Am 6. XI. ist die Vorwölbung an dem vorderen unteren Gehörgang bereits ganz flach, die Granulation verschwunden, kein Sekret im Ohre, die Tonsille normal.

Es handelt sich also in diesem Falle um einen in den Gehörgang, wahrscheinlich durch eine Incisura Santorini durchgebrochenen Tonsillarabsceß. Über Durchbruch eines Drüsenabscesses durch eine Incisura Santorini in den Gehörgang habe ich in dieser Gesellschaft zweimal und über Durchbruch eines Parotisabscesses auf demselben Wege einmal berichtet.

XIX. Ruttin: **Sturz vom Pferde. Ausgedehnte Splitterung der Schuppe und des Tegmen antri und tympani, Zerreißung der Dura, extradurales Hämatom, Hirnprolaps, Zerreißung des Sinus, Sinusthrombose. Operation. — Exitus.**

A. K., 19 J., Trainsoldat, stürzte vor 1½ Monaten vom Pferde und leidet seither an starken Schmerzen und Ausfluß aus dem linken Ohre. Er

Digitized by Google
Original from UNIVERSITY OF CALIFORNIA
Generated on 2019-10-24 15:24 GMT / http://hdl.handle.net/2027/uc1.b3252765
Public Domain in the United States, Google-digitized / http://www.hathitrust.org/access_use#pd-us-google

wurde in das Reservespital Korneuburg gebracht. Auf dem Vormerkblatt dieses Spitales war verzeichnet: „19. VIII. 1916. Pat. klagt über heftige Schmerzen im Kopf und in der Gegend des linken Ohres. Keine Nackensteifigkeit. Pat. klagt auch über Brust- und Kreuzschmerzen, hochgradige Hypotonie. Patellarreflexe nicht auslösbar. Schmerzhaftigkeit der Muskulatur an den Unterschenkeln. 20. VIII. um ½7—8 Uhr früh Schüttelfrost, dabei schlechter Puls, livide Verfärbung. Kampferinjektion. Pat. ist bei Bewußtsein, klagt über Schmerzen im Kopf, besonders links und am Stirnkopf. Starke Klopfempfindlichkeit des Kopfes, in der Umgebung der linken Ohrmuschel. Druckempfindlichkeit des linken Warzenfortsatzes, daselbst auch eine kleine Drüse tastbar. Zunge trocken, belegt. Puls beschleunigt, Überempfindlichkeit der Haut an verschiedenen Stellen des Körpers (Unterschenkel, linke Flanke)."

Transferiert auf die Ohrenklinik am 20. VIII. 1916.

Daselbst erhob ich folgenden Befund:

Linkes Ohr: Große Perforation, das ganze vordere Trommelfellsegment einnehmend, Hammerrest mit Granulationen bedeckt. Warzenfortsatz an der Spitze und am hinteren Rand druckempfindlich. Es wird nur lauteste Sprache ad concham gehört. Weber im Kopf, Rinne ∞ '— Schwabach etwas verkürzt. C_1 0, c^4 stark verkürzt, mittlere Gabel vor dem Ohre nicht gehört. Kein Fistelsymptom, kalorische Reaktion typisch. Vorbeizeigen mit beiden Armen typisch.

Rechtes Ohr: Trommelfell normal. Konv.-Spr. 5 *m*, Fl.-Spr. 2 *m*, Rinne +, Schwabach verkürzt, C_1 und c^4 wenig verkürzt, kein Fistelsymptom. Kalorische Reaktion typisch.

Kein Schwindel, kein spontaner Nystagmus, kein Vorbeizeigen. Ganze linke Kopfhälfte klopfempfindlich. Temperatur 38,1°, Puls 64.

20. VIII.: 36,3°.

21. VIII.: 37,3°, 36,4°, Puls 54. Kopfschmerzen. Röntgenbild zeigt Fraktur der linken Schläfenbeinschuppe.

22. VIII.: 36,0°, 38,2°, 37,8°.

Operation (Ruttin): Typischer Hautschnitt. Nach Abschiebung des Periosts sieht man, daß die laterale Antrumswand frakturiert ist und als ein erbsengroßer Splitter lose liegt. Nach Entfernung dieses Splitters sieht es fast wie eine Stakesche Operation aus. Das Antrum ist ebenso wie die Trommelhöhle mit braunroten Granulationen und spärlichem Eiter gefüllt. Keine Spur von Cholesteatom. Der Eiter ist nicht fötid. Radikaloperation. Gerader Schnitt nach oben und Freilegung der Schläfenbeinschuppe. Man sieht jetzt die Schläfenbeinschuppe mehrfach zersplittert. Die Splitter werden weggenommen. Die Fraktur geht durchs Tegmen antri. Dieses wird ganz entfernt und die darunter liegende Dura freigelegt. Die Dura ist teils mit sulzigen Granulationen, teils mit graugelben nekrotischen Massen bedeckt, mehrfach zerrissen, über der Kante des Tegmen antri, wo dieses mit dem vertikalen Schuppenteil zusammenstößt, quillt Hirnmasse aus der zerrissenen Dura hervor. Die Dura wird bis ins Gesunde nach oben etwa 3 Querfinger über der Schuppenkante freigelegt, im ganzen in 4—5 *cm* Ausdehnung im Durchmesser. Unter den Splittern finden sich reichlich braunrote alte Blutmassen, die ausgeräumt werden.

Die Fraktur geht weiter vom Tegmen antri, auf den Warzenfortsatz, durch den Sinus und setzt sich noch hinter dem Sinus auf die Hinterhaupt-

Digitized by Google
Original from UNIVERSITY OF CALIFORNIA
Generated on 2019-10-24 15:24 GMT / http://hdl.handle.net/2027/uc1.b3252765
Public Domain in the United States, Google-digitized / http://www.hathitrust.org/access_use#pd-us-google

schuppe etwa 3—4 *cm* weit fort. Wegnahme eines frakturierten, auf dem Sinus liegenden, der Sinusschale angehörenden Knochenstückes; dabei kommt von oben Eiter, von unten Blut. Es ist ohne weiteres ersichtlich, daß der Sinus hier im Verlaufe der Frakturlinie eingerissen ist. Freilegung des Sinus nach oben und unten nach Stillung der mäßigen Blutung durch Tamponade. Nach oben, gegen das obere Knie zu, ist der Sinus graugelb verfärbt, nach unten, bulbuswärts, von normaler Farbe.

23. VIII.: 37,6°, 38,7°, 39,0°, Schüttelfrost.

24. VIII.: 36,4°, 39,3°, 38,0°, Verbandwechsel. Über der Kante fast walnußgroßer Prolaps des Schläfelappens. Aus dem Sinus keine Blutung.

25. VIII.: 37,5°, 37,7°, 38,0°, 38,6°, 40,0°.

26. VIII.: Jugularisunterbindung an typischer Stelle. Jugularis gut gefüllt. Incision des Sinus in der Längsrichtung, also senkrecht zum quer verlaufenden Riß. Ausräumung von spärlichen graugelben Thrombenmassen aus dem oberen Teil. Freie Blutung von oben und unten. Tamponade.

Temperatur 37,5°, 38,2°, 37,4°.

27. VIII.: 38,2°, Schüttelfrost, 36,0°, 37,6°, 40,0°.

28. VIII.: 38,0°, 38,1°, 39,2°, 39,7°. Verbandwechsel. Die Jugularis bleibt geschlossen. Aus dem Sinus kein Blut. Ausräumung von Thromben von oben und unten.

29. VIII.: 37,6°, 40,0°, Schüttelfrost, 39,2°, 38,5°.

30. VIII.: 37,4°, 38,7°, 40,1°, 39,1°, Verbandwechsel. Nach Eingehen mit dem Löffel Blutung von oben und mäßig von unten. Entfernung von jauchigem Eiter und graubraunen Thromben. Die Jugularis wird geöffnet und in das obere Ende ein kleines Drain eingeführt.

Prolaps vergrößert, oberflächlich nekrotisch, Abfluß von Liquor.

31. VIII.: 36,3°, 38,2°, 40,0°.

1. IX.: 37,0°, 38,3°, 38,7°. Verbandwechsel. Blut von oben nach Eingehen mit dem Löffel. Kein Blut vom Bulbus. Durchspülung nach Abnahme der oberen Jugularisligatur gelingt tadellos.

2. IX.: 36,0°, 37,1°, 38,2°, Verbandwechsel wie gestern.

3. IX.: 36,3°, 36,8°, 37,2°, Wohlbefinden.

4. IX.: 36,8°, 37,3°, 38,9°. Verbandwechsel. Durchspülung gelingt. Prolaps walnußgroß, am oberen Rand beginnt Epidermisation des Prolaps.

5. IX.: 38,0°, 36,8°, 37,4°, 37,9°.

6. IX.: 36,7°, 37,3°. Verbandwechsel.

7. IX.: 36,2°, 37,5°, 36,8°.

8. IX. bis inklusive 11. IX.: Temperatur normal. Wohlbefinden.

12. IX.: 39,5°, 39,0°. Prolaps hat sich vergrößert, oberflächlich nekrotisch. Aphasie. Pat. spricht nur einzelne Worte, gibt nur spärliche Antworten. Statt Glas „Zum Trinken", statt Schlüssel „Zum Sperren" etc. Perseveration nicht deutlich.

13. IX.: 38,2°, 39,6°, 38,7°, Kopfschmerzen.

14. IX.: 39,3°, 39,0°, 39,5°. Prolaps noch größer. Kopfschmerzen. Pat. spricht gar nicht, gibt keine Antworten. Die Pflegerin meldet, daß er sehr selten etwas verlange, und dann nur „Verkehrtes".

15. IX.: 38,4°. Stat. id. Aphasie wechselt mit großer Unruhe. Schreien. Nacken steif.

Digitized by Google
Original from UNIVERSITY OF CALIFORNIA
Generated on 2019-10-24 15:24 GMT / http://hdl.handle.net/2027/uc1.b3252765
Public Domain in the United States, Google-digitized / http://www.hathitrust.org/access_use#pd-us-google

16. IX.: 38,3°, 37,5°, 40,0°. Parese der rechten oberen und unteren Extremität, sonst Stat. id. Nacken steif.

17. IX.: 38,3°, 38,8°, 40,0°, 40,3°. Stat. id.

18. IX.: 38,7°, 39,5°, Puls 126, Resp. 21. Schwer benommen, reagiert nur mit Abwehrbewegungen. Nacken steif und druckschmerzhaft. Abdomen eingezogen. Kernig. Patellarreflexe beiderseits sehr schwach, Achillessehnenreflexe besser.

Pupillen lichtstarr. Cornealreflex rechts vorhanden, links kaum.

19. IX.: 38,4°, 38,2°. Exitus 8 Uhr abends.

Obduktionsbefund 29. IX. 1916: Splitterfraktur der linken Schläfenbeinschuppe (ungefähr vor 2 Monaten) durch Sturz vom Pferde im Felde. Otitis med. suppur. acut. sinistra. Prolaps des linken Schläfelappens. Sinusthrombose. Jugularisunterbindung. Ausräumung des Sinus. Debridement.

Beiderseitige Lobulärpneumonie in den Unterlappen. Parenchym. Degeneration des Myocards, der Leber und Nieren. Verkäste Hilusdrüsen. Embryonale Lappung des rechten Unterlappens. Mäßige Hyperplasie der Follikel des Dünndarms.

Interessant an dem Falle ist die ausgedehnte Splitterung der Schuppe, die Zerreißung der Dura, das extradurale Hämatom und besonders die Zerreißung des Sinus. Alle diese Verletzungen wurden durch den Sturz vom Pferde verursacht.

Interessant ist auch die Reihenfolge der Ausbildung der Komplikationen, erst Prolaps, dann Sinusthrombose, dann nach einem guten Intervall Meningitis mit stärkerer Ausbildung des Prolaps.

XX. O. Beck: **Beiderseitige Facialisparese bei beiderseitiger Mastoiditis.**

Der 5jährige Knabe, über den ich mir zu berichten erlaube, erscheint deshalb interessant, weil sich an beiden Warzenfortsätzen ziemlich ähnliche Knochendestruktionen finden, die jederseits zu einer Lähmung des Gesichtsnervens geführt haben. Es ist ferner merkwürdig, daß es sich um einen verhältnismäßig frischen Prozeß handelt, der zu dieser sicherlich nicht häufigen Komplikation geführt hat.

Das Kind litt angeblich seit 3 Monaten an Ohrenfluß. Vor 6 Wochen wurde der Mutter zur Operation geraten, die aber von dieser verweigert wurde. Erst am 16. VIII. wurde das Kind mit einem großen Periostalabsceß auf die Ohrenabteilung aufgenommen.

Befund bei der Aufnahme:

Linkes Ohr: Sehr starke, leicht fötide Sekretion aus dem Gehörgang, dessen Haut leicht ekzematös verändert ist. Die hintere, obere Gehörgangswand ist stark gesenkt. Wegen der reichlichen Eiterung vom Mittelohr sind selbst nach exakter Reinigung Details in der Tiefe nicht mit Sicherheit festzustellen. Das Trommelfell erscheint hellrot. Sitz der Perforation wahrscheinlich vorne unten. Hinter der Ohrmuschel ein großer, von geröteter Haut bedeckter Absceß, an der Spitze des Warzenfortsatzes 2 hellergroße Geschwüre, von vereiterten Drüsen herrührend.

Rechtes Ohr: Der otoskopische Befund ähnlich dem wie links. Die Haut hinter dem Ohr stark gerötet, an mehreren Stellen geschwürartig ulceriert. An der seitlichen Halsgegend mehrere walnußgroße Drüsen zu tasten.

Digitized by Google
Original from UNIVERSITY OF CALIFORNIA
Generated on 2019-10-24 15:24 GMT / http://hdl.handle.net/2027/uc1.b3252765
Public Domain in the United States, Google-digitized / http://www.hathitrust.org/access_use#pd-us-google

Es besteht beiderseitige Facialislähmung in allen 3 Ästen, wodurch das Gesicht des Kindes einen maskenartigen Gesichtsausdruck darbietet. Eine genaue Hörprüfung ist wegen des jugendlichen Alters nicht vorzunehmen, doch ist das Gehör sicherlich beiderseits erhalten. Die Labyrinthe reagieren.

Operation in ruhiger Chloroform-Äthernarkose (Beck).

Rechtes Ohr: Nach Eröffnung des Abscesses Umschneidung der Ohrmuschel und Abschiebung des Periosts. Entfernung eines frei beweglichen, die obere Gehörgangswand und einen Teil der Schuppe umfassenden Sequesters. Die freigelegte Dura erscheint verändert. In der Corticalis des Warzenfortsatzes mehr gegen seine Spitze zu eine bohnengroße, mit Granulationen ausgekleidete, von kleinen Sequestern begrenzte Fistel. Entfernung des kranken Knochens, wobei ein großes Stück der knöchernen hinteren Gehörgangswand, weil erweicht, abgetragen wird. Der Facialis liegt in seinem absteigenden Teil frei. Die Brücke wird stehen gelassen. Auslöffelung des Periostalabscesses, Umschneidung der nekrotischen Haut. Wunde wird breit offen gelassen.

Linkes Ohr: Nach Abschiebung des Periosts wird eine hellergroße, von kleinen Sequestern begrenzte, mit weichen Granulationen erfüllte Fistel sichtbar. Nach Entfernung des erkrankten Knochens mit dem scharfen Löffel (es wird nicht gemeißelt) ergibt sich eine von anscheinend gesundem Knochen begrenzte Höhle, die den größten Teil der hinteren knöchernen Gehörgangswand, ausgenommen die Brücke, in sich schließt, wobei der Facialis an einer Stelle im absteigenden Teil freiliegt. Entfernung des nekrotischen Gewebes. Die Wunde wird breit offen gelassen. Nach 14 Tagen war bereits eine geringe Besserung der Facialislähmung zu erkennen. Den weiteren Verlauf konnte ich nicht mehr beobachten.

Da das Kind außerdem am Ober- und Unterschenkel, ferner am Oberarm tuberkulöse Knochenfisteln besaß, kann der Prozeß, abgesehen vom Operationsbefund, als spezifischer angesprochen werden. Einseitige Facialislähmungen als Folge einer Caries sind gewiß nichts Seltenes, speziell bei chronischen Fällen. Bei akuten Eiterungen gehören sie, selbst nach 3monatlichem Bestande einer tuberkulösen Eiterung, nicht zu den häufigsten Befunden.

Doppelseitige Facialislähmungen sind überhaupt sehr selten und, soweit mir erinnerlich ist, wurde im letzten Jahre je ein derartiger Fall von Ruttin und mir in dieser Gesellschaft demonstriert. Die Ursache waren aber bei beiden Kranken keine eitrigen Prozesse im Ohr. Mein Pat. hatte vor einem Jahre im Anschluß an eine Influenza eine lang dauernde, mit meningealen Erscheinungen einhergehende Nebenhöhleneiterung durchgemacht, die aber sicher nicht als Ursache der Gesichtslähmung anzusprechen war, weshalb ich auch damals die Ätiologie dieses Prozesses nicht entscheiden konnte.

Um so merkwürdiger ist der eben berichtete Fall, der im Anschluß an eine, nach akuter Otitis aufgetretene Mastoiditis, eine beiderseitige Gesichtslähmung mit so ausgedehnter Knochenzerstörung aufwies.

Soweit mir die Literatur jetzt zugänglich ist — ich konnte vor allem nur Briegers Sammelreferat über die Tuberkulose des Mittelohres nachsehen —, finde ich einen analogen Fall nicht erwähnt.

Digitized by Google
Original from UNIVERSITY OF CALIFORNIA
Generated on 2019-10-24 15:24 GMT / http://hdl.handle.net/2027/uc1.b3252765
Public Domain in the United States, Google-digitized / http://www.hathitrust.org/access_use#pd-us-google

Wenn auch bei genauer Durchsicht der Literatur derartige Fälle verzeichnet sein dürften, so gehören sie doch, wie die Praxis zeigt, zu den seltenen Vorkommnissen. Zufälligerweise habe ich vor einigen Tagen einen Leutnant untersucht, der auf der Fahrt vom Felde ins Hinterland an einer beiderseitigen Facialislähmung erkrankte. Die otologische Untersuchung ergab bei normalem Mittelohr normale Verhältnisse an beiden Teilen des Octavus, die vom Facialis innervierte Muskulatur ergab galvanische Erregbarkeit, so daß es sich fast sicher um einen rheumatischen Prozeß handelt, zumal der Mann nie an Lues erkrankt war.

XXI. O. Beck: **Eitrige Meningitis unter dem Bilde einer Aphasie.**

Der 31jährige Landsturmmann B. M. gibt an, seit 6 Wochen am linken Ohr an Ohrfluß zu leiden. In den letzten Tagen Kopfschmerz und Schmerzen hinter dem Ohr.

Befund 27. VII.: Reichlich eitrige Sekretion aus dem Gehörgang, Trommelfell diffus gerötet, keine Details sichtbar. Perforation vorn unten, daselbst pulsierender Eiter. Leichte Senkung der hinteren oberen Gehörgangswand. Warzenfortsatz druckempfindlich, speziell entlang seinem hinteren Rande und an seiner Spitze. Gehör für Fl.-Spr. 1 *m*, kein spontaner Nystagmus, Labyrinth normal. Rechts normaler Befund.

28. VII.: Operation (Beck) in Lokalanästhesie.

Hautschnitt parallel dem Ansatz der Ohrmuschel. Abschiebung des sehr adhärenten Periosts und zirkuläre Umschneidung des hohen Ansatzes des Kopfnickers. Der Knochen des Warzenfortsatzes ist diffus erweicht, in den Zellen freier Eiter. Breite Eröffnung des Antrum. An der Spitze des Warzenfortsatzes eine große, mit freiem Eiter erfüllte Zelle. Resektion der lateralen Wand der Spitze. Wegen Verdacht auf perisinuösen Abscess Freilegung des Sinus auf 1 *cm* Länge. Seine Wand normal. Am Tegmen hoch hinaufreichende, mit freiem Eiter erfüllte Zellen, die auf das Genaueste entfernt werden. Es wird überall gesunder Knochen erreicht.

Drainage mit Jodoformgaze, 4 Klammern, Verband.

29. VII.: Kein Fieber, Pat. fühlt sich vollkommen wohl.

2. VIII.: 1. Verbandwechsel. Wegen starker Sekretion vom Gehörgang Entfernung der Klammern, Öffnung der Wunde mit nachfolgender leichter Tamponade.

14. VIII.: Die Wunde wird ausgranulieren gelassen, minimale Sekretion vom Gehörgang, täglich Verbandwechsel.

20. VIII.: Pat. klagt über Kopfschmerzen links, Aussehen der Wunde normal.

26. VIII.: Bei der Morgenvisite zeigt der Kranke typische motorische Aphasie, kombiniert mit schwerer psychischer Fixierbarkeit. Schädel wenig klopfempfindlich. Passive Bewegungen des Kopfes wenig schmerzhaft. Druckschmerz an der Wirbelsäule angedeutet. Kein spontaner Nystagmus. Augenmuskeln frei, Pupillen auffallend klein, normal auf Licht und Accommodation reagierend. Facialislähmung im linken Mundast angedeutet, aber nicht sicher festzustellen. Keine Differenzen in den Bauch- und Cremasterreflexen, Patellarreflex rechts vielleicht etwas geringer als links, jedoch fraglich. A. S. R. rechts = links, kein Oppenheim, kein Babinski,

Digitized by Google
Original from UNIVERSITY OF CALIFORNIA
Generated on 2019-10-24 15:24 GMT / http://hdl.handle.net/2027/uc1.b3252765
Public Domain in the United States, Google-digitized / http://www.hathitrust.org/access_use#pd-us-google

kein deutlicher Kernig. Puls 64, jedoch stark wechselnd, Temperatur 38,5°, Sensibilität wegen des Zustandes des Pat. nicht zu prüfen.

Ohrbefund: Minimale Sekretion vom Gehörgang, Senkung der oberen Wand angedeutet. Gehör sicher erhalten. Labyrinth normal. Wunde hinter dem Ohr fast geschlossen.

Augenbefund (Dr. Siegelbauer): Fundi beiderseits normal.

Operation (Beck): Ausführung der Totalaufmeißelung ohne Schonung des Mittelohres zum Zwecke breiter Freilegung der Dura der mittleren Schädelgrube. Die Dura wird von der Pyramidenkante bis in den Bereich des vorderen Anteils der mittleren Schädelgrube mit Entfernung eines Teiles der Wurzel des Jochfortsatzes und der Schläfebeinschuppe freigelegt. Die Dura ist stark pachymeningitisch verändert, zum Teil dem kranken Knochen adhärent. Freilegung der Kleinhirndura auf Hellergröße. Sie erscheint annähernd normal.

Wegen Verdacht auf Schläfelappenabsceß wird der Schläfelappen nach 3 Richtungen incidiert, jedoch wurde der Absceß nicht gefunden. Kein Abfluß von Liquor. Das unter hohem Drucke stehende Hirn verschließt nach der Incision sofort die pulslose Dura. Leichte Tamponade, Situationsnähte, Verband.

Lumbalpunktion kann aus äußeren Gründen nicht vorgenommen werden.

27. VIII.: Patient ist stark benommen. P. S. R. rechts schwächer als links. Kernig beiderseits deutlich positiv. Temperatur 40,8°. 1/2 9 Uhr abends Exitus. Die von RA. Dr. Milosajevic vorgenommene Obduktion ergibt eine diffus eitrige Meningitis.

Der klinische Verlauf dieses Falles erscheint nach mehreren Richtungen hin bemerkenswert. Zwischen der ersten Operation und dem Auftreten der Aphasie liegt ein ganzer Monat scheinbarer Gesundheit, während welchen sich der Patient vollkommen wohl fühlte, das Bett verließ, spazieren ging etc. Erst wenige Tage vor dem Auftreten der Aphasie klagt er über Kopfschmerzen, die nach der Operation vollständig verschwunden waren. Da nach der Ansicht des Obduzenten die Meningitis auf mindestens 10 Tage geschätzt wurde, so hatte der Kranke trotz des sicheren Vorhandenseins einer Meningitis keine diesbezüglichen Symptome und machte, abgesehen von den Klagen über Kopfschmerz, den Eindruck eines völlig Gesunden.

Auffallend ist ferner der Beginn mit einer Aphasie, während andere, auf Meningitis deutende Symptome vollständig fehlten. Denn erst am Tage nach der Operation waren Kernig, Differenzen in den Reflexen etc. deutlich nachweisbar. Das einzige Symptom, das vor der Operation auf eine Meningitis hätte schließen lassen, war die linksseitige, nur im Mundast angedeutete Facialparese. Wegen der Zahnlosigkeit des Pat. einerseits und weil die Parese nur angedeutet war, war sie diagnostisch nicht verwertbar. Sie mit einem Absceß in Zusammenhang zu bringen, hatte die größere Wahrscheinlichkeit für sich. Wir wissen, daß eine Meningitis mit den verschiedensten Symptomen klinisch in Erscheinung treten kann. Es ist auch bei bestehender Aphasie an die Möglichkeit eines Extraduralabscesses zu denken. In unserem Falle wurde aber kein freier Extradural-

Generated on 2019-10-24 15:24 GMT / http://hdl.handle.net/2027/uc1.b3252765
Public Domain in the United States, Google-digitized / http://www.hathitrust.org/access_use#pd-us-google
Digitized by Google
Original from UNIVERSITY OF CALIFORNIA

absceß gefunden. Es war also die motorische Aphasie das erste und einzige Symptom einer Meningitis. Auch die Obduktion hat für dieses atypische Verhalten keine Aufklärung gebracht; denn der Eiter war entlang der ganzen Konvexität auf beiden Seiten ziemlich gleichmäßig verteilt und die genaue Inspektion der Hirnoberfläche und Incisionen in den Schläfelappen konnten diesbezüglich keine Aufklärung bringen. Ich erinnere mich, daß wir an der Klinik 1 oder 2 analoge Fälle beobachtet haben, die ich nicht genauer kenne, da mir die einschlägige Literatur derzeit nicht zugänglich ist.

Diskussion.

V. Urbantschitsch: Ich erinnere mich an einen Fall, der vor der Operation ad exitum kam, wobei Meningitis und nur Aphasie bestand, und an einen zweiten, wo bei linksseitigem Schläfelappenabsceß keine Aphasie bestand.

XXII. O. Beck: **Ausgedehnte Sinus-Jugularisthrombose mit Thrombose in den Thyreoidalvenen.**

Am 15. VIII. kam der 30jährige Pat. wegen seines Ohrenleidens in das Feldspital nach Raibl, am 19. IX. wurde er der hiesigen Abteilung des Garnisonsspital Nr. 5 überwiesen. Er gibt an, vor 2 Jahren bereits Ohrenfluß gehabt zu haben.

Befund am 19. XI. (OA. Dr. Plank): Linkes Ohr: Gehörgang aufgelockert, in der Tiefe von Granulationen ausgefüllt.

Rechtes Ohr: Kein krankhafter Befund.

Entfernung des größten Teiles der Granulationen links.

19. IX. bis 7. X.: Fieberlos, keine subjektiven Beschwerden, konservative Behandlung mit Spülungen und Alkohol.

7. X.: Fieber, Druckschmerz am Warzenfortsatz.

10. X.: Operation in Chloroform-Äthernarkose (OA. Dr. Plank). Nach Eröffnung des Warzenfortsatzes quillt Eiter aus den Zellen der Spitze und den perisinuösen Zellen hervor. Der Sinus selbst wird an einigen Stellen freigelegt. Die Sinuswand mit Granulationen, teilweise außerordentlich stark anhaftend, besetzt. Freilegung des Sinus vom oberen Knie bis zum Bulbus, ebenso der Dura in der nächsten Umgebung desselben. Letztere überall pulsierend. Incision der äußeren Wand des Sinus in der ganzen freigelegten Länge. Entfernung des in demselben enthaltenen Gerinnselthrombus, der nirgends zerfallen oder vereitert erscheint, bis von oben und unten (zentral und peripher) Blut hervorquillt. Die Sinuswand selbst ist frisch, nirgends verfärbt.

11. X.: Septische Temperaturen, die sich zwischen 37 und 40° bewegen, außerdem Schüttelfrost. Geringer Ikterus der Skleren, Milzpol palpabel.

Behufs weiterer Eröffnung des Sinus und Ausschaltung der Jugularisvene neuerliche Operation (Beck), die aus äußeren Gründen in 2 Sitzungen vorgenommen wird.

Weitere Freilegung des Sinus nach oben bis 1 *cm* oberhalb des oberen Sinusknies, Blutung in vollem Strahl. Ausführung der Totalaufmeißelung.

Digitized by Google
Original from UNIVERSITY OF CALIFORNIA
Generated on 2019-10-24 15:24 GMT / http://hdl.handle.net/2027/uc1.b3252765
Public Domain in the United States, Google-digitized / http://www.hathitrust.org/access_use#pd-us-google

Nach unten Freilegung des Bulbus, die nach Voss begonnen und nach Grunert beendet wird. Weitere Schlitzung des Sinus mit Entfernung der lateralen Sinuswand, Ausräumung der Thromben; Unterbindung der Vena jugularis interna und der Vena facialis. Das ganze Gewebe und die Hautmuskulatur ödematös. Die Drüsen an der seitlichen Halsgegend sind mächtig geschwollen. Vom oberen Jugularisende kein Blut, die Jugularis wird zirka 2 Querfinger oberhalb der Clavicula scheinbar in gesunder Venenwand unterbunden, nachdem der Hautschnitt am Hals mit dem retroauriculären vereinigt wird, so daß die Jugularis in ihrem ganzen Verlaufe bis zum Sinus freiliegt. Ausräumung von Thromben aus dem Bulbus. Die dem Sinus anliegende Dura ist stark pachymengitisch verändert.

Die Temperaturen bewegen sich weiter septisch bis 40°. Pat. zeigt alle Zeichen der Sepsis, Herz schlecht.

17. X.: Exitus.

Obduktion: Umschriebene eitrige subakute Pachymeningitis und Leptomeningitis der linken hinteren Schädelgrube. Haselnußkerngroßer Absceß im linken Kleinhirn, eitrige Thrombophlebitis des Sinus sigmoideus und transversus und der Vena jugularis interna. Eitrige Thrombophlebitis der Vena thyreoidea superior et inferior. Phlegmone der linken seitlichen Halsgegend und eitrige Perichondritis des Schildknorpels. Miliare Abscesse in beiden Lungen und eitrige Pleuritis beiderseits. Milztumor. Degeneration der inneren Organe.

Der Grund, weshalb ich über diesen Fall berichte, ist der, daß es sich um einen ungewöhnlich ausgebreiteten Prozeß handelt, bei dem die Thrombose nicht nur bis tief in die Jugularis, bis nahe der Anonyma, vorgeschritten war, sondern bei dem auch durch Thrombose die beiden Thyreoidalvenen ergriffen und auf diesem Wege eine eitrige Perichondritis des Schildknorpels zustande kam. Das Gehör und die Labyrinthreaktionen waren bis zum Tode erhalten. Der Kleinhirnabsceß hatte klinisch keine Erscheinungen gemacht; es bestand auch kein spontaner Nystagmus. Wie aus der Obduktion zu ersehen ist, war die Infektion des Kleinhirns durch den Sinus hindurch erfolgt, durch direkte Weiterleitung des Eiterprozesses. Der Absceß saß auch ziemlich oberflächlich in der Kleinhirnhemisphäre. Da man nach dem Aussehen des Abscesses schließen mußte, daß er bereits vor der 1. Operation bestand, ist seine Symptomlosigkeit um so auffallender.

Vor der 1. Operation war der Pat. bereits 1 Monat in Spitalsbehandlung und ich sah ihn zum erstenmal nach der am 10. X. ausgeführten Operation, kurz nachdem ich die Abteilung im Garnisonsspitale Nr. 5 übernommen hatte. Der Kranke war aber bis 3 Tage vor der am 10. X. vorgenommenen Antrotomie mit Sinusfreilegung fieberfrei und erst mit dem Auftreten des Fiebers war der Druckschmerz am Warzenfortsatz aufgetreten. Trotz der chronischen Eiterung, die seit 2 Jahren bestanden haben soll, ist also die akute Exacerbation ganz jungen Datums. Nimmt man auch eine abnorm rasche Progredienz des Prozesses und eine besondere Virulenz der Rezidive an, so kann dies die Ausbreitung des Prozesses innerhalb so weniger Tage nicht erklären. Man muß daher an die Möglichkeit denken, daß es sich um einen jener seltenen Fälle handelt, bei denen eine Thrombose ohne besondere Symptome und fieberlos durch längere Zeit bestand. Die Annahme wird durch den Befund am Kleinhirn gestützt. Als Erreger wurden im Eiter und Blut Streptokokken gefunden.

Digitized by Google
Original from UNIVERSITY OF CALIFORNIA
Generated on 2019-10-24 15:24 GMT / http://hdl.handle.net/2027/uc1.b3252765
Public Domain in the United States, Google-digitized / http://www.hathitrust.org/access_use#pd-us-google

Diskussion.

Bondy: Eine derartige Erklärung erscheint selbstverständlich, da doch allgemein angenommen wird, daß die erste Anlage des Thrombus eine sterile ist und der Thrombus gerade bei chronischen Fällen auch längere Zeit steril bleiben kann.

Beck: Hier war nicht ein gewöhnlicher chronischer Fall, sondern eine akute Exacerbation, das übrige ist selbstverständlich und klar. Merkwürdig ist, daß in einer Fieberperiode von 8 Tagen Kleinhirnabsceß und Perichondritis auftraten.

Ruttin pflichtet Bondy vollkommen bei. Bekanntlich kann ein Absceß bis zum Exitus fieberlos verlaufen, ebenso die Sinusthrombose, und es ist daher auch erklärlich, daß auch Absceß und Thrombose fieberlos verlaufen können.

XXIII. Beck: **Extraktion einer Schrapnellfüllkugel aus dem inneren Gehörgang. Heilung.**

Der 20jährige Inft. G. wurde am 15. VIII. 1916 in Ostgalizien bei Slota Lipa durch eine Schrapnellfüllkugel verwundet. Er war angeblich 1 Stunde bewußtlos. Es bestand eine Blutung aus dem rechten Ohr. Nach dem Erwachen aus der Bewußtlosigkeit bestanden starke Schmerzen in der rechten Schädelhälfte und speziell in der Ohrgegend. Hinter der rechten Ohrmuschel am Planum mastoideum ungefähr in Antrumhöhe befindet sich die Einschußöffnung, Ausschuß ist nirgends zu finden. Der rechte äußere Gehörgang ist von einem großen Polypen fast ganz erfüllt, der offenbar von der oberen Gehörgangswand ausgeht, da sich in der Gegend seines Ansatzes mit der Sonde rauher Knochen tasten läßt, was eine Fraktur der oberen Gehörgangswand wahrscheinlich macht. Der Polyp ist von wenig, aber dickflüssigem Eiter umspült.

Es besteht rechts komplette Taubheit für Sprache und Stimmgabeln. Die Reaktionen des statischen Labyrinths sind nicht mehr auslösbar. Spontan kein Schwindelgefühl, kein Romberg, auch nicht bei veränderter Kopfstellung, kein Vorbeizeigen der Arme. Die während der Kalorisierung des Labyrinthes auftretenden Erscheinungen sprechen für eine totale Ausschaltung der rechten Seite. Attackenweise auftretende Kopfschmerzen.

Facialislähmung in allen 3 Ästen. Die elektrische Untersuchung ergibt komplette Entartungsreaktion.

Augenbefund normal, der Befund an den übrigen Hirnnerven und der allgemeine Nervenstatus ohne Besonderheiten.

Röntgenbefund (Dr. Mittler): Das Projektil liegt, wie aus dem Vergleich der frontalen und sagittalen Aufnahme hervorgeht, in der Pyramide des Felsenbeines, etwas vor dem inneren Gehörgang, 4 *cm* unter der Hautmarke am rechten Ohr. Eine genauere Lokalisation ist wohl kaum möglich (Taf. XII, Fig. 23, 24).

Operation am 11. XI. (Beck): Umschneidung der Ohrmuschel. Nach Abschiebung des sehr adhärenten Periosts wird am Planum mastoideum eine haselnußgroße, von Granulationen erfüllte Fistel sichtbar. Der sie begrenzende Knochen ist bis zur Spitze des Warzenfortsatzes sequestriert. Der Knochen selbst verfärbt. Außerdem findet sich eine von der Fistel

Digitized by Google
Original from UNIVERSITY OF CALIFORNIA
Generated on 2019-10-24 15:24 GMT / http://hdl.handle.net/2027/uc1.b3252765
Public Domain in the United States, Google-digitized / http://www.hathitrust.org/access_use#pd-us-google

durch die obere Gehörgangswand gegen die Schläfenbeinschuppe zu verlaufende Frakturlinie. Ummeißelung der Fistel und Ausräumung des Warzenfortsatzes, in dessen Tiefe sich zahlreiche, verschieden große Sequester finden. Die hintere knöcherne Gehörgangswand ist ebenfalls frakturiert, der Teil an der Brücke durch Granulationen an die Umgebung angeheftet. Nach Abmeißelung der hinteren knöchernen Gehörgangswand wird in der Tiefe das Projektil sichtbar. Es scheint im Labyrinthkern selbst zu liegen. Bei der Glättung des Facialis sieht man den Knochen des Falloppischen Kanals frakturiert. Das Projektis selbst reicht nach rückwärts gegen die hintere Pyramidenfläche. Um bei der Extraktion mit der Carotis interna nicht in Kollision zu geraten, wird der dem Projektil anliegende Knochen von rückwärts, von oben und von unten abgetragen, bis es gelingt, das Projektil zu mobilisieren und nach einigen Extraktionsversuchen zu entfernen, wobei jeder Druck nach vorne zu vermieden wird. Dabei wird das ganze Tegmen tympani et antri — im Antrum findet sich stark erweichter Knochen — und die obere Gehörgangswand entfernt. Die Dura der mittleren Schädelgrube liegt in Guldengröße frei und ist mit Granulationen bedeckt. Die Dura der hinteren Schädelgrube ist in der Gegend des hinteren Bogenganges und des inneren Gehörganges mit Knochensplittern besät, welche entfernt werden. Die Dura selbst ist speziell in ihrem tiefsten Teil stark pachymeningitisch verändert. 3 Lappenplastiken mit Naht aller 3 Lappen, 3 Klammern, Verband.

Am 2. Tage nach der Operation tritt eine Temperaturerhöhung von 38,1° auf, ansonsten ist der postoperative Verlauf fieberlos. Die Sekretion aus der Operationshöhle ist äußerst gering. Vorsichtshalber wurde durch 8 Tage nach der Operation Urotropin verabreicht.

Es handelt sich also um eine Schrapnellfüllkugel, die durch den Warzenfortsatz und die Pyramide durchdrang und etwas vor dem inneren Gehörgang stecken blieb und auf ihrem Wege durch den Knochen diesen nach allen Richtungen hin zersplitterte.

Das Vorhandensein eines Projektils im Körper gibt wohl keine Indikation zu dessen Entfernung, zumal wenn dadurch keine Beschwerden hervorgerufen werden. In meinem Falle war aber die Indikation zur Entfernung die gleichzeitig bestehende Eiterung, die bei der ausgedehnten Sequestrierung den Pat. in die Gefahr einer Meningitis bringen konnte. Ich habe also, von analogen Motiven geleitet, die Kugel entfernt, die uns auch veranlassen, bei Schädelfraktur zu operieren, wenn gleichzeitig eine Mittelohreiterung besteht. Der Kranke hat den Eingriff sehr gut vertragen und bereits am 8. Tage das Bett verlassen. Die Sekretion aus der Wunde hat gegenwärtig fast vollkommen versiegt, so daß man jetzt den Rest der retroauriculären Wunde schließen lassen kann.

Sitzung vom 11. Dezember 1916.

Vorsitzender: A. Politzer.
Schriftführer: E. Urbantschitsch

Hofrat A. Politzer: **Trauerrede für Kaiser Franz Josef I.**

Es war eine erschütternde Trauerkunde, welche in später Nachtstunde am 21. November mit Blitzesschnelle unsere Stadt durcheilte, daß unser heißgeliebter Kaiser aus dem Leben geschieden sei. Die Nachricht wirkte

Generated on 2019-10-24 15:24 GMT / http://hdl.handle.net/2027/uc1.b3252765
Public Domain in the United States, Google-digitized / http://www.hathitrust.org/access_use#pd-us-google
Digitized by Google
Original from UNIVERSITY OF CALIFORNIA

um so erschütternder, als kurz vorher Berichte vorlagen, daß der Monarch noch am frühen Morgen desselben Tages, in seiner stets geübten Herrscherpflicht, die Staatsagenden am Schreibtische erledigte. Es schien uns unfaßbar, daß der Kaiser, den wir von jeher in unserem Sinnen und Denken als eine alle Zeitstürme überdauernde Persönlichkeit uns vorzustellen gewohnt waren, uns durch ein unerbittliches Schicksal entrissen worden sei.

Die tiefe Trauer und der herbe Schmerz ob dieses schweren Schicksalsschlages ist gleicherweise in die Paläste der Reichen wie in die ärmste Hütte der Monarchie eingezogen. War doch jeder einzelne seines Reiches ohne Unterschied von Rang und Stellung von der väterlichen Fürsorge des verewigten Kaisers beschirmt.

Künftiger Geschichtsschreibung wird es vorbehalten sein, die Regierungszeit Kaiser Franz Josefs mit ihren wechselvollen Schicksalen und politischen Stürmen objektiv zu schildern. Sie wird mit unvergänglichen Lettern verzeichnen, daß sich das Kaiserreich trotz rauher Stürme durch die Weisheit und Umsicht des verewigten Monarchen zur ruhmreichen Größe entfalten konnte.

Sie wird aber auch die große Summe fruchtbringender Arbeit auf allen Gebieten der staatlichen Verwaltung in dieser Epoche würdigen und mit Bewunderung die ungeahnten Fortschritte in den Wissenschaften und Künsten, der Industrie und Gewerbe registrieren.

Unter den wissenschaftlichen Institutionen in Österreich hat Kaiser Franz Josef durch die besonders der medizinischen Wissenschaft in Österreich zuteil gewordene Förderung unsterblichen Ruhm erworben. Dieser Förderung ist der glanzvolle Aufschwung der Wiener medizinischen Schule zu verdanken. Ist es doch eine geschichtlich festgelegte Tatsache, daß in der Ära Kaiser Franz Josefs durch die unsterblichen Leistungen Rokitanskys und Skodas die moderne Richtung vorbereitende Reformierung der Gesamtmedizin angebahnt wurde und daß diese Heroen der Wissenschaft, im Vereine mit den zeitgenössischen Größen Hyrtl, Brücke, Oppolzer, Hebra, Arlt u. a., die klassische Periode der Wiener Fakultät schufen, deren Weltruf als erstklassige Lehrstätte der Medizin den bis in die Neuzeit andauernden Strom fremdländischer Ärzte an unsere Hochschule begründet hat.

Bedarf es noch nach den epochalen Errungenschaften in der Medizin im verflossenen Jahrhundert eines besonderen Hinweises darauf, daß uns in der „Freiheit der Forschung" eines der höchsten Güter für den wissenschaftlichen Fortschritt unter der Regierung Kaiser Franz Josefs zuteil wurde?

Welche Bereicherung die medizinischen Fakultäten in Österreich während der Regierungszeit Kaiser Franz Josefs erfahren haben, zeigt die Zahl der neuen Disziplinen und Lehrfächer, welcher die moderne Medizin einen so großen Aufschwung verdankt. Wir erinnern nur an die Lehrkanzeln der Dermatologie und Syphilis, der Neurologie, Laryngologie, Hygiene, Kinderheilkunde, Fächer, die an der medizinischen Fakultät in der vormärzlichen Epoche an unserer Fakultät nicht gelehrt wurden. Zu den während der Ära Kaiser Franz Josefs gegründeten Lehrkanzeln zählt auch die Otologie, deren Lehrkanzel 1861 als erste unter allen Ländern kreiert wurde.

Die Geschichte der Ohrenheilkunde kann mit berechtigtem Stolze darauf hinweisen, daß die erste stationäre Klinik für Ohrenkranke 1873 im

Digitized by Google
Original from UNIVERSITY OF CALIFORNIA
Generated on 2019-10-24 15:24 GMT / http://hdl.handle.net/2027/uc1.b3252765
Public Domain in the United States, Google-digitized / http://www.hathitrust.org/access_use#pd-us-google

Wiener allgemeinen Krankenhause errichtet wurde und daß sie den Anstoß zur Errichtung von Ohrenkliniken an allen Universitäten dies- und jenseits des Ozeans gegeben hat.

Dem großen Fortschritte der medizinischen Wissenschaft entsprechend, haben auch die Lehrstätten der Medizin eine radikale Ausgestaltung erfahren. An Stelle dürftiger, finsterer Lehrräume und unzureichender Arbeitsstätten sind Monumentalbauten entstanden, in denen sich die Wissenschaft frei entfalten kann. Diese Umwandlung entwickelte sich in der zwei Menschenalter umfassenden Regierungszeit Kaiser Franz Josefs nur stufenweise.

Für die jüngere Generation erscheint die erste Francisco-Josefinische Periode bereits im Dämmerlichte einer historischen Zeit. Uns, die wir noch als Studenten das seit Jahrhunderten unveränderte alte Wien gesehen, war es vergönnt, die ersten Ansätze des Aufblühens der der Medizin gewidmeten Hilfsquellen zu sehen. Wir waren Zeugen, wie auf das Machtwort des Kaisers die die Stadt einengenden Festungswälle und Basteien fielen und wie sich an ihre Stelle eines der herrlichsten Städtebilder am Kontinente erhob, welches ihr ein dauerndes Gepräge verleihen wird.

Als erstes Wahrzeichen der neuen für die Wissenschaft verheißungsvollen Ära sahen wir den Aufbau der von Meister Ferstel im schönsten Renaissancestil entworfenen Universität. Ihre Räume kamen weniger der medizinischen Fakultät als den anderen 3 Fakultäten zugute. Mit großem Jubel begrüßten wir den Aufbau des neuen pathologisch-anatomischen Institutes, an dessen Front die von Morgagni geprägten Worte „Indagandis sedibus et causis morborum" als Aufschrift prangt. Sie erhebt sich an einer Stelle, wo in einer aus einem einzigen länglichen Raume bestehenden Baracke Rokitansky sein unsterbliches Werk schuf. — Auch das chemische Institut nächst der Votivkirche fällt noch in die ältere Periode der Regierungszeit Kaiser Franz Josefs.

Der jüngeren Generation war es beschieden, an dem Aufbau einer größeren Anzahl der Medizin geweihter Lehrstätten sich zu erfreuen. Hierher gehören das neue anatomische und physiologische Institut, das Institut für experimentelle Pathologie, das neue chemische und physikalische Institut in der Währingerstraße, das neurologische Institut und die neuerbauten glanzvoll ausgestatteten Kliniken, von denen noch mehrere Pläne, so auch der von mir für die Ohrenklinik entworfene ihres Aufbaues harren. — Alle hier genannten Lehrstätten werden als ebensoviele dauernde Monumente Kaiser Franz Josefs fortbestehen und mit der Aufschrift „Erbaut unter der Regierungszeit Kaiser Franz Josefs" den Ruhm ihres Schöpfers verkünden.

So erscheint uns Kaiser Franz Josef als die Verkörperung einer großen Zeit, welche, dank seiner glorreichen Regierung, den realen und idealen Anforderungen des Staates volle Rechnung getragen hat und welcher die Nachwelt die höchste Bewunderung zollen wird.

In der Erinnerung seiner Völker wird der im Leben oft schmerzgeprüfte Kaiser als das Sinnbild höchster Herrschertugenden fortleben, denn nie sah Österreich einen gütigeren, für das Wohl seiner Völker besorgteren Herrscher.

Indem wir das Andenken Kaiser Franz Josefs ehren, erfüllen wir eine Pflicht inniger Dankbarkeit. Denn dankbar müssen wir ihm sein für den

Generated on 2019-10-24 15:24 GMT / http://hdl.handle.net/2027/uc1.b3252765
Public Domain in the United States, Google-digitized / http://www.hathitrust.org/access_use#pd-us-google
Digitized by Google
Original from UNIVERSITY OF CALIFORNIA

großen Schatz der Liebe, mit der er uns beglückt hat, dankbar für den reichen Segen, den er der medizinischen Wissenschaft hinterlassen, dankbar endlich für das glänzende Beispiel strenger Pflichterfüllung und unermüdlicher Arbeit für das Wohl seiner Völker.

So wird Franz Josef I. nachkommenden Generationen ein hehres Vorbild sein, würdig des Ruhmes, der Jahrhunderte überdauern wird.

A. Politzer: M. H.! Trotz der Ungunst der Verhältnisse in diesem Kriege können wir mit voller Befriedigung auf das verflossene Vereinsjahr zurückblicken. Die Demonstrationen haben uns ein reichliches, sehr lehrreiches Materiale und weitere Beiträge zur Otochirurgie, namentlich in kriegsärztlicher Beziehung gebracht. Die Resultate unserer Arbeiten werden bleibenden Wert für die Wissenschaft haben. Unsere Hoffnung, der ich in der vorjährigen Hauptsitzung Ausdruck gegeben habe, daß wir uns heuer im Frieden zusammenfinden und wieder — Alle vereint — zusammen arbeiten werden, hat sich leider nicht erfüllt. Ich wünsche, daß der nächstjährige Vorsitzende die Mitteilung machen kann, daß wir wieder friedlich vereinigt sind.

V. Urbantschitsch dankt im Namen der Gesellschaft dem Vorsitzenden für die ersprießliche Tätigkeit, die er im abgelaufenen Jahre im Interesse der Gesellschaft entwickelt hat.

Es wird zur Neuwahl der Vereinsleitung geschritten. Es werden gewählt zum

Vorsitzenden: V. Urbantschitsch,
Vorsitzendenstellvertreter: R. Bárány,
Sekretär: E. Ruttin,
Schriftführer: E. Urbantschitsch.
Säckelwart: D. Kaufmann.

Der Sekretär Dozent Dr. E. Ruttin erstattet folgenden Bericht über das abgelaufene Vereinsjahr:

Im Jahre 1916 wurden 8 Sitzungen abgehalten. Im Vordergrund des Interesses standen auch dieses Jahr die Kriegsverletzungen des Ohres und die Schädigungen des Labyrinthes bei Schädelschüssen und Geschoßexplosionen. Vorträge und vorläufige Mitteilungen wurden in diesem Jahre nicht abgehalten, dagegen war die Zahl der Demonstrationen außerordentlich groß, sie betrug 123 und verteilte sich auf die einzelnen Herren wie folgt: Alexander 16, Beck 23, Bondy 6, Cemach 4, Leipen 1, Mayer 9, Neumann 7, Rauch 1, Ruttin 37, Soher 1, E. Urbantschitsch 18.

An den Diskussionen beteiligten sich folgende Herren: Alexander, Alt, Beck, Bondy, Berlstein, Cemach, Frey, Gomperz, Leipen, Mayer, Neumann, Politzer, Ruttin, V. Urbantschitsch und E. Urbantschitsch. Nachrufe auf verstorbene Mitglieder wurden von Hofrat Politzer gehalten.

Der Säckelwart D. Kaufmann erstattet den Kassabericht.

Die Versammlung nimmt selben zur Kenntnis und spricht ihm für seine Mühewaltung den Dank aus.

Digitized by Google
Original from UNIVERSITY OF CALIFORNIA
Generated on 2019-10-24 15:24 GMT / http://hdl.handle.net/2027/uc1.b3252765
Public Domain in the United States, Google-digitized / http://www.hathitrust.org/access_use#pd-us-google

Bücherbesprechungen.

Hilfsbuch für die Behandlung von Sprachstörungen von Doz. Dr. Emil Fröschels und städt. Lehrer Hans Mülleutner. Wien 1916, Verlag von Moritz Perles, k. k. Hofbuchhandlung.

Die beiden Autoren besprechen in dem vorliegenden Buche zunächst das Kapitel der Atemübungen, die sich im wesentlichen an die von Schreber und Gutzmann angegebenen anlehnen. Es folgt die Physiologie der Vokale und Konsonanten sowie die Lehre von den verschiedenen Arten des Stimmeinsatzes. Praktische Silben- und Wortübungen, kurze Beschreibungen einzelner Anschauungsbilder sowie eine Reihe illustrierter Lesestücke beschließen den Inhalt des Buches. Im ganzen und großen sind alle diese Übungen im Sinne der für das Spezialfach Sprachheilkunde derzeit allgemein geltenden Grundsätze gehalten, einzelne Divergenzen gegenüber der Gutzmannschen Schule, der Schreiber dieses angehört, sollen an dieser Stelle nicht weiter besprochen werden. Der gute Grundgedanke des Buches, den peripheren Sprachmechanismus für die Zeit der Kur in bewußte Bewegungen zu verwandeln, ist übringens — nebenbei bemerkt — eines der Hauptaxiome der von Hermann Gutzmann stammenden Sprach- und Stimmübungstherapie. Der angestrebte Zweck der Arbeit, dem Sprachtherapeuten systematisch geordnete Übungen zu bieten, sowie dem Pat. selbst bei den Übungen daheim eine wertvolle Stütze zu sein, ist in zielbewußter Weise erreicht und kann daher das Buch, das den Vorteil besitzt, auch für andere Sprachstörungen, als bloß für das Stottern, verwendet werden zu können, bestens empfohlen werden. Dr. Hugo Stern.

Anleitung und Indikationen für Bestrahlung mit der Quarzlampe „Künstliche Höhensonne". Von Sanitätsrat Dr. Hugo Bach, Bad Elster. Mit 21 Abbildungen im Text und 8 Abbildungen im Anhang. 3. ergänzte Auflage. Verlag von Curt Kabitzsch, Würzburg, 1917. Preis 3 M.

Die vorliegende Auflage unterscheidet sich von der letzten schon äußerlich durch Zunahme des Umfanges; ferner durch die bedeutende Vermehrung der Abbildungen (bei der 2. Auflage 5, bei der 3. Auflage 21 Textabbildungen!); durch die Berücksichtigung der Behandlung von Kriegsverletzungen und schließlich durch Beifügung eines vollständigen Literaturverzeichnisses, das nicht weniger als 389 Nummern umfaßt.

Im Speziellen sei auf das Indikationsgebiet des geschilderten Verfahrens zur Desinfektion der Mundhöhle, zur Diphtherie-Immunisierung, bei Ekzem, Furunkulose, Granulationen und granulierenden Wunden, bei Heuschnupfen, Neuralgien, Ozaena, Rhinitis acuta und chronica, Rhinophym, Schußverletzungen, Seborrhoe, Kehlkopftuberkulose, Geschwürsbildung, Wunden und bei Otitis media scrophulosa hingewiesen.

Was besonders letztere Erkrankung betrifft, so konnte allerdings Ref., der im allgemeinen ein großer Anhänger der Lichttherapie ist, von der Bestrahlung mit künstlicher Höhensonne bisher keine nachhaltig günstige Wirkung erzielen. In einigen Fällen, die wegen fortwährend wieder auftretenden, kleinst umschriebenen, disseminierten Entzündungsstellen im Felsenbein nach bereits vor Jahren ausgeführter Totalaufmeißelung der Mittelohrräume durch je 2 Monate 3mal wöchentlich bis zu einer halben

Generated on 2019-10-24 15:24 GMT / http://hdl.handle.net/2027/uc1.b3252765
Public Domain in the United States, Google-digitized / http://www.hathitrust.org/access_use#pd-us-google
Digitized by Google
Original from UNIVERSITY OF CALIFORNIA

Stunde bestrahlt worden waren, konnte wohl eine vorübergehende, doch keine dauernde Besserung, geschweige Heilung erzielt werden. Es ist nicht abzuleugnen, daß die Bedingungen der Zufuhr der Strahlen gerade auf diesem Gebiete besonders ungünstige sind und daß nun hierin auch ein Grund zu einem Mißerfolg zu suchen ist; vielleicht wird es aber auch hier gelingen, die Schwierigkeiten zu überwinden und Erfolge zu erringen.

Ernst Urbantschitsch.

Referate.

I. Allgemeines.

Über die Gefahren der Jodmedikation. Von Adolf Oswald, Zürich. (D. Arch. f. klin. Med. 117. 1915, H. 6.)

Jod hat zweierlei üble Nachwirkungen. Erstens lokale Reizung der an seiner Ausscheidung beteiligten Gewebe — akuter Jodismus. Die Therapie begnügt sich mit der bloßen Unterbindung weiterer Jodzufuhr. Die zweite üble Nachwirkung ist nicht dem Jod direkt zuzuschreiben, sondern wird durch die Schilddrüse vermittelt. Bisweilen genügen schon die geringsten Dosen bei vorübergehender Darreichung, um langandauernde und schwere Krankheitszustände auszulösen. Auf die Besprechung dieser zweiten üblen Nebenwirkung geht Oswald sehr genau ein. Zuerst gibt Verfasser einen historischen Überblick über die Entwicklung der Erkenntnis der Jodwirkung auf die Schilddrüse. Trotzdem die Literatur reich an Beobachtungen auf diesem Gebiete ist, ist die Erkenntnis der Gefahren noch immer nicht so verbreitet, wie sie es verdiente. Das beweisen die noch immer zahlreichen Fälle von Jodbasedow. Verfasser führt die ausführlichen Krankengeschichten von 8 Patienten an, deren Erkrankungen sich durchwegs auf Jodgebrauch zurückführen lassen, gleichgültig, in welcher Art und Dosis die Medikation vorgenommen wurde. Wird das Wesentliche aus diesen Krankengeschichten zusammengefaßt, so zeigt sich in allen angeführten Fällen eine große Übereinstimmung. Erstens tritt, wie schon erwähnt, der Krankheitszustand immer im Anschluß an Jodgebrauch auf, ein Zustand, der sich durch eine Reihe vorwiegend nervöser Symptome charakterisiert, nämlich ausgesprochene Nervosität, motorische Unruhe, Aufgeregtheit, Gemütsdepression, Schlaflosigkeit, Kopfschmerzen, Tachykardie, Herzklopfen, kardiale Dyspnoe, Schwitzen, Bulimie oder Anorexie, verbunden mit hochgradiger Abmagerung und Kräfteverfall. Von anderen Ärzten wurde auch typischer Basedow mit Exophthalmus und den Lidsymptomen gesehen, u. zw. bei Patienten, die vor der Jodanwendung nicht die geringsten klinischen Symptome eines Basedow hatten. Was das Alter anbelangt, das am meisten dieser üblen Jodwirkung ausgesetzt ist, sind es zumeist Individuen über 40 Jahre. Stellt sich an jüngeren Personen

Digitized by Google
Original from UNIVERSITY OF CALIFORNIA
Generated on 2019-10-24 15:24 GMT / http://hdl.handle.net/2027/uc1.b3252765
Public Domain in the United States, Google-digitized / http://www.hathitrust.org/access_use#pd-us-google

diese Jodwirkung ein, so ist das Krankheitsbild ein viel schwereres. Was das Geschlecht anbelangt, so ist das weibliche Geschlecht viel häufiger befallen als das männliche. Die Dauer der Erkrankung erstreckt sich durchschnittlich auf $^1/_2$—$^3/_4$ Jahr. Die Prognose ist im allgemeinen günstig, ernst ist sie nur jenseits des 70. Lebensjahres und bei Menschen mit geschwächtem Herzmuskel. Das Wesen dieses Krankheitsbildes besteht im Hyperthyreoidismus, hervorgerufen durch Jodgebrauch. Das Jod spielt somit die Rolle eines Resorbens. Schließlich bespricht Oswald noch eine andere Wirkungsweise des Jods. Die Schilddrüse reichert sich nach Jodzufuhr mit organisch gebundenem Jod an und das Sekret (Jodthyreoglobulin) wird prozentual jodreicher. Es ist festgestellt, daß ein jodreicheres Jodthyreoglobulin physiologisch wirksamer ist als ein jodärmeres. Denn ein jodfreies hat überhaupt nicht die physiologischen Eigenschaften des normalen Sekretes. Es könnte also das Jod durch die Bildung eines physiologisch wirksameren Sekretes zur Entstehung des Hyperthyreoidismus beitragen resp. ihn bewirken. Dieser Umstand kommt jedoch genetisch erst in zweiter Linie in Betracht. Die stärkere Wirksamkeit des Sekretes kann den Effekt erhöhen, jedoch kann sie ihn nicht auslösen. Denn auch in Fällen, wo Jodzufuhr keinen Hyperthyreoidismus herbeiführt, beobachtet man Jodanreicherung. Das Wichtigste ist die beschleunigte und gesteigerte Entleerung des Drüseninhaltes; daß dem so ist, geht daraus hervor, daß die gleichen Erscheinungen auftreten können, wenn auf anderem Wege rasche und beschleunigte Resorption erfolgt, ohne daß eine Spur Jod dem Organismus zugeführt wird. So kann auch durch Röntgenbestrahlung bei Kropf Hyperthyreoidismus entstehen. Oskar Beck (Wien).

Kritische Betrachtungen über den Wert der Antiseptica und anderer Wundmittel in der Kriegschirurgie. Von Reg.-A Dr. Joh. Philipowicz. (W. kl. W. 1916. Nr. 43. S. 1366.)

Da die Wunden, mit welchen man es im Kriege zu tun hat, meistens, insbesondere wenn sie von Artillerieverletzungen herrühren, infiziert sind, so kann man eine vernünftig angewendete Antisepsis nicht entbehren.

Die Jodtinktur wurde neben der gewöhnlichen antiseptischen Verwendungsweise wegen ihrer gerbenden und austrocknenden Wirkung mit besonderem Erfolge in der Behandlung der Hirnprolapse verwendet. Durch energisches Bepinseln des Prolapses bei jedem Verbandwechsel wird eine Gerbung und Austrocknung und spätere Abstoßung der trockenen Rindenpartien erzeugt, die Granulation und damit die Heilung wesentlich gefördert. In ähnlicher Weise wurde die Jodtinktur auch bei Erfrierungen dritten Grades, Dekubitus und insbesondere auch bei Erysipel mit sehr gutem Erfolge angewendet.

Digitized by Google
Original from UNIVERSITY OF CALIFORNIA
Generated on 2019-10-24 15:24 GMT / http://hdl.handle.net/2027/uc1.b3252765
Public Domain in the United States, Google-digitized / http://www.hathitrust.org/access_use#pd-us-google

Von einer wesentlichen antiseptischen Wirkung des Alkohols und des Perubalsams bei schwer infizierten Wunden konnte sich der Verfasser nicht überzeugen. Wohl aber empfiehlt er aus der Gruppe der oxydierenden Substanzen das Hyperolpulver als ganz besonders wirksam bei allen mißfarbig belegten, trockenen, wenig oder gar keinen Eiter produzierenden Wunden sowie Phlegmonen mit vorwiegend anaerober Ätiologie.

Von sonstigen Antiseptica wurden verwendet: Kalium hypermanganicum zum Durchspülen von Wunden, Sublimat ausschließlich zum Abspülen der Gummihandschuhe während der Operation, das Lysol als Zusatz zu Dauerbädern bei großen Wunden, das Quecksilberoxycyanat zur Bekämpfung der Pyocyaneusinfektion, den Phenolkampfer bei Gelenksempyemen, Jodoformgaze als Desodorans, essigsaure Tonerde zu Umschlägen, aber nur bei aerober Infektion.

Kollargol und Elektralgol haben sich nicht wirksam erwiesen. Auch vom Urotropin sah der Verfasser wenig Erfolge.

Zur Beförderung der Vernarbung der Wunden wurde auf schlaffe, stark secernierende Granulationen Bolus alba sterilisata in Verbindung mit Dermatol oder Tannophenpulver abwechselnd mit einfachem Jodoformgazeverband angewendet. Später kam mäßige Lapisierung und Verband mit Scharlachrotsalbe dazu. Als sicheres Vorbeugungsmittel gegen Dermatitis bei Kotfisteln u. dgl. wird schließlich eine Kombination von Dermatolpulver mit Zinkpasta empfohlen.

R. Leidler.

II. Äußeres Ohr und Mittelohr.

Über Albuminurie im Verlaufe der akuten Mittelohreiterung. (Aus der Ohren- und Halsklinik des Kommunehospitales Kopenhagen. [Chef: Prof. Dr. H. Mygind.]) Von Robert Lund, Assistenzarzt der Klinik. (Zschr. f. Ohrhlk. u. f. d. Kh. d. Luftwege. Bd. 74. H. 1.)

Verf. kommt auf Grund seiner Beobachtungen zu dem Schlusse, daß im Verlaufe der akuten Mittelohreiterung und ihrer Komplikationen nicht ganz selten (in ca. 3% der Fälle) eine Albuminurie zu beobachten ist, deren Ursache in der Mittelohreiterung selbst und in ihren Komplikationen gesucht werden muß. Sie ist oft nur von kurzer Dauer (unter 10 Tagen) und ist in seinem Material in keinem Falle in eine chronische Nierenentzündung übergegangen.

Die auf Grund einer akuten Mittelohreiterung entstandene Albuminurie scheint die Dauer der Eiterung nicht zu verlängern.

Tritt die Albuminurie im Verlaufe der auf der Basis einer akuten Mittelohreiterung entstandenen akuten Meningitis auf, so ist sie als ein ungünstiges Zeichen zu betrachten. Ernst Urbantschitsch.

Generated on 2019-10-24 15:24 GMT / http://hdl.handle.net/2027/uc1.b3252765
Public Domain in the United States, Google-digitized / http://www.hathitrust.org/access_use#pd-us-google
Digitized by Google
Original from UNIVERSITY OF CALIFORNIA

III. Labyrinth und Hörnerv.

Beitrag zur Kenntnis der Variationen des Fistelsymptomes. Von Einar Erici. (Oto-Laryngologiska Meddelanden utgivna av Gunnar Holmgren. August 1916. Bd. 2. H. 3.)

Nach einer kurzen Zusammenstellung der bisherigen klinischen Erfahrungen über das Fistelsymptom und seine verschiedenen theoretischen Erklärungsweisen berichtet Verfasser von zwei eigenen Fällen von Labyrinthfistel aus dem Material der Ohrenklinik zu Sabbatsberg, Stockholm. Beide zeigten vor der Operation „umgekehrtes Fistelsymptom", nach derselben typisches Fistelsymptom. Die Fistel lag in beiden Fällen auf dem horizontalen Bogengangswulst, man konnte sie während und nach der Operation mit direktem Druck reizen, wobei der Effekt ein typischer war. Außerdem konnte man in dem einen Falle bei Druck in der Gegend vom ovalen Fenster ein „umgekehrtes Fistelsymptom" hervorrufen. Beide bieten einen guten Beleg für die Wahrscheinlichkeit der Herzogschen Theorie von der Mechanik des Fistelsymptomes dar. Während der letzten 5 Jahre wurden in der Ohrenabteilung Sabbatsberg 57 Fälle von Bogengangsfisteln beobachtet. Darunter kamen 6 Fälle mit umgekehrtem Fistelsymptom vor.

Ernst Urbantschitsch.

Ein Fall von myelogener Leukämie mit Zerstörung des Labyrinthes. Von Daniel Rudberg. (Oto-Laryngologiska Meddelanden utgivna av Gunnar Holmgren. August 1916. Bd. 2. H. 3.)

Verfasser beschreibt einen Fall von Zerstörung des Labyrinths bei myelogener Leukämie bei einem 44jährigen Manne, wo die Störung der Funktion im Labyrinth an dem einen Ohr mehr akut, an dem anderen langsamer eintrat und gleichzeitig von leukämischen Infiltraten rund um den N. acusticus und im Labyrinth verursacht worden war. Die übrigen Hirnnerven, außer dem Nervus opticus der einen Seite, zeigten nichts Besonderes.

Der Beschreibung des Falles ist eine kurzgefaßte Literaturübersicht angefügt, besonders über die Arbeit Alexanders „Zur Pathologie und pathologischen Histologie der Ohrenkrankheiten bei Leukämie".

Ernst Urbantschitsch.

Ein Fall von Polyneuritis cerebralis menièreiformis. Von Hans Key-Aberg. (Oto-Laryngologiska Meddelanden utgivna av Gunnar Holmgren. August 1916. Bd. 2. H. 3.)

Ein in der Hals-, Nasen- und Ohren-Poliklinik des Serafimer-Lazaretts zu Stockholm beobachteter interessanter Fall.

Ein einige 20 Jahre altes Mädchen, beschäftigt in einer Wäscherei, erkrankte plötzlich mit Schwindelgefühl, Kopfschmerz und Erbrechen, denen sich in Kürze rechtseitige Facialisparese zugesellte. Die otologische

Generated on 2019-10-24 15:24 GMT / http://hdl.handle.net/2027/uc1.b3252765
Public Domain in the United States, Google-digitized / http://www.hathitrust.org/access_use#pd-us-google
Digitized by Google
Original from UNIVERSITY OF CALIFORNIA

Untersuchung ergab eine gelinde Einbuchtung an beiden Trommelfellen nebst kombinierter Gehörherabsetzung am rechten Ohre für Flüstersprache 3 *m*, gegenüber 6 *m* des linken Ohres. Die Untersuchung des Vestibularapparates ergab keine Destruktion desselben. Sowohl rotatorische, calorische als galvanische Reizung wiesen auf normale oder wenigstens etwas erhöhte Reizbarkeit hin. Die Facialisparese war deutlich peripherer Natur, das Röntgenbild schloß Schädelbasisatrophie aus und die Wassermann sche Serumprobe war negativ.

Einen Monat nach der Erkrankung war die Gehörherabsetzung verschwunden (der Flüsterabstand auf beiden Ohren derselbe, 6 *m*), während die Facialisparese, obgleich erheblich reduziert, anhielt.

Verfasser will den oben skizzierten Krankheitsfall als eine Variante des v. Frankl-Hochwart schen Symptomenkomplexes „Polyneuritis cerebralis menièreiformis" deuten. Die von A. Thornval 1914 beschriebenen Fälle sind die ersten dieser Art, die in Skandinavien publiziert worden sind, und der hier veröffentlichte wahrscheinlich der erste in Schweden. Die von Thornval beschriebenen Fälle gehören zu dem neben der Facialisparese mit sowohl vestibulären als cochleären Störungen verbundenen Typus von Polyneuritis cerebralis menièreiformis, während der Fall des Verfassers, wie aus allem zu schließen ist, der nur cochleären Form anzugehören scheint. Die vom Verfasser ausgeführte, von Thornval wahrscheinlich unterlassene Zeigeprobe gibt Resultate, die, sofern sie diagnostisch verwertet werden sollten, auf einen Reizungszustand im Zentrum oder in den Zentra für die Medialbalance des linken Armes und linken Beines hindeuten. Wie ein solcher Zustand hinsichtlich des supponierten, rechtseitigen Polyneuritisherdes zu erklären ist, scheint ungewiß. Jedenfalls steht er mit den u. a. von Prof. Holmgren gemachten Erfahrungen im Einklang, daß beispielsweise rechtseitige Hirnaffektionen mitunter linkseitiges Fehlzeigen zur Folge hatten. Ernst Urbantschitsch.

IV. Otochirurgie.

Persönliche Erfahrungen über Kopfschüsse. Von Prof. Dr. Paul Manasse, Oberstabsarzt b. d. Kriegslazarettabteilung 15. A.-K., zurzeit kommandiert nach Straßburg i. E. (Straßburger med. Ztg. 1915. H. 4.)

Bei der Einteilung der Kopfschüsse scheint Verf. nicht die Art des Projektils, auch nicht der Umstand, ob Tangential-, Steck- oder Durchschuß, von so großer Bedeutung zu sein, als vielmehr die Frage, welche Gewebsteile des Kopfes verletzt sind.

Danach würde er also Weichteilschüsse, Knochenschüsse und Hirn- bzw. Hirnhautschüsse unterscheiden.

Die Verletzung kann weiter eine direkte oder eine indirekte sein.

Digitized by Google
Original from UNIVERSITY OF CALIFORNIA
Generated on 2019-10-24 15:24 GMT / http://hdl.handle.net/2027/uc1.b3252765
Public Domain in the United States, Google-digitized / http://www.hathitrust.org/access_use#pd-us-google

Reine Weichteilschüsse hat Verf. offen behandelt, weit klaffend gemacht und bei intaktem Periost die Wundränder durch Gaze auseinandergehalten. War das Periost verletzt, wurde es breit gespalten und auch offen behandelt.

Bei den Verletzungen des Knochens nimmt Verf. stets breite Eröffnung der Schädelkapsel vor, gleichgültig ob dieselbe nur geritzt oder in großer Ausdehnung zertrümmert war. Selbst bei kleinen strichförmigen Verletzungen der Tabula externa war oft eine ausgedehnte Splitterung der Tabula interna mit Blutungen zu finden.

Bei intrakraniellen Läsionen ist sehr breite Eröffnung der Schädelkapsel sowie Freilegung und offene Behandlung der erkrankten Hirnteile notwendig.

Die Hirnabscesse lassen sich in zwei Gruppen sondern: die Frühform oder die akute Encephalitis, die sich direkt an die Verletzung anschließt, und der richtige circumscripte Abscess, der erst wochen- oder monatelang nach dem Trauma zur Beobachtung kommt.

Als Beleg für die Hirnabscesse bringt Verf. drei Krankengeschichten.

Die Meningitis, welchen Ursprunges sie auch ist, behandelt Verf. mit Urotropin, täglicher Spinalpunktion, Drainage des Hirnabscesses, eventuell auch der Ventrikelfistel, hat jedoch keinen Fall von wirklicher diffuser eitriger Meningitis zur Heilung gebracht. Ernst Urbantschitsch.

Drei Fälle von otogenem Hirnabsceß. Von Nils Witt. (Oto-Laryngologiska Meddelanden utgivna av Gunnar Holmgren. August 1916. Bd. 2. H. 3.)

Verfasser berichtet über drei Fälle von otogenem Hirnabsceß im Temporallappen, von denen zwei geheilt wurden, der dritte dagegen letal verlief.

Der eine der ersten beiden Fälle war ein, bei einer vor einigen Jahren durchgemachten Otitis entstandener Abscess, der allmählich gewachsen war, am dünnsten Teil des Schläfenbeines zu liegen kam und hier durch Druck und Usur einen Durchbruch nach außen verursacht hatte. Hierbei war ein Abscess in der Schläfengegend entstanden und von hier aus hatte dieser seinen Weg nach dem Gehörgang genommen, wo er durchgebrochen war.

Ernst Urbantschitsch.

Notizen.

Am 20. Januar 1917, nachmittags 6 Uhr, wurde im Sitzungssaale des Ministeriums des Innern die Ärztliche Abteilung der Reichsdeutschen Waffenbrüderlichen Vereinigung mit einer ersten Sitzung eines vorbereitenden Ausschusses ins Leben gerufen.

Generated on 2019-10-24 15:24 GMT / http://hdl.handle.net/2027/uc1.b3252765
Public Domain in the United States, Google-digitized / http://www.hathitrust.org/access_use#pd-us-google
Digitized by Google
Original from UNIVERSITY OF CALIFORNIA

Laryngo-Rhinologischer Teil.

Original-Artikel.

Lymphosarkom der oberen Luftwege und Sarkoid der Haut (Boecksche Krankheit).

Von Prof. **A. Thost**, Hamburg.

Krankengeschichte.

Am 24. X. 1914 stellte sich mir ein Landwehrhauptmann M., 61 Jahre alt, vor, der sich beim Bekleidungsamt zur Dienstleistung gemeldet hatte. Er klagte darüber, daß er häufig an eitrigen Mandelentzündungen leide, zuletzt habe er im Frühjahr einen Mandelabsceß gehabt, der geschnitten werden mußte. Der ältere Herr sah frisch aus, hatte auffallend rote Gesichtsfarbe, was ich dem Aufenthalt im Freien zuschrieb, auch die Hände sahen gerötet und anscheinend sonnenverbrannt aus; ich hielt das zunächst für nichts Besonderes. Auffiel sofort die gaumige und nasale Sprache, wie jemand bei starker Tonsillenhypertrophie spricht. Beim ersten Blick in den Rachen fielen die enorm verdickten symmetrisch vorspringenden Gaumenmandeln auf, die kaum einen Spalt ließen, sich oben weit in die Nischen erstreckten und auch den weichen Gaumen verdrängten. Die Tonsillen waren mit glatter, stark geröteter Schleimhaut überzogen, nirgends Pfröpfe oder Eiterherde; sie reichten tief herab, nach dem Schlund zu. Beide Tonsillen waren völlig gleich an Größe, Form, Konsistenz, nirgends eine Ulceration oder Belag. Narben von früheren Incisionen nicht zu sehen. Das anschließende lymphadenoide Gewebe auf dem Zungengrund war gleichfalls sehr reichlich entwickelt, man konnte von einer Hyperplasie der Zungenmandel sprechen. Der Nasenrachenraum war frei und luftdurchgängig, das Rachendach glatt, an den Seitenwänden desselben zogen sich die leicht infiltrierten Schleimhautfalten bis gegen die Tuben zu, auch hier völlig symmetrisch. Choanen frei. Nasenschleimhaut glatt, leichte Schwellung der unteren Muscheln. Die Nase genügend luftdurchgängig. Larynx völlig normal in Farbe, Form, Bewegung, Stimme klar. Bei der Palpation des Halses fühlte man zwar beiderseits eine stärkere Resistenz an den Kieferwinkeln, den Tonsillen entsprechend, es war aber keine eigentlich geschwollene oder infiltrierte Lymphdrüse zu fühlen. Es wurde auch nicht über Schmerzen geklagt. Beim Schlucken und Sprechen störten den Patienten die einfach hypertrophischen Tonsillen, die in letzter Zeit größer geworden waren.

Digitized by Google
Original from UNIVERSITY OF CALIFORNIA
Generated on 2019-10-24 15:24 GMT / http://hdl.handle.net/2027/uc1.b3252765
Public Domain in the United States, Google-digitized / http://www.hathitrust.org/access_use#pd-us-google

Er war, abgesehen von häufigeren Mandelabscessen, immer gesund gewesen, hatte in der Kindheit einmal eine leichte Pleuritis gehabt. Bei der Untersuchung zeigten sich Herz und Lungen völlig normal. Tuberkulöse Erkrankungen waren in der Familie nie vorgekommen.

Bei dem Alter des Patienten (61 J.) war die Vergrößerung der Tonsillen doch verdächtig und mahnte zur Vorsicht. Ich entnahm der einen Tonsille mit dem Conchotom ein Stück zur mikroskopischen Untersuchung, verordnete ein Gurgelwasser und Eiskrawatte, die Blutung war auffallend gering. Die mikroskopische Untersuchung ergab einfache Hyperplasie des Tonsillengewebes, deutliche abgegrenzte Lymphfollikel, keine Entzündungserscheinungen, keine erweiterten Gefäße.

Beim nächsten Besuch räumte ich mit dem Conchotom beide Tonsillen aus und trug die rechte Tonsille mit dem Tonsillotom ab. Die Blutung war gering, der Eingriff wurde gut vertragen. Aus verschiedenen Teilen gefertigte Präparate zeigten denselben Bau wie die zuerst gewonnenen.

Bei genauerer Betrachtung des Patienten zeigte sich, daß Patient sehr angegriffen und ziemlich klapperig war, die Muskulatur war schwach entwickelt, die gerötete Haut des Gesichts und der Vorderarme und Hände hatte einen etwas lividen Farbenton. Auf Befragen teilte er mir jetzt mit, daß er seit zwei Jahren in Behandlung von Prof. Unna sei und daß er an einer seltenen Erkrankung, der Boeckschen Krankheit, leide.

Ich gestehe zu, daß ich von dieser Krankheit vorher nie etwas gehört hatte. Prof. Unna teilte mir mit, daß es sich um ein Sarkoid der Haut handle, und zwar um die von Boeck-Kristiania beschriebene und nach ihm benannte Form. Er wurde innerlich mit Arsen in großen Dosen behandelt, außerdem lokal mit verschiedenen Mitteln, zuletzt hauptsächlich mit Ichthyol. Dieser lokalen Behandlung hatte ich die eigentümliche Färbung der Hautstellen zugeschrieben.

In vier Sitzungen trug ich die hyperplastischen Mandeln ab, und Patient, der sich erleichtert fühlte, blieb zunächst aus der Behandlung weg. Oktober 1914.

Februar 1915 suchte mich Pat. wieder auf mit der Klage über Hustenreiz und Schnupfen. Nachdem die mehr akute Entzündung der Schleimhaut vorüber, entfernte ich die mittlerweile wieder vergrößerten Tonsillen, die aber nicht annähernd die frühere Größe erreicht hatten, im April nochmals. Die mikroskopischen Präparate, die ich an verschiedene Pathologen zur Kontrolle schickte, ergaben einfache Hyperplasie des lymphatischen Gewebes, eigentliches Sarkom fand sich nicht. Auch an Prof. Unna gab ich Material zur Untersuchung. Pat. verreiste, um sich zu erholen.

Digitized by Google
Original from UNIVERSITY OF CALIFORNIA
Generated on 2019-10-24 15:24 GMT / http://hdl.handle.net/2027/uc1.b3252765
Public Domain in the United States, Google-digitized / http://www.hathitrust.org/access_use#pd-us-google

Am 18. VIII. kam Pat. erneut zu mir und klagte über stechende Schmerzen im Hals. Pat. sah elend aus, war sichtlich abgemagert. Am 3. IX. kam er wieder, machte einen hinfälligen elenden Eindruck trotz der noch bestehenden anscheinend frischen Gesichtsfarbe, die aber im Kontrast zu dem hohläugigen, faltigen, leidenden Gesichtsausdruck stand. Er sagte mir, daß er stark mit Röntgenstrahlen behandelt würde. Er klagte über Mattigkeit, Appetitlosigkeit, Schluckbeschwerden, hauptsächlich Schmerzen in der Zunge.

Im Rachen waren neue Schwellungen oder sonstige Veränderungen nicht zu sehen. Die angrenzenden Partien des Rachens und des Nasenrachenraumes waren wie vorher normal, der Larynx völlig frei, die Stimme klar, nur sehr matt, stärkere Speichelsekretion belästigte ihn sehr. Ulceration war nirgends zu sehen. Das ganze Bild erinnerte an den Zustand, den man mit Röntgenkater bezeichnet, der mir von mehreren Fällen wohlbekannt war. Ich riet zur Aussetzung jeder Therapie, speziell auch der Röntgentherapie, und ordnete Ruhe und kräftige Ernährung an, gab Gurgelwässer und Prießnitzsche Umschläge. Am 13. IX. zeigte sich an der linken Seite des Zungengrundes eine zehnpfennigstück große, graue, ziemlich tief ulcerierte Stelle. Die Speichelsekretion war enorm vermehrt und sehr lästig. Ein starker Fötor hatte sich eingestellt. Außen am Halse fühlte man stärkere Resistenz und Schwellung, aber keine abgegrenzte Drüsenschwellung. Es wurden zur mikroskopischen Untersuchung vom Zungengrund Stücke entnommen, die, soweit das Bild klar war, keinen Anhalt für einen bösartigen Tumor ergab. Pat. war äußerst deprimiert, konnte sich kaum auf den Beinen halten, er hatte außerdem die Trauernachricht erhalten, daß sein Sohn gefallen war.

Ich konsultierte mit Prof. Unna, wir verordneten Ruhe und kräftige Nahrung. Die ulcerierten Stellen wurden mit Pyoktanin behandelt, Cocainpastillen gegeben, Inhalationen mit Kalkwasser verordnet.

In der Nacht vom 7. zum 8. X. hatte er zu Hause einen Erstickungsanfall gehabt und mußte zum Arzt schicken. Die Ulceration, die jetzt den ganzen Zungengrund bedeckte und sehr in die Tiefe gegangen war, auch seitlich auf die Tonsillen übergriff, war mit einer einzigen großen nekrotischen Gewebsmasse bedeckt, außerdem mit Schleim und Speiseresten, ein Blick in die Tiefe kaum möglich. Der Fötor war enorm, aber die Stimme klar. Ein Glottisödem hatte wahrscheinlich den Erstickungsanfall verursacht; als ich ihn sah, war die Atmung kaum behindert. Wie er sagte, war er wieder stark bestrahlt worden.

Die Erscheinungen des Röntgenkaters mischten sich auch jetzt wieder nach meiner Auffasung mit dem elenden Zustand, den gestörte Nachtruhe, Morphium und erschwerte Nahrungsaufnahme bedingten. Ich riet

Digitized by Google
Original from UNIVERSITY OF CALIFORNIA
Generated on 2019-10-24 15:25 GMT / http://hdl.handle.net/2027/uc1.b3252765
Public Domain in the United States, Google-digitized / http://www.hathitrust.org/access_use#pd-us-google

Pat., Prof. Gluck in Berlin zu konsultieren, ob eine radikale Ausräumung noch Hilfe bringen könne. Gluck, der die Hautaffektion für Lupus hielt, schrieb mir am 2. X., ob es sich bei der bestehenden Lupuserkrankung nicht auch um einen tuberkulösen Prozeß handelt?

Im übrigen lehnte er die Operation ab, da die seitliche Pharynxwand und Zungengrund erkrankt sei und der Prozeß an sich einen diffusen Charakter aufweise. Die mikroskopische Untersuchung, die Geh. Rat Hansemann-Berlin erhoben, deckte sich mit unseren Befunden: „Lymphatische Hyperplasie, wahrscheinlich Sarkom, doch ist aus dem Material die Diagnose gegen Leukämie oder Pseudoleukämie nicht mit Sicherheit abzugrenzen."

Um dem Patienten Erleichterung zu verschaffen, entfernte ich mit dem scharfen Löffel die fötiden grauen Massen so schonend wie möglich. Schlucken und Atmung wurde freier, der Fötor geringer. Der Appetit besserte sich wieder etwas. Behandlung mit Pyoktanin und Inhalationen. Lungen, Herz waren stets normal. Eigentliche Drüsenschwellung nicht vorhanden.

28. X. Aufnahme ins Eppendorfer Krankenhaus. Dort vorgenommene mikroskopische Untersuchung ergab wiederum nur die Diagnose: Lymphatisches Gewebe vom Zungengrund.

Pat. wurde gut gepflegt, konnte noch aufstehen und zur lokalen Behandlung ins Ambulatorium kommen. Bei der genauen körperlichen Untersuchung fanden sich außer im Gesicht und an den Vorderarmen und Händen auch an beiden Unterschenkeln in der lividen fleckigen Farbe veränderte Hautstellen. Fieber war nicht vorhanden.

Am 5. XI. trat ganz plötzlich eine starke Blutung aus dem Munde auf und Pat. verschied nach wenigen Minuten.

Die Sektion wurde leider nicht gestattet.

Die Boecksche Krankheit.

Prof. Caesar Boeck-Kristiania beschrieb in dem von Kaposi begründeten Archiv für Dermatologie und Syphilis eine Reihe Fälle von multiplem benignem Sarkoid der Haut. Den ersten Fall hatte er 1899 im Journal of cutaneous diseases und zugleich im Norsk Magazin for Laegevidenskaben veröffentlicht. Es handelt sich um einen 34jährigen Mann mit multiplen Hauttumoren. Die Beschreibung, die Boeck von dieser „ganz bestimmten, wohl charakterisierten klinischen Type" gibt, gilt heute noch für alle später veröffentlichten Fälle. Ich lasse sie hier folgen:. Symmetrische Eruption in der Haut, hanfkorn- bis bohnengroße Knoten im Gesicht, behaarter Kopfhaut, Rücken, Streckstreifen der oberen

Digitized by Google
Original from UNIVERSITY OF CALIFORNIA
Generated on 2019-10-24 15:25 GMT / http://hdl.handle.net/2027/uc1.b3252765
Public Domain in the United States, Google-digitized / http://www.hathitrust.org/access_use#pd-us-google

Extremitäten. An den unteren Extremitäten kamen die Knoten, obwohl sie sparsamer waren, sowohl an der Beuge- als an der Streckseite vor. Die Knoten entwickelten sich tief in der Haut, näherten sich dann der Oberfläche und zeigten da eine erst mehr hellrote, später bläulichrote Farbe, um schließlich während der Involution eine mehr oder weniger pigmentierte, gelbe, gelbbräunliche, oder an den unteren Extremitäten sogar schwarzbraune Farbe anzunehmen. Dabei trat an der Oberfläche eine leichte Abschilferung in sehr feinen dünnen Schuppen auf. Die Knoten erweiterten sich, wenn sie zur Oberfläche der Haut emporgestiegen waren, in der Peripherie und die etwas größeren zeigten schließlich auch eine Einsenkung in der Mitte. Sie hoben sich nie bedeutend über das Niveau der Haut empor und sahen in der Regel mehr wie in der Haut eingelagerte Plaques aus.

Die namentlich im Gesicht auftretenden größeren Knoten hatten unregelmäßig gebuchtete Konturen mit einer leicht eingesunkenen violettbläulichen, von zahlreichen Gefäßerweiterungen durchsetzten Mitte, welche von einem gelben, leicht erhabenen Rand eingerahmt war.

Dieses Involutionsstadium erstreckte sich über mehrere Jahre. Die Knoten zeigten nie irgendeine Tendenz zur Exsudation auf der Oberfläche, zur Schmelzung oder Ulceration, ließen aber in der Regel einen mehr oder weniger markierten Substanzverlust zurück. Die Krankheit hatte eine Neigung, sich in alten Narben nach vorausgegangenen Läsionen zu lokalisieren. Gewisse Gruppen von Lymphdrüsen waren stark angeschwollen.

Mikroskopisch fand sich: Von den perivasculären Lymphräumen ausgehend, bildete sich durch die ganze Tiefe des Coriums eine Anzahl getrennter Geschwulstherde, welche zusammen einen Knoten bildeten. Die Herde wurden ganz überwiegend durch die Proliferation der epitheloiden Bindegewebszellen aufgebaut, am Anfang der Entwicklung mit Hinzutreten einer gewissen Menge von Wanderzellen sowohl von gewöhnlichen Leukocyten, wie auch von einigen Mastzellen, welche Zellenarten mit der Zeit immer sparsamer wurden. Plasmazellen wurden nicht gefunden. Dagegen kamen als seltene Erscheinung wirkliche Riesenzellen des sarkomatösen Typus vor. In den Geschwulstherden trat, von der Mitte derselben anfangend, ziemlich schnell eine Degeneration der epitheloiden Geschwulstzellen ein mit Erblassen und Zerfall sowohl der Kerne wie des Protoplasmas und schließlich blieb nach Absorption der zerfallenen Zellenreste nur ein elegantes Gerüste von stark verzweigten, ineinander verflochtenen Bindegewebszellen.

Nach diesem im Jahre 1899 publizierten typischen Fall beschrieb Boeck drei weitere Fälle von multiplem benignen Sarkoid der Haut, wie er die Krankheit anfangs bezeichnete, in der Festschrift für Kaposi, Arch. f. Derm., Wien 1900. Kurz zusammengefaßt, handelte es sich um:

Digitized by Google
Original from UNIVERSITY OF CALIFORNIA
Generated on 2019-10-24 15:25 GMT / http://hdl.handle.net/2027/uc1.b3252765
Public Domain in the United States, Google-digitized / http://www.hathitrust.org/access_use#pd-us-google

1. Ein 34jähriges Dienstmädchen, als lepraverdächtig eingeliefert. Rötlichbraune Knoten an Stirn, Augenlid, Wange, die seit 3 Jahren sich entwickelt hatten. Submaxillar- und Axillardrüsen beiderseits geschwollen. Im Blut Vermehrung der weißen Blutkörperchen, Mund- und Rachenschleimhaut normal. Arsen befördert die Involution der Knötchen; wird Arsen ausgesetzt, so zögert die Involution.

2. Eine 29jährige blonde Frau. Knötchen hauptsächlich im Gesicht. Lymphdrüsen oder Milz nicht geschwollen. Über die Schleimhäute fehlt Angabe.

3. Einen 31jährigen Mann, Schneider. Ausschließlich im Gesicht nadelkopf- bis kaum hanfkorngroße Papeln, braunrötlich, ziemlich fest, steil erhaben. (Also viel kleinere Knötchen wie bei den anderen Fällen. Verf.) Keine Drüsen- oder Milzschwellung. Auf Arsen und Eisen involvieren sich nach einigen Monaten die Knötchen bis auf kleine bräunlichgelbe Grübchen in der Haut. Mikroskopische Untersuchung fehlt. Blut normal. Die Schleimhäute des Mundes und des Rachens waren völlig normal.

Nach diesen vier Fällen faßt Boeck das klinische Bild folgendermaßen zusammen: Exquisit chronischer Verlauf. 1. Eruptionsstadium: Knoten zuerst unter der Haut, Jucken, der Knoten nähert sich der Oberfläche. 2. Stadium der Florition und Turgescenz. 3. Regressionsstadium: Unter gelblicher bis bräunlichgelber Pigmentation und leichter Abschilferung beginnen die Knötchen einzusinken, an größeren Knötchen Teleangiektasien. Schließlich bleiben leicht vertiefte, oft kaum sichtbare weiße Narben. Die Knötchen sind im ganzen symmetrisch auf der Haut verteilt. Es kommt an denselben nie zur Erweichung oder Ulceration.

Über den pathologischen Prozeß sagt Boeck: Die Krankheit kann nicht als ein wirklich geschwulstartiges Neoplasma, sondern eher als eine entzündliche Wucherung des Bindegewebes betrachtet werden.

Bisher wurde von Boeck stets betont, die Schleimhäute seien frei von jeder Erkrankung gewesen. In den nachfolgenden Fällen wird das erst mit sicheren Strichen gezeichnete Bild, das typisch für das benigne Hautsarkoid sein sollte, verwischt, es werden Fälle veröffentlicht, wo an Tuberkulose erinnernde klinische Erscheinungen berichtet werden, von denen man nicht weiß, sind sie der Boeckschen Krankheit zuzuzählen oder Nebenbefunde.

1905 veröffentlichte Boeck im 73. Bd. d. Arch. f. Derm. fortgesetzte Untersuchungen über das multiple benigne Sarkoid. Außer den 4 oben erwähnten Fällen führt er allein aus Norwegen noch 6 Fälle an.

Er sagt: „Die Mehrzahl meiner Fälle haben Rezidive und auch die Schleimhäute zeigten Knötchen.“ So fand er bei dem unter 1. angeführten 34jährigen Dienstmädchen in der Schleimhaut der Oberlippe einige kleine

Digitized by Google
Original from UNIVERSITY OF CALIFORNIA
Generated on 2019-10-24 15:25 GMT / http://hdl.handle.net/2027/uc1.b3252765
Public Domain in the United States, Google-digitized / http://www.hathitrust.org/access_use#pd-us-google

Knötchen, auch die Nasenschleimhaut war stark entzündet und sonderte schleimig-eitriges Sekret ab, daneben starke Bronchitis. Pat. war sehr heruntergekommen. Arsenik verbesserte den Zustand.

Von den 5 neuen Fällen ist kurz zu bemerken:

Fall 1. 33jähriger hellblonder blühender Mann. Cubitaldrüsen, Leistendrüsen waren geschwollen. Am Rücken fand sich ein taubeneigroßer Tumor.

Fall 2. 41½jährige Frau. Gesicht, Handrücken befallen. Im Gesicht besonders die äußere Nase. Es bestand Schnupfen; auch fand sich eine Lungenaffektion. Hämoptoe ohne Bacillenbefund.

Fall 3. 41jährige Frau, die Boeck von einem Rhinologen zugewiesen wurde. Es bestand hartnäckiger Katarrh hoch oben im rechten Nasengang. Pat. hatte in der Jugend Pleuritis und Hämoptoe gehabt, war erblich belastet. Auf Alttuberkulin reagierte sie nicht. Auf starke Arsendosen deutliche Besserung.

Fall 4. Diaskopisch bestanden hier die einzelnen Knötchen, die sich im Gesicht, aber auch an den Ohren fanden, aus einem Konglomerat von ganz kleinen Herden. Am Ohrmuschelrand, auch in der Mastoidregion hinter dem Ohr, an den Seitenpartien des Halses fanden sich Knötchen. In der Fossa supraclavicularis fand sich eine nußgroße harte bewegliche Drüse.

Fall 5. 18½jähriges Mädchen. Submaxillardrüsen geschwollen, auch eine submentale Drüse. Die Nase war stark verstopft. Die Nasenschleimhaut war geschwollen und infiltriert, aber nicht ulceriert. Zahnfleisch um die Schneidezähne des Oberkiefers geschwollen, intensiv rot, etwas granuliert. Die Hautknoten und die Drüsen gehen auf Arsen zurück. Von diesem letzten Fall wurde die Nasenschleimhaut genauer untersucht, auch durch Tierimpfung.

Ein Teil der Nasenschleimhaut wird unter die Rückenhaut eines jungen Meerschweinchens eingenäht. In der Schleimhaut der Nase wurde hier ein säurefester Bacillus nachgewiesen, der morphologisch und tinktoriell mit dem Tuberkelbacillus übereinstimmte.

Mikroskopische Untersuchung der Nasenschleimhaut: Schleimhaut überall mit Epithel bekleidet, das stark hyperplastisch entwickelt war und an vielen Stellen mächtige Zapfen tief in die entzündete Mucosa hineinschickte. Mucosa sehr gefäßreich und außerordentlich stark mit Zellen infiltriert. Der Prozeß war hier diffus und bildete nicht wie in der Haut scharf begrenzte Foci. Das diffuse Infiltrat in der Nasenschleimhaut bestand aus allen möglichen Zellenarten: Spindelförmige Bindegewebszellen, Plasmazellen, oft zu einem mächtigen „Plasmon" zusammengehäuft, Lymphocyten, mononucleäre und namentlich massenhaft polynucleäre Leukocyten. Mastzellen selbstverständlich. An vielen Stellen sah man außerdem eine gewisse Menge von großen epitheloiden Zellen mit mehreren ge-

Digitized by Google
Original from UNIVERSITY OF CALIFORNIA
Generated on 2019-10-24 15:25 GMT / http://hdl.handle.net/2027/uc1.b3252765
Public Domain in the United States, Google-digitized / http://www.hathitrust.org/access_use#pd-us-google

blähten Kernen darin, aber nirgends wurden die großen echten Langhans schen Riesenzellen nachgewiesen.

Am wichtigsten war der Nachweis von Bacillen, die den Tuberkelbacillen völlig glichen, intracellulär. (Im Nasensekret, nicht in der Schleimhaut. Verf.)

Das geimpfte Meerschweinchen blieb leben, nur die Axillardrüsen schwollen etwas. Das Tier wurde getötet, in den Drüsen fanden sich einzelne Bacillen, die von Tuberkelbacillen nicht zu unterscheiden waren. Sonst war das Tier gesund. Die Drüsen zeigten unter dem Mikroskop aber nicht die charakteristischen Bilder von Drüsen, wie sie bei Meerschweinchen, die mit echtem Tuberkelmaterial geimpft wurden, sich finden. Bei diesem Impfversuch wurde bei dem Tier also nichts von einer Allgemeininfektion beobachtet, die Drüsen waren klein, die Impfstelle ulcerierte nicht, man kann also aus dem Bacillenbefund nur sagen, es handelte sich um einen tuberkelähnlichen Bacillus.

Dann sagt Boeck: Die Affektion der Schleimhäute spielt bei der Krankheit eine wichtige Rolle. Die Schleimhaut der Nasengänge ist sehr häufig befallen, besonders wenn auch die Hautbekleidung der Nase angegriffen ist. Man findet hier keine Ulcerationen, nur diffuse Infiltrate mit bedeutender Anschwellung. Ich möchte das Studium dieser Affektion der Nasenschleimhaut, bei welcher ich eine bacilläre Infektion nachgewiesen habe, ganz besonders den Rhinologen empfehlen. Sie geht ja, wie man gesehen hat, mitunter der Hautkrankheit voraus und kommt somit auch isoliert vor. In Fall 3 und 5 korrespondierte nach Boeck die Hautaffektion mit der Schleimhautaffektion in der Nase in auffallender Weise.

Von anderen Schleimhäuten, die gleichzeitig mit der Hautkrankheit befallen wurden, können die Conjunctiva des Auges, die Gingivalschleimhaut und diejenige der Lippen sowohl, wie die Genitalschleimhaut des Mannes (im Falle von Hallopeau und Eck) genannt werden. Die Bronchialschleimhaut war nur in zweien meiner Fälle und im Falle von Gottheil befallen. Hämoptoe kam in einem meiner Fälle vor, ohne daß Bacillen nachgewiesen werden konnten.

Boeck ist daher jetzt geneigt, die Krankheit für ein „Tuberkulid" zu halten, nicht für eine Tuberkulose. Die regressive Metamorphose, Verkäsung, Ulceration fehlt. Tuberkulose reagiert nicht auf Arsen. Toxine aus den Drüsen mögen die Krankheit unterhalten, die Nachschübe erklären.

Alter: der älteste Patient war 41, der jüngste 15½ Jahre, 7 waren Weiber, 3 Männer.

Boeck wählt daher die Bezeichnung „Sarkoid, weil es eine Affektion bindegewebigen Ursprungs ist. Die Benignität des Prozesses steht für ihn fest.

Generated on 2019-10-24 15:25 GMT / http://hdl.handle.net/2027/uc1.b3252765
Public Domain in the United States, Google-digitized / http://www.hathitrust.org/access_use#pd-us-google
Digitized by Google
Original from UNIVERSITY OF CALIFORNIA

Da das Infiltrat aber immer aus kleinen miliaren distinkten Herden gebildet wird, schlägt B o e c k die Benennung „Benignes Miliarlupoid" vor.

Im ganzen berichtet B o e c k in den vorerwähnten Publikationen über 9 genauer beschriebene Fälle. Sehen wir uns jetzt an, was dabei über die Beteiligung der Schleimhäute gesagt wird. Der erste typische Fall: 34jähriger Mann, der in der Lokalisation auf der Haut ganz meinem Fall entspricht, zeigte keine Schleimhauterkrankung. Vom zweiten Fall heißt es in der ursprünglichen Publikation: „Mund- und Rachenschleimhaut normal." In der folgenden Publikation teilt er mit, daß er bei diesem Fall in der Schleimhaut der Oberlippe einige kleine Knötchen fand, auch sei die Nasenschleimhaut stark entzündet gewesen und habe schleimig-eitriges Sekret abgesondert, daneben starke Brochitis. Beim dritten Fall, 29jährige blonde Frau, fehlt eine Angabe über das Verhalten der Schleimhäute. Beim 4. Fall, 31jähriger Mann, heißt es: Schleimhaut des Mundes und des Rachens völlig normal. Bei Fall 5, 32jähriger Mann, fehlt Angabe über die Schleimhäute. Fall 6, 41½jährige Frau. Hier war im Gesicht besonders die äußere Nase befallen. Es bestand Schnupfen, auch eine Lungenaffektion. Hämoptoe ohne Lungenbefund. Fall 7, 41jährige Frau, wurde B o e c k von einem Rhinologen zugewiesen. Es bestand hartnäckiger Katarrh hoch oben im rechten Nasengang. Pat. war erblich belastet. (Mit Tuberkulose ist wohl gemeint. Verf.) Im Fall 8 war die stärkste Entwicklung der Hautaffektion in der Umgebung des äußeren Ohres. Über die Schleimhäute wird nichts berichtet. Aber in Fall 9, 18½jähriges Mädchen, war die Nasenschleimhaut geschwollen und infiltriert, nicht ulceriert. Auch die Schleimhaut um die Schneidezähne des Oberkiefers war intensiv rot, geschwollen, etwas granuliert. Durch diesen Befund veranlaßt, wurde die Nasenschleimhaut, wie oben genauer beschrieben, untersucht.

Der mikroskopische Befund ergab kein Sarkom, sondern eine diffus entzündete Schleimhaut, es wurde hier ein säurefester Bacillus nachgewiesen, der morphologisch und tinktoriell mit dem Tuberkelbacillus übereinstimmte. Teile der Schleimhaut wurden in die Rückenhaut eines jungen Meerschweinchens eingenäht. Das Tier blieb aber leben, in den Drüsen fanden sich zwar einzelne Bacillen, die von Tuberkelbacillen nicht zu unterscheiden waren, aber keine tuberkelähnlichen Bilder im Mikroskop. Die Impfstelle ulcerierte nicht. B o e c k sagt: man kann aus dem Bacillenbefund nur sagen, es handelt sich um einen tuberkelähnlichen Bacillus, und fährt fort: ich möchte das Studium dieser Affektion der Nasenschleimhaut, bei welcher ich eine bacilläre Infektion nachgewiesen habe, ganz besonders den Rhinologen empfehlen.

Von anderen Schleimhäuten, die gleichzeitig mit der Hautkrankheit befallen waren, können die Conjunctiva des Auges, die Gingivalschleimhaut

Digitized by Google
Original from UNIVERSITY OF CALIFORNIA
Generated on 2019-10-24 15:25 GMT / http://hdl.handle.net/2027/uc1.b3252765
Public Domain in the United States, Google-digitized / http://www.hathitrust.org/access_use#pd-us-google

und diejenige der Lippen, wie die Genitalschleimhaut des Mannes genannt werden (1 Fall von Hallopeau). Die Bronchialschleimhaut war in zwei Fällen Boecks und in einem Fall von Gottheil befallen.

Nach diesen Publikationen von Boeck ist dann in der dermatologischen Literatur die Veröffentlichung einer großen Reihe von Fällen „Boeckscher Krankheit" gefolgt, auf die einzeln einzugehen hier zu weit führen würde.

Ich habe aber den bestimmten Eindruck, daß die Verwirrung, die Boeck selbst dadurch angerichtet hat, daß er nach den ersten Fällen seine Krankheit anfangs als benignes Sarkoid bezeichnet und dann auf Grund des obigen Befundes von einigen säurefesten Stäbchen in einem Falle und nach dem histologischen Befund der Infiltrate, die immer aus kleinen miliaren distinkten Herden bestanden, den Namen in benignes Miliarlupoid umänderte, auch bei den später folgenden anderer das klare Bild verwischt hat. Ein bestimmter Infektionserreger wurde nicht gefunden, das histologische Bild, das nach Boeck beim ersten Blick ins Mikroskop die Diagnose sichern sollte, schwankte, und so wurden offenbar ähnliche Prozesse als Boeckches Sarkoid oder Miliarlupoid beschrieben und in Vereinen vorgestellt. Tuberkulose innerer Organe findet sich wiederholt erwähnt, aber Fälle mit Beteiligung der Schleimhäute bei Boeckscher Krankheit konnte ich nicht finden. Der dankenswerten Aufforderung an die Rhinologen, sich über diese Frage zu äußern, will ich, soweit meine Erfahrung reicht, weiter unten folgen.

Die von Boeck beschriebenen cutanen Sarkoide und die nach Darier genannten subcutanen Sarkoide haben jedenfalls, wie mein Fall zeigt, auch für die Rhinolaryngologen großes Interesse, und wenn auch die Dermatologen durch genauere Untersuchungen die Frage entscheiden müssen, Sarkoid oder Lupoid, können wir nicht nur von ihnen lernen, sondern auch unser Teil zur Entscheidung beitragen.

In der M. m. W. 1915, Nr. 40 ist ein sehr interessanter Fall von Boeckschem Sarkoid mit Beteiligung innerer Organe von Kuznitzky und Bittorf aus der Breslauer dermatologischen und medizinischen Klinik beschrieben worden:

Ein 27jähriger Mann, vorher nur an Masern und einmal an Gonorrhoe erkrankt, klagte seit 1½ Jahren über Atem- und Herzbeschwerden, vor ½ Jahr Nierenbeschwerden. Als er zu einer militärischen Übung eingezogen werden sollte, stellte sich Erbrechen und Durchfall ein. Er nahm 34 Pfund ab.

Auf der Haut des Unterschenkels, des Oberschenkels, an den Glutäen, an den Vorderarmen bis zum Handgelenk fanden sich cutane Knötchen, die mikroskopisch den Bau von Sarkoid zeigten. Blasse cyanotische Gesichts-

Digitized by Google
Original from UNIVERSITY OF CALIFORNIA
Generated on 2019-10-24 15:25 GMT / http://hdl.handle.net/2027/uc1.b3252765
Public Domain in the United States, Google-digitized / http://www.hathitrust.org/access_use#pd-us-google

farbe. Im Gesicht und am behaarten Kopf keine Knötchen. (Dort finden sich aber bei der Boeckschen Krankheit sonst immer Knötchen. Verf.) Indolente Leistendrüsen. Wassermann negativ (Kuznitzky). Im Urin Eiweiß, hyaline granulierte Zylinder, Oxalkrystalle, Milzschwellung. Im Blut Leukopenie und Eosinophilie. Über der rechten Lunge leicht abgekürzter Perkussionsschall, an der rechten Spitze rauhes Vesiculäratmen, in der Hilusgegend vereinzelte kleinblasige Rasselgeräusche. Am rechten Oberlappen Stimmfremitus verstärkt. Bei diesem geringen Lungenbefund auffallend starke Dyspnoe bei der geringsten Bewegung. Sputum spärlich, zäh, schleimig-eitrig geballt. Nie Tuberkelbacillen gefunden. Im Röntgenbild Marmorierung der Lungen. Subcutane Tuberkulininjektionen ergeben weder lokale noch allgemeine Reaktion. Pirquet negativ. Kein Fieber. Milz überragt in der Mamillarlinie 7 *cm* den Rippenrand. Lymphdrüsen sämtlich geschwollen, besonders in der rechten Achselhöhle. Pulsbeschleunigung.

Im Blut 5,100.000 Erythrocyten, 5600 Leukocyten, die auf Arsen auf 2750 sinken, nach Weglassen von Arsen wieder steigen. Arsen wird aber schlecht vertragen. Hämoglobin 87%, später 90%. Trotzdem gingen auf Arsen die Erscheinungen in der Lunge zurück, die Milz verkleinerte sich, der Urin wurde eiweißfrei, auch die Hauterscheinungen blaßten ab. Am deutlichsten ließen sich die Veränderungen des Lungenbefundes im Röntgenbild nachweisen, die betreffenden Röntgenbilder sind der Veröffentlichung beigefügt. Während vor der Behandlung beide Lungenfelder völlig undurchsichtig und dunkel erschienen und nur die Spitzen frei waren, so daß Herz und Lunge nicht von einander getrennt werden konnten, hellte sich die Lunge später auf, so daß man die Herzgrenzen deutlich sah.

Nach diesem eigentümlichen Verhalten der Lungen, der Milz und Nieren wurden von den Autoren noch 7 Fälle von Boeckscher Krankheit genau untersucht und folgender Befund aufgenommen:

Lungenerscheinungen wiesen sämtliche 7 Fälle auf. Milzschwellung fand sich bei 4 Fällen. Nierenbeteiligung nur bei dem oben beschriebenen Fall. Über die Schleimhäute sagen Kuznitzky und Bittorf: In 3 Fällen fand sich eine übereinstimmende, „anscheinend charakteristische" Schleimhautaffektion im Larynx, Pharynx, Epiglottis und Nase. Worin die charakteristische Affektion bestand, wird aber nicht weiter angegeben. Auf Tuberkulin reagierte kein Fall. Die beiden Untersucher fassen das Ergebnis ihrer Untersuchungen dann folgendermaßen zusammen: Das Boecksche Sarkoid ist eine neuartige Allgemeinerkrankung nicht tuberkulöser Art mit einer Vorliebe für die Lokalisation an der Haut. Auch die mikroskopische Untersuchung der Hautknötchen sprach nicht für Tuberkulose.

Digitized by Google
Original from UNIVERSITY OF CALIFORNIA
Generated on 2019-10-24 15:25 GMT / http://hdl.handle.net/2027/uc1.b3252765
Public Domain in the United States, Google-digitized / http://www.hathitrust.org/access_use#pd-us-google

Diese Beobachtung wird also die Frage für Sarkoid und gegen Lupoid entscheiden. Ich muß es den Dermatologen überlassen, festzustellen, ob alle untersuchten Fälle wirklich Boeckssches Sarkoid waren; auch darüber schwanken die Meinungen, wie weiter unten ausgeführt wird. Jedenfalls wurden bei Fällen, die von erfahrenen Beobachtern für Boeckssches Sarkoid erklärt wurden, in die Augen fallende Veränderungen innerer Organe, speziell der Lungen und auch der oberen Luftwege festgestellt.

Ich möchte an die Ähnlichkeit des Verhaltens bei Ekzem und Asthma erinnern, wo auch eine Wechselwirkung zwischen Affektion der Schleimhäute der oberen Luftwege und der Bronchien bis in die kleinsten Zweige und Hautekzem sehr häufig ist, und zwar vikariieren hier die äußere Haut und die Schleimhaut. Je mächtiger das Ekzem, desto geringer die Exsudation der Schleimhäute von der Nase bis in die Bronchioli. Bei der Boeckschen Krankheit stand die Heftigkeit der Lungenprozesse, in einem Fall auch der Nierenerkrankung in geradem Verhältnisse zur Entwicklung des Hautsarkoids. Auf Arsenmedikation ging beides zurück. Bezüglich der Schleimhautaffektion in Nase, Rachen und Kehlkopf müssen wir die angekündigte weitere Veröffentlichung der beiden Beobachter abwarten. Ich komme noch darauf zurück.

Mittlerweile hat Kuznitzky die in seiner ersten Arbeit angekündigten weiteren Untersuchungen im Augustheft 1916 des Arch. f. Derm. u. Syphilis veröffentlicht. Leider wird auch da die „anscheinend charakteristische Schleimhautaffektion im Larynx, Pharynx, Epiglottis, Nase", die er bei 3 Fällen seiner 7 Patienten mit Boeckschem Sarkoid gefunden hatte, nicht näher beschrieben. Die Untersuchungen beschränkten sich in der Hauptsache auf die Verhältnisse in der Lunge bei Boeckschem Sarkoid durch gute Röntgenbilder von der Lunge. Und diese absolut sicheren, selbst in dem weniger scharfen Abdruck gut erkennbaren Lungenbefunde im Röntgenbild sind in der Tat äußerst überraschend und geben ein ganz neues Bild von der Erkrankung. Die Lungenspitzen waren frei, die tieferen Lungenabschnitte stark getrübt; er bezeichnet die eigentümliche Schattenfigur als Marmorierung und diese Marmorierung sei als Ausdruck einer Erkrankung der Lymphgefäße der Lunge aufzufassen. Er spricht direkt von einer Lymphadenitis oder Lymphangitis der Lunge. Nicht das Parenchym ist erkrankt, sondern es handelt sich um eine interstitielle chronische Lungenaffektion. Er erinnert an die von Hansemann beschriebene „Fibrose der Lunge". Durch diese Auffassung wird die bisher nur am Lebenden im Röntgenbilde beobachtete Lungenbeteiligung bei Boeckschem Sarkoid scharf abgeschieden von der Tuberkulose. Auf Tuberkulin reagierten die Patienten nicht, die Spitzen waren frei, im Sputum

Digitized by Google
Original from UNIVERSITY OF CALIFORNIA
Generated on 2019-10-24 15:25 GMT / http://hdl.handle.net/2027/uc1.b3252765
Public Domain in the United States, Google-digitized / http://www.hathitrust.org/access_use#pd-us-google

nie Bacillen. Auf Arsen schwanden die Hauttumoren und die Lunge hellte sich auf.

Wie in der Haut, schließt Kuznitzky, bildeten sich auch an den Lymphbahnen der Lunge kleine Knötchen, die im Röntgenbild nachweisbar sind. Das begründet die Auffassung des Boeckschen Sarkoids als infektiöses Granulom.

In der neuen Veröffentlichung hat Kuznitzky diese Verhältnisse bei einer Erkrankung studiert, die ebenfalls zu den infektiösen Granulomen gerechnet werden muß, bei Mycosis fungoides.

Er hat drei Fälle dieser seltenen Erkrankung untersucht und fast dieselben Lungenbefunde im Röntgenbilde festgestellt wie bei den 7 Fällen von Boeckscher Krankheit: wechselnde Lungenschatten (Marmorierung) im Röntgenbild. Eine anatomische Untersuchung und Bestätigung liegt noch nicht vor. Aber diese Befunde werfen ein ganz neues Licht auf die feineren Vorgänge beim Sarkoid, vor allem scheiden sie das Sarkoid scharf von der Tuberkulose.

In Zukunft müssen also bei allen Hautsarkoiden die Lungen im Röntgenbild wiederholt untersucht werden. Wir Rhinolaryngologen aber werden bei jedem solchen Fall auf den Hautabteilungen genau Nase und Hals daraufhin untersuchen müssen, ob es wirklich eine „anscheinend charakteristische Schleimhautaffektion" beim echten Sarkoid gibt oder nicht.

Bis jetzt ist das noch lange nicht nachgewiesen, ja nicht einmal wahrscheinlich. Mein Fall wäre, wenn nicht ein zufälliger Befund vorliegt, der erste Fall, wo Sarkom der Schleimhaut bei Sarkoid der Haut festgestellt wurde. Über die Verhältnisse auf der Schleimhaut bei Mycosis fungoides erwähnt Kuznitzky leider auch nichts. Diese Frage steht also noch offen.

Schon Boeck verweist auf die von Darier beschriebene Farm der cutanen Lupoide und Sarkoide. J. Dariers Grundriß der Dermatologie ist von Zwick übersetzt und von Jadassohn mit Bemerkungen und Ergänzungen versehen 1913 bei Springer, Berlin, erschienen. Darier sagt dort über das disseminierte miliare Lupoid, das Boeck 1899 als benignes multiples Sarkoid beschrieb:

„Die Efflorescenzen sind halbkugelige Erhebungen (aber manchmal auch nur Flecke) von der Größe eines Hirsekorns bis zu der einer großen Erbse, und von rötlicher, später livider und endlich bräunlicher Farbe. Die Oberfläche ist glatt oder ganz leicht schuppend, die Konsistenz halbweich. Unter Glasdruck ist ihr Gewebe weniger durchscheinend als das eines Lupoms und scheint aus vereinzelten Fleckchen zu bestehen.

Der Ausschlag ist immer (oder meist) symmetrisch und befällt das Gesicht, die Schultern, die Handgelenke und im allgemeinen die Streck-

Digitized by Google
Original from UNIVERSITY OF CALIFORNIA
Generated on 2019-10-24 15:25 GMT / http://hdl.handle.net/2027/uc1.b3252765
Public Domain in the United States, Google-digitized / http://www.hathitrust.org/access_use#pd-us-google

seiten der oberen Extremitäten. Seltener sieht man Efflorescenzen am behaarten Kopf, am Rücken und an den unteren Extremitäten. Das Exanthem erscheint innerhalb einiger Wochen, nimmt aber durch Wachstum und Vermehrung der Efflorescenzen noch während Monaten und Jahren zu. Schließlich flachen diese ab, dehnen sich zu münzengroßen, manchmal marginierten Flecken aus und verschwinden endlich mit Hinterlassung einer atrophischen, oft wenig sichtbaren Narbe. Es sind also wahre Tubera nach dermatologischem Sprachgebrauch. Sie ulcerieren niemals.

Die Dauer der Erkrankung ist sehr verschieden, fünf bis zehn Jahre und mehr. Man beobachtet sie bei der Frau häufiger als beim Mann und gewöhnlich zwischen dem 15. und 40. Lebensjahre. Die Lymphdrüsen sind manchmal angeschwollen. In vielen Fällen haben die Patienten eine Tuberkulose der Drüsen oder inneren Organe.

Die Histologie der lupoiden Tuberkel ist (ziemlich) charakteristisch. Man findet in der Cutis große gelappte oder verzweigte Anhäufungen, die vorwiegend aus epitheloiden Zellen, Lymphocyten und vereinzelten Riesenzellen zusammengesetzt sind. Sie werden durch Bindegewebszüge voneinander getrennt, die fast frei von Entzündung sind.

Verschiedene Behandlungsmethoden haben sich als wirksam erwiesen; besonders intraglutäale Kalomelinjektionen, Tuberkulineinspritzungen und nach Boeck Arsenmedikation. Selbstverständlich wird man das Allgemeinbefinden des Patienten berücksichtigen."

Die eingeklammerten Worte sind Zusätze von Jadassohn, der auch folgende Fußnote hinzufügt:

„Den Ausdruck „Sarkoid" sollte man wieder fallen lassen; denn klinisch sind namentlich die cutanen Formen wenig sarkomähnlich und histologisch sind es weder die cutanen noch die „subcutanen". Auch die Bezeichnung „Lupoid" ist irreführend, da es sich doch auch nach Darier um tuberkulöse Erkrankungen handelt. Bis zur definitiven Klarlegung der Ätiologie werden aber diese Bezeichnungen weitergeführt werden. (Jadassohn.)"

Ich würde deshalb vorschlagen, daß man, solange die Frage Sarkoid oder Lupoid nicht entschieden ist, weder Boecksches Sarkoid noch Boecksches Lupoid sagt, sondern die eigentümliche Erkrankung einfach „Boecksche Krankheit" nennt.

Wie mehrere Dermatologen habe ich Darier so verstanden, daß er als Darier sche Krankheit subcutane indolente gutartige Neubildungen angesehen wissen will, während die Boeckschen Sarkoide in der Haut cutan sich finden oder aus den tieferen Schichten sehr bald zur Oberfläche vorwärts dringen. Darier sagt auch darüber (Übersetzung, Seite 188): „Sie konfluieren zu höckrigen Herden oder knotigen Strängen von der

Digitized by Google
Original from UNIVERSITY OF CALIFORNIA
Generated on 2019-10-24 15:25 GMT / http://hdl.handle.net/2027/uc1.b3252765
Public Domain in the United States, Google-digitized / http://www.hathitrust.org/access_use#pd-us-google

Größe einer Erbse bis einer Nuß, finden sich vorzugsweise am Rumpf, in der Rippengegend lokalisiert besonders bei Frauen im Alter von 30 bis 40 Jahren. Histologisch entspricht der Bau vollständig dem der bacillären Veränderungen."

Die Abbildung, die Darier gibt, zeigt daher auch Riesenzellen und gleicht völlig dem Bau tuberkulöser Knötchen. Siehe Abbildung Daniers, Übersetzung, Seite 189. Demnach besteht namentlich histologisch ein fundamentaler Unterschied zwischen der Darierschen und der Boeckschen Krankheit.

Ich bin auf diese Dinge nur eingegangen, weil sie für die Beurteilung der Schleimhautveränderungen bei der Boeckschen Krankheit von Belang sind.

In dem 1914 erschienenen Buch von Karl Zieler über Hauttuberkulose und Tuberkuloide sagt dieser Autor über die Boeckschen Sarkoide: „Tuberkelbacillen im Schnitt hat kein Untersucher nachweisen können, auch nicht nach der Muchschen Methode und dem subtileren Verfahren (Auflösen von Antiformin). Die später veröffentlichten Fälle erinnern an Lepra (auch Boecks eigene Präparate, die er in London zeigte, wurden für Lepra erklärt. Verf.), oder an Erythema induratum, oft werden sie auch mit Lupus miliaris verwechselt. Die Tierexperimente sind durchweg negativ ausgefallen. Mit Lupus pernio hat die Boeckschе Krankheit die größte Ähnlichkeit." (Zieler.)

Zieler spricht sich also auch sehr bestimmt gegen die tuberkulöse Natur der Sarkoide aus. Über die Darierschen Sarkoide sagt er: „Sie sind subcutane Sarkoide, verschonen das Gesicht, finden sich aber an den Weichen, der Unterbauchgegend und den Schultern."

Vermutungsweise möchte ich annehmen, daß für die Lokalisation des Boeckschen Sarkoids am Kopf, Händen und Füßen vielleicht äußere Einwirkungen bestimmend sind, Licht, Sonne, da sie bei Männern häufiger sind, während für die Darierschen, die sich bei Frauen an Leib und Schultern finden, vielleicht die Kleider, Röcke, Korsett von Einfluß sind. Doch darüber mögen auch die Dermatologen entscheiden. Auch Siebenmann nimmt für seinen Fall von Lupus pernio traumatische Ursachen an.

Schließlich möchte ich noch aus dem in allerneuester Zeit, 1916, erschienenen Buch von Lewandowsky, einem Schüler Jadassohns, über Hauttuberkulose, das in sehr übersichtlicher, klarer Weise über diese Frage sich verbreitet zum Teil auf Grund eigener Erfahrungen, das Folgende hier kurz wiedergeben: Er bespricht die Boeckschen Sarkoide unter der Hauptgruppe B. Exanthematische Formen (d. Hauttuberkulose) in der Untergruppe „Krankheiten, deren tuberkulöse Ätiologie noch nicht sicher ist".

Digitized by Google
Original from UNIVERSITY OF CALIFORNIA
Generated on 2019-10-24 15:25 GMT / http://hdl.handle.net/2027/uc1.b3252765
Public Domain in the United States, Google-digitized / http://www.hathitrust.org/access_use#pd-us-google

Sowohl die cutanen Sarkoide von Boeck, wie die subcutanen von Darier sind nach seiner Auffassung Affektionen von tuberkulösem Bau.

Die Darier schen Sarkoide faßt er als gleichbedeutend mit Erythema induratum auf, während er die Boeck schen Sarkoide als ein selbständiges Krankheitsbild ansieht. Im übrigen beschreibt er die Affektion, wie schon wiederholt angeführt, mit der Lieblingslokalisation im Gesicht, Schultern, Streckseiten der oberen Extremitäten. Über die Schleimhäute sagt er: „Ob das Boeck sche Sarkoid auf der Schleimhaut überhaupt vorkommt, ist noch fraglich." Bezüglich des mikroskopischen Bildes sagt Lewandowsky: „Die Krankheit ist von Lupus pernio und Erythema induratum nicht zu unterscheiden, nur liegen beim Boeck schen Sarkoid die Epitheloidzellenherde nicht nur in der Unterhaut, sondern vorwiegend in der Cutis selbst. Die Zahl gut ausgebildeter Riesenzellen ist in den einzelnen Fällen sehr verschieden. Lymphocyten, Plasmazellen und Mastzellen sind ganz außerordentlich spärlich. Ein Zusammenhang der Infiltrate mit Gefäßen ist meist ganz deutlich. Schon die strangförmige Anordnung läßt darauf schließen." Auch P. Unna jun. fand in einem Falle Läsionen an Venen und Arterien. Solche Bilder findet man sowohl bei Tuberkuloiden, als auch bei echter Tuberkulose und Lupus vulgaris, selbst von Lepra und Syphilis sind sie in manchen Fällen nicht zu unterscheiden. Tuberkelbacillen im Hautschnitt sind bei Boeck scher Krankheit bisher nicht gefunden worden. Boeck fand einmal im Nasensekret säurefeste Bacillen, die tierpathogen waren, doch ist der Fall zweifelhaft. Bei einigen Fällen war bei Tuberkulinbehandlung die Lokalisation positiv, in anderen fehlte sie.

Wir dürfen daher, schließt Lewandowsky, ehe wir noch zuverlässigere Indicien in den Händen haben, die Ansicht derer nicht ohne weiteres für falsch halten, die beim Sarkoid wie beim Lupus pernio und Erythema induratum wenigstens für einen Teil der Fälle an eine von der Tuberkulose verschiedene, durch einen bisher noch unbekannten Erreger erzeugte Infektionskrankheit glauben. (Lewandowsky.)

Persönlich neigt er aus klinischen Gründen dazu, wenigstens einen Teil der Fälle von cutanen Sarkoiden als Hauttuberkulose aufzufassen.

Das Lymphosarkom der oberen Luftwege.

Ich will hier nicht sprechen von den Tumoren der oberen Luftwege, die als Rundzellen-, Spindelzellen-, als Fibro- und Myxosarkome in Nase oder Rachen, oder auch im Larynx sich bilden, primär oder als Metastasen, ich will nicht sprechen von absolut bösartigen Geschwülsten, wie sie nicht allzu selten bei Individuen jeden Lebensalters sich finden. Die-

Digitized by Google
Original from UNIVERSITY OF CALIFORNIA
Generated on 2019-10-24 15:25 GMT / http://hdl.handle.net/2027/uc1.b3252765
Public Domain in the United States, Google-digitized / http://www.hathitrust.org/access_use#pd-us-google

selben sind dann meist scharf begrenzte Tumoren, die enorme Größe erreichen und das gesunde Gewebe verdrängen und aufzehren.

Hier soll die Rede sein von den diffusen, unscharf begrenzten Tumoren, die die ganze Schleimhaut langsam infiltrieren oder in seltenen Fällen in einzelnen Herden die Schleimhaut durchsetzen. In der Hauptsache handelt es sich um das Lymphosarkom. Dasselbe kann bis tief in die Trachea hinein vorkommen. Da es fast ausschließlich von Lymphdrüsen oder adenoidem Gewebe aus sich entwickelt, kommt es in der eigentlichen Nasenhöhle nicht vor, sondern geht vom Nasen-Rachenraum, dem Schlundring, sehr häufig aber von den Tonsillen aus. Es wächst langsam, kann im Wachstum öfter innehalten, selbst zurückgehen und wird deshalb gelegentlich als gutartig bezeichnet, namentlich in Fällen, wo der klinische und mikroskopische Befund von der einfachen Hyperplasie der Lymphorgane sich oft kaum abgrenzen läßt. Über diese seltenere Erkrankungsform wird hauptsächlich von der Wiener Schule berichtet, zuerst von Störk, dann von Chiari und Koschier, chirurgischerseits von Mikulicz, während Kundrat und Kolisko, die die Störkschen Fälle untersuchten, sich über den anatomischen Charakter der Krankheit äußerten. Nach den Mitteilungen Störks beobachtet man als Vorläufer der Infiltration eine Verdickung der Schleimhaut mit einer eigentümlichen Durchsichtigkeit, die Störk mit dem Aussehen von Rohglas vergleicht. Außer in den lymphatischen, follikelartigen Gebilden der Rachenorgane entspringen sie auch klinisch an der Uvula, den Gaumenbögen, der Epiglottis und den diese Organe verbindenden Falten. Wird die Intramaxillarfalte zwischen den beiden Kiefern in dieser Weise infiltriert, so bildet diese Falte eine Art Klammer, die das Öffnen des Mundes verhindert, dadurch die Ernährung erschwert, so daß solche Patienten um so rascher verfallen. Entwickeln sie sich mehr im Nasenrachenraum oder an den Tonsillen, so können sie im Anfang wenig Symptome machen und fallen nur durch die nasale gaumige Sprache und leichte Schlingbeschwerden auf. In allen Fällen sind gleichzeitig die benachbarten Lymphdrüsen infiltriert und geschwollen (Chiari). Oft machen diese Drüsen früher Symptome als der eigentliche Tumor. Die Affektion kann im Anfang leicht mit Hyperplasie des Waldeyerschen Schlundrings verwechselt werden. Störk dachte bei den ersten Fällen an Lues oder Carcinom. War die Lymphdrüsenschwellung sehr ausgebreitet und multipel, fand sich, wie in einigen Fällen von Störk und Chiari, große Blässe der Haut und Schleimhäute, so tauchte selbstverständlich die Frage auf: Wie verhält sich das Lymphosarkom zur Leukämie und Pseudoleukämie?

Mikroskopisch fand Mikulicz: Dichtgedrängte kleine Rundzellen in einem Reticulum feinster Bindegewebsfasern, reichlich kleine Gefäße.

Digitized by Google
Original from UNIVERSITY OF CALIFORNIA
Generated on 2019-10-24 15:25 GMT / http://hdl.handle.net/2027/uc1.b3252765
Public Domain in the United States, Google-digitized / http://www.hathitrust.org/access_use#pd-us-google

Störk fand mikroskopisch Lymphosarkom: Kleinzelliges deutlich retikuliertes lymphatisches Gewebe. Unter den dicken verhornten Plattenepithelien grenzten sich große Lymphfollikel ab. Kolisko untersuchte ein excidiertes Stück Uvula von einer 40jährigen Patientin Störks und fand: Epithel, Fett, Bindegewebe, normale Muskelbündel. Unter der Schleimhaut deutliche Lymphfollikel. Zwischen denselben eine Zone von Rundzellen, auch in der Tiefe solche Rundzellen in Gruppen oder regellos, offenbar den Lymphspalten entsprechend.

In einem anderen Fall (Fall Perlstein), der meinem Fall klinisch ähnlich ist, waren die Tonsillen kleinapfelgroß. Diagnose: Lymphosarkom des Rachens. Histologisch fand sich durch die ganze Dicke lymphatisches Gewebe, vereinzelte Züge homogener Bindegewebsbalken. Die Zellen sind den lymphoiden Zellen analog oder sind protoplasmareicher mit scharfrandigen, mitunter mehrfachen Kernen. Dazwischen Balken von bindegewebigem Reticulum. Den Balken entsprechend, zahlreiche mit Blut gefüllte Gefäße.

Kundrat, der, wie Störk sagt, zuerst Licht in das Wesen dieser Erkrankung der Lymphorgane brachte, faßte sie als eine Allgemeinerscheinung auf und nannte sie Lymphosarkomatosis. Die Lymphosarkome, sagt Kundrat, gehen von einer Gruppe von Lymphdrüsen aus oder von dem adenoiden Gewebe des Waldeyerschen Schlundrings, aber sie bleiben auf diese Gewebe nicht beschränkt, sondern schreiten unaufhaltsam auf die Nachbarschaft fort, diese ebenfalls in Tumormassen verwandelnd. Die Metastasen entstehen auf dem Wege der Lymphbahnen.

Wie ich oben schon sagte, kann das Lymphosarkom aber außer in dieser diffusen Form in einzelnen, sehr seltenen Fällen auch in einzelnen Herden die Schleimhaut durchsetzen.

Eppinger beschreibt einen solchen Fall (Pathol. Anat. d. Larynx u. d. Trachea. S. 209). Er sagt: Diese Geschwulstart, deren Vorkommen im Kehlkopf bis jetzt noch niemals erwähnt worden ist, ist hier als eine metastatische Geschwulst beobachtet worden. Der Seltenheit wegen gibt er eine Abbildung davon.

Es handelte sich um eine 42jährige Taglöhnerin, bei der zunächst allgemeine Drüsencarcinomatosis diagnostiziert war. Die Erkrankung ging aus von einer Lymphomatosis der retroperitonealen Drüsen, sämtliche Lymphdrüsen waren beteiligt. Metastasen fanden sich aber auch in den Schleimhäuten zunächst in den Tonsillen, im Pharynx, aber auch im Larynx selbst.

Der Larynx war in seiner rechten Hälfte eingeengt. An der vorderen Fläche der rechten Epiglottishälfte fand sich ein von der stark verdünnten Schleimhaut überzogener, walnußgroßer Knoten, der sich zwischen

Digitized by Google
Original from UNIVERSITY OF CALIFORNIA
Generated on 2019-10-24 15:25 GMT / http://hdl.handle.net/2027/uc1.b3252765
Public Domain in the United States, Google-digitized / http://www.hathitrust.org/access_use#pd-us-google

Zungenwurzel und Epiglottis so einkeilt, daß letztere herabgedrückt wird. Ähnliche kleine Knoten sitzen an der Außenfläche des rechten Gießbeckenknorpels, von denen der obere bis an das Lig. aryepiglotticum hinaufreicht und den Zugang zur Speiseröhre einengt. Mikroskopisch fand man, daß diese Knoten von der Epithelschicht und der Basalmembran überdeckt werden und das übrige Gewebe zur Seite schieben, so daß sogar in der Tiefe der Knoten die verdrängte Muskulatur nachgewiesen werden kann.

Die Struktur der Knoten ist eine den Lymphomen zukommende: ein regelmäßig verteiltes breitbalkiges und faseriges Stroma mit Abzweigung feinerer Faserstreifen; Bildung ziemlich regelmäßiger Maschenräume und Füllung derselben mit lymphoiden Elementen. Das Gewebe war außerordentlich weich und machte deswegen wenig Symptome.

Wenn auch Eppinger diesen Fall als Lymphom und nicht als Lymphosarkom auffaßt, gehört er doch nach meiner Auffassung hierher, weil die Grenze zwischen Lymphom und Lymphosarkom durchaus keine scharfe ist, und weil er namentlich bezüglich des mikroskopischen Befundes meinem oben mitgeteilten Fall von Lymphosarkom bei Boeckscher Krankheit fast völlig gleicht. Darüber, ob in diesem Fall die Haut verändert war, wird nichts berichtet, auffallende Veränderungen wären bei der Sektion wohl nicht übersehen worden.

Herr Dr. Fahr, Prosektor am Krankenhause Barmbeck, hat vor längerer Zeit im ärztlichen Verein zu Hamburg einen Fall von Lymphosarkomatosis demonstriert, bei dem die oberen Luftwege in einer ganz seltenen und eigenartigen Weise befallen waren. Es handelte sich um einen 73jährigen Mann, der mit hochgradiger Atemnot aufgenommen worden war. Es wurde ein Carcinom des Larynx angenommen und die Laryngofissur gemacht. Der Patient ging bald darauf zugrunde. Bei der Autopsie fand sich am Zungengrund eine starke knotenförmige Infiltration der Zungenbalgdrüsen. Die Epiglottis zeigte sich mit einer Menge linsen- bis erbsengroßer Knoten infiltriert. Ebenso waren die Taschenbänder, links hochgradiger, mit flachen kleinen knotenförmigen Herden besetzt. Die wahren Stimmbänder waren frei und glatt. Aber dicht unterhalb der Stimmbänder bis tief in die Trachea hinein war die Schleimhaut mit linsengroßen flachen Tumoren durchsetzt, die dunkelrot von Farbe, einer neben dem anderen gelegen, eine starke Beeinträchtigung des Lumens erzeugten und so namentlich im subglottischen Raum die Atemnot bedingten. Keines der infiltrierten Knötchen war ulceriert, es fanden sich nirgends Geschwüre.

Die Lymphdrüsen am Lungenhilus bildeten ein dickes, kleinapfelgroßes Infiltrat, kleinere Infiltrate von Bronchialdrüsen erstreckten sich bis in die Lunge hinein. Auch die Kapseln beider Nieren zeigten sich übersät von linsengroßen weißlichen Knötchen. Die Milz war stark hyperplastisch.

Digitized by Google
Original from UNIVERSITY OF CALIFORNIA
Generated on 2019-10-24 15:25 GMT / http://hdl.handle.net/2027/uc1.b3252765
Public Domain in the United States, Google-digitized / http://www.hathitrust.org/access_use#pd-us-google

Gallenblase und Ductus cysticus zeigten gleichfalls beetartige Verdickungen. Im kleinen Netz finden sich zahlreiche weiche graue Knoten, die sich gegen die kleine Curvatur des Magens zu einer dem Magen aufsitzenden Geschwulstmasse verdichteten. Die gleichen Knoten finden sich im großen Netz. Magenschleimhaut grau, schwärzlich geschwollen, mit zähem Schleim bedeckt, ebenso Dünn- und Dickdarmschleimhaut. Die Follikel sind beetartig vergrößert, die Peyerschen Plaques zu breiten dicken Wülsten vergrößert. Auch im Knochenmark fanden sich Veränderungen, die bei der mikroskopischen Untersuchung ein typisches Lymphosarkom darstellten. Mikroskopische Schnitte aus den verschiedenen Knötchen zeigten den Bau von typischem Lymphosarkom: In ein netzartig angeordnetes Reticulum, das bald aus ganz feinen, bald aus breiteren fibrösen Zügen besteht, sind Zellen vom Charakter kleiner Lymphocyten eingelagert; sie sind mit Hämatoxylin intensiv färbbar und zeigen kaum eine Andeutung von Protoplasmasaum. Die Zellen sind vierfach in Form kleiner Häufchen innerhalb des Reticulums angeordnet, anderswo sind sie an den Zügen des Reticulums schnurartig aufgereiht. (Dr. Fahr.)

In unserer Fachliteratur wenigstens habe ich einen ähnlichen Fall von herdförmigem oder, wie Fahr sagt, beetartigem Lymphosarkom nicht finden können, vielleicht sind solche den pathologischen Anatomen in größerer Zahl bekannt.

Dr. Fahr hatte die Liebenswürdigkeit, mir die makroskopischen und mikroskopischen Präparate nochmals zu demonstrieren und die Präparate meines Falles durchzusehen. Auf der äußeren Haut war auch in diesem Falle eine Veränderung nicht aufgefallen. Auch klinisch ist ein Fall von herdförmigem Lymphosarkom, wie der vorliegende, nirgends beschrieben. In der Tat war das Bild im Larynx, in der Trachea bis in die feinsten Bronchien ganz überraschend. Wie kleine runde oder ovale Beete waren die Knötchen auf der Schleimhaut eines neben dem anderen selbst in dem abgeblaßten Präparat noch deutlich zu erkennen. Aber nicht nur auf den Schleimhäuten, auch auf den serösen Häuten des Netzes waren die kleinen Knötchen in Menge, sehr zierlich fanden sie sich in der Gallenblase und im Ductus cysticus. Die großen Knoten, so einer apfelgroß am Lungenhilus, am Magen- und Zungengrund sind wohl aus ursprünglich kleineren Knoten zusammengeflossen.

Dazu die Milzschwellung und die Veränderungen im Knochenmark berechtigen zur Annahme einer Sarkomatosis im Sinne von Kundrat.

Ein dritter, wie es scheint, ähnlicher Fall von disseminierter Lymphosarkomatose wurde von Menzel am 3. Mai 1911 in der Wiener Laryngologischen Gesellschaft demonstriert. Es fanden sich Knoten im Kehlkopf,

Digitized by Google
Original from UNIVERSITY OF CALIFORNIA
Generated on 2019-10-24 15:25 GMT / http://hdl.handle.net/2027/uc1.b3252765
Public Domain in the United States, Google-digitized / http://www.hathitrust.org/access_use#pd-us-google

Rachen und Nase. Auch in der Bronchialschleimhaut fanden sich reichliche hirsekorngroße Knötchen.

Die Diagnose Lymphosarkom der Schleimhaut der oberen Luftwege kann recht erhebliche Schwierigkeiten bieten. Da die Erkrankung selten ist, ist das klinische Bild nicht jedem geläufig. Wie erwähnt, dachte Störk bei seinen ersten Fällen an Lues oder Carcinom. Bei einer wiederholten Untersuchung wird ein erfahrener Untersucher Lues schon klinisch ausschließen können, Plaques und Ulcerationen sind bei Lues, solange eine spezifische Behandlung noch nicht stattgefunden hat, fast immer vorhanden. Die Geschwüre, die auch bei Lymphosarkom im Munde häufig sich fanden (Fälle von Störk und Chiari) unterscheiden sich, wie Chiari hervorhebt, durch die unregelmäßige Form und die markige Infiltration der Ränder. Lues macht im Munde selten Tumoren und zerfallene größere Gummata haben eher die rundliche oder ovale Abgrenzung. Was die Wassermannsche Reaktion anlangt, so kann man bei negativem wiederholten Befund zwar ziemlich sicher gegen Lues entscheiden, es ist aber zu bedenken, daß gerade Sarkome, wenn sie länger bestehen und ausgebreiteter sind, auch bei den verbesserten feineren Methoden häufig positiven Wassermann ergeben haben. Die Anamnese ist zu berücksichtigen, aber auch zu bedenken, daß ein Sarkom zu Lues dazu kommen kann.

So ist man auf die ziemlich sichere mikroskopische Diagnose angewiesen. Klinische und mikroskopische Diagnose zusammen ergeben schon eine festere Basis.

Aber auch das mikroskopische Bild allein kann, wie mein Fall zeigt, selbst sehr erfahrenen Untersuchern Schwierigkeiten machen. Geheimrat Hansemann, der meinen Fall untersuchte, gab ein Gutachten folgendermaßen ab: Lymphatische Hyperplasie, wahrscheinlich Sarkom, doch ist aus dem Material die Diagnose Leukämie nicht mit Sicherheit abzugrenzen.

Brieger und Goerke haben sehr eingehende, lang fortgesetzte Untersuchungen über die Hyperplasie des lymphatischen Rachenringes veröffentlicht. Brieger schreibt: Mikroskopisch ist Hyperplasie nicht zu unterscheiden von normaler Rachenmandel, eher klinisch, wenn die Hyperplasie während einer Infektion entstanden ist.

Goerke schreibt: Histologische Unterscheidung von Lymphosarkom und adenoidem Gewebe ist schwierig.

Jeder, der in zweifelhaften Fällen oder bei histologischen Studien häufiger vergrößerte Gaumen und Rachenmandeln untersucht hat, wird das unterschreiben.

Solange das Lymphosarkom noch nicht ulceriert ist, sind die mikroskopischen Bilder klarer; sobald Entzündung und Ulceration der infiltrierten Teile dazu kommt, verändert sich das Bild, neue Zellformen treten auf,

Digitized by Google
Original from UNIVERSITY OF CALIFORNIA
Generated on 2019-10-24 15:25 GMT / http://hdl.handle.net/2027/uc1.b3252765
Public Domain in the United States, Google-digitized / http://www.hathitrust.org/access_use#pd-us-google

Bakterien dringen in die Gewebe ein. In meinem Fall, in dem in verschiedenen Stadien Probeexcisionen gemacht wurden, konnte ich das genau verfolgen.

Bei Verdacht auf Leukämie und Pseudoleukämie ist der Blutbefund entscheidend. Milzschwellung und multiple Drüsenschwellung wird uns aufmerksam machen, vor allem aber fällt die enorme Blässe auf, die bei meinem Fall fehlte, im Gegenteil fand sich die Schleimhaut intensiv gerötet und die äußere Haut hatte die für die Boeck sche Krankheit eigentümliche lividrote Farbe. Findet sich bei gleichmäßiger Schwellung des lymphatischen Rachenringes auffallend starke Drüsenschwellung, auffallende Blässe, so wird man nach den Erfahrungen Zarnikos und Burgers namentlich bei Kindern mit der Operation vorsichtig sein und erst eine genaue Blutuntersuchung vornehmen.

Vielleicht waren auch die zwei Sarkomfälle von Störk, bei denen auffallende Anämie angegeben wird, Fälle von Leukämie. Sie gleichen klinisch vollkommen dem von Menzel (Arch. f. Laryng. 18) veröffentlichten Fall, wo nach exakten Blutuntersuchungen eine Pseudoleukämie, die später in lymphatische Leukämie überging, angenommen wurde. Es handelte sich um einen 56jährigen Kaufmann mit kolossaler Infiltration des weichen Gaumens, beider Tonsillen und Gaumenbögen, sowie der Uvula und des Zungengrundes. Es kam zu periodischen Schwellungszuständen mit Atemnot. Dabei allgemeine Drüsenschwellung. Ein großes gangränöses Geschwür auf der einen Tonsille führte 3 Jahre nach dem Beginn der Krankheit zum Tode.

Vor einer Verwechslung mit Carcinom wird das mikroskopische Bild schon eher schützen. Ich möchte nicht unterlassen, zu erwähnen, daß, falls ausgedehnte Ulceration das Bild schon verwischt hat, auch das Röntgenbild die Diagnose Carcinom mit unterstützen kann. In meinem Atlas des normalen und kranken Kehlkopfs im Röntgenbild habe ich eine Reihe von Röntgenbildern von Larynxkrebsen abgebildet und beschrieben, die ein für gewisse Krebsformen (Sinus pyriformis-Krebs) stets wiederkehrendes Knorpelbild geben: Die Verknöcherungsfigur am Schildknorpel, wobei die dunkelste Partie am Unterhorn zu finden ist, von da fächerförmig sich verbreitend, neben einander sehr helle und dunkle Partien entsprechend dem Zerfall und der Neubildung vom Knochengewebe. Diese von mir beschriebene siebartige Verknöcherungsfigur, die hellen Stellen — Krebsnester —, die mit dunklen Stellen — neugebildeter Knochen — abwechseln, wurde neuerdings von Emil Treitel in einer Dissertation von der Neumayerschen Klinik, München, bestätigt. Namentlich wenn durch Ulceration, Ödem und Schwellung der Einblick in den Larynx nicht möglich ist, wird daher ein Röntgenbild in vielen Fällen die Diagnose Carcinom mit stellen helfen.

Digitized by Google
Original from UNIVERSITY OF CALIFORNIA
Generated on 2019-10-24 15:25 GMT / http://hdl.handle.net/2027/uc1.b3252765
Public Domain in the United States, Google-digitized / http://www.hathitrust.org/access_use#pd-us-google

Was die Drüsen anlangt, so finden sich bei einfacher Rachenmandel und Gaumenmandelhyperplasie immer nur, aber auch fast ohne Ausnahme, kleinere indolente perlschnurartige oder schrotkornähnliche einzelne Drüsen in der Cervical- und Jugulargegend. Finden sich Drüsenpakete oder einzelne große Drüsen, sind auch die submentalen Drüsen geschwollen, so ist Verdacht auf Tuberkulose oder Sarkom gegeben. Leukämie sieht man nie ohne ausgedehnte zusammenhängende Drüsenpakete, die oft das Gesicht merklich verändern. Namentlich wenn Ulceration zum Sarkom tritt, schwellen die Drüsen am Hals und Unterkiefer stark an. Während beim Sarkom die Drüsen rundlich, ei- oder pflaumenförmig sind, sieht man bei Carcinom am meisten auf der kranken Seite steinharte kantige festliegende Drüsenpakete. Bei der Operation zeigt sich, daß diese Drüsen zwischen den Gebilden des Halses hindurch fest mit dem Schleimhauttumor zusammenhängen. Ich sah in einigen Fällen, wo carcinomatöse Drüsen entweder rasch zerfielen oder radikal-operativ entfernt wurden, direkt eine Öffnung in den Pharynx, beim Husten und Schlucken kam Luft aus der Wunde. Das sieht man nie beim Lymphosarkom, die Drüsen reichen nicht so weit in die Tiefe, sind nicht so fest fixiert wie beim Carcinom.

Die Schleimhauterkrankungen beim B o e c k schen Sarkoid.

In unserer Fachliteratur wird in letzter Zeit immer häufiger auf das gleichzeitige Vorkommen von gleichartigen Hautaffektionen bei Erkrankungen der Schleimhaut hingewiesen. Bei Masern, Scharlach, Pocken erscheint das Exanthem früher auf den Schleimhäuten als auf der äußeren Bedeckung, jeder Arzt sieht sich da den Hals an.

Bei den verschiedenen Lupusformen weiß man längst, daß in der Nase sich Herde finden; von manchen Autoren wird behauptet, Lupus des Gesichts gehe stets von der Nasenschleimhaut aus. Bei der Hautlues findet man fast immer auch auf den Schleimhäuten Plaques und Geschwüre, jeder Dermatologe nimmt da Spatel, Nasen- und Kehlkopfspiegel zur Hand. Gesichtserysipele nehmen meist von der Nase aus ihren Ausgang.

Auch bei selteneren Affektionen findet man entsprechende Veränderungen auf Haut und Schleimhaut. Ich habe bei allen meinen Publikationen immer wieder darauf hingewiesen. Bei Kehlkopfpapillomen der Kinder konnte ich sehr häufig Warzen, namentlich an den Händen, nachweisen. Bei Gicht auf der äußeren Haut und in den Gelenken Schleimhautgicht und Gicht der Kehlkopfgelenke. Beim Pemphigus der Schleimhäute Pemphigus der äußeren Haut. (Siehe die betreffenden Publikationen im Literaturverzeichnis.)

Auf die Wechselbeziehung zwischen Ekzem und Asthma habe ich oben hingewiesen.

Digitized by Google
Original from UNIVERSITY OF CALIFORNIA
Generated on 2019-10-24 15:25 GMT / http://hdl.handle.net/2027/uc1.b3252765
Public Domain in the United States, Google-digitized / http://www.hathitrust.org/access_use#pd-us-google

Siebenmann hat in seinem Fall von Lupus pernio, den er als Unikum bezeichnet, außer der seltenen Form von Lupus im Gesicht, auf der Schleimhaut der Nase, des Rachens und des Kehlkopfes eine herdförmige Erkrankung beschrieben und länger beobachtet, die mikroskopisch und klinisch dem Lupus pernio vollständig gleich war, und von der er nicht ansteht, sie für die gleiche Affektion zu erklären. Ich verweise auf die sehr eingehende, alle Punkte berührende Mitteilung Siebenmanns im Fränkelschen Archiv, Bd. XIX, 1907. Ein Erysipel brachte die Affektion der Haut und der Schleimhäute zu totaler Involution, später trat auf Haut und Schleimhaut der alte Zustand wieder ein. Bei der Besprechung der Behandlung des Lymphosarkoms komme ich auf den Fall nochmals zu sprechen.

Gottfried Trautmann hat 1911 in einem fast 700 Seiten starken Buch über die Krankheiten der Mundhöhle bei Dermatosen in sorgfältiger und klarer Übersicht alles aus der Literatur und der eigenen Beobachtung zusammengetragen, was über die Beziehungen von Haut- und Schleimhauterkrankungen bisher bekannt ist. Das Studium dieses Buches sei allen Fachgenossen auf das Wärmste empfohlen. Da er ursprünglich sein Buch schrieb, um die verschiedenen Schleimhautprozesse namentlich gegen die Lues abzugrenzen, erwähnt er von den Tumoren der Haut nur die tuberkulösen, tuberkuliden, und so findet sich die Erkrankung beim Sarkoid nicht erwähnt, würde aber bei einer Neuauflage mit aufgenommen werden müssen.

Wenn wir nun fragen, gibt es eine typische oder charakteristische Schleimhauterkrankung beim Boeckschen Sarkoid, so muß man von rhinolaryngologischer Seite sagen: Nein, wenigstens ist eine solche bisher nicht beobachtet.

Was Boeck selbst darüber mitteilt, ist bei seinen Fällen oben erwähnt, ich brauche es im einzelnen nicht zu wiederholen.

Bei den reinen Sarkoidfällen, namentlich Boecks erstem, deren Bild mein Fall völlig entspricht, wird ausdrücklich gesagt: die Schleimhäute waren normal. Beim zweiten Fall fand Boeck nachträglich einige kleine Knötchen in der Schleimhaut der Oberlippe. Die Patientin war als leprawerdächtig eingeliefert worden. Im Fall VI, wo die äußere Nasenhaut besonders befallen war, fand sich Schnupfen, auch eine Lungenaffektion und Hämoptoe ohne Bacillen. Der Fall VII war Boeck von einem Rhinologen zugewiesen, der denselben wegen eines hartnäckigen Katarrhs im rechten Nasengang hoch oben behandelte. Die 41jährige Frau war erblich belastet, hatte in der Jugend Pleuritis und Hämoptoe gehabt. Schließlich fand sich in Fall IX bei einem 18½jährigen Mädchen Schwellung der Nasenschleimhaut, keine Ulceration. Im Nasensekret einige säurefeste Stäbchen, die mit

Digitized by Google
Original from UNIVERSITY OF CALIFORNIA
Generated on 2019-10-24 15:25 GMT / http://hdl.handle.net/2027/uc1.b3252765
Public Domain in the United States, Google-digitized / http://www.hathitrust.org/access_use#pd-us-google

dem Kochschen Bacillus nicht völlig übereinstimmten. Mikroskopisch zeigte die Nasenschleimhaut (siehe oben) das Bild einer diffus entzündeten Schleimhaut, keine Bacillen, Tierexperimente (oder besser 1 Experiment) negativ.

Im Nasensekret sonst Gesunder sind wiederholt echte Tuberkelbacillen gefunden worden. In hyperplastischen Rachenmandeln, selbst Neugeborener, aber auch im späteren Alter, sind echte Tuberkelbacillen keine Seltenheit. Wenn also bei Untersuchung und Verimpfung von Nasensekret oder selbst Nasenschleimhaut Tuberkulose bei Tieren sich entwickelt, würde das noch nicht beweisen, daß eine tuberkulöse Schleimhaut vorlag. Erst wenn sich in der Schleimhaut selbst Tuberkel mit Riesenzellen, mit regressiver Metamorphose und mit Bacillen im Gewebe, besonders in den Riesenzellen finden und wenn der klinische Befund dem geübten Untersucher Schleimhauttuberkulose ergibt, kann mit Sicherheit Tuberkulose festgestellt werden. Wohl aber kann bei Hautsarkoid, namentlich bei erblich Belasteten, Tuberkulose oder chronischer Katarrh sich finden, Leute mit Hautsarkoid kommen in der Ernährung herunter und bieten der Tuberkulose die Vorbedingungen zur Entwicklung. So möchte ich die Schleimhauterkrankungen, die bei den Boeckschen Fällen bisher beobachtet wurden, zunächst als Nebenbefunde auffassen. Ich will natürlich nur meine eigene Auffassung wiedergeben als vorläufige Antwort auf Boecks Aufforderung an uns, da ich die Fälle selbst nicht sah; in Zukunft müssen eben alle von erfahrenen Dermatologen als Boecksche Krankheit festgestellten Fälle auch von geübten Rhinologen genau untersucht werden.

In der rhinologischen Literatur findet man ein an benignes Sarkoid der Schleimhaut erinnerndes Bild nirgends beschrieben, selbst erfahrene Spezialärzte erwähnen in ihren Lehrbüchern nirgends ein multiples Sarkoid der Nase.

Lymphosarkome oder Sarkoide im Hals oder Kehlkopf und Trachea bei gleichzeitiger Hautkrankheit sind bisher auch noch nicht beobachtet. Ohne gleichzeitige Hautaffektion sind multiple Sarkome (Sarkoide ?), soweit ich unterrichtet bin, nur in den oben erwähnten Fällen von Eppinger (Lymphom), Menzel und Fahr beschrieben.

Vielleicht veranlaßt diese Arbeit die Dermatologen, Rhinolaryngologen und pathologischen Anatomen, ihre Erfahrungen mitzuteilen und zur weiteren Klärung dieser Frage beizutragen.

Über die Natur des Boeckschen Sarkoids sind die Akten ja auch noch nicht geschlossen.

Wenn man mit Kundrat eine Sarkomatosis annimmt, wäre es ja nicht wunderbar, wenn auf dem Wege der Lymphbahnen oder Blutgefäße, die sich immer verändert fanden (Unna jun.), überall solche Knötchen

Digitized by Google
Original from UNIVERSITY OF CALIFORNIA
Generated on 2019-10-24 15:25 GMT / http://hdl.handle.net/2027/uc1.b3252765
Public Domain in the United States, Google-digitized / http://www.hathitrust.org/access_use#pd-us-google

sich bilden, ähnlich wie beim Fahrschen Fall auf allen Schleimhäuten und auf serösen Häuten.

Man muß aber das Sarkoid und das multiple Sarkom streng von der Tuberkulose trennen. Wenn ein mikroskopisches Bild ähnlich ist, ist es noch nicht dasselbe. Einzelne Beobachter, so Kuznitzky, heben immer wieder hervor, die Boecksche Krankheit hat nichts mit der Tuberkulose zu tun. Der später, ich muß sagen leider, von Boeck gewählte Name benignes Miliarlupoid statt Sarkoid muß irreführen.

Zieler sagt: Mit Lupus pernio hat die Boecksche Krankheit die größte Ähnlichkeit.

Das gilt sicher nicht für den Fall von Siebenmann, der jahrelang beobachtet und von Dermatologen sicher als Lupus pernio bezeichnet wurde. Schon das schöne Bild der Erkrankung des Gesichts, das Siebenmann gibt, sieht ganz anders aus als das Boecksche Sarkoid. Entscheidend für die tuberkulöse oder tuberkuloide Natur des Falles Siebenmann ist das mikroskopische Bild von einem Tumor aus dem Arm, das deutliche Tuberkel zeigt mit Riesenzellen und beginnender zentraler eitriger Einschmelzung.

Wenn ich nun zu meinem eigenen Fall übergehe, so fand sich hier bei einem sicheren Fall von Boeckschem multiplem Hautsarkoid ein sicheres Lymphosarkom des Rachens und des Kehlkopfeingangs. Der Kehlkopf selbst war, so lange man ihn übersehen konnte, frei, auch die Stimme blieb bis zuletzt klar, wenn sie auch matt und schwach klang. Einmal, als der Zerfall des großen Knotens am Zungengrund sich entwickelte, war plötzliche Atemnot aufgetreten (Ödem ?). Die Respiration war sonst nie erheblich gestört.

Die Erkrankung beschränkte sich also in meinem Fall auf die Tonsillen und den angrenzenden Zungengrund. Der Zerfall dieser Partien und die Arrosion einer größeren Halsarterie führte zum plötzlichen Tode. Leider wurde die Sektion nicht gestattet, und es konnte nicht festgestellt werden, in welcher Weise die anderen Organe beteiligt waren. Herz und Lungen zeigten klinisch keine Veränderungen, der Urin war frei, die Milz nicht nachweisbar vergrößert.

Hat es sich nun in meinem Fall um ein zufälliges Zusammentreffen von Sarkoid der Haut und Lymphosarkom des Rachens gehandelt? Ich will nach einer einzigen Beobachtung keine Regel, keinen Typ aufstellen. Wenn es aber eine Sarkomatosis gibt, die auf dem Wege der Lymphbahnen so ausgebreitete Hautpartien befällt und die Lymphdrüsen mit beteiligt, könnte in besonderen Fällen auch in der Schleimhaut eine langsam verlaufende, in gewissem Sinne gutartige Infiltration sich entwickeln, die ursächlich die gleiche Entstehung wie die Hautaffektion hat. (Kundrat

Generated on 2019-10-24 15:25 GMT / http://hdl.handle.net/2027/uc1.b3252765
Public Domain in the United States, Google-digitized / http://www.hathitrust.org/access_use#pd-us-google
Digitized by Google
Original from UNIVERSITY OF CALIFORNIA

faßt das Lymphosarkom als eine lokale, später allgemein werdende Infektion auf.) Auch Kuznitzky faßt ja das Boecksche Sarkoid als eine neuartige Allgemeinerkrankung nicht tuberkulöser Art auf mit einer Vorliebe für die Lokalisation auf der Haut.

Man müßte dann, ähnlich wie Siebenmann in seinem Perniofall, vor der Hand von einem Unikum sprechen, das diese ausführliche Besprechung wohl rechtfertigt.

Bei der mikroskopischen Untersuchung von Schleimhaut bei solchen Fällen ist wohl zu unterscheiden zwischen Präparaten aus Partien, die noch mit normaler Schleimhaut überzogen sind, und Stücken aus dem zerfallenden ulcerierten Tumor. Unna fand in meinem Fall in Stücken aus der Ulcerationsperiode im Bindegewebe zwischen den Zellherden Pilzkonglomerate, die ein ungemein zierliches Bild gaben, aus Stäbchen und Fäden bestehend, und in manchen Blutgefäßen deutliche thrombenartige Pilzhaufen, die Plaut, dem wir die Präparate zeigten, für typische Mundflora erklärte. Solche Präparate zeigen auch andere, früher nicht beobachtete Zellformen (Wanderzellen) als Zeichen eingetretener Entzündung.

Für die Diagnose sind daher hauptsächlich Probeexcisionen aus mit glatter Schleimhaut überzogenen Tumorstücken zu verwenden.

Die Behandlung des Lymphosarkoms der oberen Luftwege.

Der Praktiker wird es nicht überflüssig finden, wenn ich zum Schluß noch einige kurze Bemerkungen über die Behandlung des Lymphosarkoms hinzufüge.

Von den inneren Mitteln kommt dem Arsen eine besonders wichtige und wirksame Rolle zu. Man kann es geradezu als differentialdiagnostisches Mittel verwenden. Bei der Tuberkulose wirkt Arsen nicht oder nur wenig, es kommt hier nur als allgemein die Kräfte anregendes und hebendes Mittel in Betracht. Beim Boeckschen Sarkoid aber ist es dasjenige Mittel, welches die Affektion namentlich auf der Haut direkt zum Schwinden bringt, es ist also geradezu ein Heilmittel für Sarkoid. Auf starke Arsendosen kommen in allen Fällen die Hauttumoren zur Involution, selbst zur totalen. Auch Siebenmann sah bei seinem Lupus pernio günstigen Einfluß. Ob Arsen auch auf Sarkome und Lymphosarkome der Schleimhäute günstigen Einfluß hat, ist sehr zweifelhaft. Mein Fall wurde sehr energisch von Unna mit Arsen behandelt und doch entwickelte sich dabei das Lymphosarkom im Rachen.

Von vielen Autoren wird bei der Arsenmedikation betont, daß man mit der Form der Verschreibung wechseln müsse, daß oft in dem einen Fall das eine Arsenpräparat schlecht vertragen wird und infolgedessen

Generated on 2019-10-24 15:25 GMT / http://hdl.handle.net/2027/uc1.b3252765
Public Domain in the United States, Google-digitized / http://www.hathitrust.org/access_use#pd-us-google
Digitized by Google
Original from UNIVERSITY OF CALIFORNIA

nicht wirkt, während andere Präparate im selben Fall die erwünschte Wirkung bringen.

Tuberkulin hat ja die bekannte spezifische lokale Wirkung auf tuberkulöse Prozesse, vor allem auch auf den echten Haut- und Schleimhautlupus. Ich verfehle nie, dies Mittel in vorsichtiger Dosis beim Schleimhautlupus zu verordnen, und sehe immer gute Wirkung davon. Vor chirurgischen Eingriffen angewendet, dient es dazu, die Lupusherde erkennbar zu machen.

Beim Boeckschen Sarkoid dient Tuberkulin als differentialdiagnostisches Mittel. Wenn nicht auf Tuberkulose verdächtige Erscheinungen und Hinweise in der Anamnese (siehe Boecks Fälle) sich finden, reagieren die Sarkoide nicht, selbst auf recht große Gaben nicht, wohl aber auf Arsen.

Erschweren beim Lymphosarkom des Halses, wie in meinem Fall, die Tumoren durch ihre Größe die Atmung und das Schlucken, so muß chirurgisch eingegriffen werden. Chiari empfiehlt eine stückweise Abtragung mit dem Hartmannschen Conchotom. Schon zur mikroskopischen Untersuchung ist es erforderlich, zunächst kleine Stücke aus verschiedenen Teilen zu entnehmen. So bin ich auch in meinem Fall vorgegangen. Man sieht dann schon, ob der Tumor stark blutet oder nicht. Gewöhnlich, auch in meinem Fall, blutet der weiche Tumor nicht stark. Die kleinen Eingriffe berühren den meist heruntergekommenen Patienten kaum. In mehreren Sitzungen kann man so blutig alles entfernen. Leider wächst der Tumor wieder. Man muß dann wieder abtragen und bringt dem Patienten damit Erleichterung. Ich sah in meinem Fall dabei nie Ulceration, die kleinen Wunden heilten rasch und glatt.

Vor Verwechslung mit Leukämie schützen die oben erwähnten Unterschiede, auch eine stärkere Blutung bei der Probeexcision würde uns stutzig machen; die Untersuchung des Blutes, der Drüsen und inneren Organe würde die Diagnose sichern. Das mikroskopische Präparat kann, wie Hansemann in meinem Fall in seinem Gutachten ausdrücklich erwähnt, für beide Krankheiten sprechen. Die Untersuchung der Lungen mit Röntgenstrahlen wird nach Kuznitzky eventuell die Diagnose Sarkoid stützen.

Tritt Ulceration ein, so zwingt uns schon der elende Zustand des Patienten zu einer kräftigeren Therapie. Ich möchte in allen nekrotischen Prozessen im Hals das Pyoktanin in einer 1% wässerigen Lösung nicht vermissen. Schon bei der follikulären Angina lindert es fast augenblicklich und beseitigt den Schluckschmerz. Bei Diphtherie heilen unter Pyoktanin die Schorfe rascher ab.

Bei zerfallenen Tumoren reinigt es die Geschwürsflächen, Fötor, Speichelfluß, das lästigste Symptom, wird geringer, wie ich auch in meinem Fall wieder feststellen konnte. Das namentlich von Urbantschitsch

Digitized by Google
Original from UNIVERSITY OF CALIFORNIA
Generated on 2019-10-24 15:25 GMT / http://hdl.handle.net/2027/uc1.b3252765
Public Domain in the United States, Google-digitized / http://www.hathitrust.org/access_use#pd-us-google

für Ohreiterungen empfohlene Methylenblausilber-Merck dringt nicht so tief ins Gewebe ein und leistet weniger als Pyoktanin. Bei septischen Prozessen wird das Silberpräparat auch intravenös gegeben; ich habe es in zwei Fällen von Sepsis gegeben, bin aber zum Collargol zurückgekehrt, das wirksamer zu sein scheint.

Bei allen schmerzhaften Ulcerationen im Munde braucht man Anästhetica, die, wie Spiess festgestellt hat, auch das Wachstum des Tumors, namentlich des Carcinoms, verlangsamen. So gab ich auch in meinem Fall Cocaintabletten, Anästhesinpulver, das sich Patient eventuell selbst einblasen kann, Propäsin-Orthoform und Cycloform-Coryfin (4%).

Die Nahrungsaufnahme wird dadurch erleichtert, der Schlaf weniger gestört. Auch Morphium kann man in derselben Dosis wie als Hypnoticum in Pulverform direkt auf den Tumor blasen, es wirkt dann lokal und allgemein.

Große nekrotische Partien, die oft schwer zu entfernen sind, habe ich in meinem Fall mit dem scharfen Löffel entfernt, die Blutung war gering.

Siebenmann gab in seinem Perniofall, als er ulcerierte, Streptokokkenserum von Beraneck. Namentlich wenn von der Ulceration aus allgemeine Sepsis sich entwickelt, kommen solche Sera in Frage. Viel haben sie bisher nicht geleistet, obgleich in dieser Richtung immer neue therapeutische Präparate angepriesen werden. Collargol per rectum (namentlich bei Kindern) oder intravenös ziehe ich in septischen Fällen vor.

Über die Behandlung von Sarkoiden und Lymphosarkomen mit Röntgenstrahlen ist es noch schwer, ein richtiges Urteil zu fällen, die Ansichten über die Wirksamkeit sind geteilt. Ich bestrahle ulcerative Prozesse und Tumoren im Halse fast in allen Fällen. Nur auf der Zunge scheinen mir Röntgenstrahlen nicht günstig zu wirken. Die große Muskelmasse der Zunge reagiert weniger gut als bloße Schleimhautaffektionen. Carcinome im Munde ulcerieren oft in stärkerem Maße als vor der Bestrahlung; mündlichen Mitteilungen zufolge haben auch andere Ärzte, die bestrahlen, die gleiche Erfahrung gemacht.

Sarkome, so war bisher die allgemeine Ansicht, sollen auf Röntgenbestrahlung am besten reagieren, ja heilen. Das mag für die übrigen Sarkomarten gelten, für Lymphosarkome im Halse scheinen die Röntgenstrahlen, wenigstens nach meinem Fall zu urteilen, vielleicht eher zu schaden.

Wie Prof. Unna mitteilt, wurde in meinem Fall im ganzen sechsmal bestrahlt, meist 15, einmal 20 Minuten. Die Bestrahlungen hatten auf das Allgemeinbefinden stets ungünstigen Einfluß, es trat der oben beschriebene Röntgenkater ein, aber auch der Zerfall der Tumormassen, Ulceration machte Fortschritte, der eigentliche Tumor wurde nicht kleiner.

Generated on 2019-10-24 15:25 GMT / http://hdl.handle.net/2027/uc1.b3252765
Public Domain in the United States, Google-digitized / http://www.hathitrust.org/access_use#pd-us-google
Digitized by Google
Original from UNIVERSITY OF CALIFORNIA

Die übertriebenen Anpreisungen der Röntgenstrahlen als Heilmittel gegen Carcinom und Sarkom hört man jetzt seltener, das Messer der Chirurgen ist dadurch nicht entbehrlich geworden. Nach den ersten Bestrahlungen geht das collaterale Ödem zurück, die Spannung im Tumor und dadurch die Schmerzen werden durch die Herabsetzung des Blutdrucks geringer, aber das ist noch keine Heilung.

Tritt nach kräftiger Bestrahlung Röntgenkater, ja Steigerung der Schmerzen ein, so würde ich mich nicht veranlaßt fühlen, die Dosis weiter zu steigern, sondern eher zu vermindern.

Im Munde ist die Gefahr einer Sepsis nach Bestrahlungen offenbar vorhanden, auch bei Sarkom. Ein Fall aus meiner Praxis hat in jüngster Zeit mich in meiner weniger günstigen Auffassung der Strahlenwirkung bei Lymphosarkom bestärkt.

Ein 28jähriger Soldat, der 8 Monate im Felde gewesen, war vom Militär wegen Lungenleidens entlassen worden. Er arbeitete dann als Hausdiener, hatte keinen Auswurf, auf den Lungen keine nachweisbare Tuberkulose. Es entwickelte sich an der linken Tonsille ein fast pflaumengroßer Tumor, der mikroskopisch als Lymphosarkom festgestellt wurde. An der entsprechenden Halsseite ein apfelgroßes weiches Drüsenpaket, daneben kleinere weiche Drüsen. Pat. wurde sehr energisch bestrahlt, die Drüsen und auch der Tumor, der schon bei der ersten Untersuchung eine kleine ulcerierte Stelle auf der Oberfläche gezeigt hatte, wurden kleiner.

Aber die Freude dauerte nicht lange. Neue Drüsenschwellungen stellten sich ein, die Ulceration nahm an Umfang zu, ging auf Zunge und die andere Seite über. Es kam zu septischen Erscheinungen, Erguß in die rechte Pleura, Pat. ging rasch zugrunde. Tuberkulose wurde bei der Sektion nicht gefunden, aber septische Veränderungen und Myodegeneration des Herzens.

Diesen schlechten Erfahrungen stehen eine große Reihe guter Erfolge bei anderen Sarkomformen gegenüber. Ich würde daher, sowie ungünstige Wirkungen sich zeigen, diese Behandlung aussetzen, bei festgestelltem Lymphosarkom sie vielleicht überhaupt nicht anwenden.

Bei diffusem Lymphosarkom kann von einer radikalen Entfernung durch das Messer nicht die Rede ein, selbst ein so beherzter Chirurg wie Gluck lehnte in meinem Fall die Operation ab.

Literaturverzeichnis: Baastrup-Skat-Kopenhagen: Ein Fall von Zungensarkom. Fränkels Archiv. Bd. 26. — Brieger: Beiträge zur Pathologie der Rachenmandel. Archiv f. Laryngologie. Bd. 12. — Broß-Berlin: Ein Beitrag zur Kenntnis der leukämischen Veränderungen in der Pharynxschleimhaut und im Waldeyerschen Schlundring. Beiträge von Passow-Schäfer, Bd. 9. Heft 1—2. 1916. — Chiari: Krankheiten der oberen Luftwege. Wien 1902. — Darier: Grundriß der Dermatologie,

Digitized by Google
Original from UNIVERSITY OF CALIFORNIA
Generated on 2019-10-24 15:25 GMT / http://hdl.handle.net/2027/uc1.b3252765
Public Domain in the United States, Google-digitized / http://www.hathitrust.org/access_use#pd-us-google

übersetzt von Zwick. Mit Bemerkungen und Ergänzungen von Jadassohn. Berlin. Springer. 1913. — Eppinger: Pathologische Tumoren des Larynx und der Trachea. Klebs Handbuch. Berlin. Hirschwald. 1880. — Görke: Über Rezidive der Rachenmandelhyperplasie. Archiv f. Laryngologie. Bd. 12. S. 278. — Heymann: Handbuch der Laryngologie und Rhinologie. Wien. Hölder. 1899. — E. Kuznitzky und A. Bittorf: Boecksches Sarkoid mit Beteiligung der inneren Organe. Münchner med. Wochenschr. Nr. 40. 1915. — Kuznitzky: Über Lungenbefunde bei Mykosis fungoides und ihre Behandlung. Archiv f. Dermatologie u. Syphilis. Bd. 123. Heft 3. August 1916. — Lewandowsky-Hamburg: Die Tuberkulose der Haut. Enzyklopädie d. klin. Medizin. Springer. Berlin 1916. — Mamlok-Berlin: Ein Fall von primärem malignen Lymphom der Tonsille. — Menzel-Wien: Beitrag zur Kenntnis der leukämischen Veränderungen der Schleimhaut der oberen Luft- und Digestionswege. Archiv f. Laryngologie. Bd. 18. S. 39. — Schech: Über maligne Rachengeschwülste. Monatsschr. f. Ohrenheilkunde. S. 453. 1899. — Siebenmann: Lupus pernio der oberen Luftwege. Archiv für Laryngologie, Bd. 19. S. 177. 1907. — Störk: Die Erkrankungen der Nase, des Rachens und des Kehlkopfes. Nothnagels Spezielle Pathologie und Therapie. Bd. 13. Wien 1895. — Störk: Lymphosarkom des Larynx und Pharynx. — Thost: Der normale und kranke Kehlkopf der Lebenden im Röntgenbild. Lucas Gracfe & Sillem. Berlin 1913. — Thost: Über Papillome in den oberen Luftwegen. Deutsche med. Wochenschr. Nr. 21. 1890. — Thost: Der chronische Schleimhautpemphigus der oberen Luftwege. Fränkels Archiv. Bd. 25. Heft 3. 1911. — Trautmann, Gottfried: Die Krankheiten der Mundhöhle und der oberen Luftwege bei Dermatosen. Bergmann. Wiesbaden 1911. — Treitel, Emil: Röntgenaufnahmen des normalen und erkrankten Kehlkopfes. Diss. München 1916. — Zieler, Karl: Hauttuberkulose und Tuberkulide. Bergmann. Wiesbaden 1914.

Vereinsberichte.

Wiener Laryngo-rhinologische Gesellschaft.

Sitzung vom 8. November 1916.

Administrative Sitzung.

(Offizielles Protokoll.)

Vorsitzender: Herr O. Chiari.
Schriftführer: Herr K. Kofler.

Der Vorsitzende eröffnet die Sitzung und macht Mitteilung über den Tod von E. Paulsen in Kiel am 14. März 1916, von Avellis in Frankfurt am 25. April 1916, von Broeckaert in Gent, der nach der Okkupation Belgiens sich in London niederließ, von Francis Furet im Juli 1916 in Paris, von dem zahlreiche kasuistische Beiträge stammen, ferner von Viktor Horsley, 59 Jahre alt, in Kut-el-Amara am Tigris im August 1916, der über die Chirurgie der Schilddrüse, über die Diagnose und Behandlung des Myxödems und über die zentrale motorische Innervation

Digitized by Google
Original from UNIVERSITY OF CALIFORNIA
Generated on 2019-10-24 15:25 GMT / http://hdl.handle.net/2027/uc1.b3252765
Public Domain in the United States, Google-digitized / http://www.hathitrust.org/access_use#pd-us-google

des Kehlkopfs viel gearbeitet und sich dadurch große Verdienste erworben hat.

Weiter teilt der Vorsitzende mit, daß der Privatdozent Dr. Heinrich Herzog in München als ordentl. Professor an die Lehrkanzel für Laryngo-Rhinologie und Otologie nach Innsbruck an Stelle des verstorbenen Professors Juffinger berufen wurde,

ferner, daß Forselles (Helsingfors), Holmgren (Stockholm), Schmiegelow (Kopenhagen) und Uchermann (Kristiania) eine neue Zeitschrift, betitelt „Nordisk Tidskrift", für die drei nordischen Länder Schweden, Norwegen und Dänemark herausgegeben haben.

(Wissenschaftlicher Teil.)

I. Hr. O. Chiari demonstriert einen 23jährigen Infanteristen, der am 16. VI. d. J. **eine Verletzung durch ein russisches Infanteriegeschoß** erlitten hat. Die Kugel drang durch die rechte Wange ein, schlug mehrere Zähne des rechten Ober- und Unterkiefers aus und blieb im Rachen stecken.

Der Kehlkopf war nicht wesentlich verengert, aber die linke Kehlkopfseite minder beweglich. Der linke Recessus piriformis war durch Schwellung der Schleimhaut ausgefüllt und verengert. Das Skiagramm zeigte einen deformierten Geschoßmantel in der Höhe des dritten Halswirbels. Die starken Schluckschmerzen veranlaßten endlich den Pat., in die Operation einzuwilligen, die am 23. IX. d. J. vorgenommen wurde. In Narkose wurde links ein Schnitt längs des vorderen Randes der Scheide der großen Halsgefäße geführt, diese Scheide in toto isoliert, nach außen gezogen und die Art. thyreoidea superior reseziert. Da jetzt der Fremdkörper nicht gefunden werden konnte, wurde links die Pharyngotomia subhyoidea angeschlossen und nach Durchtrennung des oberen Schildknorpelhornes der Kehlkopf weit nach rechts und vorne gewälzt; trotzdem war auch jetzt der Fremdkörper nicht zu finden, weshalb hinter dem Röntgenschirm die Operation fortgesetzt wurde. Der Fremdkörper ließ sich leicht einstellen, wurde mit einer Sonde fixiert und nun nach Entfernung des Röntgenschirmes auf den Fremdkörper eingeschnitten. Die Extraktion gelang nunmehr sehr leicht. Die Heilung verlief, trotz anfänglich hohen Fiebers in den ersten Tagen, anstandslos. Pat. befindet sich jetzt wohl, nur ist die linke Kehlkopfseite unbeweglich.

Diskussion.

Hr. Adalbert Heindl: Wenn man Gelegenheit gehabt hat, Projektile aus anderen Muskelgruppen und Weichteilen des Körpers zu entfernen, und dabei gesehen hat, wie schwer sich oft der Fremdkörper finden läßt, weil es während des operativen Eingriffes sehr leicht zu Dislokationen desselben kommt, so wird man begreifen, wie leicht besonders in dieser Gegend Dislokationen eines solchen Fremdkörpers nach aufwärts, abwärts, innen und außen möglich sind und der Auffindung desselben Schwierigkeiten entgegensetzen.

II. Hr. Kofler demonstriert:

1. Einen 28jährigen Infanteristen mit **Schußverletzung des Larynx.** Der Pat. wurde am 30. VII. 1916 in Galizien durch eine Schrapnellfüllkugel verwundet. Die Kugel drang 3 *cm* unter dem linken Mundwinkel und einen Querfinger links von der Medianlinie ein, zertrümmerte

Digitized by Google
Original from UNIVERSITY OF CALIFORNIA
Generated on 2019-10-24 15:25 GMT / http://hdl.handle.net/2027/uc1.b3252765
Public Domain in the United States, Google-digitized / http://www.hathitrust.org/access_use#pd-us-google

den linken unteren Eckzahn und den ersten Backenzahn, durchschlug den linken Unterkiefer und blieb an der rechten Halsseite stecken. Nach der Verletzung starke Blutung durch Nase und Mund, durch 10 Tage heftige Schmerzen, so daß die Nahrungsaufnahme behindert war, und jetzt Schmerzen im Kinn und an der rechten Kehlkopfseite. Pat. lag zuerst im Spitale in Lemberg und kam von dort nach Wien an unsere Klinik. Die Untersuchung ergab eine Einschränkung der Kopfbewegungen, am meisten beim Nachvornebeugen des Kopfes, Schmerzen im Nacken rechts beim Vorneigen des Kopfes. Der Kopf wird nach rechts geneigt getragen. Leichtes Ankylostoma. Pat. trägt eine Schiene wegen Fraktur des linken Unterkiefers. Starke, spontan und auf Druck schmerzhafte Schwellung der linken Kinngegend, Verlust von Zähnen im linken Unterkiefer und Narbe daselbst. Beweglichkeit des hinteren Bruchendes des linken Unterkiefers. Der linke Mundwinkel ist schief. Die Zunge kann schwer hervorgestreckt werden, daher ist die indirekte Laryngoskopie erschwert. Rachen normal. Stimme rein. Larynxbefund: Schwellung und Rötung der rechten Taschenfalte, aber nur vorne, nahe der Kommissur; daselbst eine rötliche Vorwölbung sichtbar, ähnlich wie bei einem Absceß; an der Kuppe dieser Vorwölbung ein Höcker; sonstiger Larynxbefund normal, insbesondere was das Aussehen und die Beweglichkeit der Stimmlippen anlangt. Druckschmerzhaftigkeit der Gegend oberhalb des rechten großen Zungenbeinhornes und von da abwärts bis zum Ringknorpel. Zu spüren ist die Kugel nicht. Das Röntgenbild zeigt einen Splitterbruch des vorderen Anteiles des linken Unterkiefers und eine Schrapnellfüllkugel 2 *cm* unter dem rechten großen Zungenbeinhorn, knapp neben der trachealen Luftsäule, vermutlich endolaryngeal, die sich mit dem Larynx mitbewegt. Operation am 14. IX. d. J. in Lokalanästhesie. Mit Rücksicht darauf, daß die druckempfindlichste Stelle zwischen großem Zungenbeinhorn und oberer Schildknorpelwand sich befand und man bei der Palpation von außen das Gefühl hatte, es läge an dieser Stelle die Kugel, führte ich einen 8 *cm* langen Bogenschnitt vom Ohrläppchen angefangen über dem großen Zungenbeinhorn bis zur Medianlinie. Präparieren in die Tiefe und Abtasten nach dem Projektil, dasselbe nirgends zu finden. Pat. wird nun hinter den Röntgenschirm gebracht und so die Lage der Kugel mit Pinzette festgestellt, wobei sich zeigte, daß ich viel zu hoch präpariert hatte. Es wurde nun ein auf den früheren senkrechter Schnitt nach abwärts über den rechten Schildknorpel geführt, dieser etwas freigelegt, wobei ich eine bläuliche, mit rauher Oberfläche versehene flache Erhabenheit an demselben konstatieren konnte. Ich schnitt den Schildknorpel an dieser Stelle ein und fand nun die Kugel in einer mit etwas Flüssigkeit gefüllten Nische zwischen rechter Taschenfalte und Schildknorpel, näher der vorderen Kommissur; Naht, Drainage, feuchter Verband. Unter anfänglicher Temperatursteigerung, starken Schlingbeschwerden, Schmerzen im Hals und Heiserkeit der Stimme trat nach 10 Tagen völlige Heilung ein.

2. Ein 18jähriges Mädchen mit einer seltener vorkommenden Anordnung von **skleromatöser Infiltration** in Form eines nur einseitig unter der linken Stimmlippe stark hervortretenden, etwas höckerigen, blaßroten, skleromatösen Wulstes.

3. Einen vor 8 Monaten operierten Pat. mit **linksseitiger Larynxexstirpation wegen Cancer.** Pat. trägt noch die Kanüle und hat noch ein

Digitized by Google
Original from UNIVERSITY OF CALIFORNIA
Generated on 2019-10-24 15:25 GMT / http://hdl.handle.net/2027/uc1.b3252765
Public Domain in the United States, Google-digitized / http://www.hathitrust.org/access_use#pd-us-google

inkomplettes Laryngostoma, das erst nach Epilation der Haare und nach Abheilen des Ekzems in der Umgebung zugenäht wird. Im Laryngostoma sieht man sehr gut die Bewegungen der rechten gesunden Stimmlippe. Beim Zuhalten desselben kann Pat. gut von oben atmen.

4. Das anatomische Präparat eines **tödlich verlaufenen Fremdkörperfalles.** Der 68jährige verstorbene Mann war über einen Baumstumpf gefallen, wobei er sich das abgebrochene Mundstück seiner Pfeife tief in den Hals stieß. Sofort starke Blutung aus dem Munde und zunehmende Schlingschmerzen. Pat. kam in sehr anämischem Zustande an die Klinik, wo ich damals folgenden Befund erheben konnte: Starke ödematöse Schwellung der rechten Wange und der rechten Halsseite, keine Infiltration in der Tiefe zu tasten. Druckempfindlichkeit der ödematösen Partien, Emphysem der Haut nicht nachweisbar. Pat. verzieht beim Schlingen die rechte Gesichtshälfte; aus dem Munde fließt Speichel und blaurotes Blut in geringer Menge; leichtes Ankylostoma; die Zunge rechts emporgehoben durch ein großes blaurotes Hämatom, das vom vorderen Gaumenbogen bis zum 1. rechten unteren Schneidezahn reicht. Die ganze rechte Tonsillargegend wie bei einem Peritonsillarabsceß dunkelblaurot geschwollen und suffundiert, ein ca. 2 *cm* langer zackiger Riß in der rechten Hälfte des weichen Gaumens, aus dem beständig Blut hervorsickert; durch diesen Riß (Perforation) gelangt man mit der Sonde 5 *cm* tief in eine nach abwärts führende Tasche. Pharynx und Hypopharynx von einem die ganze rechte Seite bis zum Recessus piriformis einnehmenden dunkelblauroten großen Hämatom derart ausgefüllt, daß man vom Larynx eigentlich nur einen kleinen Teil der ebenfalls suffundierten und geschwollenen Epiglottis sieht. Sprache undeutlich und anstrengend; leichte Atembeschwerden. Extraktionsversuche wurden angeblich keine unternommen. Der Pfeifenspitz war mit der Sonde nicht zu tasten, auch mit dem Finger nicht. Zunächst führte ich sofort wegen Atembeschwerden die Trach. sup. aus, ging hernach mit einer gekrümmten Kornzange durch die Perforation im weichen Gaumen ein, konnte in der Tiefe der retropharyngealen Tasche den Fremdkörper tasten und extrahierte ihn.

Tagsdarauf legte ich wegen Erscheinungen einer nach abwärts fortschreitenden Halsphlegmone in Lokalanästhesie die Scheide der großen Halsgefäße frei und präparierte bis zum Ösophagus, doch konnte ich nirgends Eiter oder ein Infiltrat finden, sondern die Maschenräume der Gewebe waren nur von Blut durchtränkt. Während nun die lokalen Erscheinungen außen und innen rapid zurückgingen, entwickelte sich bei dem alten, geschwächten Manne eine Pneumonie in beiden Unterlappen, der der Pat. am 6. Tage nach dem Unfalle erlag.

Bei der Obduktion waren, wie sie auch an diesem Präparate sehen, nur mehr Spuren der schweren Verletzung im Munde, Rachen und Kehlkopf zu finden.

III. Hr. Dr. Schindler stellt vor:

1. Einen Fall von **Schußverletzung der Nase.** Infanterist F. István wurde im Juni 1916 in Russisch-Polen durch einen Schrapnellsplitter verwundet. Im Rudolfinerhaus wurde ein Eisensplitter aus der rechten Wange vom Munde aus entfernt und der linke Tränensack exstirpiert; wegen Eiterung aus der Nase und Kopfschmerzen Transferierung an die Klinik Chiari.

Digitized by Google
Original from UNIVERSITY OF CALIFORNIA
Generated on 2019-10-24 15:25 GMT / http://hdl.handle.net/2027/uc1.b3252765
Public Domain in the United States, Google-digitized / http://www.hathitrust.org/access_use#pd-us-google

Status praesens vom 16. VI. 1916: Kronenstückgroße, eingezogene Narbe an der Sutura zygomatica-frontalis links, lineare Narbe im linken inneren Augenwinkel entsprechend der Tränensackexstirpation, Crista septi rechts, Synechia der rechten unteren Muschel mit dem Septum. Schwellung und entzündliche Rötung an den Choanen und am rechten Gaumen. Eitrige Sekretion aus beiden Nasen; mäßiges Ankylostoma. Punktion beider Kieferhöhlen negativ. In dem in sagittaler Richtung aufgenommenen Röntgenbilde sieht man einen großen Eisensplitter, der nach Durchschlagung des Septums nahe am Nasenboden liegt und mit seinem Hauptteile in die rechte Kieferhöhle zu ragen scheint; nach dem in transversaler Richtung aufgenommenen Röntgenbilde muß man den Fremdkörper jedoch hinter die Kieferhöhle verlegen.

Pat. bekam täglich Adrenalineinlagen in beide Nasen, die entzündlichen Erscheinungen gingen rasch zurück, die Sekretion wurde geringer; der Fremdkörper konnte in beiden Nasen mit einer Sonde getastet werden.

Um den Eisensplitter eventuell intranasal entfernen zu können, wurden am 4. X. 1916 die Synechien der unteren Muschel gelöst und diese selbst reseciert.

Die Entfernung des Fremdkörpers war auf diesem Wege unmöglich.

20. X.: Vor einem größeren Eingriffe ersuchten wir das Zentralröntgeninstitut (Prof. Holzknecht) des allgemeinen Krankenhauses um möglichst genaue Lokalisierung des Fremdkörpers. In dem detaillierten Befund sind Zertrümmerungen im Bereich fast aller Gesichtsknochen und massenhaft eingesprengte Eisensplitter angeführt, der uns hauptsächlich interessierende Fremdkörper wurde mit keinem Worte erwähnt.

25. X.: Pat. hatte mittlerweile einen Knochensplitter ausgespuckt, der als zum Septum gehörig erkannt wurde; die Eiterung aus der Nase war in wenigen Tagen geheilt, der große Eisensplitter konnte nicht mehr sondiert werden.

In einem in unserem Röntgenlaboratorium hergestellten Kontrollbilde konnte der Fremdkörper auch nicht mehr konstatiert werden. Es handelt sich also um eine spontane Abstoßung eines metallischen Fremdkörpers aus der Nase mit Selbstheilung der konsekutiven Eiterung.

Diskussion.

Hr. O. Chiari hebt als besondere Merkwürdigkeit hervor, daß ein großer Eisensplitter so ganz spurlos verschwinden konnte.

Hr. Adalbert Heindl bekam vor kurzem einen ähnlichen Fall zur Behandlung. Ein Soldat wurde vom Schlachtfeld mit verschwollener Nase, stark eitrigem Ausflusse eingeliefert. Einschuß war nicht zu finden. Nach Untersuchung mit Adrenalin und Cocain konnte ich — Röntgenbild war nicht gemacht worden — den vom Septum an quer steckenden metallischen Fremdkörper feststellen und extrahieren. Er lag quer im Septum, etwas höher als der hier demonstrierte. Er erwies sich als ein halber Gewehraufsatz. Und nun erinnerte sich der Soldat, daß ein Schuß sein Gewehr getroffen und seither der Gewehraufsatz vermißt wurde. Er war durch die rechte Nasenöffnung in die Nase eingedrungen. Wenn er nicht entfernt worden wäre, so wäre er wahrscheinlich auch nach rückwärts spontan abgegangen.

Digitized by Google
Original from UNIVERSITY OF CALIFORNIA
Generated on 2019-10-24 15:25 GMT / http://hdl.handle.net/2027/uc1.b3252765
Public Domain in the United States, Google-digitized / http://www.hathitrust.org/access_use#pd-us-google

2. Einen Fall von **tertiärer Lues des Stirnbeines und der Nase mit ausgedehnter Knochennekrose.** Feldwebel M. Sandor wurde im Juli 1916 wegen Gesichtsknochen-Lues in die Klinik Chiari aufgenommen. Zunächst Entfernung eines flügelförmigen nekrotischen Kochens entsprechend dem Processus nasalis des Stirnbeines als Mittelstück mit beiden vorderen Stirnhöhlenknochen.

Da der Proceß auf den linken Oberkiefer übergriff, wurde der linke Processus frontalis, die nasale und faciale Kieferhöhlenwand, ein Teil des Palatum durum entfernt, das linke Siebbein ausgeräumt und die linke Keilbeinhöhle breit eröffnet. Pat. hatte bereits vor der 2. Operation eine Neo-Salvarsaninjektion bekommen und es wurden nun zwei weitere Salvarsaninjektionen in steigender Dosis gemacht.

Der anfangs positiv gewesene Wassermann ist jetzt negativ; die Nekrose schien auch auf den rechten Oberkiefer übergreifen zu wollen — die rechten vorderen Zähne waren gelockert, die sich jedoch jetzt von Tag zu Tag mehr festigen. Pat. scheint jetzt auf dem Wege der Heilung zu sein. Redner tritt bei Gesichtsknochen-Lues für sofortige energische Operation in Verbindung mit antiluetischer Behandlung ein.

Diskussion.

Hr. O. Chiari erinnert sich an 2 Fälle von Lues bei jungen Pat. in den besten Verhältnissen, die durch ihren schweren Verlauf auffielen. Trotz größter Sorgfalt beim Gebrauch von Quecksilber und Jod, trotz ausgesuchter Ernährung, trotz klimatischer und diätetischer Kuren kam es beide Male zu ausgedehnten Nekrosen der Nase. Ein Fall verheilte nach Verlust der Nase, eines Auges und einiger Stirnknochen, der andere erlag nach Verlust der Nase, nach Perichondritis des Kehlkopfes trotz Tracheotomie nach 2 Jahren an Gummen der Lunge. In dem ersteren Falle bestand auch alte Tuberkulose der Lungen, in dem zweiten Falle handelte es sich wahrscheinlich um eine tropische Syphilis.

Durchschnittlich sah man früher solche schwere Fälle gewöhnlich bei Pat. aus dem Orient.

Das Salvarsan war damals noch nicht bekannt. Jedenfalls hat in dem vorgestellten Falle das Salvarsan sehr gut gewirkt.

Hr. Adalbert Heindl erinnert sich auch nicht, in den letzten Jahren so viele und so schwere Fälle gummöser Formen von Lues mit Knochen- und Knorpeldestruktion gesehen zu haben wie in früheren Jahren (vor 10 bis 20 Jahren). Er erinnert sich da auch speziell eines Falles von schwerer sogenannter maligner Lues eines Pat., der in einem hoffnungslosen Zustande (vor 10 Jahren etwa) von Indien kam und den er gemeinsam mit Mraček zu behandeln hatte. Es kam zu Defekten am Stirnbein, Nasenseptum, Siebbein, Keilbein, Kieferknochen, hartem Gaumen, an der Schädelkapsel, kurz beinahe an sämtlichen Schädelknochen. Sehr bald kam Mraček, der bekanntlich einer der besten Diagnostiker und Therapeutiker der Syphilis war, darauf, daß Pat. auch neben der Lues an schwerer Malaria litt. Durch die Behandlung dieser erst konnte der Organismus aufnahmsfähig für Jod und Quecksilberpräparate gemacht werden. Der Erfolg war, daß Pat. nach $^1/_2$ Jahre mit verschiedenen Prothesen frisch und munter das Spital verließ. Nun müssen wir bedenken, daß so wie in diesem Falle noch häufig intercurrierende andere Erkrankungen des Organismus damals nicht oder

Digitized by Google
Original from UNIVERSITY OF CALIFORNIA
Generated on 2019-10-24 15:25 GMT / http://hdl.handle.net/2027/uc1.b3252765
Public Domain in the United States, Google-digitized / http://www.hathitrust.org/access_use#pd-us-google

nicht rechtzeitig erkannt wurden, während heute die moderne Medizin uns nach allen Richtungen hin Hilfsmittel bietet, um den Organismus nach etwa vorhandenen Tropen-, Infektions-, Nieren-, Leberleiden, Bluterkrankungen abtasten zu lassen.

Abgesehen davon aber haben auch unsere Forscher auf dem Gebiete der Diagnostik und der Therapie der Syphilis dafür gesorgt, daß ihre in den letzten Jahren eroberten Kenntnisse und ihr Wissen in ausgebreitetem Maße Gemeingut sämtlicher Ärzte geworden und daß die Syphilis nicht bloß viel frühzeitiger erkannt, sondern auch gründlicher behandelt wird. Hier ist besonders der Salvarsantherapie ein gewaltiges Plus zu buchen, denn von ihr hat Redner auch schon in solchen recht verzweifelten Fällen mit fortschreitenden schwersten Zerstörungen der Knochen die schönsten Erfolge gesehen. Nur dem weiteren Ausbau und der weiteren Anwendung dieser Form der Syphilistherapie werden wir es zu verdanken haben, wenn in den nächsten Dezennien solche Formen der schwersten Zerstörung des Kopfskelettes, des Rachen- und Kehlkopfgerüstes nur mehr der Geschichte der Syphilis angehören sollten.

Referate.

I. Allgemeines.

Zur Lokalbehandlung mit „Neosalvarsan". Von Dr. Willy Pfeiffer, Frankfurt am Main. (Arch. f. Laryng. 27. H. 2.)

Die mit 2—3%iger Neosalvarsanlösung betupften und eingeriebenen Ulcera der Angina Vincenti schienen dem Verf. auffallend rasch zu heilen. Er empfiehlt ferner die Neosalvarsan-Lokalbehandlung bei den luetischen Affektionen der Schleimhäute, um die Gefahr der Weiterverbreitung zu verringern, auch in denjenigen Fällen, in denen man sich mangels sicherer Diagnose noch nicht zur Salvarsaninjektion entschließt. Die Wassermannsche Reaktion wird durch die lokale Applikation von Neosalvarsan nicht beeinflußt. Einen Erfolg sah Pf. auch in einem sonst vergeblich behandelten Falle von Alveolarpyorrhoe.

R. Hoffmann.

II. Nase und Nebenhöhlen.

Beitrag zur operativen Behandlung des Ansaugens des Nasenflügels. Von Dr. Georg Damm, Frankfurt am Main. (Arch. f. Laryng. 27. H. 2.)

Das Verfahren beseitigt diejenigen häufigen Fälle von Nasenstenose, in denen die Cartilago alaris das Nasenloch verengt, indem sie in einem nach innen gewölbten Bogen, vom Septum entspringend, nach abwärts läuft, bis sie nach außen umbiegt. R. Hoffmann.

Die Pathogenese des Lupus des Naseninnern und seine Beziehungen zur Umgebung. Von Dr. Albanus, Hamburg. (Arch. f. Laryng. 27. H. 2.)

Verf. bringt den Bericht über eine Serie von 147 Lupuskranken des Vereines für Lupusfürsorge in Hamburg. Alle wiesen einen Lupus der

Digitized by Google
Original from UNIVERSITY OF CALIFORNIA
Generated on 2019-10-24 15:25 GMT / http://hdl.handle.net/2027/uc1.b3252765
Public Domain in the United States, Google-digitized / http://www.hathitrust.org/access_use#pd-us-google

äußeren Haut und in 46% einen solchen der Nasenschleimhaut auf. A. unterscheidet 7 Entstehungsarten des Lupus des Naseninnern und gibt für jede derselben entsprechende, meist bildlich erläuterte Beschreibungen.

R. Hoffmann.

Über die Sphenochoanalpolypen. Von Prof. Dr. Ino-Kubo, Fukuoka, Japan. (Arch. f. Laryng. 27. H. 2.)

Beschreibung von vier großen, aus der Keilbeinhöhle entspringenden Polypen. Sie können einen Antrochoanalpolypen oder auch ein Nasenrachenfibrom vortäuschen. Wie die meisten langgestielten Choanalpolypen antralen, so sind die meisten kurzgestielten (Choanenrandpolypen) sphenoidalen Ursprungs. R. Hoffmann.

III. Nasenrachenraum, Pharynx und Mundhöhle.

Meine Erfahrungen über die mit dem Aurelius Réthischen Expressor ausgeübte Tonsillektomie. Von Dr. Arpád Lengyel, Budapest. (Arch. f. Laryng. 27. H. 2.)

Verf. empfiehlt ein Verfahren zur Tonsillenexstirpation, das sich unter Anlehnung an die von A. Réthi beschriebene Methode folgendermaßen gestaltet: Nach unten V-förmiger Schnitt oberhalb der Tonsille, der das hinter der Tonsille sitzende Gewebe eröffnet, Einsetzen des Réthischen Instrumentes, das Verf. Tonsillenexpressor nennt, und Herausdrücken der Tonsille aus der Nische, Hervorziehen der Mandel mittelst Muzeux-artiger Mandelzange und Abschnürung mit der Schlinge.

R. Hoffmann.

Die Bekämpfung der Nachblutung bei den chirurgischen Eingriffen der Tonsillen und des Kehlkopfes. Von Dr. Aurelius Réthi, Budapest. (Arch. f. Laryng. 27. H. 2.)

Verf. beschreibt die Einzelheiten seines Verfahrens, mittelst dessen die Gaumenbögen nicht zusammengenäht, sondern die unterhalb der Wunde liegende Gewebspartie zusammengepreßt wird. Die Knüpfung der Nähte erfolgt durch besonders konstruierte Plomben. R. Hoffmann.

IV. Larynx.

Über direkte Sonnen- und Röntgenbestrahlung des tuberkulösen Kehlkopfes. Von Dr. A. Blumenthal, Berlin. (Arch. f. Laryng. 27. H. 2.)

Verf. hat in zwei Fällen die direkte Bestrahlung des tuberkulösen Larynx nach vorangeschickter Laryngofissur versucht. Er verwandte einmal Sonnenlicht, das andere Mal Röntgenstrahlen, erlitt indes beide Male einen ausgesprochenen Mißerfolg. Es ergeben sich hieraus, wie auch aus den Erfahrungen Siebenmanns und Brünings, berechtigte Zweifel an der heilenden Kraft der Röntgenstrahlen bei Larynxtuberkulose, vielleicht der Bestrahlung überhaupt. R. Hoffmann.

Digitized by Google
Original from UNIVERSITY OF CALIFORNIA
Generated on 2019-10-24 15:25 GMT / http://hdl.handle.net/2027/uc1.b3252765
Public Domain in the United States, Google-digitized / http://www.hathitrust.org/access_use#pd-us-google

Beobachtungen über Schußverletzungen und andere Kriegsbeschädigungen des Kehlkopfes. (5. Reihe.) (Aus der Ohren- und Kehlkopfklinik der Universität Rostock.) Von O. Körner. (Zschr. f. Ohrhlk. u. f. d. Kh. d. Luftw. Bd. 74. H. 1.)

Zweiter Nachtrag zu Fall 3 (vgl. Bd. 72. S. 68 und 125):

Günstige Wirkung der Neurolyse bei Schädigung der Nervi vagus, accessorius und hypoglossus nach Gesichtshalsschuß. Die gelähmten Nerven hatten Entartungsreaktionen gezeigt und waren deshalb 3½ Monate nach der Verletzung von den umgebenden Narbenmassen lospräpariert worden; schon nach 6 Wochen war ein Rückgang der Accessoriuslähmung unverkennbar gewesen.

Ein Jahr nach der Freilegung der genannten Nerven sehr bedeutende Besserung nicht nur im Gebiete des Accessorius und Hypoglossus, sondern auch des Vagus.

Fall 17: Schuß durch den Hals mit völliger Durchtrennung der rechten Vena jugularis interna und Lähmung der rechten Nervi vagus und accessorius Willisii ohne Durchtrennung derselben. Neurolyse des Vagus und Accessorius.

Halbseitige Lähmung des Kehlkopfes. Die Befreiung der genannten Nerven aus der Narbenmasse hatte 7 Wochen später noch keinen Rückgang der Lähmungen bewirkt.

Die völlige Durchtrennung der Vena jugularis interna hat außer der anfänglichen starken Blutung keine Nachteile gebracht.

Fall 18: Gewehrschuß durch die linke Kehlkopfhälfte von vorne nach hinten. Heilung mit dauernder Medianstellung des linken Stimmbandes infolge Verletzung des linken Musculus crico-arytaenoideus posticus.

Fall 19: Querschuß durch den Oesophagusmund mit Eröffnung des Luftweges an der Grenze von Kehlkopf und Luftröhre. Hautemphysem. Entzündung im paralaryngealen Narbengewebe; Incision. Völlige Heilung.

Fall 20: Gewehrschuß durch den Kehlkopf mit hysterischer Stummheit und Taubheit.

Fall 21: Hysterische Aphonie nach Verschüttung im Unterstand.

Fall 22: Gesichtshalsschuß. Narbige Fixation der Zunge mit Erschwerung des Sprechens und des Schluckens. Funktionelle Stimmstörung.

Fall 23: Gesichtshalsschuß mit Transport von Knochenstückchen aus dem Oberkiefer in die vordere Innenwand des Kehlkopfes. Heilung.

Das Geschoß steckt vor dem 6. und 7. Halswirbel, etwas links von der Mitte.

Seine Basis steht nach unten, während die nach vorn kurz umgebogene Spitze nach oben und außen gerichtet ist.

Es lag kein Grund vor, das an ungefährlicher Stelle reaktionslos steckende Geschoß zu extrahieren.

Digitized by Google
Original from UNIVERSITY OF CALIFORNIA
Generated on 2019-10-24 15:25 GMT / http://hdl.handle.net/2027/uc1.b3252765
Public Domain in the United States, Google-digitized / http://www.hathitrust.org/access_use#pd-us-google

Fall 24: Schrägschuß durch den Kehlkopf, Heilung mit Verwachsung der Stimmbänder in ihrem vorderen Drittel.

Die Stimme ist schwach und etwas rauh. Bei körperlicher Anstrengung besteht Atemnot ohne Stridor.

Eine Dilatation oder eine Trennung der Verwachsung wurde von dem Verletzten abgelehnt. Ernst Urbantschitsch.

Notizen.

In der Vorstandssitzung des Vereines Deutscher Laryngologen in Berlin am 14. Januar 1917 wurde beschlossen, am Donnerstag den 24. Mai 1917 in Berlin eine Kriegstagung deutscher Hals- und Nasenärzte abzuhalten. Als Ort kommt entweder die Killiansche Klinik oder das Kaiserin Friedrich-Haus in Betracht. Die Verhandlungen finden von 9 bis 1 Uhr und von 2 bis 6 Uhr statt.

Seine Exzellenz Feldsanitätschef v. Schjerning wird wahrscheinlich das Protektorat über diese Tagung übernehmen, und hat in einem Briefe an Geheimrat Killian versprochen, die Tagung durch Beurlaubung der Spezialärzte zu fördern. Es wurde ferner beschlossen, mit den Otologen Fühlung zu nehmen und sie einzuladen, im Anschluß an die Laryngo-Rhinologen am 25. Mai in Berlin ebenfalls eine Kriegstagung zu veranstalten. Der Vorstand des Vereines deutscher Laryngologen wird sich als Arbeitsausschuß zusammenschließen. In diesen Ausschuß wurde auch Killian gewählt. Dem Arbeitsausschusse gehören also an: Hoffmann (Dresden), Boenninghaus (Breslau), Spieß (Frankfurt), Heymann (Berlin), Kahler (Freiburg), Killian (Berlin), Seifert (Würzburg), O. Chiari (Wien), Blumenfeld (Wiesbaden).

Personalien.

Habilitiert: Oberstabsarzt Dr. Ignaz Hofer in Wien für Ohrenheilkunde.

Berufen: Privatdozent Dr. Robert Bárány zum Vorstand der Ohren-, Nasen- und Halsklinik in Upsala.

Professor A. Jurasz, Vorstand der oto-laryngologischen Klinik in Lemberg, blieb während der Invasion Lembergs durch die Russen immer in dieser Stadt und wahrte die Interessen der medizinischen Institute. Auch nach der Vertreibung der Russen führte er das Dekanat weiter und leitete ohne Assistenten und ohne Diener seine Klinik. Seine beiden Assistenten befinden sich noch jetzt in russischer Kriegsgefangenschaft. Vor kurzem erhielt er einen Ruf nach Krakau an Stelle des verstorbenen Pieniazek. Er lehnte aber diesen Ruf ab, um weiter seine Dienste der Lemberger Klinik zu weihen.

Für den wissenschaftlichen Teil verantwortlicher Redakteur: Dr. E. Urbantschitsch, Dr. H. Marschik.
Herausgeber, Eigentümer und Verleger: Urban & Schwarzenberg.

Druck von Gottlieb Gistel & Cie., Wien, III., Münzgasse 6.

Digitized by Google
Original from UNIVERSITY OF CALIFORNIA
Generated on 2019-10-24 15:25 GMT / http://hdl.handle.net/2027/uc1.b3252765
Public Domain in the United States, Google-digitized / http://www.hathitrust.org/access_use#pd-us-google

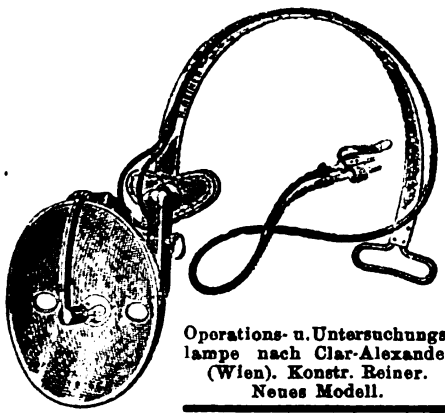

Operations- u. Untersuchungslampe nach Clar-Alexander (Wien). Konstr. Reiner. Neues Modell.

H. REINER, Wien
Fabrik IX/3, Van Swietengasse 10.
Niederlage I., Franzensring 22.

Erzeugt als Spezialität alle Ohren-, Nasen-, Hals- und Kehlkopfinstrumente in anerkannt vorzüglicher Qualität.

Sämtliche elektromedizinische Apparate. Komplette Einrichtungen.
•• Neueste Konstruktionen. ••
•••• Man verlange Spezialofferte. ••••

Verlag von Urban & Schwarzenberg in Berlin und Wien.

Die

experimentelle Bakteriologie

und die Infektionskrankheiten.

Mit besonderer Berücksichtigung der Immunitätslehre.

Ein Lehrbuch
für Studierende, Ärzte und Medizinalbeamte

von

Prof. Dr. W. Kolle in Bern und **Prof. Dr. H. Hetsch** in Berlin

Vierte, erweiterte Auflage.

2 Bände.

Mit 107 mehrfarbigen Tafeln, 283 Abbildungen im Text und 12 Kartenskizzen.

Preis: **40** M. = **48** K geh., **45** M. = **54** K gebd.

Digitized by Google
Original from UNIVERSITY OF CALIFORNIA
Generated on 2019-10-24 15:25 GMT / http://hdl.handle.net/2027/uc1.b3252765
Public Domain in the United States, Google-digitized / http://www.hathitrust.org/access_use#pd-us-google

Verlag von Urban & Schwarzenberg in Berlin und Wien.

Soeben erschienen:

Das Geschlechtsleben des Weibes.

Von **Prof. Dr. E. Heinr. Kisch,** Wien.

Dritte, neubearbeitete Auflage.

Mit 127 teils farbigen Abbildungen. M. **25.**— = K **30.**—, gebunden M. **27.50** = K **33.**—.

Das Buch wurde vielen Ärzten, besonders den Hausärzten, ein treuer Berater über das heikle, aber äußerst wichtige Thema. Aber auch dem gebildeten Laien bietet das Werk durch die darin niedergelegten kulturhistorischen und philosophischen Studien eine Quelle des Neuen, oft Rätselhaften, aber stets Anregenden.

Die Zukunft des Ärztestandes
und der Ausbau des Gesundheitswesens.

Von **Dr. Gottlieb Pick.**

M. **3.**— = K **3.60.**

Die Schrift wendet sich an die gesamte Ärztewelt, Krieg und Seuchen, den Ausbau der Gesundheitspflege, die Stellung der Ärzte nach dem Kriege, die Kassenfrage, Verstaatlichung u. a. behandelnd. »Der Arzt der Zukunft soll als Bahnbrecher in Gesundheitsfragen und als Kulturträger wirken.«

Diät und Küche

Ein Lehrbuch für Studierende und Ärzte.

Von **Oberstabsarzt, Priv.-Doz. Dr. Wilhelm Schlesinger,** Wien.

M. **6.50** = K **7.80,** gebunden M. **8.**— = K **9.60.**

Ein Leitfaden für jeden Mediziner zur ersten Orientierung auf dem Gebiete der diätetischen Küche.

Onanie und Homosexualität.

(Die homosexuelle Neurose.)

Von **Dr. Wilhelm Stekel,** Wien.

M. **15.**— = K **18.**—, gebunden M. **17.**— = K **20.40.**

Dieses neue Werk des weitbekannten Nervenarztes bildet zugleich den zweiten Band zu dessen größerem Werke: »Störungen des Trieb- und Affektlebens«.

Druck von Gottlieb Gistel & Cie., Wien, III., Münzgasse 6.

Digitized by Google

Original from UNIVERSITY OF CALIFORNIA

Generated on 2019-10-24 15:25 GMT / http://hdl.handle.net/2027/uc1.b3252765
Public Domain in the United States, Google-digitized / http://www.hathitrust.org/access_use#pd-us-google

Monatsschrift

für

Ohrenheilkunde

und

Laryngo-Rhinologie.

Organ der Österreichischen otologischen Gesellschaft, der Wiener laryngo-rhinologischen Gesellschaft und der Münchener laryngo-otologischen Gesellschaft.

Mitbegründet von

GRUBER, RÜDINGER, VOLTOLINI, WEBER-LIEL, L. v. SCHROTTER, E. ZUCKERKANDL.

Unter Mitwirkung von

Prof. Dr. G. ALEXANDER (Wien), Prof. Dr. F. ALT (Wien), Priv.-Doz. Dr. R. BÁRÁNY (Wien), Priv.-Doz. Dr. O. BECK (Wien), Prof. Dr. A. BING (Wien), Priv.-Doz. Dr. G. BONDY (Wien), Prof. Dr. G. BRÜHL (Berlin), Prof. Dr. H. BURGER (Amsterdam), Prof. D. DEMETRIADES (Athen), Prof. Dr. J. FEIN (Wien), Priv.-Doz. Dr. H. FREY (Wien), Priv.-Doz. Dr. E. FRÖSCHELS (Wien), Dr. V. FRÜHWALD (Wien), Dr. S. GATSCHER (Wien), Priv.-Doz. Dr. E. GLAS (Wien), Dr. Otto GLOGAU (New-York), Prof. Dr. B. GOMPERZ (Wien), Prof. Dr. M. GROSSMANN (Wien), Prof. Dr. M. HAJEK (Wien), Prof. Dr. V. HAMMERSCHLAG (Wien), Dr. HEINZE (Leipzig), Prof. Dr. HEYMANN (Berlin), Prof. Dr. R. HOFFMANN (Dresden), Prof. Dr. HOPMANN (Köln), Prof. Dr. O. KAHLER (Freiburg i. Br.), Priv.-Doz. Dr. J. KATZENSTEIN (Berlin), Dr. KELLER (Köln), Hofrat Dr. KIRCHNER (Würzburg), Dr. K. KOFLER (Wien), Prof. Dr. H. KOSCHIER (Wien), Prof. Dr. LICHTENBERG (Budapest), Dr. LUBLINSKI (Berlin), Dr. L. MAHLER (Kopenhagen), Prof. Dr. H. NEUMANN (Wien), Prof. Dr. H. NEUMAYER (München), Prof. Dr. ONODI (Budapest), Dr. Max RAUCH (Wien), Prof. Dr. L. RÉTHI (Wien), Dr. Ed. RIMINI (Triest), Prof. Dr. W. ROTH (Wien), Priv.-Doz. Dr. E. RUTTIN (Wien), Prof. Dr. J. SAFRANEK (Budapest), Dr. F. SCHLEMMER (Wien), Prof. Dr. A. SCHÖNEMANN (Bern), Dr. H. v. SCHRÖTTER (Wien), Dr. A. SIKKEL (Haag), Dr. SPIRA (Krakau), Dr. H. STERN (Wien), Prof. Dr. STRÜBING (Greifswald), Dr. M. SUGAR (Budapest), Prof. Dr. A. THOST (Hamburg), Dr. WEIL (Stuttgart), Dr. M. WEIL (Wien), Dr. ZIEM (Danzig)

herausgegeben von

O. CHIARI
Wien,

A. JURASZ
Lemberg,

V. URBANTSCHITSCH
Wien.

Redakteure:

für Laryngo-Rhinologie:

Priv.-Doz. Dr. Hermann Marschik
Wien.

Priv.-Doz. Dr. Karl Kofler i. V. (Wien).

für Ohrenheilkunde:

Priv.-Doz. Dr. Ernst Urbantschitsch
Wien.

51. Jahrgang. 3/4. Heft.
(März-April.)

URBAN & SCHWARZENBERG

BERLIN
N., FRIEDRICHSTRASSE 105b

WIEN
I., MAXIMILIANSTRASSE 4

1917.

Monatlich erscheint 1 Heft, 6 Hefte bilden einen Band; der Jahrgang umfaßt somit 2 Bände. Preis halbjährlich **18 M. = 21 K 60 h.** Ein einzelnes Heft kostet **4 M. = 4 K 80 h.**

Digitized by Google

Original from UNIVERSITY OF CALIFORNIA

Generated on 2019-10-24 15:25 GMT / http://hdl.handle.net/2027/uc1.b3252765
Public Domain in the United States, Google-digitized / http://www.hathitrust.org/access_use#pd-us-google

Originalbeiträge, Referate, Separatabdrücke und Rezensionsexemplare etc. otologischen Inhaltes bitten wir an Doz. Dr. ***Ernst Urbantschitsch****, Wien, I., Schottenring 24, und solche rhino-laryngologischen Inhaltes an Priv.-Doz. Dr.* ***Karl Kofler****, Wien, IX., Lazarettgasse 14, einsenden zu wollen. Das Honorar für Originalien und Referate beträgt K 48.— für den Bogen zu 16 Seiten. Sonderabdrücke von Originalien werden zum Selbstkostenpreise berechnet. Für Bücherbesprechungen geht das betreffende Buch als Honorar in den Besitz des Besprechers über. Redaktion und Verlag.*

Inhaltsverzeichnis.

Laryngo-Rhinologischer Teil.

Original-Artikel.

Seite

Dozent Dr. R. Imhofer, k. k. Regimentsarzt und Chefarzt der Abteilung für Ohren-, Nasen- und Kehlkopfkrankheiten in Krakau: Betrachtungen über die funktionelle Aphonie im Kriege vom laryngologischen Standpunkte 121

Vereinsberichte.

Wiener Laryngo-rhinologische Gesellschaft. Sitzung vom 10. Jänner 1917 134

Referate.

I. Nase und Nebenhöhlen 139
II. Nasenrachenraum. Pharynx und Mundhöhle 140
III. Larynx 141
IV. Trachea, Bronchien, Oesophagus 142
V. Hals, Schilddrüse, Hypophyse 143

Notizen.

Kriegstagung des Vereins Deutscher Laryngologen 144

Personalien.

Adelstandserhebung 144

Otologischer Teil.

Original-Artikel.

Viktor Urbantschitsch: Über Störungen des Gedächtnisses infolge von Erkrankungen des Ohres 145

Dr. Maximilian Kraßnig, Assistent der Ohrenklinik Prof. Habermann in Graz, zurzeit Oberarzt bei einer Divisions-Sanitätsanstalt: Über die Wirkungen der Minenexplosion auf das Gehörorgan 194

Dr. Alexander Rejtö, Dozent in Budapest: Erfahrungen bei der Lokalanästhesie der Ohrenoperationen 207

Vereinsberichte.

Österreichische Otologische Gesellschaft. Sitzung vom 29. Jänner 1917 213

Bücherbesprechungen.

Dr. M. Klopstock und Dr. A. Kowarsky in Berlin: Praktikum der klinischen, chemischen, mikroskopischen, bakteriologischen Untersuchungsmethoden . . . 228

Dr. med. Fritz Härtel: Die Lokalanästhesie 228

Dr. Walter Guttmann: Medizinische Terminologie 229

Gunnar Frostel: Kriegsmechanotherapie 229

Referate.

I. Allgemeines 230
II. Äußeres Ohr und Mittelohr 235
III. Labyrinth und Hörnerv 236
IV. Otochirurgie 239

Richtigstellung 248

Digitized by Google

Original from UNIVERSITY OF CALIFORNIA

Generated on 2019-10-24 15:25 GMT / http://hdl.handle.net/2027/uc1.b3252765
Public Domain in the United States, Google-digitized / http://www.hathitrust.org/access_use#pd-us-google

MONATSSCHRIFT FÜR OHRENHEILKUNDE
UND
LARYNGO-RHINOLOGIE.

51. Jahrg. 1917. 3. u. 4. Heft.

Nachdruck verboten.

Laryngo-Rhinologischer Teil.

Original-Artikel.

Aus dem k. u. k. Garnisonsspital Nr. 15 in Krakau (Kommandant: k. u. k. Oberstabsarzt Dr. L. Dąbrowski).

Betrachtungen über die funktionelle Aphonie im Kriege vom laryngologischen Standpunkte.

Von Dozent Dr. **R. Imhofer**, k. k. Regimentsarzt und Chefarzt der Abteilung für Ohren-, Nasen- und Kehlkopfkrankheiten.

Der Titel, den ich dieser Publikation gebe, will besagen, daß es sich hier nicht um eine Veröffentlichung handelt, die allen Postulaten, die man an eine wissenschaftliche Arbeit stellt, Genüge leistet. Als Grundlage einer solchen käme vor allem eine genaue Statistik in Betracht, ferner die Belegung der einzelnen Ausführungen durch eingehende Mitteilungen von Krankengeschichten. Beides aber bin ich vorläufig nicht in der Lage zu geben. Das Mißverhältnis zwischen Krankenmaterial und Arbeitskräften ist ein viel zu großes, als daß es jetzt schon möglich wäre, die gesammelten Krankengeschichten mit der zur wissenschaftlichen Verwertung notwendigen Genauigkeit zu bearbeiten; ich muß mir dies für ruhigere Zeiten vorbehalten und deshalb möchte ich diese meine Ausführungen nur als vorläufige Mitteilung betrachtet wissen. Sie sollen die Eindrücke wiedergeben, die wir an unserer Abteilung von dem zu so großer Bedeutung gelangten Krankheitsbilde der funktionellen Aphonie vom laryngologischen Standpunkte gewonnen haben. Aber ich glaube, vorwegnehmen zu können, daß die spätere genaue Durcharbeitung des gesammelten Materiales die Konklusionen, die ich schon jetzt ziehe, bestätigen und bestärken wird. Vielleicht wird ein oder der andere Punkt später etwas modifiziert werden, ganz umstoßen werde ich wohl keinen müssen. Ich werde also auch auf die bereits vorhandene, recht umfangreiche Literatur hier nicht näher eingehen und mich vorläufig mit der Erwähnung begnügen, daß die haupt-

Digitized by Google
Original from UNIVERSITY OF CALIFORNIA
Generated on 2019-10-24 15:25 GMT / http://hdl.handle.net/2027/uc1.b3252765
Public Domain in the United States, Google-digitized / http://www.hathitrust.org/access_use#pd-us-google

sächlichsten Arbeiten auf diesem Gebiete von Amersbach, Kaess, Gutzmann, Marx, Muck, Scholz u. a. herrühren.

Ich sehe mich genötigt, einige terminologische Feststellungen vorauszuschicken, die man eigentlich für überflüssig halten sollte. Ich kann mich aber des Eindruckes nicht erwehren, daß in der Literatur über dieses Thema die Begriffe Aphasie und Aphonie nicht scharf genug getrennt werden, daß Fälle einer Gruppe in die andere eingereiht werden, was umso bedauerlicher ist, als beide Symptomenkomplexe in der Kriegsmedizin eine große Rolle spielen und schon aus rein praktischen Gründen auf das schärfste getrennt werden sollten, da sie, besonders was Ätiologie, Prognose und Therapie anbelangt, von einander grundverschieden sind. Ich beschränke also meine Erörterungen hier auf die Aphonie, d. h. den Verlust der tönenden Stimme bei erhaltenem Sprachvermögen. Der Aphonische kann sich mit Flüstersprache ganz gut verständlich machen, während bei der Aphasie, ob nun tönende Stimme vorhanden ist oder nicht, die Sprache als Verständigungsmittel in Wegfall kommt.

Wenn v. Sarbo angibt, daß die Heilung der Aphasie in der Weise zustande kommt, daß zunächst die Flüstersprache zurückkehrt, also ein Stadium der Aphonie dem der Aphasie folgt [1]), so muß ich bemerken, daß in den Fällen von Aphasie, die ich beobachtet habe — es sind ihrer allerdings nicht viele, da sie meist den neurologischen Abteilungen überlassen bleiben — ich diesen Vorgang nie gesehen habe; ich habe auch niemals aus einer Aphonie eine Aphasie sich entwickeln gesehen.

Wollen wir also Aphonie und Aphasie in der Kriegsliteratur scharf trennen, denn nach meinen Erfahrungen haben diese beiden Erkrankungen, trotzdem ihre Zusammenfassung auf den ersten Blick manches Bestechende hätte, nicht das Geringste mit einander gemeinsam, wie sich aus jedem einzelnen Punkte meiner Ausführungen ergeben wird. Wenn ich auch im folgenden noch hie und da genötigt sein werde, die Aphasie heranzuziehen, so will ich doch den Gegenstand meiner Auseinandersetzungen — die funktionelle Aphonie — von ihr absolut getrennt wissen.

Zunächst muß festgestellt werden, daß die funktionelle Aphonie mit der Dauer des Krieges in ganz auffallender Zunahme begriffen ist. Darauf deutet die stets wachsende Literatur über diesen Gegenstand hin und dem entsprechen auch meine Erfahrungen. Als ich im April 1915 die otorhinolaryngologische Abteilung hier übernahm, war ein Fall funktioneller Aphonie eine Seltenheit. Kaum ein halbes Dutzend meiner Fälle stammt aus dem ersten Halbjahre meiner Tätigkeit; bald aber häuften sich diese

[1]) Ähnliche Angaben macht Pflug, dessen Arbeit ich erst nach Vollendung dieses Artikels im Referate las.

Digitized by Google
Original from UNIVERSITY OF CALIFORNIA
Generated on 2019-10-24 15:26 GMT / http://hdl.handle.net/2027/uc1.b3252765
Public Domain in the United States, Google-digitized / http://www.hathitrust.org/access_use#pd-us-google

Fälle, sie drängten sich meiner Aufmerksamkeit immer mehr und mehr auf und jetzt vergeht kaum eine Woche, wo nicht zwei bis drei funktionelle Aphonien unsere Station oder Ambulatorium in Anspruch nehmen würden. Ich kann nach meinen allgemeinen Erfahrungen, denen, wie ich vorausschickte, eine genaue Zählung noch nicht zugrunde liegt, nicht behaupten, daß irgend ein Volksstamm, irgend eine Rasse, ein größeres Kontingent der Kranken stellen würde als die anderen. Auch alle Altersstufen sind in ziemlich gleichmäßiger Weise vertreten. Nur eines fiel mir auf, nämlich daß unter meinen recht zahlreichen Fällen bisher ein einziger Offizier sich befand.

Von großer Wichtigkeit ist es, die Entstehung der funktionellen Aphonie zu verfolgen, da diese zum Verständnis des Wesens der Krankheit wichtige Anhaltspunkte liefert. Ich kann hier nicht umhin, auf die Aphasie zurückzugreifen, nicht um sie mit der funktionellen Aphonie in Parallele, sondern in Gegensatz zu stellen.

v. S a r b o nimmt als Ursache der Aphasie mechanische Schädigungen an. Das Hineinpressen der Medulla oblongata in das Foramen occipitale soll zur Schädigung der medullaren Sprachzentren führen, die ihr Wesen in mikrostrukturellen Veränderungen in diesen Zentren haben sollen, also ein ganz ähnlicher Vorgang, wie wir es bei der Hirnerschütterung annehmen. Ob nun diese Theorie S a r b o s in allen Einzelheiten akzeptiert werden kann oder nicht, darin muß ich ihm unbedingt beistimmen, daß alle Fälle von Aphasie, die ich gesehen habe, einem groben mechanischen und psychischen Trauma ihre Entstehung verdankten; alle meine Fälle dieser Gruppe waren auf Granat- oder Minenexplosion zurückzuführen und mit einem schweren psychischen Shock, wenigstens anfangs, verbunden. Auch P f l u g hat bei 99% solcher Kranker als Ursache Granat- oder Minenexplosion festgestellt. Ganz anders ist es bei der funktionellen Aphonie. Ich glaube, daß höchstens 2 oder 3 unter meinen Fällen die Erkrankung von einer Granatexplosion herdatieren. Wenn ich die Zusammenstellung von A m e r s b a c h durchsehe, wobei ich gleich bemerken will, daß meine Zusammenstellungen mit denen von A m e r s b a c h wohl die größte Ähnlichkeit aufweisen werden, so finde ich nur zweimal (Nr. 42 und 52) die Aphonie auf eine Granatexplosion zurückgeführt. Wir können aber noch weiter gehen; auch die Fälle, wo ein weniger grob mechanisches Trauma (Gewehrschuß, Steinschlag etc.) der Aphonie vorangegangen war, finden sich unter meinem Materiale entschieden in der Minderzahl, und es sind Fälle darunter, wo das Trauma auch in psychischer Hinsicht ein so geringfügiges war, daß man einen Kausalnexus nur schwer herstellen wird, wenn man nicht von der Annahme einer gesteigerten Vulnerabilität des Nervensystems ausgeht. So beobachtete ich Aphonie bei einem Freiwilligen, der zum

Digitized by Google
Original from UNIVERSITY OF CALIFORNIA
Generated on 2019-10-24 15:26 GMT / http://hdl.handle.net/2027/uc1.b3252765
Public Domain in the United States, Google-digitized / http://www.hathitrust.org/access_use#pd-us-google

ersten Male ein Gewehr abfeuerte und dabei einen starken Rückstoß erhielt. Unmittelbar danach soll nach seinen Angaben die Aphonie eingetreten sein. Von den Patienten aber, die ein Trauma erlitten hatten und aphonisch geworden waren, stellte ein großer Teil bei genauer Befragung den Zusammenhang zwischen Aphonie und Trauma direkt in Abrede. Ich will den Wert anamnestischer Angaben im Kriege nicht allzu hoch einschätzen. Aus leicht begreiflichen Gründen sind die meisten Kranken geneigt, jede Gesundheitsstörung auf ein wirklich oder angeblich erlittenes Trauma zurückzuführen. Um so wertvoller ist nun die mit Bestimmtheit abgegebene Versicherung des Kranken, daß er Verwundung und Aphonie nicht für zusammenhängend halte. Die meisten meiner Patienten führten die Stimmerkrankung auf Erkältung, meist während der Karpathenschlacht im Winter 1914—1915 zurück. Hierzu kommt noch, daß ein ganz erklecklicher Teil meiner Aphoniefälle überhaupt nicht im Felde war, sondern den in Abrichtung begriffenen Ersatzkörpern angehörte, oder sich in Dienstteinteilungen befunden hatte, bei welchen das Gefahrenmoment ein recht geringes ist. All dies muß uns dazu führen, daß wir die funktionelle Aphonie nicht als traumatische Neurose ansehen dürfen, selbst wenn wir den Begriff des Traumas auch auf psychische Traumen ausdehnen. Und dennoch ist dieses Krankheitsbild im Kriege so häufig, daß wir demselben unbedingt irgend einen ätiologischen Einfluß zuschreiben müssen. Es ist bekannt und von neurologischer Seite (P i l c z) hinreichend gewürdigt, daß die funktionelle Neurose mit Vorliebe dort angreift, wo von früher her ein Locus minoris resistentiae vorhanden ist, daß also früher Ohrenleidende als Kriegspsychose Taubheit akquirierten, daß längst überstandene und vielleicht vergessene Bewegungsstörungen in verstärkter Form wieder auftauchen etc. etc. Und tatsächlich ist es auffällig, daß man von nicht wenigen dieser Patienten hört, sie hätten schon früher einmal vor dem Kriege eine solche Affektion überstanden. Dann aber müssen wir uns fragen, wo haben alle diese Aphonischen früher gesteckt?

Wie A m e r s b a c h mit Recht hervorhebt, war das Bild der funktionellen Aphonie ja früher nicht unbekannt, jeder Laryngologe hat solche Fälle gesehen, aber ihre Zahl war auch bei großem Krankenmaterial eine verschwindend geringe. Woher tauchen also diese angeblich auch in Friedenszeiten bestandenen Aphonien in solchen Massen auf? Es wäre auch, nachdem sich aus meinen bisherigen Ausführungen wohl mit Sicherheit ergibt, daß die funktionelle Aphonie keine Kriegsneurose ist, die nur den kämpfenden Teil der Truppen betrifft, von großem Interesse festzustellen, ob unter der Zivilbevölkerung, die ja einen großen Teil der Entbehrungen und Aufregungen, die in diesem Kriege den nicht kämpfenden Heeresangehörigen beschieden sind, in gleicher Weise durchzumachen hat, diese

Digitized by Google
Original from UNIVERSITY OF CALIFORNIA
Generated on 2019-10-24 15:26 GMT / http://hdl.handle.net/2027/uc1.b3252765
Public Domain in the United States, Google-digitized / http://www.hathitrust.org/access_use#pd-us-google

funktionellen Aphonien sich in gleicher Weise häufen, eine Frage, die ich hier nur aufwerfen, aber, da mein Material ausschließlich militärisch ist, nicht beantworten kann.

Sehr häufig hört man auch die Angabe, daß der Betreffende diese Aphonie im Verlaufe des Krieges mehrmals durchgemacht habe, daß nach völliger Wiederkehr der Stimme diese durch Wochen oder Monate normal geblieben sei, worauf dann ohne bekannte Ursache sich die Aphonie wieder eingestellt habe. Die Aphonie entsteht in vielen Fällen ganz plötzlich, oft über Nacht; in anderen, nicht gerade seltenen Fällen aber entwickelt sie sich gradatim, von einer mehr oder minder hervortretenden Heiserkeit, belegter Stimme, fühlbarer Anstrengung beim Sprechen bis zum völligen Versagen der Stimme, zur Aphonie. Auch in diesen letzteren Fällen jedoch ist die Entwicklung bis zur vollen Höhe des Krankheitsbildes eine sehr rapide, in einigen Stunden, höchstens 1—2 Tagen ist die völlige Aphonie erreicht und das Krankheitsbild bleibt dann unverändert. Wenn auch einige angeben, zu manchen Zeiten besser zu sprechen, objektiv können wir uns von solchen Änderungen nicht überzeugen.

Der laryngoskopische Befund.

Derselbe ist in mindestens $^4/_5$ der Fälle ein positiver und sehr charakteristischer. Ich will zunächst den laryngoskopischen Befund, soweit er Farbe und Aussehen des Kehlkopfes betrifft, schildern und dann zur Erörterung der laryngoskopisch sichtbaren Funktionsstörungen übergehen.

In einigen wenigen Fällen ist die Larynxschleimhaut vollkommen normal, ebenso selten ist eine auffällige Anämie der Schleimhaut zu finden. Dagegen ist ein sehr häufiger Befund eine Rötung und Schwellung der Schleimhaut, die wenigstens laryngoskopisch alle Zeichen einer Laryngitis bietet. Dieser Befund ist ein so auffälliger, daß sich die meisten Untersucher bezüglich der Diagnose nicht weiter den Kopf zerbrechen, und so habe ich in fast allen Fällen, wo eine laryngoskopische Untersuchung vorgenommen worden war, am Vormerkblatte die Diagnose Laryngitis acuta oder chronica, ja sogar manchmal Larynxtuberkulose gefunden. Auch bei Amersbach finde ich unter der Rubrik Kombinationen mit anderen Larynxerkrankungen auffallend häufig die Anmerkung Laryngitis und er macht auch in dem Kapitel Diagnose auf die Schwierigkeiten aufmerksam, die die Häufigkeit dieser Kombination bietet. Amersbach bewertet diese Laryngitis folgendermaßen: „Freilich handelte es sich zum Teile um recht geringgradige, laryngitische Erscheinungen, die teilweise ohne Frage nicht primär, sondern sekundär waren, insofern sie nur in einer Hyperämie bestanden, zu deren Erklärung die forcierte Aktion der Musku-

Digitized by Google
Original from UNIVERSITY OF CALIFORNIA
Generated on 2019-10-24 15:26 GMT / http://hdl.handle.net/2027/uc1.b3252765
Public Domain in the United States, Google-digitized / http://www.hathitrust.org/access_use#pd-us-google

latur des Larynxeinganges durchaus genügt. Bei nicht wenigen anderen Fällen bestand gleichzeitig eine erhebliche Laryngitis, von der anamnestisch festgestellt werden konnte, daß sie die primäre Erkrankung darstellte. Die durch die Laryngitis erzeugte Raucedo oder Diphthonie kann wohl leicht den Patienten psychisch in dem Sinne beeinflussen, daß mit dem Nachlassen der laryngitischen Erscheinungen die Störung der Stimme nicht schwindet, sondern von dem Patienten unwillkürlich imitiert wird und so allmählich sich das Bild spastischer, unter Umständen auch paretischer Aphonie auf dem Wege, den man gewissermaßen als Autosuggestion bezeichnen kann, ausbildet."

Nach meinen Erfahrungen muß ich bei der Beurteilung dieser Laryngitis, die wir schon infolge ihrer Häufigkeit nicht als eine zufällige Kombination betrachten dürfen, den Schwerpunkt auf den ersten Teil der Ausführungen von A m e r s b a c h verlegen. Ich halte diese Laryngitis für nichts anderes als das, was ich seinerzeit in meinem Buche über Krankheiten der Singstimme und in meiner letzten Abhandlung über Phonasthenie als „Ermüdungskatarrh" bezeichnet habe. Jede abnorme Aktion der Larynxmuskulatur bei der Stimmbildung, d. h. jede Stimmbildung, bei der nicht nach dem Prinzipe des kleinsten Kraftausmaßes gearbeitet wird, ein Vorgang, für den die Franzosen den treffenden und nicht gut zu ersetzenden Ausdruck surmenage de la voix geprägt haben, führt zu einer Hyperämie und im späteren Verlaufe zu einer Laryngitis. Ich will dies in dieser vorläufigen Mitteilung nicht im Detail ausführen, sondern nur betonen, daß die Laryngitis bei der funktionellen Aphonie der Kriegsteilnehmer unbedingt in diese Kategorie gehört. Hierfür sprechen zwei auch von A m e r s b a c h erwähnte Tatsachen, nämlich erstens, daß die entzündlichen Erscheinungen im Larynx und der Grad der Stimmstörung sehr häufig im krassen Mißverhältnisse stehen, zweitens der Mißerfolg der gewöhnlichen Therapie der Laryngitis, die zwar Hyperämie und Hypersekretion zu beseitigen imstande ist, auf die Aphonie aber, wie ich mich stets überzeugen konnte, nicht den geringsten Einfluß ausübt; hiezu füge ich als dritten Punkt noch hinzu, daß bei dieser Art der Laryngitis der Larynx allein befallen ist, während bei der gewöhnlichen katarrhalischen Laryngitis stets die oberen Luftwege als Ganzes erkrankt sind, also eine Rhinitis und Pharyngitis zu finden sind, die bei der funktionellen Aphonie fehlen.

Nicht selten wird dagegen über Brustschmerzen und Hustenreiz geklagt; diese Symptome sind in Analogie mit der Larynxaffektion zu setzen und auf die fehlerhafte, unökonomische Atemführung (Atemverschwendung) zurückzuführen.

Charakteristisch sind die laryngoskopisch sichtbaren Funktionsstörungen, die ich im folgenden, nach ihrer Häufigkeit geordnet, anführe.

Digitized by Google
Original from UNIVERSITY OF CALIFORNIA
Generated on 2019-10-24 15:26 GMT / http://hdl.handle.net/2027/uc1.b3252765
Public Domain in the United States, Google-digitized / http://www.hathitrust.org/access_use#pd-us-google

1. Der häufigste Befund ist ein Zusammenpressen der Taschenbänder, so daß die darunter liegenden Teile, Stimmbänder und Glottis, vollkommen unsichtbar werden; damit kombiniert sich sehr häufig ein Herunterdrücken der Epiglottis, die dann wie ein Dämpfer über den Taschenbändern liegt. Meist beschränkt sich dieses Zusammenpressen nur auf den vorderen Teil, der rückwärtige bleibt offen. Bei der Inspiration weichen dann die Taschenbänder wie normaler Weise auseinander und die vollkommen normalen Stimmbänder werden sichtbar. Diesem laryngoskopischen Bild können die Stimmveränderungen entsprechen, d. h. es tritt die bekannte, gepreßte, nicht modulationsfähige Taschenbandsprache ein. Aber dies gilt nicht für alle Fälle, nicht selten habe ich Preßverschluß bei vollkommener Aphonie gesehen.

2. Parese der Adduktoren. Beim Versuche der Phonation werden die gewöhnlichen Adduktionsbewegungen intendiert, aber es bleibt nur beim Versuche; etwa in der Hälfte der Adduktion weichen die Stimmbänder rasch auseinander und gehen in die Respirationsstellung über. Dies kann sich sehr rasch wiederholen; die bekannten Pendelbewegungen der Stimmbänder, die wir ja als charakteristisch für die hysterische Stimmstörung beschrieben finden, sind ein so häufiger Befund bei der funktionellen Aphonie im Kriege, daß dies allein uns bei der Beurteilung derselben auf den richtigen Weg führen müßte.

3. Parese der M. interarytaenoidei transversi, Offenstehen der Glottis in der Pars cartilaginea in Dreieckform, sehr häufig kombiniert mit Preßverschluß im vorderen Anteil der Taschenbänder, so daß nur der rückwärtige Teil der Glottis als offenstehendes Dreieck sichtbar ist.

4. Parese der Mm. thyreoarytaenoidei interni mit ovaler Glottis, dies manchmal in sehr hohem Grade; in einem meiner letzten Fälle war die Glottis fast kreisförmig.

5. Überkreuzung der Aryknorpel, wie wir es in vorgeschrittenen Stadien der Phonasthenie sehen (F l a t a u).

6. Vollkommen normale Funktion der Stimmbänder.

A m e r s b a c h, der diesen letzteren Befund auch verzeichnet und zunächst als simulationsverdächtig erklärt, nimmt hier als Erklärung Schwäche des Ausatmungsstromes an, der nicht hinreicht, um die Stimmbänder zur Schwingung zu bringen. Ich habe gerade bei solchen Fällen häufig die Beobachtung gemacht, daß beim Laryngoskopieren normal intoniert wurde. Daraus aber auf Simulation zu schließen, halte ich für verfehlt. Das Vorziehen der Zunge erleichtert, wie ich in meiner Abhandlung über Phonasthenie näher ausgeführt habe, die Aktion der Stimmbandspanner, es wird sogar bei der Phonastheniebehandlung therapeutisch ver-

Digitized by Google
Original from UNIVERSITY OF CALIFORNIA
Generated on 2019-10-24 15:26 GMT / http://hdl.handle.net/2027/uc1.b3252765
Public Domain in the United States, Google-digitized / http://www.hathitrust.org/access_use#pd-us-google

wendet; aus der Ermöglichung der Intonation bei vorgezogener Zunge allein darf also, so auffällig das Phänomen auch erscheint, die Diagnose Simulation nicht gestellt werden.

Herabsetzung der Empfindlichkeit des Larynxeinganges und des Rachens haben wir mehrfach beobachtet, doch waren die Erscheinungen nie so charakteristisch, um sie einer näheren Erörterung zu unterziehen.

Bevor ich meine Anschauungen über das Wesen der funktionellen Aphonie im Kriege darlege, möchte ich mich noch mit der Besprechung der Therapie derselben beschäftigen. Ich muß hier vorausschicken, daß ich meine Resultate nicht verallgemeinern und nicht als Grundlage auch nur für meine subjektiven Ansichten betrachten möchte. Aus verschiedenen Gründen zum Teile militärischer Natur, die sich hier der Erörterung unterziehen, war es mir nicht möglich, diese Kranken durch längere Zeit zu halten und diese Versuche so lange fortzusetzen, bis ein Erfolg erzielt war oder bis ihre Aussichtslosigkeit als definitiv festgestellt gelten konnte. Viele Kranke habe ich auch nur einmal ambulatorisch zur Feststellung der Diagnose zugesendet bekommen.

Ich mußte mich also begnügen, an jedem Kranken in kurzer Zeit verschiedene Behandlungsmethoden, wie sie in der Literatur niedergelegt sind, zu erproben und kann somit nur die positiven Erfolge als Grundlage der Erörterung nehmen; bei den Fällen aber, bei denen die Behandlung erfolglos blieb, kann ich nicht mit Bestimmtheit ausschließen, daß eine länger fortgesetzte Behandlung oder eine Behandlung, bei der es möglich gewesen wäre, sich dem Einzelnen für längere Zeit und intensiver zu widmen, als es bei uns der Fall ist, vielleicht doch noch Erfolge gezeitigt hätte. Dennoch kann ich nicht umhin, zu erwähnen, daß ich einige Fälle gesehen habe, die vor uns von hervorragenden Fachleuten behandelt worden waren, oder die wir direkt zur Behandlung an Fachinstitute abgegeben hatten, und die in unverändertem Zustande zu uns zurückkehrten, daß also die funktionelle Aphonie in einem recht ansehnlichen Prozentsatze — nach Amersbach ca. $^1/_3$ der Fälle — ein der Behandlung gegenüber durchaus renitentes Objekt bildet.

Zunächst sei festgestellt, daß eine plötzliche Wiederkehr der Stimme ohne jede Behandlung oder nachdem alle üblichen Methoden erfolglos versucht worden waren, vorkommt. Einen solchen Fall habe ich erst kürzlich beobachtet; er war als Tuberkulose längere Zeit in einer Spezialanstalt, dann von uns mit den üblichen Methoden erfolglos behandelt worden, und wurde als aussichtslos betrachtet, bis er sich eines Tages bei der Morgenvisite urplötzlich mit normaler Stimme vorstellte. In 2 Fällen habe ich durch einfache Sondenberührung der Stimmbänder erst vorübergehend, dann

Digitized by Google
Original from UNIVERSITY OF CALIFORNIA
Generated on 2019-10-24 15:26 GMT / http://hdl.handle.net/2027/uc1.b3252765
Public Domain in the United States, Google-digitized / http://www.hathitrust.org/access_use#pd-us-google

definitiv normale Stimme erzielt. Auch die Massage der Stimmbänder mit watteumwickelter Sonde kann den gleichen Effekt erzielen.

Im Gegensatze zu den meisten Publikationen auf diesem Gebiete, auch der von Amersbach, hat mich die Behandlung mit dem elektrischen Strome nicht sehr befriedigt. Ich habe ihn endolaryngeal und extralaryngeal verwendet, wobei ich aber dem letzteren Verfahren den Vorzug geben möchte, da hier Phonation bei Einwirkung des elektrischen Stromes, wie wir ihn bei der Phonastheniebehandlung verwenden, möglich ist.

Immerhin haben wir mit dem elektrischen Strome neben vielen Mißerfolgen auch Erfolge erzielt, so kürzlich bei einem kriegsgefangenen Italiener, der deutliche Internusparese mit ovaler Glottis zeigte und schon nach einmaliger extralaryngealer Anwendung des faradischen Stromes mit normaler Stimme entlassen wurde. Ich bin nicht dafür, hier besonders starke Ströme anzuwenden, also das psychische Mittel des Schmerzes und Schreckens zugleich in die Behandlung einzuführen; dagegen ist auf das plötzliche Schließen und Öffnen des Stromes Gewicht zu legen.

Die Rauschnarkose, die von verschiedenen Seiten empfohlen wurde, habe ich in ca. 20 Fällen, und zwar stets als Chloräthylrausch versucht, darunter zweimal mit Erfolg. Die Stimme wurde vollkommen normal, in einem der beiden Fälle schwand auch gleichzeitig vorhandener Stridor vollständig.

Weiters versuchte ich die neuestens empfohlene Methode von Kaess, d. h. Erzielung einer tönenden Inspiration auf verschiedene Vokale bei seitlicher Kompression des Schildknorpels; auch hier einmal kompletter Erfolg, dann hintereinander mehrere absolute Versager.

Von meiner anfänglichen Anschauung ausgehend, daß die funktionelle Aphonie vielleicht Beziehungen zur Phonasthenie hätte, habe ich in einigen Fällen den Flatauschen Handgriff — Vorziehen der Zunge durch den in die Valleculae eingehakten Zeige- und Mittelfinger der rechten Hand — probiert, der Erfolg war durchwegs negativ. Ich möchte hier bemerken, daß ich im weiteren Verlaufe meiner Beobachtungen zu der Überzeugung gelangt bin, daß funktionelle Aphonie und Phonasthenie mit einander nichts zu tun haben.

Alle therapeutischen Erfolge aber, die ich erzielte, zeigten ein gemeinsames Merkmal. Wurde nämlich ein Erfolg erzielt, so war derselbe stets ein sofortiger, kompletter, d. h. die Stimme wurde normal. Nie habe ich nur Besserung oder teilweise Wiederkehr der Stimme konstatiert. Ich behaupte nicht, daß der Erfolg stets ein dauernder war. Öfters trat nach kurzer Zeit (manchmal in einigen Minuten) normaler Sprache wieder Rückfall zum Status quo ante ein. Dies war z. B. bei beiden Pati-

Digitized by Google
Original from UNIVERSITY OF CALIFORNIA
Generated on 2019-10-24 15:26 GMT / http://hdl.handle.net/2027/uc1.b3252765
Public Domain in the United States, Google-digitized / http://www.hathitrust.org/access_use#pd-us-google

enten, wo ich den Chloräthylrausch angewendet hatte, der Fall. Im Rausche normale Sprache, kurz nach dem Erwachen wieder komplette Aphonie.

Ich stelle also nur fest, daß die Wiederherstellung der Funktion nie sukzessive, sondern stets komplett und plötzlich erfolgte. Ganz anders verhält es sich bei der Aphasie. Ich hatte erst kürzlich Gelegenheit, einen Fall von traumatischer Aphasie im Beginne der Restitution zu demonstrieren. (Zentralbl. f. Ohrhlk. Bd. 14. S. 142.) Es war mir gelungen, durch Vorziehen der Zunge zunächst eine Tonbildung zu erreichen. Am nächsten Tage konnten einzelne Laute, später einzelne Worte (der Name des Patienten, sein Heimatsort) mit schwacher, aber doch verständlicher Stimme und Sprache hervorgebracht werden. Diese Sprache war vom Normalen weit entfernt; sie war undeutlich, verlangsamt — häsitierend. Und so blieb der Zustand durch etwa 8 Tage, bis der Patient von uns abtransportiert wurde. Auch v. Sarbo berichtet ähnliches.

Wenn wir uns über das Wesen der hier geschilderten Krankheit Rechenschaft ablegen, so müssen wir es zunächst als unbedingt sicher hinstellen, daß es sich um eine funktionelle Stimmstörung handelt. Das ausnahmslose Befallensein der Adduktoren und die Doppelseitigkeit der Bewegungsstörung sprechen schon dafür; niemals habe ich eine einseitige Bewegungsstörung gesehen oder in der mir bisher zu Gebote stehenden Literatur beschrieben gefunden, niemals habe ich eine Abduktorenparese beobachtet. Ich brauche also nur an das Semon-Rosenbach sche Gesetz zu erinnern, um einen organischen Ursprung der Krankheit auszuschließen. Soweit scheinen auch alle Beobachter einig.

Wir müssen uns weiter daran erinnern, daß das, was wir hier vor uns haben, kein neues Krankheitsbild ist; wie ich schon erwähnte, war es früher nicht gerade häufig, aber unbekannt war es auch nicht; alle Lehrbücher kennen diesen Symptomenkomplex und er wird einhellig entweder als hysterische Stimmstörung bezeichnet oder zum mindesten mit der Hysterie in Beziehung gebracht. Sollen wir jetzt alle unsere früheren Anschauungen über Bord werfen? Rationeller ist es, die im Kriege vorkommenden Erscheinungen mit unseren früheren Erfahrungen in Einklang zu bringen.

Deswegen muß ich nach meinen Erfahrungen die funktionelle Aphonie im Kriege als eine hysterische Aphonie bezeichnen. Davon kann mich der Umstand nicht abbringen, daß in den meisten Fällen keine weiteren hysterischen Symptome gefunden wurden. Ich habe den größten Teil meiner Patienten auf der neurologischen Abteilung untersuchen lassen. In der Mehrzahl der Fälle wurde eine abnorme Labilität des Nervensystems festgestellt (gesteigerte Sehnenreflexe, Sensibilitätsstörungen, Dermo-

Digitized by Google
Original from UNIVERSITY OF CALIFORNIA
Generated on 2019-10-24 15:26 GMT / http://hdl.handle.net/2027/uc1.b3252765
Public Domain in the United States, Google-digitized / http://www.hathitrust.org/access_use#pd-us-google

graphie usw.). In einem Falle, bei dem eingangs erwähnten Freiwilligen konnte die Diagnose Hysterie sogar positiv erhärtet werden, indem einige Zeit nach der Aufnahme ein Krampfanfall beobachtet wurde, der seinem ganzen Verlaufe nach (Opisthotonus, Fehlen jeglicher Aura, äußerst rasches Eintreten und Verschwinden, Fehlen von Zungenbiß) mit großer Wahrscheinlichkeit als hysterischer anzusehen ist. Wenn sonstige direkt hysterische Symptome in den meisten Fällen fehlten, so ist damit die Diagnose Hysterie noch nicht gestürzt; monosymptomatische Form der Hysterie ist nicht selten und gerade bei der hysterischen Aphonie, soweit sie uns früher bekannt war, handelte es sich um Fälle, wo die Funktionsstörung der Stimme das einzige Hysteriesymptom war.

Ein weiteres, ins Gewicht fallendes Moment stellen die in einigen Fällen ganz charakteristischen sogenannten Pendelbewegungen der Stimmbänder dar, die bisher jeder Laryngologe als für die Diagnose Hysterie ausreichenden Befund betrachtet hat.

Ganz charakteristisch ist ferner der Verlauf, resp. der Erfolg der Therapie. Daß eine Aphonie plötzlich entsteht und ebenso plötzlich, mitunter spontan, verschwindet, kommt doch nur bei der hysterischen Aphonie vor, keine noch so foudroyant einsetzende Laryngitis zeigt diesen Verlauf und auch die Phonasthenie, die in ihrer akuten Form sehr rasch sich bis zur Aphonie entwickeln kann, bietet in ihrem allmählichen Abklingen ein ganz verschiedenes Bild. Mit Recht betont v. S a r b o, daß komplette vollständige Heilung mit einem Schlage ein Charakteristicum der Hysterie bilde, und will schon aus diesem Grunde die von ihm geschilderte Taubstummheit nach Granatexplosion mit ihrer allmählichen Restitution von der Hysterie getrennt sehen.

Daß die funktionelle Aphonie in vielen Fällen der Behandlung gegenüber äußerst renitent ist, darf uns in ihrer Auffassung als Hysterie nicht beirren. Es ist ein großer Irrtum, die Hysterie als eine auf psychischem Wege leicht und sicher heilbare Affektion zu erklären, und speziell bei der Aphonie ist dies durchaus nicht der Fall. Ich erinnere mich eines Falles, einen etwa 12jährigen Knaben betreffend, der eine hysterische Aphonie mit unstillbarem Husten hatte, die trotz aller Behandlung von verschiedenen Seiten monatelang bestehen blieb.

Die funktionelle Aphonie im Kriege gehört also in das große Symptomengebiet der Hysterie.

Ich möchte noch der Beurteilung dieser Affektion vom militärärztlichen Standpunkte ein paar Worte widmen und hier 2 Fragen erörtern.

I. Wie ist die Diensttauglichkeit dieser Leute?

Digitized by Google
Original from UNIVERSITY OF CALIFORNIA
Generated on 2019-10-24 15:26 GMT / http://hdl.handle.net/2027/uc1.b3252765
Public Domain in the United States, Google-digitized / http://www.hathitrust.org/access_use#pd-us-google

II. Wie hat man sich bei Beurteilung von Entschädigungsansprüchen zu verhalten?

Ad I. Das Dienstbuch n_1 kennt in der P. Nr. 33 „Unheilbare Stimmlosigkeit" und reiht diese Leute in die Gruppe C ein, d. h. jetzt im Kriege zum Landsturmdienst ohne Waffe geeignet. Aber man kann sich dem Gedanken nicht verschließen, daß diese Leute damit etwas zu niedrig bewertet werden. Es scheint auch Amersbach ähnlich zu gehen, denn er sagt: „Leider — man darf wohl sagen — schließt die Aphonie die Felddienstfähigkeit, ja in den meisten Fällen auch die Garnisonsdienstfähigkeit aus. Ich sage leider, weil man mit Recht annehmen darf, daß der Dienst bei der Truppe auch in vieler Hinsicht solche psychisch labile Patienten günstig beeinflussen und ebenso durch Ablenkung der Aufmerksamkeit und durch Hervorrufung besonderer psychischer Affekte zur Heilung führen kann, wie er bedauerlicherweise zur Auslösung der Krankheitssymptome Veranlassung gibt."

Es ist richtig, daß ein an Aphonie Leidender zum Kommandieren, also als Charge, nicht verwendbar ist, sonst aber kann ich nichts sehen, was den Aphoniker im Kriege in seiner Gesundheit und Leistungsfähigkeit mehr gefährden sollte als jeden anderen. Es handelt sich um eine Adduktorenlähmung, bedrohliche Respirationsstörungen sind nicht zu befürchten, die Aphonie allein kann ich nicht als genügenden Befund ansehen, den Mann in die Gruppe C zu verweisen. Ich betone, daß ich hier natürlich nur die Stimmstörung im Auge habe; sonstige Gebrechen, Alter, der sonstige Zustand des Nervensystems müssen speziell erwogen und berücksichtigt werden. Die Leute können ruhig die Abrichtung mitmachen und dann mindestens bei Etappenbataillonen eingeteilt werden. Ich habe mehrere Leute gesehen, die mit ihrer Aphonie monatelang im Felde waren, bis es ihnen gelang, den Abtransport zu erreichen; einen Schaden hat keiner von diesen erlitten.

Anders sind die selteneren Fälle zu betrachten, wo Stridor besteht; diese sind jedenfalls, solange dieser nicht beseitigt ist, als dienstuntauglich (Gruppe D) zu führen. Kriegsgefangene mit funktioneller Aphonie können nicht als Austauschinvalide in Betracht kommen.

Daß unter den Aphonischen auch hie und da Simulanten vorkommen, mag sein, im allgemeinen aber glaube ich, daß die Rolle, die die Simulation spielt, keine große ist, und ich stehe diesen Fällen ohne Voreingenommenheit in dieser Richtung gegenüber.

Ad II. Für eventuelle Beurteilung von Entschädigungsansprüchen — eine Frage, die noch nicht so aktuell ist — möge folgendes als Richtschnur gelten.

Digitized by Google
Original from UNIVERSITY OF CALIFORNIA
Generated on 2019-10-24 15:26 GMT / http://hdl.handle.net/2027/uc1.b3252765
Public Domain in the United States, Google-digitized / http://www.hathitrust.org/access_use#pd-us-google

Die ganz auffällige Häufung der funktionellen Aphonie im Kriege läßt es als unbedingt sicher erscheinen, daß derselbe als ätiologischer Faktor mitanzusehen ist. Es sind diese Patienten unbedingt als intern Kriegsbeschädigte zu betrachten und haben somit auf eine Entschädigung Anspruch, bei deren Bemessung natürlich die Notwendigkeit einer normal funktionierenden Stimme für den Beruf des Betreffenden maßgebend ist. Daß die funktionelle Aphonie auch im Frieden vorkommt, kann an dieser Auffassung nichts ändern, genau so, wie wir die Ansprüche eines Kriegsteilnehmers, der nach Typhus taub geworden ist, nicht aus dem Grunde abweisen können, weil derselbe vielleicht auch ohne Krieg einen Typhus hätte akquirieren können. Die funktionelle Aphonie ist eine Art Kriegsseuche, wenn sie auch ihre Opfer nicht rein somatisch schädigt.

Dagegen kann ich mich nicht dazu verstehen, dieselbe als eine traumatische Neurose aufzufassen; die Gründe hierfür gehen aus meinen Ausführungen über die Ätiologie hervor, so daß ich mir ihre nochmalige Erörterung ersparen kann. Auch in Fällen, wo ein kürzere oder längere Zeit vorausgegangenes Trauma als Ursache der Aphonie hingestellt wird. möchte ich den kausalen Zusammenhang mit großer Skepsis beurteilen. Für eine angebliche traumatische funktionelle Aphonie ohne sonstige Schädigung würde ich eine Verwundungszulage nicht zuerkennen. Es ist ja zu hoffen, daß, wenn einmal die Friedensglocken läuten, eine große Zahl der funktionellen Neurosen, so auch der Aphonien zur Heilung gelangen und die Zahl der wirklich bleibend Geschädigten eine recht geringe sein wird. Vorläufig möchte ich nach meinen bisherigen Erfahrungen für die Beurteilung dieser Kranken die eben ausgeführten Grundsätze aufstellen.

Ich habe hier ein Bild der funktionellen Aphonie vom vorwiegend laryngologischen Standpunkte gegeben, meine Ausführungen basieren auf Untersuchungen, die mit rein laryngologischen Hilfsmitteln durchgeführt wurden. Es ist zu hoffen, daß die phonetischen Institute, die sich mit dieser Stimmstörung befassen (auch auf französischer Seite scheint dieselbe eine große Rolle zu spielen und auch dort wurde ein phonetisches Institut für Militärzwecke eingerichtet) und die über exakte Untersuchungsbehelfe (Registrierapparate, Laryngostroboskopie) verfügen, uns über manche Details der Funktionsanomalien, auch über die sicher abnorme Atemführung dieser Patienten genauere Auskunft geben werden. Vorläufig möchte ich das jetzt für den Militärarzt sehr wichtige Bild der funktionellen Aphonie in seinen Umrissen gezeichnet und seine Ätiologie sowie seine Stellung in der Kriegspathologie, soweit meine Erfahrungen reichen, festgehalten haben.

Generated on 2019-10-24 15:26 GMT / http://hdl.handle.net/2027/uc1.b3252765
Public Domain in the United States, Google-digitized / http://www.hathitrust.org/access_use#pd-us-google
Digitized by Google
Original from UNIVERSITY OF CALIFORNIA

Vereinsberichte.

Wiener Laryngo-rhinologische Gesellschaft.

Sitzung vom 10. Jänner 1917.

(Offizielles Protokoll.)

Vorsitzender: Hr. O. Chiari.
Schriftführer: Hr. K. Kofler.

I. Hr. Kofler stellt einen Fall von **Carcinom des Larynx** vor, der am 10. März 1916 an die Klinik aufgenommen wurde. Der damalige Befund war folgender: Heiserkeit, Stridor laryngealis mäßigen Grades, Ansammlung größerer Schleimmengen im Hypopharynx; die Innenfläche der linken Larynxhälfte in einen roten, ganz glatten, kugeligen, zirka walnußgroßen Tumor umgewandelt, diese Larynxhälfte unbeweglich. Die histologische Untersuchung eines dem Tumor entnommenen Stückchens ergab den Befund: fast nicht verhornendes Plattenepithelcarcinom. 3 Wochen später Exstirpation der ganzen linken Larynxhälfte, wobei sich zeigte, daß das Carcinom weit in die umgebenden Gewebe und nach abwärts gegen die Trachea gewuchert war, so zwar, daß an eine radikale Entfernung dieser Teile des Tumors nicht gedacht werden konnte und dieselben wegen Aussichtslosigkeit einer radikalen Operation zurückgelassen werden mußten; unter anderem wurde auch die linke infiltrierte Hälfte des Ringknorpels nud des 1. Trachealringes stehen gelassen. Nach der Heilung der Operationswunde, die in verhältnismäßig kurzer Zeit und in unkomplizierter Weise erfolgt war, wurde eine intensive Radium- und Röntgenstrahlenbehandlung der großen zurückgebliebenen Reste des Tumors eingeleitet. 2—3 Wochen nach der Operation wurde das erstemal Radium in einer Menge von 30 *mg* durch 48 Stunden in die Ringknorpelenge und in den Larynx eingelegt, das zweitemal eine Woche später, sodann folgten 10 intensive Röntgenbestrahlungen, dann noch 3 intensive Radiumbestrahlungen und schließlich noch Röntgenbestrahlungen. Mitte November kam es allmählich zur Nekrosierung und Abstoßung des ganzen Ringknorpels. Um diese Zeit herum schwoll die ursprünglich durch die Geschwulst aufgetriebene linke Halsgegend, die nach der Radium- und Röntgenbehandlung langsam ein vollkommen normales Aussehen darbot, derart an, daß man an ein Rezidiv glauben mochte. Nach Entfernung des nekrotischen Ringknorpels schwoll die ganze Larynxgegend und die angrenzenden Partien der linken Halsseite ab und es trat der Zustand ein, wie Sie ihn jetzt beim Pat. sehen, keine Spur eines Tumorrezidivs zu sehen oder zu tasten, alle Partien des Halses weich, normal konfiguriert, eine kleine Pharynxfistel in der Gegend der Epiglottis, und dort, wo die Kanüle liegt, ein Tracheo- und Oesophagostoma, die beide durch die nach oben sich scharf abgrenzende und mit narbigem epithelisierten Rand versehene Trachealhinterwand getrennt sind, so daß man durch dieses Stoma sowohl in die Trachea als in den Oesophagus sehen kann. Von oben herab dringt ein ödematöser, haselnußgroßer Wulst, der der rechten Aryknorpelschleimhaut angehört und das Oesophaguslumen gegen das Trachealumen fast ventilartig verschließt. Pat. füttert sich mit weichem Magenschlauch selbst vom Munde

Digitized by Google
Original from UNIVERSITY OF CALIFORNIA
Generated on 2019-10-24 15:26 GMT / http://hdl.handle.net/2027/uc1.b3252765
Public Domain in the United States, Google-digitized / http://www.hathitrust.org/access_use#pd-us-google

aus mit Leichtigkeit. Fernerhin kommt eine Plastik zum Verschlusse des Oesophagus gegen die Trachea in Frage.

Aussprache.

Hr. Emil Glas erinnert im Anschluß an diesen Fall an eine vor einigen Jahren in der laryngologischen Gesellschaft vorgestellte Patientin, bei welcher er ein Carcinom der hinteren Rachenwand (Epipharynx) operativ entfernt und im Anschluß daran der Radiumbehandlung zugeführt hat. Der Fall ist als völlig geheilt zu bezeichnen.

Jedenfalls scheinen die Tumoren je nach ihrer histologischen Beschaffenheit und nach ihrer Lokalisation sehr verschieden durch Röntgen und Radium beeinflußt zu werden, da manche Carcinome wesentliche Besserung, ja völlige Schrumpfung zeigen, andere hingegen in ihrem Wachstum nicht aufgehalten werden. So sah Glas bei Oberkiefercarcinomen öfters sogar eine ungünstige Beeinflussung durch Röntgenbehandlung, bei einem Falle kam es unmittelbar im Anschluß an eine längere Sitzung zu einer schweren Tumorblutung. Eine genauere Differenzierung in der Anwendung der X-Strahlen wäre im Hinblick auf solche Vorkommnisse angezeigt.

Hr. O. Chiari: Die Carcinome des Epipharynx sind manchmal ziemlich gutartig und scheinen auf Radium gut zu reagieren. Ich sah mehrere solche Fälle, die nach Auskratzung durch Radiumapplikation anscheinend heilten, dann aber doch wiederkamen. Auch bei einem histologisch festgestellten Carcinoma epitheliale oesophagi, welches das Schlingen sehr behinderte, erzielte ich durch Radium eine solche Erweiterung des Lumens, daß der Patient auch feste Speisen genießen konnte und blühend aussah. Nach einem Jahre aber trat wieder starke Wucherung auf und der Patient erlag. Er war oft verreist in Kriegsdiensten und konnte deshalb die Radiumbehandlung nicht energisch und lange genug fortgesetzt werden.

Hr. Kofler (Schlußwort): Es scheint überhaupt angezeigt zu sein, bei Tumoren der oberen Luftwege dort, wo keine schweren oder sogar lebensgefährlichen Komplikationen durch eine intensive Radiumbestrahlung zu gewärtigen sind, eine viel stärkere Radiumapplikation als bisher anwenden zu sollen, d. h. starke Dosen durch lange Zeit zu applizieren, um so Rezidiven möglichst zu vermeiden.

II. Hr. Roth: **Ein seltenes Vorkommen bei einem Tonsillarkonkremente.**

Ich erlaube mir, über einen Fall von Tonsillarstein zu berichten, der einen seltenen und interessanten klinischen Befund darbot, durch welchen die Diagnose erschwert und eigentlich erst nach Herausbeförderung des Konkrementes möglich wurde.

Eine Dame, welche angab, früher niemals irgend welche Beschwerden oder Schmerzen im Halse verspürt zu haben, klagte, daß sie in letzter Zeit, und zwar seitdem sie sich einige Goldkronen an ihren Zähnen anfertigen ließ, in ihrem Halse linkerseits beim Essen einen harten Körper fühle, und sie glaube, daß der Zahnarzt ein Stück Gips in ihrem Halse liegen gelassen habe, welches sie zu entfernen wünsche.

Bei der Inspektion zeigte sich nun linkerseits am vorderen Gaumenbogen knapp oberhalb der Implantationsstelle desselben in die Zunge eine fast kreisrunde, etwa $^3/_4$ *cm* im Durchmesser haltende Öffnung, in welcher

Digitized by Google
Original from UNIVERSITY OF CALIFORNIA
Generated on 2019-10-24 15:26 GMT / http://hdl.handle.net/2027/uc1.b3252765
Public Domain in the United States, Google-digitized / http://www.hathitrust.org/access_use#pd-us-google

ein weißer Körper stak, der sich bei Sondenberührung hart anfühlte. Mein erster Gedanke war, daß es sich um einen aberrierten Zahn handeln könnte, doch diese Annahme mußte ich sofort fallen lassen, weil die Oberfläche dieses Körpers bei Abtasten mit der Sonde sich nicht glatt, wie die eines Zahnes, sondern rauh, grießig anfühlte. Die Annahme, daß es sich vielleicht um einen abgestoßenen nekrotischen Knochen handeln könne, konnte einer genauen Überlegung auch nicht standhalten, da ja eine Nekrose am aufsteigenden Aste des Unterkiefers, und nur um eine solche hätte es sich an dieser Stelle handeln können, ohne Entzündung am Knochen, mithin ohne Schmerzen an demselben, nicht denkbar war, und Schmerzen hatte, wie ich schon hervorgehoben habe, Pat. niemals empfunden. Unter solchen Umständen war es mir unmöglich, eine Diagnose zu stellen, und so entschloß ich mich, auch ohne eine solche an die Extraktion des Fremdkörpers zu schreiten. Da sich der Körper bei der Sondenuntersuchung als beweglich erwiesen hatte, versuchte ich, ihn mit einer Zange zu fassen, dieser öfters unternommene Versuch mißlang aber jedesmal, und zwar aus dem Grunde, weil der Rand der Öffnung im Gaumenbogen in mehrere entzündlich-ödematös geschwellte, bei Berührung leicht blutende Zacken auslief, welche den Fremdkörper festhielten und das Anlegen der Zangenbranchen unmöglich machten. Hierauf versuchte ich mit einem Löffelhebel zwischen Gaumen und Fremdkörper einzudringen und diesen letzteren zu mobilisieren, was mir nach längerer Anstrengung auch gelang, und so förderte ich einen kegelförmigen, etwa 2 *cm* langen, harten, an seiner Oberfläche warzig-drusigen Körper zutage, welcher sich als Konkrement erwies, der mit seinem Hauptanteile, die Richtungen von vorne nach hinten einhaltend, im Gewebe der linken Tonsille eingebettet war, dessen Basis nach vorne gelegen, die Lücke im Gaumenbogen ausgefüllt hatte. Es war somit klar, daß es sich um einen in der linken Tonsille gebildeten Tonsillarstein handelte, und man kann mit ziemlicher Sicherheit sagen, daß derselbe bei seinem Wachstum den vorderen Gaumenbogen durch Druck usurierte und nach seinem Durchbruche, da er frei in der entstandenen Öffnung stak, sich der Pat. beim Essen als Fremdkörper bemerkbar machte. Als Reste des durchbrochenen Gaumenbogens müssen die kleinen entzündlich geschwellten Schleimhautzacken angesprochen werden, welche die Basis des Steines gleich Klammern umfingen.

Die chemische Untersuchung des Steines ergab seine Zusammensetzung aus kohlen- und phosphorsaurem Kalk, — auf Leptothrix wurde untersucht, doch konnte dieser nicht mit Sicherheit konstatiert werden, weil bei der Aufschließung des Steines mit verdünnter Salzsäure alles Organische zerstört wurde und nur ein Detritus zurückblieb, in welchem Formelemente nicht erkannt werden konnten.

Zusammenfassend möchte ich daher hervorheben, daß sich in diesem Falle ein ziemlich großer Tonsillarstein gebildet hatte, welcher den vorderen Gaumenbogen durch Usur durchbrochen und in der hierdurch entstandenen Lücke sichtbar wurde, ohne daß je während des Verlaufes Schmerzen oder auch nur unangenehme Empfindungen wahrgenommen worden wären, daß dieser außerordentlich seltene Befund die richtige Diagnose unmöglich machte und daß die Diagnose

Digitized by Google
Original from UNIVERSITY OF CALIFORNIA
Generated on 2019-10-24 15:26 GMT / http://hdl.handle.net/2027/uc1.b3252765
Public Domain in the United States, Google-digitized / http://www.hathitrust.org/access_use#pd-us-google

erst nach Entfernung des Fremdkörpers gestellt werden konnte. Wegen des Interesses, welches dieser Fall beansprucht, habe ich mir erlaubt, über denselben ausführlich zu berichten.

III. Hr. Oskar Hirsch stellt 1. einen Fall vor, bei dem er eine **Stirnhöhlenradikaloperation in Lokalanästhesie** ausgeführt hat. Es handelt sich um einen 47jährigen Soldaten, der angibt, im Winter 1915 im Schützengraben verschüttet worden zu sein. Drei Wochen später soll im inneren Augenwinkel linkerseits eine Fistel entstanden sein. Er wurde im Sommer 1916 im Garnisonsspital Nr. 1 wegen dieser Fistel operiert, doch kann nicht erhoben werden, welcher Art diese Operation war.

Als ich den Pat. Ende Juli 1916 in Behandlung nahm, bestand links ein Kieferhöhlenempyem und Stirnhöhlenempyem. Im linken inneren Augenwinkel war eine Fistel, die reichlich Eiter sezernierte, und durch welche man mittelst Sonde in eine tiefe Höhle eindringen konnte.

Am 2. VIII. 1916 Kieferhöhlenradikaloperation in Lokalanästhesie nach Denker. Am 28. VIII. 1916 Stirnhöhlenradikaloperation in Lokalanästhesie nach Killian. Es fand sich eine kleine Stirnhöhle mit ödematöser, dicker Schleimhaut und mit schleimig eitrigem Sekret. Bei Freilegung des Siebbeins zeigt sich ein Knochendefekt, der den oberen Teil des Processus frontalis des Oberkiefers, das Tränenbein und die Papierplatte betrifft. Das Siebbein überlagert die ganze Orbita und ist mit Eiter erfüllt, der sich durch einen Knochendefekt in die Orbita ergießt. Ein zweiter Knochendefekt liegt im medialen Teil des Margo supraorbitalis, wo Siebbein und Stirnhöhle zusammenstoßen, und bewirkte eine Kommunikation beider Höhlen. Die Heilung verlief glatt.

Obzwar die Technik der Lokalanästhesie bei Stirnhöhlenradikaloperationen von Braun bereits vor längerer Zeit angegeben wurde, wird sie dennoch wenig geübt. Hajek bekennt in der letzten Auflage seines Buches aus dem Jahre 1915, daß er noch keine vollkommene Radikaloperation der Stirnhöhle in Lokalanästhesie ausgeführt hat, auch ist mir auf meine Anfragen nicht bekannt geworden, daß diese Technik in den Wiener Instituten geübt worden wäre. Ich habe mehrere Pat. nach dieser Art operiert und kann die Vorzüge der Lokalanästhesie gegenüber den Operationen in Narkose bestätigen.

Aussprache.

Hr. O. Chiari: Ich und mein Assistent Dozent Dr. Marschik haben schon vor dem Kriege die Radikaloperation der Stirnhöhleneiterungen unter Lokalanästhesie nach der Methode Brauns ausgeführt. Die dabei auftretende Protrusio bulbi, das glasige Aussehen des Bulbus und auch manchmal Sehstörungen sind befremdend, aber nicht gefährlich.

Hr. Oskar Hirsch: 2. Der 29jährige Soldat erhielt im Juni 1915 einen Halsschuß. Er wurde tracheotomiert und mit Kanüle am 22. VIII. 1915 ins Garnisonsspital eingeliefert. Im Oktober 1915 kam Pat. in meine Behandlung. Es bestand **eine Obliteration des Luftrohres vom subglottischen Raum bis zur Tracheotomieöffnung.** Am 23. I. 1916 **Laryngofissur in Lokalanästhesie** mit Excision der Narben unterhalb der Stimmbänder, Entfernung eines Teiles des Ringes des Ringknorpels und der Narben oberhalb der Tracheotomieöffnung. Anfangs wurde dieses rinnenförmig wieder hergestellte Luftrohr mit Tampons offen gehalten, später mit einer Schorn-

Digitized by Google
Original from UNIVERSITY OF CALIFORNIA
Generated on 2019-10-24 15:26 GMT / http://hdl.handle.net/2027/uc1.b3252765
Public Domain in the United States, Google-digitized / http://www.hathitrust.org/access_use#pd-us-google

steinkanüle. Seit Mai 1915 begann ich die Dilatationsbehandlung mit Bolzen, die infolge häufiger Beurlaubung des Pat. erst heute dem Abschlusse nahe ist. Pat. atmet bereits mit verstopfter Kanüle Tag und Nacht. Zur Deckung des Defektes habe ich ein Knorpelplättchen aus der Rippe in eine Hautfalte, deren Basis an der Tracheotomieöffnung sich befindet, einheilen lassen. In diesem Stadium zeige ich Ihnen den Pat. und werde ihn nach gelungener Deckung des Defektes nochmals vorführen.

Aussprache.

Hr. Emil Glas: Auf Grund einer umfangreichen Statistik, die nach diesem Kriege in bezug auf die therapeutischen Maßnahmen bei Kehlkopfverletzungen wird gemacht werden müssen, wird man die endolaryngealen Eingriffe bei Larynx- und Trachealstenose gegenüber der Laryngotracheofissur (bzw. Laryngostomie) abzuwerten haben. Es gibt Fälle chronischer Stenose nach Kehlkopfverletzung, bei welchen die langsam ansteigende Dilatationsbehandlung zum Ziele führt, und verweist Vortr. auf jene Fälle vollkommenen Verschlusses, bei denen im Anschluß an eine Perforierung der Narbenmasse die Bougierung ohne Ende zu einer wesentlichen Besserung Veranlassung gab. Glas führte in solchen Fällen ein an seiner rückwärtigen Fläche stumpfes, perforiertes, mit Seidenfäden armiertes Messer durch die Narbenmasse und leitete den Seidenfaden bei der Tracheotomieöffnung nach außen. Im Anschluß hieran Durchziehen von Drainrohren. Für Fälle von Kehlkopfverletzungen mit Perichondritis und Fixation der Stimmbänder ist auch die Prognose der Laryngofissur mit anschließender Narbenexcision nicht günstig. Jedenfalls wird eine genaue Sichtung des Materiales und neuerliches genaues Abwägen aller Momente künftighin den Vorteil jeder der beiden Methoden neuerlich zu bestimmen haben.

Hr. Oskar Hirsch (Schlußwort): Zu den Erörterungen des Herrn Glas über die Vorzüge der Dilatationsbehandlung gegenüber der Laryngofissur gab der vorgestellte Fall keinen Anlaß. Denn die Dilatationsbehandlung kommt als alleinige Behandlung nur dort in Betracht, wo eine Lücke im verengten Luftrohr vorhanden ist oder wenigstens auf endolaryngealem Wege geschaffen werden kann. Hier bestand eine undurchgängige derbe Narbe, die vom subglottischen Raum bis zur Tracheotomieöffnung reichte.

IV. Hr. Menzel stellt aus der Abteilung für Ohren-, Nasen- und Halskranke des Garnisonsspitales Nr. 1 (Vorstand: Stabsarzt Zemann) eine interessante Kriegsverletzung des Kehlkopfes vor.

Es handelt sich um einen Mann, der vor etwa 1½ Jahren einen **Durchschuß durch den vorderen Teil der beiden Schildknorpelplatten** erlitten hat. Ein- und Ausschuß sind zu beiden Seiten des Kehlkopfes zu sehen. Die Schußrichtung verläuft in schiefer Linie von links vorne nach rechts hinten. Unmittelbar nach der Verletzung konnte der Mann nicht mehr sprechen und es passierte die Atmungsluft durch die Schußöffnungen ein und aus. Die Heiserkeit blieb bis heute bestehen und es gesellte sich ihr auch Atemnot, besonders nach körperlichen Anstrengungen, bei.

Die Untersuchung des Kehlkopfes zeigt, daß der Schuß genau die Ebene der beiden Stimmbänder getroffen hat, die in ihren vorderen zwei Dritteln mit einander verwachsen in eine zusammenhängende weiße Narben-

Generated on 2019-10-24 15:26 GMT / http://hdl.handle.net/2027/uc1.b3252765
Public Domain in the United States, Google-digitized / http://www.hathitrust.org/access_use#pd-us-google
Digitized by Google
Original from UNIVERSITY OF CALIFORNIA

masse verwandelt sind. Ebenso sind die beiden Ventriculi Morgagni durch Narbenbildung verstrichen.

Eine zweite kleinere, halbmondförmige, nur wenig in das Larynxlumen vorspringende Narbenfalte befindet sich etwa 3—4 *mm* oberhalb der zuerst beschriebenen, so daß zwischen den beiden eine Bucht entstanden ist. Aryknorpel und die hinteren Anteile der beiden Stimmbänder sind frei beweglich, die interligamentöse Narbe bei Phonation faltbar. Therapeutisch ist die Beseitigung der Narbe mittelst Elektrolyse angezeigt, wodurch der Rezidivgefahr vorgebeugt wird.

Aussprache.

Hr. Emil Glas: Die Behandlungsmethoden dieser vorderen Synechien sind identisch mit den therapeutischen Maßnahmen bei den typischen kongenitalen Diaphragmen im Gebiete der vorderen Konfissur und wurden aus Anlaß der Demonstration solcher Fälle in der Gesellschaft wiederholt erörtert. Hierbei wurde konstant auf den Wert der elektrolytischen Behandlung (neben der endolaryngeal operativen und Dilatationsbehandlung) hingewiesen.

Referate.

I. Nase und Nebenhöhlen.

Zur Chirurgie des Tränenweges. Von Dr. I. M. West, Baltimore. (Arch. f. Laryng. 27. H. 2.)

Verf. hat seine früher mitgeteilte „Fensterresektion des Ductus nasolacrimalis" ganz aufgegeben zugunsten der Eröffnung des Tränensackes von der Nase aus. Die Technik dieser allen Fällen von Dakryostenose gerecht werdenden Methode wird ausführlich im Arch. f. Laryng. veröffentlicht werden. R. Hoffmann.

Über Knochenzerstörungen der Nase. Von Dr. C. Nürnberg-Berlin. (Passow und Schäfer, Beitr. etc. 8. H. 1—3.)

Kasuistische Mitteilung (4 Fälle). Bondy.

Primäre Nasendiphtherie bei Kindern. Von Dr. Schmidt-Hackenberg in Berlin. (Passow und Schäfer, Beitr. etc. 8. H. 1—3.)

Verf. macht auf eine Form von primärer Nasendiphtherie aufmerksam, die einseitig beginnt und stärker bleibt sowie unter dem Bilde eines Schnupfens mit spärlichem serösen Exsudate und Ekzem des Naseneinganges bei subfebriler Temperatur verläuft. Nichts, was makroskopisch als Ursache des Ausflusses angesprochen werden kann. Erst die bakteriologische Untersuchung sichert die Diagnose. Therapeutisch empfiehlt Verf. Einführung eines mit Behring-Serum beschickten Wattewickels in den unteren Nasengang einer oder beider Seiten, in hartnäckigen Fällen auch Injektion. Die Kenntnis dieser Erkrankung ist wichtig, weil in einem solche Falle operative Eingriffe in Nase und Larynx zu vermeiden sind.

Digitized by Google
Original from UNIVERSITY OF CALIFORNIA
Generated on 2019-10-24 15:26 GMT / http://hdl.handle.net/2027/uc1.b3252765
Public Domain in the United States, Google-digitized / http://www.hathitrust.org/access_use#pd-us-google

In einigen Fällen, wo Mittelohrerkrankungen aufgetreten waren, konnte Verf. auch Diphtheriebacillen in Reinkultur im Eiter des Warzenfortsatzes nachweisen. Bondy.

Zur Operation der mit hoher Leistenbildung komplizierten verbogenen Nasenscheidewand. Von R.-A. Dr. W. Zemann. (Arch. f. Laryng. 27. H. 2.)

Verf. gibt ein Verfahren an, das die Schwierigkeit der Ablösung der Schleimhaut von hohen Leisten, Spinen, winkligen Knickungen u. dgl. beseitigt. Von einem wie gewöhnlich gewählten Schleimhautschnitt aus wird die Septumschleimhaut nur ober- und unterhalb der Leiste oder Spina abgelöst, während diese Gebilde selbst zunächst nur submukös vom Septum abgetragen werden und erst später entfernt werden, wenn das Septum, wie üblich, reseciert und hierdurch Platz geschaffen ist. Überdies kann unter Umständen die zum Schluß an ihrer Schleimhaut noch anhaftende Leiste oder Spina nach teilweiser Mobilisation in die Septumebene verlagert und dort zurückgelassen werden. R. Hoffmann.

II. Nasenrachenraum, Pharynx und Mundhöhle.

Über die phlegmonösen Entzündungen der Gaumenmandeln, insbesondere ihre Ätiologie, sowie neue Versuche mit lokaler Serumbehandlung. Von Dr. Fritz Henke, Königsberg i. P. (Arch. f. Laryng. 27. H. 2.)

Verf. verweist auf die häufige Lokalisation der Krankheit lateral von der Fossa supratonsillaris. Das dort liegende Spatium pharyngo-maxillare (Linhart) ist von Zuckerkandl beschrieben und weiter in zwei Räume geteilt worden: Spatium pterygo-pharyngeum und Spatium retrostyloideum, in welch letzterem die großen Gefäße liegen. Die Scheidewand zwischen beiden bildet der M. stylo-glossus und stylo-pharyngeus. In anderen Fällen spielen die von Winkler beschriebenen Defekte an der Kapsel der Tonsille eine Rolle als Eintrittspforte der Erreger. Als solche kommen bei der Peritonsillitis der Gaumenmandeln nach Hs. Untersuchungen in erster Linie die Streptokokken in Betracht. Er schreibt ihnen mehr als anderen pathologischen Keimen die Fähigkeit zu, von den Schleimhäuten aus in die Tiefe des Gewebes einzudringen.

Unter den Komplikationen der Krankheit bedarf das mitunter in wenigen Minuten hohe Grade erreichende Glottisödem besonderer Aufmerksamkeit. Es kann sofortige Tracheotomie erfordern. Bei Ausbreitung des Eiters in das Spatium retrostyloideum sind Arrosionen der Gefäßwände und Blutungen aus ihnen beobachtet. Dieses Ereignis ist zwar sehr selten, endet dann aber häufig letal. (Newcomb.) Bemerkenswert sind die Angaben des Verf. über die Einwirkung des lokal applizierten Höchster Antistreptokokkenserums auf den Krankheitsprozeß. H. hat 35 Fälle mit Injektion von 2—3 cm^3 Serum in die exakt bestimmte Stelle der Entzündung behandelt. In 20 Fällen, in denen noch keine Abscedierung, son-

Digitized by Google
Original from UNIVERSITY OF CALIFORNIA
Generated on 2019-10-24 15:26 GMT / http://hdl.handle.net/2027/uc1.b3252765
Public Domain in the United States, Google-digitized / http://www.hathitrust.org/access_use#pd-us-google

dern nur entzündliche Infiltration bestand, konnte der Proceß völlig koupiert werden. Wiederholt war es so, daß sofort wenige Minuten nach der Injektion die vorhandenen großen Schmerzen, welche die Aufnahme jeder Nahrung fast unmöglich gemacht hatten, gänzlich verschwanden, und daß die Pat. ohne größere Beschwerden essen und trinken konnten, nur das Gefühl der Schwellung im Halse bestand noch. R. Hoffmann.

III. Larynx.

Über Laryngostomie. Von L. Mahler (Nordisk Tidskrift för Oto-Rhino-Laryngologi. 1916. 1. Nr. 1.)

Der Verf. bespricht die Geschichte der Laryngostomie und betont, daß der Lyoner Schule mit Sargnon an der Spitze ganz besonders die Ehre für die Entwicklung der Laryngostomie zur Behandlung der cicatriciellen Larynxstenosen gebühre. Namentlich ist sie in Frankreich, Italien, Belgien und Rußland angewandt worden, doch wie die Literatur späterer Jahre zeigt, ist sie auch in Österreich und Deutschland systematisch in Gebrauch genommen worden. Die zwei mitgeteilten Fälle des Verf. sind die ersten, die in der skandinavischen Literatur veröffentlicht worden sind.

Der erste Fall betraf ein 17jähriges Mädchen, das während 13 Jahren eine Trachealkanüle getragen hatte. Es war wegen Croup tracheotomiert worden. Verschiedene Behandlungsarten, wie Versetzen der Kanüle, Einlegen einer Mikuliczschen Glaskanüle, Intubation, sind vergebens versucht worden. Dagegen brachte Laryngostomie, nach der italienischen Methode (Ferreri) mit Einlegen von Drainröhren von steigendem Kaliber ausgeführt — ad modum Fournier fixiert —, die Heilung. Nach viermonatlicher Behandlung wurden Drain und Kanüle entfernt und $^3/_4$ Jahre nach der Operation wurde Glucks Plastik gemacht. Das Resultat war vortrefflich. Die Passageverhältnisse im Larynx waren normal und die Stimme wurde kräftig und klangvoll. Mahler scheint zu finden, daß der Hauptvorteil bei der Anwendung von Laryngostomie in Fällen von chronischer Larynxstenose darin liegt, daß man die pathologischen Zustände im Larynx direkt unter Behandlung nehmen kann und daß man täglich Gelegenheit hat, die Behandlung und deren Resultat zu beobachten und zu überwachen. Darnach erfüllt sie die Hauptbedingung bei jeder Dilatationsbehandlung im Larynx, nämlich daß die Kanüle liegen bleibt, und zwar so lange, als die Dilatation andauert und bis die normale Kanalisierung des Larynx entstanden und gesichert ist.

Im zweiten Fall handelte es sich um einen 8jährigen Knaben, der $4^1/_2$ Jahre lang rezidivierende Papillome im Larynx getragen hatte. 5mal war eine Entfernung der Papillome durch direkte Laryngoskopie vorgenommen worden. — Laryngostomie mit energischer Entfernung der Papil-

Digitized by Google
Original from UNIVERSITY OF CALIFORNIA
Generated on 2019-10-24 15:26 GMT / http://hdl.handle.net/2027/uc1.b3252765
Public Domain in the United States, Google-digitized / http://www.hathitrust.org/access_use#pd-us-google

lome und der Schleimhaut, an gewissen Stellen bis direkt zum Knorpel, brachte ein gutes Resultat. 25 Tage nach der Operation konnte die Laryngostomie wieder geschlossen werden. Drei Monate später war kein Rezidiv der Papillome im Larynx vorhanden. — Mahler macht den Vorschlag, bei rezidivierenden Papillomen die Laryngostomie anzuwenden, sobald es sich zeigt, daß die endoskopische Methode kein Resultat zeitigt, und spricht schließlich aus, daß eine Zeit vergehen kann, bevor wir die Brauchbarkeit der Laryngostomie völlig beurteilen können. Die Larynxchirurgie ist indessen durch eine Arbeitsmethode bereichert worden und durch deren Gebrauch wird sich sicher eine Aussicht zu weiterer Entwicklung der direkten Behandlung von pathologischen Zuständen im Larynx eröffnen.

Kehlkopflähmungen bei akuter Bulbärparalyse nebst Bemerkungen zum Semonschen Gesetz. Von Dr. Béla Freystadtl, Budapest. (Arch. f. Laryng. 27. H. 2.)

Mitteilung zweier Krankengeschichten von akuter Bulbärparalyse, deren Ursache beide Male in einer durch Infektion entstandenen Myelitis bulbi zu suchen war. In beiden Fällen bestand erhebliche Parese der Adduktoren, während die Funktion des M. posticus in einem Falle nur herabgesetzt, im anderen tadellos erhalten war. Gegen die Gültigkeit des Semon schen Gesetzes können beide Beobachtungen indes nicht herangezogen werden. Denn dieses bezieht sich auf die Recurrenskerne und die von ihnen entspringenden Fasern, also auch auf die Erkrankung des zweiten bulbomuskulären Neurons, während bei akuter Bulbärparalyse hauptsächlich die supranucleäre Leitungsbahn, das erste, neuro-muskuläre Neuron, geschädigt wird. Zur Beurteilung der Geltung des Semon schen Gesetzes bei den anderen Erkrankungen der Oblongata (Syringomyelie, progressive Bulbärparalyse, multiple Sklerose) fehlen bisher die nötigen, mit histologischen Befunden verbundenen klinischen Beobachtungen.

IV. Trachea, Bronchien, Oesophagus.

Über Tracheopathia osteoplastica. Von Dr. Arthur Freund-Breslau. (Passow und Schäfer, Beitr. etc. 8. H. 1—3.)

Das untersuchte Material — es handelt sich um „eigentümliche Knorpel- und Knochenneubildungen, welche teils von den Trachealringen ausgehen, teils in die Schleimhaut eingebettet sind und ihren Platz in der Literatur unter sehr verschiedenen Namen (multiple Ekchondrosen der Trachealringe, multiple Enchondrome der Mucosa, multiple Osteome, Tracheopathia osteoplastica) gefunden haben" — umfaßt 3 im pathologischen Institut der Universität Breslau zur Sektion gekommene Fälle und 6 ähnliche in der Sammlung des Institutes befindliche Präparate. Die Ergebnisse der Untersuchungen sind:

Generated on 2019-10-24 15:26 GMT / http://hdl.handle.net/2027/uc1.b3252765
Public Domain in the United States, Google-digitized / http://www.hathitrust.org/access_use#pd-us-google
Digitized by Google
Original from UNIVERSITY OF CALIFORNIA

1. Es handelt sich bei der Tracheopathia osteoplastica um die metaplastische Umwandlung des trachealen Bindegewebes in Knorpel und Knochen auf Grund einer kongenitalen Entwicklungsanomalie.

2. Die Umwandlung erfolgt in der Weise, daß aus einem hyalinen Vorstadium des Bindegewebes Knorpel und aus diesem durch Chondrometaplasie markraumhaltiger Knochen gebildet wird.

3. Die Fähigkeit der metaplastischen Knochenneubildung beschränkt sich nicht auf einzelne Stellen, sondern kommt weiten Gebieten in der Umgebung des Trachealknorpels zu.

4. Eine Beziehung der elastischen Fasern zur Knorpel- und Knochenneubildung ließ sich nicht feststellen. Bondy.

Über Tracheopathia osteoplastica. Bemerkungen zu Freunds gleichnamiger Publikation. Von Prof. Robert Dreyfuss-Straßburg. (Passow und Schäfer, Beitr. etc. 8. H. 5—6.)

Verf. kommt auf Grund von 4 eigenen Fällen (3 sind im Arch. f. Laryng. 1910. 23 publiziert, der vierte in der vorliegenden Arbeit) zu folgenden Schlüssen: Es gibt in der Schleimhaut der unteren Luftwege zwei Formen krankhafter Knochenbildung.

Die erste, relativ häufige, ist diejenige, bei der durch Metaplasie aus dem Bindegewebe der Trachealschleimhaut Knorpel gebildet wird. Dieser Knorpel kann als solcher vielleicht lange Jahre bestehen; sein natürliches Ende ist aber der Übergang in markhaltiges Knochengewebe. Diese Knochengebilde können mit den Trachealringen kontinuierlich verwachsen; vermutlich bedarf es aber zur Ausbildung dieser Verwachsung vieler Jahre oder Jahrzehnte. Diese richtige Verwachsung ist eine große Seltenheit.

Die oben beschriebene Form wurde bisher nur in Trachea und Bronchien beobachtet.

Grundverschieden ist die zweite Form von ganz flacher Knochenbildung. Sie findet sich auch im Kehlkopf (und in der Luftröhre). Bei ihr bildet sich der Knochen ohne knorpeliges Vorstadium direkt aus dem elastischen inneren Bande. Bondy.

V. Hals, Schilddrüse, Hypophyse.

Über die elastischen Systeme des Tracheobronchialbaumes. Von Dr. Shige Koike, Tokio. (Arch. f. Laryng. 27. H. 2.)

K. gibt eine ausführliche Beschreibung von 18 anatomisch untersuchten, normalen Fällen vom Menschen und je eines vom Pferd, Rind und Hund. Das elastische Gewebe des Tracheobronchialbaumes teilt Verf. in 6 Systeme: 1. Das erste System besteht aus dicht unter der Basalmembran zirkulär verlaufenden, nicht konstant vorkommenden elastischen Fasern. 2. Das zweite System besteht aus längsgerichteten, in gleichmäßiger Dichte.

Digitized by Google
Original from UNIVERSITY OF CALIFORNIA
Generated on 2019-10-24 15:26 GMT / http://hdl.handle.net/2027/uc1.b3252765
Public Domain in the United States, Google-digitized / http://www.hathitrust.org/access_use#pd-us-google

aber in wechselnder Dicke im ganzen Umkreis angeordneten Fasern. 3. Das dritte System, direkt außerhalb des zweiten, besteht aus zirkulär verlaufenden Fasern. 4. Das vierte System besteht aus längs und zirkulär verlaufenden, außerhalb des Knorpelsystems liegenden Fasern. 5. Das fünfte System besteht aus Fasern, die das dritte und vierte System in Zusammenhang bringen. 6. Das sechste System besteht aus Fasern, die die Knorpelringe oder die Knorpelspangen des Tracheobronchialbaumes miteinander in Zusammenhang bringen. Die Dehnbarkeit der Trachea beträgt bei der Leiche 5—21 *mm*, die des nicht herauspräparierten Bronchialbaumes 1—3 *cm*. — Auch beim Pferde, beim Rinde und beim Hunde bilden die subepithelialen elastischen Elemente des Tracheobronchialbaumes ein Röhrensystem wie beim Menschen. R. Hoffmann.

Notizen.

Am 24. und 25. Mai d. J. findet in Berlin unter dem Ehrenvorsitz Sr. Exzellenz des Herrn Feldsanitätschefs Generalstabsarztes der Armee Professor v. Schjerning und dem Vorsitz von Professor Dr. R. Hoffmann, Dresden, eine Kriegstagung des Vereins Deutscher Laryngologen statt.

Die im Felde stehenden Mitglieder des Vereins werden, wenn irgend die Kriegslage es gestattet, dienstlich Urlaub erhalten, um der Tagung beiwohnen zu können.

Es werden nur Referate über die Kriegsverletzungen und Kriegserkrankungen der oberen Luft- und Speisewege erstattet. Vorträge können nicht angemeldet werden, doch ist es sehr erwünscht, in der Diskussion einschlägige Mitteilungen zu bringen. Vorherige Anmeldung beim Schriftführer Professor Dr. O. Kahler, Freiburg i. Br., Karlstraße 75.

Für die Versammlung ist eine Teilnehmerkarte (M. 10.—) zu lösen. Diese wird, nach Einsendung des Betrages an den Schatzmeister, Professor Dr. Boenninghaus Breslau, Kaiser Wilhelmstraße 12, zugesandt.

Das Programm wird im April erscheinen.

*

Laut eines vom Prof. Dr. O. Kahler aus Freiburg i. B. an Herrn Hofrat Prof. Dr. O. Freiherr von Chiari in Wien gesandten Telegrammes findet die Tagung des Vereines deutscher Laryngologen, die für den 24. und 25. Mai d. J. angesagt war, erst im Herbste d. J. statt.

Personalien.

Der Mitherausgeber dieser Zeitschrift Herr Hofrat Prof. Dr. O. Chiari, Vorstand der k. k. Universitätsklinik für Kehlkopf- und Nasenkrankheiten in Wien, wurde in den Freiherrnstand erhoben.

Digitized by Google
Original from UNIVERSITY OF CALIFORNIA
Generated on 2019-10-24 15:26 GMT / http://hdl.handle.net/2027/uc1.b3252765
Public Domain in the United States, Google-digitized / http://www.hathitrust.org/access_use#pd-us-google

Otologischer Teil.

Original-Artikel.

Über Störungen des Gedächtnisses infolge von Erkrankungen des Ohres.

Von **Viktor Urbantschitsch.**

Eine otogene Beeinflußbarkeit des Gedächtnisses scheint bisher keine eingehende Beachtung gefunden zu haben. In der Literatur finde ich darüber eine nur allgemein gehaltene Bemerkung von Itard und von Ranschburg, ferner die Einzelbeobachtungen von Hillairet, Eitelberg und Sprague. Itard[1]) erwähnt, daß die an Mittelohrkatarrh leidenden Studierenden öfters infolge ihrer Gedächtnisschwäche in ihren Studien behindert seien. Ranschburg[2]) führte unter den verschiedenen Ursachen von Gedächtnisstörung eine Erkrankung des Gehörorganes an. Hillairet[3]) beobachtete einen Fall von Ohrpolypen mit Abnahme des Gedächtnisses. Eitelberg[4]) incidierte einer an exsudativer Mittelohrentzündung erkrankten Frau das Trommelfell, nachdem diese in den Eingriff eingewilligt hatte. Als Eitelberg den nächsten Tag die Patientin besuchte, behauptete diese, ihn niemals gesehen zu haben. Es ergab sich, daß sie die Erinnerung an den vorhergegangenen Tag vollständig verloren hatte. Sprague[5]) teilt einen Fall von Entzündung des Warzenfortsatzes mit, in welchem dem Kranken ein Zeitraum von 28 Tagen aus dem Gedächtnis geschwunden war, darunter auch die an ihm vorgenommene Trommelfellincision.

Im Verlaufe der Jahre habe ich an mehreren Ohrenkranken auffällige Störungen des Gedächtnisses vorgefunden und mich bei näherer Berücksichtigung der otogenen Gedächtnisstörungen überzeugt, daß solche häufiger vorkommen, als es den Anschein hat, aber zumeist nicht auf das Ohrenleiden bezogen werden. Um über die otogenen Gedächtnisstörungen Näheres zu erfahren, prüfte ich darauf eine größere Anzahl von Ohrenkranken, und zwar 20 Fälle mit Erkrankung des äußeren Ohres, 100 Fälle mit Mittelohrkatarrh, darunter 50 bis zu einjähriger Dauer und 50 darüber, sowie 100 Fälle von eitriger Mittelohrentzündung, unter diesen 50 bis zu einjähriger Dauer und 50 darüber. Patienten mit auffälligen nervösen

[1]) Malad. de l'oreille. T. 2. p. 52
[2]) D. m. W. 1912. Nr. 51 u. 52.
[3]) Gaz. d. l. ôp. 1862. Nr. 7.
[4]) W. m. Pr. 1892 Nr. 6.
[5]) Amer. ot. Soc 1899 s Arch. f. Ohrhlk. 49. S. 273.

Digitized by Google
Original from UNIVERSITY OF CALIFORNIA
Generated on 2019-10-24 15:26 GMT / http://hdl.handle.net/2027/uc1.b3252765
Public Domain in the United States, Google-digitized / http://www.hathitrust.org/access_use#pd-us-google

Affektionen oder Kopfschmerzen sowie solche mit heftigen subjektiven Gehörsempfindungen wurden von dieser Zusammenstellung ausgeschlossen, da die Möglichkeit einer Beeinflussung des Gedächtnisses seitens der genannten Affektionen besteht; so wurden auch alle Fälle von Acusticusleiden ausgeschieden, die durch eine Erkrankung des Zentralnervensystems bedingt sein konnten.

Das Ergebnis dieser Prüfungen war in den erwähnten 220 Fällen folgendes: Eine größere Anzahl der Ohrkranken bemerkte mit oder bald nach dem Eintritte der Ohrenerkrankung, zuweilen erst in deren weiterem Verlaufe, ein zeitweises Auftreten von Erscheinungen, die eigentlich nicht so sehr das Gedächtnis selbst betreffen, sondern auf einer mangelhaften Aufmerksamkeit oder Zerstreutheit beruhen und die sich auch sonst häufig vorfinden. Hierher gehören das zeitweise Vergessen von Mitteilungen und Aufträgen, von beabsichtigten Ausführungen, Einkäufen, das Verlegen von Gegenständen u. dgl.[6]) Unter diesen Fällen wäre ein Fall [7]) hervorzuheben, der einen Geschäftsmann betraf, welcher mit dem vor 2 Monaten erfolgten Eintritte eines akuten Mittelohrkatarrhs sehr häufig Aufträge vergißt und sich nicht erinnert, wohin er Gegenstände gelegt hat. — Bei einer an Mittelohrkatarrh leidenden Dienstmagd [8]) stellte sich mit der durch die Behandlung eingetretenen Hörbesserung das früher gute Gedächtnis wieder ein. — Eine Kinderfrau [9]) vergaß seit Beginn ihrer beiderseitigen eitrigen Mittelohrentzündung, wohin sie etwas gelegt hat; 4 Wochen später war diese Erscheinung mit der eingetretenen Besserung der Ohrentzündung geschwunden. — Ein Soldat [10]) mit einer chronischen eitrigen Mittelohrentzündung zeigte eine von der Stärke der Entzündung abhängige Vergeßlichkeit für Aufträge.

Über eine in verschiedener Beziehung sich bemerkbar machende temporäre Amnesie oder starke Vergeßlichkeit beklagten sich 12 Fälle, und zwar 1 Fall mit Erkrankung des äußeren Ohres [11]), 3 Fälle mit Mittelohrkatarrh [12]) und 8 Fälle mit eitriger Mittelohrentzündung.[13])

---

[6]) S. Kasuistik, Fall 2, 7, 12, 21, 23, 44, 46, 62, 65, 67, 81, 82, 91, 100, 106, 111, 127, 129, 134, 140, 143, 146, 151, 169, 174, 176, 183, 186, 194, 202, 204, 217, 220.

[7]) Fall 65.

[8]) Fall 82.

[9]) Fall 146.

[10]) Fall 210

[11]) Fall 11.

[12]) Fall 34, 42, 54.

[13]) Fall 123, 136, 162, 171, 197, 210, 213, 218.

Digitized by Google
Original from UNIVERSITY OF CALIFORNIA
Generated on 2019-10-24 15:26 GMT / http://hdl.handle.net/2027/uc1.b3252765
Public Domain in the United States, Google-digitized / http://www.hathitrust.org/access_use#pd-us-google

In dem Falle von Erkrankung des äußeren Ohres [11]) stellte sich bei der 45jährigen Patientin 3 Tage nach Beginn der Otitis externa zu wiederholten Malen eine vollständige temporäre Amnesie ein. Derartige Anfälle von vollständigem Ausfall der Erinnerung erfolgten ohne besondere Schmerzen im Ohr oder Kopf durch 3 Tage öfters des Tages; außerhalb dieser Anfälle war das Gedächtnis gut. — Über eine derartige, plötzlich erscheinende, vollständige Amnesie berichtete ferner eine 20jährige Patientin [14]), die seit 5 Jahren zeitweise an einer eitrigen Mittelohrentzündung leidet und am Beginne einer solchen stets durch einige Stunden von einer kompletten Amnesie befallen wird. — Ein an chronischer Mittelohreiterung erkrankter 20jähriger Soldat [15]) bemerkt bei zunehmendem Eiterfluß aus dem Ohre jedesmal eine hochgradige Vergeßlichkeit. — Ein 70jähriger Hausierer mit akuter eitriger Mittelohreiterung [16]) mußte sich 1 Woche nach Beginn des Ohrenleidens durch 2 Wochen alle Aufträge notieren. Dasselbe betraf einen 24jährigen Kupferschmied [17]) und einen 29jährigen Mann [18]), die beide an einer chronischen eitrigen Mittelohrentzündung erkrankt waren. — Ein 26jähriger Arbeiter [19]) mit einjähriger Mittelohreiterung vergißt bei der zeitweise erfolgenden Steigerung der Ohrentzündung alle Mitteilungen und Aufträge, gleich nachdem er sie erhalten hat.

In 5 Fällen fand bemerkenswerter Weise eine Störung des Gedächtnisses unmittelbar nach einer Mittelohroperation statt. So war in dem bereits erwähnten Falle 218 eine allgemeine Vergeßlichkeit und besonders ein schlechtes Zahlengedächtnis nach einer vor 7 Jahren stattgefundenen Mittelohroperation (Radikaloperation) eingetreten und hält seitdem unverändert an. — Bei einer 27jährigen Frau [20]) mit akuter eitriger Mittelohrentzündung entstand nach Eröffnung des Warzenfortsatzes eine Vergeßlichkeit, die gegenwärtig, 4 Monate nach der Operation, noch besteht. — Eine 43jährige Frau [21]), die wegen einer chronischen Mittelohreiterung vor 9 Jahren operiert worden war, gibt an, seit der Operation hochgradig vergeßlich zu sein. — Ein 20jähriger Mann [22]), vor 6 Monaten wegen seiner chronischen Mittelohreiterung radikal operiert, leidet seit der Operation an Gedächtnisschwäche,

[14]) Fall 171
[15]) Fall 210.
[16]) Fall 136.
[17]) Fall 213.
[18]) Fall 218.
[19]) Fall 162.
[20]) Fall 129.
[21]) Fall 176.
[22]) Fall 199.

Digitized by Google
Original from UNIVERSITY OF CALIFORNIA
Generated on 2019-10-24 15:26 GMT / http://hdl.handle.net/2027/uc1.b3252765
Public Domain in the United States, Google-digitized / http://www.hathitrust.org/access_use#pd-us-google

besonders für Namen. — Eine 26jährige Bedienerin [23]) leidet seit der an ihr vor 8 Monaten vorgenommenen Eröffnung der Mittelohrräume an einer bedeutenden Vergeßlichkeit. Sie weiß nicht, wohin sie etwas gelegt hat, irrt sich in der Bereitung der Speisen und zeigt ein schlechtes Namensgedächtnis.

Über ein rasches Vergessen des Lese- oder Lehrstoffes sowie der Vorträge berichteten 13 Patienten, und zwar 1 Fall mit Erkrankung des äußeren Gehörganges [24]), 9 Fälle mit Mittelohrkatarrh [25]) und 3 mit eitriger Mittelohrentzündung. Der Fall mit Erkrankung des äußeren Ohres [26]) betrifft einen 15jährigen Schüler, der sich während seiner, keineswegs besonders schmerzhaften Otitis externa durch 2 Wochen weder Vorträge noch den Lehrstoff zu merken vermochte. — Von den Fällen mit Mittelohrkatarrh betraf der eine [27]) einen 12jährigen Schüler mit 5monatiger und einen 9jährigen [28]) mit 2monatiger Dauer des Katarrhs, welche vor ihrer Ohrerkrankung ein gutes Gedächtnis besaßen und nunmehr beim Lernen und Lesen eine auffällige Vergeßlichkeit aufweisen. — Ein 12jähriger Knabe mit 3wöchigem Mittelohrkatarrh [29]) wußte seit seiner Ohrerkrankung auch beim aufmerksamen Lesen binnen einigen Minuten nicht mehr, was er gelesen hatte. — Eine 24jährige Ungarin [30]), die bis zum Eintritte ihres Mittelohrkatarrhs im Erlernen der deutschen Sprache gute Fortschritte aufwies, mußte den deutschen Unterricht aufgeben, da sie sich die deutschen Worte nicht mehr zu merken vermochte. — Eine Hochschülerin [31]), die an einem beiderseitigen Mittelohrkatarrh leidet, der seit 3 Jahren besteht und innerhalb des letzten Jahres bedeutend zugenommen hat, vergißt seit 1 Jahre sehr rasch, was sie studiert, und ist genötigt, sich darüber Auszüge zu machen, während ihr Gedächtnis bis dahin ein ganz gutes gewesen sein soll.

In einzelnen dieser 13 Fälle mag das rasche Vergessen nicht allein auf einer Schwächung des Gedächtnisses, sondern zum Teil auf einer verminderten Aufmerksamkeit beim Lesen oder Studieren und, was die Vorträge betrifft, auf einer infolge des angestrengten Hörens leicht eingetretenen Ermüdung beruht haben. Allerdings versicherten mir die meisten

[23]) Fall 217.
[24]) Fall 11, bereits S. 146 erwähnt.
[25]) Fall 30, 36, 37, 39, 40, 59, 72, 94, 102.
[26]) Fall 212, 215, 218.
[27]) Fall 30.
[28]) Fall 36.
[29]) Fall 40.
[30]) Fall 59.
[31]) Fall 94.

Digitized by Google
Original from UNIVERSITY OF CALIFORNIA
Generated on 2019-10-24 15:26 GMT / http://hdl.handle.net/2027/uc1.b3252765
Public Domain in the United States, Google-digitized / http://www.hathitrust.org/access_use#pd-us-google

der hier angeführten Fälle, daß ihr Vergessen auch das aufmerksam Gelesene sowie den gut gehörten und verstandenen Lehrstoff betraf.

Eine eigentümliche Beobachtung eines Ausfalles von Traumerinnerung teilte mir ein 15jähriges Mädchen mit, das durch 2 Wochen an einer Entzündung des linken äußeren Gehörganges litt. Patientin gab an, daß sie sonst jede Nacht lebhaft träumte und sich des Morgens ihrer Träume erinnerte. Vom Beginne ihrer Ohrentzündung an sei jedoch durch 11 Tage jede Traumerinnerung ausgeblieben und erst in den letzten 3 Tagen mit der Abnahme der Schwellung im Gehörgange in der früheren Weise wiedergekehrt. Wie das Mädchen hervorhob, war seine Nachtruhe nur in den ersten Tagen der Ohrentzündung wegen der Ohrenschmerzen gestört gewesen, später aber ungestört geblieben. Es muß in diesem Falle wohl dahingestellt bleiben, ob dieser einen tatsächlichen Ausfall von Traumerinnerung oder eine verminderte Lebhaftigkeit der Träume betraf.

Eine Schwächung des Namensgedächtnisses gaben 21 Fälle an, und zwar 1 Fall von Cerumenansammlung [32]), 9 Fälle von Mittelohrkatarrh [33]) und 11 Fälle mit eitriger Mittelohrentzündung.[34]) Keiner dieser Fälle betraf einen anhaltenden, sondern nur einen zeitweisen Ausfall des Namensgedächtnisses. Hervorzuheben sind unter diesen folgende Fälle: Bei einem 56jährigen Landmann [35]) hatte eine Cerumenansammlung durch 5 Wochen eine Schwerhörigkeit mit einem Gefühl von Verlegtsein des Ohres und damit gleichzeitig ein geschwächtes Namensgedächtnis verursacht. Nach Entfernung des Cerumens waren die genannten Erscheinungen geschwunden. — Ein seit 4 Monaten an Mittelohrkatarrh erkrankter Sollizitator [36]) erinnert sich seit Beginn des Ohrenleidens häufig nicht des Namens der ihm seit langem bekannten Personen. — Ein Aufseher [37]) schreibt seit 3 Monaten, dem Beginne seines Mittelohrkatarrhs, die ihm geläufigen Adressen häufig falsch. — Ein 19jähriger Schneider [38]) gab an, seit seiner 6wöchigen eitrigen Mittelohrentzündung oft unrichtige Adressen zu schreiben; Schwankungen in der Stärke der Ohrentzündung sollen darauf einen auffälligen Einfluß nehmen. — Eine Schülerin mit 15 Jahren [39]), seit 1 Jahr an einer eitrigen Mittelohrentzündung erkrankt, leidet seitdem an einer hochgradigen Störung des Namensgedächtnisses, wodurch ihr

[32]) Fall 18.
[33]) Fall 25, 26, 34, 42, 80, 85, 90, 92, 94.
[34]) Fall 121, 135, 168, 172, 180, 184, 191, 197, 199, 207, 216.
[35]) Fall 18.
[36]) Fall 34.
[37]) Fall 42.
[38]) Fall 135.
[39]) Fall 168.

Digitized by Google
Original from UNIVERSITY OF CALIFORNIA
Generated on 2019-10-24 15:26 GMT / http://hdl.handle.net/2027/uc1.b3252765
Public Domain in the United States, Google-digitized / http://www.hathitrust.org/access_use#pd-us-google

besonders das Studium der Geschichte und der Geographie sehr erschwert ist. — Ein 41jähriger Schlosser mit chronischer eitriger Mittelohrentzündung [40]) weist ein mit der Verschlimmerung und Besserung des Ohrenleidens wechselndes Namensgedächtnis auf. — Bei einem von mir vor Jahren behandelten Dienstmädchen mit akutem Mittelohrkatarrh war ein vollständiger Ausfall des Namensgedächtnisses eingetreten, und zwar erinnerte sich das Mädchen u. a. an keinen Namen der ihm seit Jahren bekannten Firmen. Mit Rückgang des Ohrkatarrhs hatte sich das Namensgedächtnis wieder eingestellt.

Eine besondere Schwächung des Zahlengedächtnisses gaben 7 Patienten [41]) an, und zwar 1 Fall mit Entzündung des äußeren Ohres, 4 Fälle mit Mittelohrkatarrh und 2 Fälle mit Mittelohrentzündung. Außerdem war das Zahlengedächtnis bei einer Reihe von Patienten, die an allgemeiner Vergeßlichkeit litten, geschwächt. Von den erwähnten 7 Fällen wären folgende besonders anzuführen: Ein Jurist [42]) konnte sich während seines 4monatigen Mittelohrkatarrhs die Gesetzparagraphen nicht merken und mußte deshalb von seiner Prüfung zurücktreten. Vor der Ohrerkrankung hatte Patient ein gutes Zahlengedächtnis besessen. — Ein Schaffner, an Mittelohrkatarrh erkrankt [43]), irrt sich seither häufig im Addieren. — Eine an chronischem Mittelohrkatarrh leidende Frau [44]), die eine sehr gute Kopfrechnerin war, vermag seit ihrem Ohrleiden auch nicht einfache Kopfrechnungen auszuführen. — Eine Telegraphistin [45]) zeigte mit Beginn ihrer eitrigen Mittelohrentzündung ein auffallend schlechtes Gedächtnis für das Datum. — Ein vor 7 Jahren am Mittelohr operierter 29jähriger Mann bemerkte seit der Operation bedeutende Schwierigkeiten im Rechnen.

Eine eigentümliche Erscheinung betrifft die Störung des Personengedächtnisses. Ein Friseur [46]), an chronischem Mittelohrkatarrh erkrankt, vermag seine von ihm seit langer Zeit bedienten Kunden nicht zu erkennen. Vor seiner Ohrerkrankung hatte Patient ein gutes Physiognomiegedächtnis besessen. — Vor mehreren Jahren stand in meiner Behandlung ein Kellner mit Tubenkatarrh. Patient wurde täglich öfters von einem Druck in beiden Ohren ohne Schmerz oder subjektive Gehörsempfindungen befallen und erkannte während dieser Zeit nicht die von ihm

---

[40]) Fall 180.
[41]) Fall 17, 28, 42. 54, 108, 122, 218.
[42]) Fall 28.
[43]) Fall 54.
[44]) Fall 108.
[45]) Fall 122.
[46]) Fall 207, s. auch Namensgedächtnis.

Digitized by Google
Original from UNIVERSITY OF CALIFORNIA
Generated on 2019-10-24 15:26 GMT / http://hdl.handle.net/2027/uc1.b3252765
Public Domain in the United States, Google-digitized / http://www.hathitrust.org/access_use#pd-us-google

täglich bedienten Gäste. Er verwechselte ferner beim Anrichten die Speisen und vergaß die erhaltenen Aufträge. Eine von mir vorgenommene Behandlung des Tubenkatarrhs mittelst Luftdusche ergab keine Änderung der amnestischen Erscheinungen, wohl aber eine Bougierung des Tubenkanals, die jedesmal die angeführten Gedächtnisstörungen, zumeist nur auf 24 Stunden behob.

Eine Störung des Ortsgedächtnisses bestand in 3 Fällen von Mittelohrerkrankung. Der eine Fall [47]) betraf einen 32jährigen Buchhalter, der bei zunehmender Verschlimmerung seines chronischen Mittelohrkatarrhs eine auffällige Schwächung seines Orts- und Namensgedächtnisses beobachtete, während sein Gedächtnis im übrigen erhalten war. — Ein an eitriger Mittelohrentzündung leidender 26jähriger Kutscher [48]), der seit Jahren die Straßen und Plätze von Wien gut kennt, büßte während der zweijährigen Ohrerkrankung sein Lokalgedächtnis in dem Grade ein, daß er sich bei seinen Fahrten oftmals um die einzuschlagende Richtung erkundigen mußte. — Ein 37 Jahre alter Diener [49]), seit Kindheit von einer eitrigen Mittelohrentzündung befallen, kannte sich während der zeitweise eintretenden Exazerbationen der Entzündung an den ihm sonst bekannten Orten nicht aus und wußte sich während seiner Militärdienstzeit bei Steigerung der Ohrentzündung an Gefechtsstellungen nicht zu erinnern. — Ein Dienstmädchen, das vor mehreren Jahren wegen eines Mittelohrkatarrhs in meiner Behandlung stand, wußte nicht mehr die ihm seit Jahren bekannten Firmen zu finden, hatte aber nicht auch deren Namen vergessen.

Eine Störung des musikalischen Gedächtnisses war in 2 Fällen von Mittelohrerkrankung eingetreten. Ein 42jähriger Musiker [50]), der seit 2 Jahren an einem Mittelohrkatarrh leidet, verlor vom Beginne seiner Erkrankung an die Fähigkeit, auswendig zu spielen, während er dies früher stets vermochte. — Ein seit Kindheit an zeitweiser eitriger Mittelohrentzündung leidender 42jähriger Beamte [51]) ist bei eintretendem Ohrenflusse außerstand, die ihm sonst wohlbekannten Violinstücke auswendig zu spielen. Es ist dabei zu bemerken, daß die bei dem Patienten auftretenden Rezidiven von keinen Kopfschmerzen oder stärkeren Ohrenschmerzen begleitet sind.

Von besonderem Interesse sind die vom äußeren und mittleren Ohre ausgelösten Sprachstörungen, vor allem die Erscheinungen von

---

[47]) Fall 85.
[48]) Fall 165.
[49]) Fall 185.
[50]) Fall 96.
[51]) Fall 197.

Digitized by Google
Original from UNIVERSITY OF CALIFORNIA
Generated on 2019-10-24 15:26 GMT / http://hdl.handle.net/2027/uc1.b3252765
Public Domain in the United States, Google-digitized / http://www.hathitrust.org/access_use#pd-us-google

amnestischer Aphasie. Einer 26jährigen Erzieherin[52]), die seit 1 Jahr an Mittelohrkatarrh leidet, entfallen seit Beginn ihres Ohrenleidens häufig verschiedene, ihr sonst geläufige englische und französische Wörter oder sie bedient sich ein andermal eines unrichtigen Ausdruckes. — Bei einer 30jährigen Lehrerin[53]) treten seit der innerhalb 2 Jahre bedeutenden Zunahme ihres Mittelohrkatarrhs häufig Ausfallserscheinungen betreffs einzelner Buchstaben, Silben und Wörter auf. Mitunter spricht und schreibt die Patientin ein falsches Wort oder einen falschen Buchstaben und sucht durch einige Zeit vergebens nach einem passenden Ausdruck. Die betreffende, sehr intelligente Patientin ist als Lehrerin erfolgreich tätig. — Eine Dame, die mit Totalperforation des rechten Trommelfelles gegenwärtig in meiner Behandlung steht, führt sich behufs Besserung ihres Gehörs täglich eine feuchte Watteschеibe als sogenanntes künstliches Trommelfell in die Paukenhöhle, an das ovale Fenster ein. Bei unrichtiger Lage der Prothese bemerkt Patientin ein dumpfes Gefühl im Ohr und in diesem Falle häufig Sprachstörungen, indem ihr Buchstaben oder Wörter entfallen und sie manchmal unrichtige Ausdrücke gebraucht. Bei richtiger Lage der Watteschеibe verschwinden diese Erscheinungen.

An diese Fälle habe ich noch mehrere Beobachtungen anzufügen, die ich vor mehreren Jahren angestellt habe[54]): Ein Universitätskollege kam zu mir in großer Aufregung, in der Furcht, Erscheinungen eines Hirnleidens aufzuweisen. Wie Patient angab, verspüre er seit einigen Wochen eine Gehörabnahme und ein Druckgefühl in beiden Ohren ohne subjektive Gehörsempfindungen und ohne Kopfschmerzen; dagegen trete seit 2 Wochen eine eigentümliche Erscheinung von amnestischer Aphasie auf, indem der Kollege in seinen Vorlesungen häufig nicht das passende Zeitwort finde und deshalb seine Vorlesung mit dem Vorwand eines Übelbefindens abbrechen müsse, trotzdem er sich nicht unwohl fühle. Bei der Untersuchung der Ohren fand ich in beiden Gehörgängen große, bis ans Trommelfell reichende Ceruminalpfröpfe. Nach deren Entfernung erwies sich das Gehör als normal und das Druckgefühl im Kopf erschien behoben. Damit war auch die Wortamnesie behoben und der Kollege konnte seine Vorlesungen ungestört abhalten. — Ein anderer Fall betrifft einen Hochschüler, der während seiner mehrjährigen eitrigen Mittelohrentzündung oftmals außerstand war, einen ihm sonst geläufigen Ausdruck zu finden. Nach Vornahme einer Mittelohroperation war diese Erscheinung bleibend geschwunden. Dagegen hatte sich bei einer 32jährigen, an chronischer

---

[52]) Fall 137.

[53]) Fall 72.

[54]) D. Zschr. f. Nervhlk. 1904. 26. S. 216.

Digitized by Google
Original from UNIVERSITY OF CALIFORNIA
Generated on 2019-10-24 15:26 GMT / http://hdl.handle.net/2027/uc1.b3252765
Public Domain in the United States, Google-digitized / http://www.hathitrust.org/access_use#pd-us-google

eitriger Mittelohrentzündung leidenden Frau nach einer Mittelohroperation eine amnestische Aphasie eingestellt, und zwar vermochte Patientin öfters inmitten des Redens nicht weiter zu sprechen, da sie nicht die passenden Worte fand. — Ein sehr intelligenter Patient (Jurisdoktor), der am rechten Ohr zeitweise eine Sekretstauung in der Paukenhöhle aufwies, wurde dabei regelmäßig von Erscheinungen befallen, die der Kranke in folgender Weise schildert: „Wenn ich eine längere Satzperiode schreibe, weiß ich am Schlusse des Satzes den Anfang nicht mehr; ebenso kann ich beim Lesen eine verwickelte Satzperiode nicht auf einmal verstehen, sondern muß sie nochmals lesen. Ich verspreche mich leicht, sage z. B. „vorwärs" anstatt „vorwärts"; oft fehlt mir überhaupt das Wort. Es ist, als ob auf einige Sekunden die Gehirnarbeit ausließe." Patient schildert ferner gleichzeitig auftretende hochgradige psychische Depressionserscheinungen und bemerkt weiters: „Nach der Ohrenbehandlung schwinden alle die beschriebenen Erscheinungen sofort. Die erwähnten Symptome zeigen sich nur bedeutend geringer bei stärkerem Tamponieren des Ohres und weichen beinahe augenblicklich nach Herausnahme des Tampons." — Eine besonders schwere aphasische Störung trat bei einem jungen Mann ein, den ich wegen Karies des linken Mittelohrs operiert und dabei die Dura mater am Paukendache freigelegt hatte.[55]) Einige Tage nach der Operation bestanden starke Kopf- und Kreuzschmerzen bei einer Temperatur von 39,2°, später, 5 Tage nach der Operation, von 37,6°. Nachdem sich Patient am 6. und 7. Tag nach der Operation wohl gefühlt hatte, trat am Abend des 7. Tages plötzlich eine hochgradige amnestische Aphasie auf: Patient vermag ihm vorgehaltene Gegenstände, die er jedesmal gleich erkennt, nicht zu bezeichnen, sondern spricht stets nur die Wörter „Heilige Maria" aus, desgleichen auch, als er aufgefordert wird, das geschriebene Wort „Mann" auszusprechen. Dabei ist sich Patient des falschen Ausdruckes wohl bewußt, sowie er auch absichtlich unrichtige Bezeichnungen bemerkt. Dieser Zustand hält durch mehrere Stunden an. Am nächsten Morgen war das Befinden des Patienten vollständig gut, die aphasischen Störungen kehrten nicht wieder zurück. Ich sah den Patienten 10 Jahre nach seinem aphasischen Anfall wieder; der Kranke, der sich während dieser Zeit des besten Wohlbefindens erfreute, erinnert sich noch lebhaft seines aphasischen Anfalles. — Im Anschluß an diese Fälle möchte ich noch eine Beobachtung mitteilen, bei der die während einer beiderseitigen eitrigen Mittelohrentzündung aufgetretenen schweren aphasischen Erscheinungen, wie sich später ergab, nicht von der Erkrankung des Ohres, sondern von einer eitrigen Entzündung der Kieferhöhle ausgegangen waren. Die

[55]) S. über diesen Fall die D. Zschr. f. Nervhlk. 26. 1904.

Digitized by Google
Original from UNIVERSITY OF CALIFORNIA
Generated on 2019-10-24 15:26 GMT / http://hdl.handle.net/2027/uc1.b3252765
Public Domain in the United States, Google-digitized / http://www.hathitrust.org/access_use#pd-us-google

Krankengeschichte dieses Falles, über den ich bereits vor 10 Jahren in dieser Zeitschrift[56]) berichtet habe, ist folgende: Frau A. M., 51 Jahre alt, wurde im Frühjahr 1905 von einer akuten eitrigen Entzündung zuerst des rechten, 3 Tage später auch des linken Mittelohres befallen. Am Tage der Erkrankung des linken Ohres stellten sich vormittags aphasische Erscheinungen ein, indem Patientin für verschiedene Gegenstände nicht den richtigen Ausdruck fand und so auch ihre Wünsche nicht verständlich auszudrücken vermochte. Der Anfall ging nach 15 Minuten vorüber, kehrte aber nachmittags abermals auf 15 Minuten zurück. Die nächsten 2 Tage waren keine Sprachstörungen bemerkbar, am 3. Tage stellten sich jedoch Fieber mit heftigen linksseitigen Kopfschmerzen ein, ferner eine andauernde sensorische Aphasie. Patientin verstand das Gesprochene, fand aber nicht den richtigen Sprachausdruck; als sie z. B. saure Milch begehrte, rief sie stets „lei, leiden, leichen, leichen", welche Silben sie später auch für andere Gegenstände anwendete, wobei sie aber stets meinte, sich verständlich ausgedrückt zu haben. Das Nachsprechen war erhalten, so war Patientin auch imstande zu lesen. Als sie versuchte, das Gewünschte schriftlich zu verlangen, ergab es sich, daß sie unverständliche Silben schrieb, wobei sie jedoch glaubte, daß sie die gewünschten Worte richtig geschrieben habe; dagegen vermochte sie Diktiertes oder Gelesenes richtig nachzuschreiben. Dieser Zustand der sensorischen Aphasie und Agraphie hielt durch 14 Tage an, nach welcher Zeit Patientin ins Spital der Allgem. Poliklinik kam. Die Untersuchung zeigte an beiden Ohren eine im Ablaufen befindliche eitrige Mittelohrentzündung, ferner am Stamm und den Extremitäten keinerlei sensible oder motorische Störungen; Temperatur und Puls erwiesen sich normal. Dagegen entleerte sich aus der rechten Nasenhöhle infolge einer heftigen Kieferhöhleneiterung ein reichliches, übelriechendes Sekret, an dem Patientin ihrer Angabe nach bereits durch viele Jahre litt. Die nähere Beobachtung der noch vorhandenen Aphasie ergab, daß sich diese zu verschiedenen Zeiten des Tages sehr verschieden verhielt, so daß Patientin an manchen Stunden nur Spuren von Aphasie zeigte, ein andermal wieder stärker aphasische Störungen aufwies. Diese bedeutenden Schwankungen in den aphasischen Erscheinungen im Verein mit dem Fehlen anderweitiger Herderscheinungen veranlaßten mich, den anderseitig als nötig erachteten Eingriff in den linken Schläfenlappen vorläufig nicht vorzunehmen, sondern den Fall exspektativ zu behandeln, bis auf die Kieferhöhle der rechten Seite, deren übelriechende profuse Eiterung dringend eine Abhilfe erforderte. Es wurde vorerst nur ein Einstich vom

[56]) Mschr. f. Ohrhlk. 1907. Nr. 7.

Digitized by Google
Original from UNIVERSITY OF CALIFORNIA
Generated on 2019-10-24 15:27 GMT / http://hdl.handle.net/2027/uc1.b3252765
Public Domain in the United States, Google-digitized / http://www.hathitrust.org/access_use#pd-us-google

unteren Nasengang in die Kieferhöhle behufs deren Ausspritzung vorgenommen, wobei sich eine große Menge käsiger Eitermassen entleerte. Unmittelbar darnach schwand das früher vorhanden gewesene Druckgefühl im Kopfe, besonders in der Stirngegend. Am nächsten Tage trat eine bedeutende Besserung der aphasischen Erscheinungen auf, so daß Patientin viele Worte nunmehr richtig gebrauchte. Mit der wieder zunehmenden Sekretansammlung in der Kieferhöhle verschlimmerte sich die Aphasie, womit gleichzeitig ein sich steigernder Kopfdruck empfunden wurde; diese Symptome erschienen nach einer erneuerten Ausspülung der Kieferhöhle abermals auffällig gebessert. Ich nahm deshalb nach Abtragung des vorderen Endes der unteren Nasenmuschel vom unteren Nasengange aus die breite Eröffnung der Kieferhöhle vor, wodurch ein freier Sekretausfluß aus dieser gegeben war. Mit der zunehmenden Besserung der Kieferhöhlenaffektion gingen die aphasischen Erscheinungen stetig zurück und waren nach einigen Wochen bleibend geschwunden.

Einer der merkwürdigsten Fälle aus meiner Beobachtung betrifft das Vergessen einer Sprache. Eine ältere Dame, von Geburt eine Deutsche, die in Tiflis einer französischen Lehranstalt vorstand, kam in meine Behandlung mit der Angabe, daß sie seit einigen Monaten an beiden Ohren eine zunehmende Schwerhörigkeit bemerke und ferner gleichzeitig damit eine rasche Abnahme ihrer französischen Kenntnisse, so daß sie den von ihr seit einem Jahrzehnt erteilten französischen Unterricht einstellen mußte. Wie Patientin mitteilte, habe sie nunmehr das Französische beinahe vollständig vergessen, während sie ihre Muttersprache, deutsch, unverändert beherrsche. So bestimmt auch die Aussage der Patientin über den Zusammenhang ihres Gedächtnisausfalles für Französisch mit der Schwerhörigkeit lautete, schien es mir doch fraglich, ob ein solcher in diesem Falle tatsächlich bestünde. Die Untersuchung ergab bei der sonst gesunden und keineswegs nervösen Patientin einen Mittelohrkatarrh als Ursache ihrer Schwerhörigkeit. Während der durch 6 Wochen vorgenommenen Behandlung zeigte das Gehör eine rasch fortschreitende Besserung; gleichzeitig damit bemerkte Patientin eine stetige Zunahme ihrer französischen Kenntnisse, ohne daß sie etwa während der Behandlung Übungen in der französischen Sprache vorgenommen hatte. Am Ende der 6. Behandlungswoche waren mit dem wiedererlangten guten Gehör auch die französischen Kenntnisse zurückgekehrt und, wie mir Patientin 6 Monate später aus Tiflis schrieb, war das Gehör bei einer einfachen Nachbehandlung erhalten geblieben und sie vermochte wieder wie vor der Ohrerkrankung den Unterricht in der französischen Sprache zu erteilen. Nach all dem dürfte es berechtigt sein, in diesem Fall den Gedächtnisausfall für Französisch mit der Mittelohrerkrankung in Zusammenhang zu bringen.

Digitized by Google
Original from UNIVERSITY OF CALIFORNIA
Generated on 2019-10-24 15:27 GMT / http://hdl.handle.net/2027/uc1.b3252765
Public Domain in the United States, Google-digitized / http://www.hathitrust.org/access_use#pd-us-google

Beobachtungen über den Verlust des Gedächtnisses für eine fremde Sprache bei erhaltenem Gedächtnis für die Muttersprache finden sich, soweit ich der Literatur entnehme, nur vereinzelt vor. Ribot[57]) erwähnt zwei solcher Fälle. Der eine Fall betrifft eine Selbstbeobachtung des englischen Autors Holland[58]), der infolge einer körperlichen Erschöpfung die ihm geläufige deutsche Sprache vollständig vergessen und erst nach seiner Erholung das Gedächtnis für Deutsch wieder erlangt hatte. Ein zweiter Fall, über den Dr. Beattie berichtet, bezieht sich auf einen Mann, der infolge eines Schlages auf den Kopf seine sämtlichen griechischen Kenntnisse eingebüßt hatt. — Taine[59]) teilt eine hierher gehörige Beobachtung Winslows mit: Eine englische Dame hatte nach einem großen Blutverlust ihre Wohnung und ihren Namen sowie den ihrer Familienmitglieder, ferner die ihr vollkommen geläufige französische Sprache vergessen, während für die englische Sprache keine Störung bestand. Eine vollständige Wiederherstellung des Gedächtnisses war erst nach einigen Monaten erfolgt. — Über Fälle, in denen infolge eines Gehirnabscesses Gedächtnisstörungen für eine fremde Sprache eingetreten waren, berichten Bondy[60]) (für Französisch), Ruttin[61]) (für Polnisch) und Neumann[62]) (für Deutsch).

Aus den hier mitgeteilten Beobachtungen über den Einfluß einer Erkrankung des äußeren und mittleren Ohres auf das Gedächtnis ergibt sich, daß sich ein solcher nicht selten vorfindet und in verschiedener Art äußern kann. Wenn vielleicht auch manche der angeführten Gedächtnisstörungen, die im Verlaufe der Ohrerkrankung eingetreten waren, nicht infolge der Ohrerkrankung, sondern aus irgend einer anderen Ursache entstanden war, so sprechen doch für otogene Gedächtnisstörungen die nicht seltenen Fälle, in denen die betreffende Gedächtnisstörung mit dem Ohrenleiden einsetzte und verschwand, oder von einem operativen Eingriff auf das Ohr beeinflußt war (s. S. 147 und S. 153), oder aber bei Schwankungen in der Stärke des Ohrenleidens entsprechende Intensitätsschwankungen aufwies.

Entstehungsart der otogenen Gedächtnisstörungen.

Ich wende mich nunmehr der Erörterung der Frage zu, auf welche Weise eine otogene Beeinflussung zustande komme. Es ist hierbei der

[57]) Das Gedächtnis und seine Störungen, Übers. 1882. S. 92.
[58]) Mental Pathology, p. 160.
[59]) Der Verstand, deutsche Übersetzung. 1. S. 120.
[60]) Öst. ot. Gesellsch. 1908, s. Mschr. f. Ohrhlk. 1909. S. 187.
[61]) Fall der Wiener Ohrenklinik.
[62]) Öst. ot. Gesellsch 1916, s. Mschr. f. Ohrhlk. 1916. S. 575.

Digitized by Google
Original from UNIVERSITY OF CALIFORNIA
Generated on 2019-10-24 15:27 GMT / http://hdl.handle.net/2027/uc1.b3252765
Public Domain in the United States, Google-digitized / http://www.hathitrust.org/access_use#pd-us-google

innige Zusammenhang zu berücksichtigen, der zwischen den einzelnen Teilen des Nervensystems besteht und der es ermöglicht, daß von irgend einer Körperstelle aus das gesamte Nervensystem beeinflußt werden kann. So sind, was das Gehörorgan anbelangt, viele von diesen ausgehende Irradiations- und Reflexerscheinungen bekannt, die sich in den verschiedenen sensiblen, motorischen, zerebralen und sensorischen Beziehungen äußern und demzufolge auch das auf einer zerebralen Funktion beruhende Gedächtnis betreffen können. Eine wichtige Rolle dürfte hierbei vasomotorischen Einflüssen zukommen. Der Blutreichtum des Gehirns, namentlich der grauen Substanz ist außerordentlich groß und weist lebhafte und schnell ablaufende Ernährungsvorgänge auf, die, wie eine große Menge Tatsachen beweisen, einen bedeutenden Einfluß auf das Gedächtnis ausüben.[63])

In welchem Maße das Gedächtnis von der Blutfülle des Gehirns abhängen kann, lernte ich am auffälligsten in folgendem Falle kennen: Während meiner poliklinischen Tätigkeit befand sich eine hochgradig nervöse Ohrenkranke in meiner Behandlung. Als diese eines Abends bei Vornahme der ambulatorischen Behandlung unwohl wurde, wollte ich die Kranke nach Hause bringen lassen. Dies erwies sich jedoch als nicht ausführbar, da Patientin erklärte, ihre Wohnung nicht angeben zu können und im Krankenprotokolle die genaue Adresse nicht verzeichnet war. Patientin bat mich, ihr Amylnitrit zu riechen zu geben, welches Mittel ich damals gegen intermittierende Neuralgien verwendete und das auf die Kranke wiederholt beruhigend eingewirkt hatte. Ich ließ dieser 1 Tropfen Amylnitrit inhalieren, worauf sich bei ihr die bekannten Kopfkongestionserscheinungen einstellten, womit das Übelbefinden auch tatsächlich geschwunden erschien. Als ich der Patientin erklärte, sie müsse die Nacht auf der Poliklinik zubringen, da ich ihre Adresse nicht kenne, erwiderte mir Patientin ganz erstaunt, daß sie genau wisse, wo sie wohne und bezeichnete das Haus, den Stock und die Wohnung, welche Angaben sich als richtig erwiesen. Nun hatte sich schon vorher bei der Aufnahme der Krankheitsgeschichte herausgestellt, daß Patientin an einer hochgradigen Vergeßlichkeit litt und über einen Zeitraum von 4 Wochen hinaus nur ganz unbestimmte Angaben zu machen vermochte. Anläßlich der auffälligen Besserung ihres Gedächtnisses durch Amylnitrit nahm ich mir vor, die Krankengeschichte der Patientin mit Hilfe von Amylnitrit aufzunehmen. Als Patientin am nächsten Tag im Ambulatorium erschien und angab, sich wohl zu fühlen, versuchte ich zunächst, ohne Amylnitrit nähere anamnestische Angaben zu erhalten. Die Kranke vermochte jedoch wie bisher.

[63]) Ribot, Das Gedächtnis, deutsche Übersetzung, 1882. S. 126.

Digitized by Google
Original from UNIVERSITY OF CALIFORNIA
Generated on 2019-10-24 15:27 GMT / http://hdl.handle.net/2027/uc1.b3252765
Public Domain in the United States, Google-digitized / http://www.hathitrust.org/access_use#pd-us-google

über 4 Wochen hinaus keine näheren Angaben zu machen. Nach Einatmung von 1 bis 2 Tropfen Amylnitrit erhielt ich dagegen von der Kranken während der bei ihr immer stark erfolgenden Kongestionserscheinungen und Karotispulsation genaue Mitteilungen über ihre Ohrerkrankung, wobei sich Patientin sogar auf Einzelheiten ihrer frühen Kindheit erinnerte. Mit dem Ablauf der Amylnitritreaktion war ihr Gedächtnis wieder auf die frühere Stufe gesunken und da die Reaktion nur kurz anhielt, erschienen zur vollständigen Aufnahme der Krankheitsgeschichte mehrere Sitzungen nötig, die ich an verschiedenen Tagen vornahm.

Ein weiteres Beispiel des vasomotorischen Einflusses auf das Gedächtnis betrifft eine Beobachtung, die ich vor 25 Jahren an mir anstellte und über die ich bereits an anderem Ort berichtete.[64]) Bei einer Wagenfahrt, die ich mit einem mir bekannten Herrn unternommen hatte, war ich wegen des Scheuens eines Pferdes aus dem Wagen gesprungen. Ich erinnere mich nur, daß ich meinen Fuß auf den Rand der Wagentür setzte, der Sprung selber ist aus meinem Bewußtsein entfallen. Als ich wieder zu mir gekommen war, fand ich mich eingehängt im Arm meines Begleiters, der mit mir langsam die Straße entlang ging. Wie ich erfuhr, war ich beim Sprung aus dem Wagen gestürzt und neben dem Wagen bewußtlos liegen geblieben. Mein Begleiter hob mich auf, wobei ich stets gerufen haben soll: „Ich habe keinen Brechreiz." Als nach einigen Minuten während des Gehens meine Bewußtlosigkeit gewichen war, wußte ich nicht, wer mein Begleiter sei, obwohl ich den unbestimmten Eindruck hatte, diesen von früher her zu kennen. Ich war aber auch über mich selbst vollständig unwissend; ich wußte nicht, wer ich sei, ob ich eine Familie habe, woher ich komme und wohin ich fahren wollte. Dieses Stadium des vollständigen Verlustes meines Vorstellungsvermögens ist mir noch lebhaft in Erinnerung, so auch das peinliche Gefühl, das diese Gedankenleere mir hervorrief. Dabei hatte ich aber mein Urteilsvermögen nicht verloren und bat meinen Begleiter wiederholt, mir ja keine Aufklärung über seine Person und über mich zu geben, denn die ganze Erscheinung beruhe offenbar auf einem traumatisch erfolgten Krampf der Hirngefäße, der bei dem Mangel anderer Erscheinungen von Gehirnerschütterung wahrscheinlich bald vorübergehen werde. Ich bemerkte meinem Begleiter, daß ich sehr begierig sei zu erfahren, in welcher Weise meine Erinnerung zurückkehre und wofür sich zunächst mein Gedächtnis wieder einstellen werde. Ungefähr 15 Minuten nach dem Sturze fiel mir plötzlich ein, wohin ich fahren wollte, doch erkannte ich dabei noch nicht meinen Begleiter und wußte nichts über meine eigene Person. Einige Minuten später erinnerte ich mich des Ortes, woher ich

[64]) W. kl. W. 25. Oktober 1894.

Digitized by Google
Original from UNIVERSITY OF CALIFORNIA
Generated on 2019-10-24 15:27 GMT / http://hdl.handle.net/2027/uc1.b3252765
Public Domain in the United States, Google-digitized / http://www.hathitrust.org/access_use#pd-us-google

kam und daß sich dort meine Familie befinde. Kurze Zeit darnach erkannte ich meinen Begleiter, mit dem ich seit Wochen täglich verkehrt hatte, war aber noch immer betreffs meiner Person im Unklaren. 25—30 Minuten nach dem Sturze fiel mir plötzlich ein, wer ich sei, und damit war auch mein volles Gedächtnis bleibend wiedergekehrt. Bei dem Umstande, daß meine Amnesie von keinen weiteren Erscheinungen einer Gehirnerschütterung begleitet war, dürfte meine, noch im Stadium des Gedächtnisausfalles aufgestellte Annahme einer durch Angiospasmus hervorgerufenen Gehirnanämie richtig sein. Für einen solchen angiospastischen Zustand sprach ferner auch die Beobachtung, daß meine noch einige Stunden nach dem Sturze vorhandene bedeutende Gesichtsblässe trotz 2 Gläser kräftigen Weines unverändert anhielt, indes mir sonst schon eine geringe Menge eines schwachen Weines Kongestiverscheinungen gegen den Kopf und einen verstärkten und vermehrten Herzschlag erzeugte. — Über einen ähnlichen Fall berichtet Grimaud[65]): Ein Herr war aus dem Wagen gestürzt; er fühlte keinen Schmerz, hatte aber das Land, woher er kam, das Ziel seiner Reise sowie den Namen der Eltern und Freunde vergessen, aber seinen eigenen und den seiner Kinder behalten. Nach einer halben Stunde war das Gedächtnis wieder vollständig hergestellt. — Auch in dem S. 156 mitgeteilten Falle Hollands, bei welchem die Kenntnis der deutschen Sprache in dem Stadium der körperlichen Erschöpfung verloren gegangen und nach eingetretener Erholung wiedergekehrt war, dürfte in Anbetracht der raschen Rückbildung der Erscheinungen eine Gehirnanämie vorgelegen sein. Dagegen sind für andere in der Literatur angeführte Fälle von wochen- und monatelang bestandenen Amnesien nach Sturz oder Schlag auf den Kopf ernstere Veränderungen der Gehirnrinde, wie hämorrhagische Insulte oder Nutritionsstörungen anzunehmen. So waren beispielsweise in dem interessanten Fall, über den Gussenbauer[66]) berichtete, nach einem Sturze auf einer Bergpartie anhaltende und zum Teil bleibende amnestische Störungen eingetreten.

Bei der großen Bedeutung, die der Blutversorgung des Gehirns für das Gedächtnis zukommt, war es von Interesse zu erfahren, ob bei den verschiedenen Ohrenkrankheiten, die Störungen des Gedächtnisses veranlassen können, Veränderungen im Blutdruck nachweisbare sind. Herr Dr. S. Federn hatte die Freundlichkeit, an Mittelohrkranken Blutdruckmessungen vorzunehmen, und zwar wurden hierfür Fälle von einseitiger Erkrankung gewählt, um zu erfahren, ob im Blutdruck der erkrankten und der gesunden Körperseite ein Unterschied bestehe. Die Messungen des Blut-

[65]) Taine, Der Verstand, Übers., 1. S. 122.
[66]) W. kl. W. 1904. S. 805.

Digitized by Google
Original from UNIVERSITY OF CALIFORNIA
Generated on 2019-10-24 15:27 GMT / http://hdl.handle.net/2027/uc1.b3252765
Public Domain in the United States, Google-digitized / http://www.hathitrust.org/access_use#pd-us-google

druckes fanden an den beiden Temporalarterien statt. Es ergab sich dabei als eine regelmäßige Erscheinung, daß die Temporalarterie bei Erkrankung des einen Mittelohres an der anderen gesunden Körperseite einen erhöhten Blutdruck ergibt. Es muß wohl dahingestellt bleiben, ob eine solche Blutdruckveränderung imstande sei, auf die Hirngefäße in der Art einzuwirken, daß dadurch das Gedächtnis beeinflußt werden könne. Ich möchte nur bemerken, daß, wie sich aus später noch anzuführenden Versuchen ergibt, eine geringe Änderung in der Blutversorgung des Gehirns auf das Gedächtnis von deutlich nachweisbarem Einflusse sein kann.

Experimentelle Untersuchungen über eine Beeinflussung des Gedächtnisses.

I. Beeinflussung der Gedächtnisbilder durch Drucktamponade des Ohres.

1. Vorstellungs- und anschauliche Gedächtnisbilder.

Meine Untersuchungen über die durch eine Erkrankung des äußeren oder mittleren Ohres ausgelösten Schrift- und Sprechstörungen [67]) ergaben, daß sich die genannten Reflexerscheinungen auch durch einen auf das äußere oder mittlere Ohr ausgeübten Druck hervorrufen lassen. Es war daher naheliegend, ähnliche Versuche betreffs des Gedächtnisses anzustellen, also zu prüfen, ob eine Drucktamponade des äußeren Gehörganges und vor allem der bei Zerstörung des Trommelfells einer Tamponade zugänglichen Paukenhöhle einen Einfluß auf das Gedächtnis zu nehmen vermag. Ich stellte diese Versuche mit Hilfe von subjektiven Hörerscheinungen und vor allem mit optischen Gedächtnisbildern [68]) an, die einen feinen Maßstab für das jedesmalige Verhalten des Gedächtnisses und für dessen eintretende Veränderungen abgeben. Bevor ich auf diese Versuche übergehe, möchte ich diesen einige Bemerkungen über die optischen Gedächtnisbilder voranschicken.

Bei den optischen Gedächtnisbildern ist die einfache Vorstellung an das Gesehene von den anschaulichen Gedächtnisbildern zu unterscheiden. Der vorausgegangene Gesichtseindruck wird in dem einen Fall bloß vorgestellt, in dem anderen dagegen subjektiv wiedergesehen. Man kann sich an Gesehenes deutlich erinnern, vermag dieses in seinen Einzelheiten zu beschreiben, ja, auch darzustellen, ohne es in seiner subjektiven Anschauung zu haben, wogegen das anschauliche Ge-

[67]) D. Zschr. f. Nervhlk. 1904. 26. S. 199.

[68]) S. meine Studien: „Über subjektive optische Anschauungsbilder" (1907. Fr. Deuticke) und „Über subjektive Hörerscheinungen und subjektive optische Anschauungsbilder" (1908, Fr. Deuticke).

Digitized by Google
Original from UNIVERSITY OF CALIFORNIA
Generated on 2019-10-24 15:27 GMT / http://hdl.handle.net/2027/uc1.b3252765
Public Domain in the United States, Google-digitized / http://www.hathitrust.org/access_use#pd-us-google

dächtnisbild bei Verschluß der Augen oder im dunklen Raum, zuweilen auch bei offenen Augen den früheren Gesichtseindruck als solchen in einer halluzinatorischen Deutlichkeit wiedergibt. Die Veranlagung zu anschaulichen Gedächtnisbildern zeigt große persönliche Verschiedenheiten und findet sich vor allem bei jugendlichen und leicht erregbaren Personen vor. Wie mir bereits frühere Untersuchungen ergaben, zeigen die einfachen Erinnerungs- und anschaulichen Gedächtnisbilder keineswegs immer ein übereinstimmendes Verhalten und erscheinen nicht selten vollständig unabhängig von einander. So kann das einfache Erinnerungsbild Einzelheiten enthalten, die das anschauliche Gedächtnisbild nicht aufweist, es erscheinen ferner zuweilen selbst lebhafte Anschauungsbilder, sogar bei aufeinander folgenden Versuchen, bedeutend abgeschwächt oder lassen sich überhaupt nicht hervorrufen, während die vorstellenden Erinnerungsbilder unverändert bleiben (s. S. 177); ein andermal wieder, und dies scheint häufiger der Fall zu sein, bewahrt das anschauliche Gedächtnisbild Einzelheiten, die schon längst aus der einfachen Erinnerung geschwunden sind. Am auffälligsten lernte ich dies in folgendem Falle kennen: Mehrere ältere Geschwister suchten sich die Anordnung der Möbel ihres einstigen Kinderzimmers in Erinnerung zu bringen und waren darin besonders über die Stellung eines Kastens verschiedener Meinung. Eines der Geschwister, ein 30jähriger Mann, erklärte, sich der Möbel nicht mehr zu erinnern, stellte aber, da er außerordentlich lebhaft subjektive Anschauungsbilder besaß, den Versuch an, bei geschlossenen Augen das Kinderzimmer zur subjektiven Anschauung zu bringen. Tatsächlich erschien ihm unmittelbar nach Verschluß der Augen das Kinderzimmer mit allen Einzelheiten der Einrichtung, darunter auch der Kasten an einer bestimmten Stelle des Zimmers, was sich auch nachträglich als richtig erwies. Das subjektive Anschauungsbild zeigte ferner einen orientalischen Teppich, an den sich keines der übrigen Geschwister mehr erinnern konnte, der sich aber nachträglich im Hause vorfand und all die Ornamente und die Farbenanordnung aufwies, die das anschauliche Gedächtnisbild enthielt. Bemerkenswerter Weise hatte der betreffende Herr vorher niemals einen Versuch mit dem subjektiven Anschauungsbilde des Kinderzimmers angestellt und dieses war mit einer überraschenden Schnelligkeit und Deutlichkeit aufgetreten, obwohl es einen Zeitraum von 20 Jahren betraf.

Erwähnenswert wäre ferner noch die Beobachtung an einer 35jährigen Frau, die sehr lebhafte subjektive optische Anschauungsbilder besaß. Als ich dieser einen Zettel vorzeigte, der eine zwölfzifferige Zahl enthielt, und sie aufforderte, mir die Zahl aus dem Gedächtnis zu nennen, vermochte die Versuchsperson auch nicht zwei aufeinanderfolgende Zahlen zu wiederholen. Nach einigen Minuten trug ich ihr auf, zu versuchen, ob sie die

Digitized by Google
Original from UNIVERSITY OF CALIFORNIA
Generated on 2019-10-24 15:27 GMT / http://hdl.handle.net/2027/uc1.b3252765
Public Domain in the United States, Google-digitized / http://www.hathitrust.org/access_use#pd-us-google

früher gesehene Zahl nicht in die subjektive Anschauung bringen könne. Nach Verschluß der Augen traten die einzelnen Ziffern tatsächlich in die subjektive Anschauung, eine nach der anderen, bis diese schließlich sämtliche 12 Ziffern in der richtigen Reihenfolge enthielt. Ich ließ der Versuchsperson die Ziffern in der verkehrten Reihenfolge rasch aufzählen, dann wieder die 7., 3., 8. etc. Ziffer nennen, ohne daß sich die Versuchsperson dabei irrte, sondern aus ihrem Anschauungsbilde die Ziffern so rasch ablas, wie ich die Ziffern vom Blatte, das ich hinter dem Rücken der Versuchsperson hielt.

2. Versuche mit Gedächtnisbildern.

Zu diesen Versuchen wurden zumeist färbige Bilder verwendet, die die Versuchsperson nur auf kurze Zeit, durch 3—5 Sekunden, zu betrachten hatte. Bei einer flüchtigen Einwirkung des Gesichtsobjektes prägen sich dessen Einzelheiten nicht so sehr ein und infolgedessen ist auch das Erinnerungsbild labiler, daher leichter beeinflußbar, als dies nach längerem Betrachten eines Gegenstandes der Fall ist.[69])

Eine Tamponade des äußeren oder mittleren Ohres blieb bei einem Teil der Versuchspersonen ohne Einfluß auf die Gedächtnisbilder oder zeigte bei den verschiedenen Versuchen ein wechselndes Verhalten, während sich wieder eine größere Anzahl von Ohrkranken als sehr beeinflußbar erwiesen.

a) Vorstellungsbilder. Im Nachfolgenden teile ich einige Versuche mit Gedächtnisbildern [70]) mit, die sich zum großen Teile auf einfache Vorstellungsbilder beziehen, da mir nur einige Personen mit lebhaften Anschauungsbildern zur Verfügung standen: In einem Falle [71]) von beiderseits bestehender Totalperforation des Trommelfells wurde die Paukenhöhle jeder Seite mittelst Baumwolle tamponiert und dem Patienten auf 5 Sekunden folgendes farblose Bild vorgelegt: Eine Frau mit einem Korb in der Hand steht hinter 2 Kindern, einem Knaben und einem Mädchen. Hinter der Frau hängt eine Pendeluhr an der Wand, darunter steht ein Sessel. Zu den Füßen der Frau liegen ein Zwirnknäuel und ein Strumpf mit Stricknadeln. Die Versuchsperson erinnert sich an die Frau mit zwei Kindern, vermeintlich zwei Mädchen, an die Pendeluhr, den Sessel und

[69]) In ähnlicher Weise geben sich verschiedene Änderungen von Sinnesempfindungen bei schwachen Sinneswahrnehmungen zu erkennen und so konnte ich u. a. bei akustischen Untersuchungen an der Hörgrenze Veränderungen der Hörempfindungen beobachten, die sich an einer stärkeren akustischen Empfindung nicht zu erkennen gaben oder nicht so auffällig hervortraten.

[70]) S. darüber Anhang S. 173.

[71]) S. Kasuistik, Fall I.

Digitized by Google
Original from UNIVERSITY OF CALIFORNIA
Generated on 2019-10-24 15:27 GMT / http://hdl.handle.net/2027/uc1.b3252765
Public Domain in the United States, Google-digitized / http://www.hathitrust.org/access_use#pd-us-google

den Zwirnknäuel. Im Verlaufe mehrerer Minuten wird das gleiche Erinnerungsbild wiederholt angegeben. Dieses erscheint einerseits unvollständig, andererseits unrichtig. Die Versuchsperson erinnert sich nicht an den am Boden befindlichen Strumpf mit den Stricknadeln und vermeint, zwei Mädchen gesehen zu haben, indes vor der Frau ein Mädchen und ein Knabe standen. Es werden nunmehr die beiden Ohrtampons entfernt. Unmittelbar darnach tauchen im Erinnerungsbild neben dem Zwirnknäuel die Stricknadeln (ohne Strumpf) auf, ferner erinnert sich die Versuchsperson, nicht zwei Mädchen, sondern nur ein Mädchen und einen Knaben gesehen zu haben. — Derselben Versuchsperson wird ein anderes Bild vorgelegt, das eine Frau mit Kindern und im Hintergrund einen zweiräderigen Karren enthält. Bei tamponierten Ohren erinnert sich Patient der Frau und der Kinder und hat eine dunkle Vorstellung an einen Gegenstand im Hintergrund, den er jedoch, wie er angibt, nicht weiter beachtet hat. Es werden die Ohrtampons entfernt; unmittelbar darnach tritt die Erinnerung an den Karren auf.

Einen Patienten mit beiderseitiger Zerstörung des Trommelfelles [72]) wird bei tamponierten Paukenhöhlen ein Bild auf 5 Sekunden gezeigt, das verschiedene Personen und im Vordergrund ein Reisigfeuer enthielt, dessen weißer Rauch die eine Person umhüllt. Die Versuchsperson erinnert sich auch bei längerem Nachdenken nur an die Personen, nicht aber an das Feuer und den Rauch. Die Tampons werden entfernt; gleich darnach sieht die Versuchsperson im Erinnerungsbild die eine Gestalt von einem Schleier umgeben. Tatsächlich war es der Rauch, der die Gestalt im Bild einhüllte und den die Versuchsperson, die sich auch nach Entfernung der Ohrtampons an das Feuer nicht erinnerte, mit einem Schleier verwechselte. — An einem anderen Versuchstage [73]) werden beide Paukenhöhlen tamponiert, die Tampons jedoch nicht gleichzeitig entfernt. Das vorgelegte Bild enthält u. a. ein Mädchen mit 2 Kindern, einen Mann mit einem Bierkrug in der Hand und einen am Boden liegenden grünen Zweig. Im Erinnerungsbild sind der Zweig, das Mädchen mit den beiden Kindern und der Bierkrug nicht enthalten. Nach Entfernung des rechtsseitigen Ohrtampons erinnert sich die Versuchsperson an den am Boden befindlichen Zweig, ferner, daß der Mann etwas in der Hand hält (den Bierkrug). Nach Entfernung des linken Tampons tritt im Erinnerungsbilde auch das Mädchen mit den beiden Kindern auf. Es waren also in diesem Falle verschiedene Einzelheiten der Vorlage im Erinnerungsbild von der rechten und linken Paukenhöhle beeinflußt worden.

---

[72]) S. Anhang S. 175

[73]) S. 175.

Digitized by Google
Original from UNIVERSITY OF CALIFORNIA
Generated on 2019-10-24 15:27 GMT / http://hdl.handle.net/2027/uc1.b3252765
Public Domain in the United States, Google-digitized / http://www.hathitrust.org/access_use#pd-us-google

Durch eine Tamponade des Ohres können auch die in der Vorlage enthaltenen Farben aus dem Erinnerungsbilde ausfallen. Einer Versuchsperson [74]) werden beide Gehörgänge stark tamponiert und hierauf ein Bild vorgelegt, das 4 Mädchen enthält, von denen 3 einen Hut mit einer färbigen Masche in Rot, Violett und Gelb aufgesetzt haben. Die Versuchsperson erinnert sich an die Mädchen und Hüte, aber nicht an die Farben der Maschen. Es werden die Ohrtampons entfernt; unmittelbar darnach treten die Farben in das Gedächtnis. — Ein zweiter Versuch [75]) betrifft einen Blütenstrauß, der mit einem blau und rot gefärbten Band gebunden ist. Bei tamponierten Gehörgängen vermeint die Versuchsperson ein farbloses Band gesehen zu haben. Gleich nach Entfernung der Tampons fällt der Versuchsperson ein, daß das Band blau-rot gefärbt war. — Bei einer anderen Versuchsperson [76]), der beide Paukenhöhlen tamponiert wurden, erschien dasselbe blau-rot gefärbte Band in der Erinnerung ebenfalls als farblos. Nach Entfernung des rechtsseitigen Tampons fiel der Versuchsperson ein, daß das Band blau gewesen sei; das Erinnerungsbild enthielt also nicht auch die das Blau durchsetzenden roten Blumen. Nach Entfernung des linken Tampons trat auch die Erinnerung an die roten Blumen auf.

Eine besondere Besprechung erfordert folgende Beobachtung: Einer Versuchsperson wurde bei tamponierten Ohren die Reproduktion des Holbeinschen Bildes „Dirk Tybis" vorgelegt. Dies Bild enthält unter anderem einen Tisch, auf welchem sich verschiedene Gegenstände befinden, darunter ein auffälliges Petschaft mit einem weißen, kugelförmig endenden Handgriff von retortenähnlicher Gestalt. Als die Versuchsperson aufgefordert wurde, mitzuteilen, was für Gegenstände sie am Tische liegen gesehen habe, vermochte sie nur „verschiedene Kleinigkeiten" anzugeben und war auch bei längerem Nachdenken nicht imstande, sich des auffälligen weißen Petschaftes zu entsinnen. Als nach Entfernung des Ohrtampons verschiedene Einzelheiten des Bildes in die Erinnerung gelangten, befand sich darunter anfänglich nicht auch das weiße, retortenähnliche Petschaft. Auf die erneuerte Aufforderung hin, nachzudenken, ob sich am Tisch nicht ein auffälliger Körper befinde, erinnert sich die Versuchsperson nach einigen Sekunden an eine „weiße Kugel" und gleich darnach an „einen von der Kugel ausgehenden weißen Stiel", womit also das retortenähnliche Petschaft tatsächlich in die Erinnerung getreten war.

[74]) S. 175.
[75]) S. 175.
[76]) S. 176.

Digitized by Google
Original from UNIVERSITY OF CALIFORNIA
Generated on 2019-10-24 15:27 GMT / http://hdl.handle.net/2027/uc1.b3252765
Public Domain in the United States, Google-digitized / http://www.hathitrust.org/access_use#pd-us-google

Wie können wir uns nun diesen geschilderten Vorgang vorstellen? Daß eine Erinnerung durch Nachdenken gefördert wird, ist eine allgemein bekannte Tatsache. Ein höchst lehrreiches Beispiel bot mir dafür eine Beobachtung im optischen Anschauungsbilde dar.

Einer Versuchsperson mit lebhaften subjektiven Anschauungsbildern hatte ich eine Zeichnung vorgelegt, die verschiedene Personen darstellte, darunter einen Knaben, der einen zu seinen Füßen liegenden Hund an der Leine hielt. Im Anschauungsbilde sah die Versuchsperson ganz deutlich alle im Bilde befindlichen Gestalten, darunter auch den Knaben, jedoch nicht den Hund und die Leine. Auf mein Befragen, ob sich am Boden, zu den Füßen des Knaben, kein Gegenstand befinde und ob der Knabe nichts in der Hand halte, erwidert die Versuchsperson, daß sie im Anschauungsbild davon nichts bemerke und sich auch nicht erinnern könne, etwas gesehen zu haben. Ich forderte die Versuchsperson nun auf, im Anschauungsbild ihre ganze Aufmerksamkeit dem Knaben zuzuwenden. Nach kurzer Zeit berichtete nun die Versuchsperson, sie sähe nunmehr im Anschauungsbilde, daß der Knabe in seiner Hand eine Schnur halte, die herabhänge. Auf meine Aufforderung, die Aufmerksamkeit der Schnur zuzuwenden, teilte die Versuchsperson nach einigen Sekunden mit, daß sich die Schnur zunehmend nach abwärts verlängere, schließlich den Boden erreiche und daselbst in einen ganz undeutlichen Gegenstand übergehe. Bei aufmerksamem Betrachten dieses Gegenstandes erschien dieser immer deutlicher und entpuppte sich als ein Hund, von dem eine Leine zur Hand des Knaben ausging. Damit war die gesamte, in der Vorlage enthaltene Darstellung vollständig in das subjektive Anschauungsbild gelangt.

In ähnlicher Weise, wie in dem soeben erwähnten Fall von optischen Gedächtnisbildern können u. a. auch akustische Eindrücke durch Nachdenken oder spontan aus dem Unterbewußtsein über die Bewußtseinschwelle gehoben werden. Ein besonders bemerkenswertes Beispiel bot mir hierfür ein hochgradig Schwerhöriger dar, dem ich bei einer mit ihm angestellten Hörübung die Worte ins Ohr gerufen hatte: „Haben Sie Kopfschmerzen?“ Der Schwerhörige gab an, nur einen undeutlichen Höreindruck erhalten zu haben, ohne daß er weder eine Silbe, noch einen einzelnen Buchstaben verstehen konnte. Im Begriffe, meine Frage zu wiederholen, wurde ich abberufen und hatte den Patienten auf den nächsten Tag bestellt. Als der Schwerhörige zu den weiteren Hörübungen gekommen war, frug er mich, ob meine bei der letzten Übung in sein Ohr gesprochenen Worte nicht gelautet hätten „Haben Sie Kopfschmerzen?“ Ich war über diese Mitteilung des Patienten höchst überrascht, da ich ihm diese Worte ins Ohr gerufen hatte, also ein Ablesen vom Munde unmöglich war; Patient hatte ferner erklärt, nicht einen Buchstaben verstanden und nur einen unbe-

Digitized by Google
Original from UNIVERSITY OF CALIFORNIA
Generated on 2019-10-24 15:27 GMT / http://hdl.handle.net/2027/uc1.b3252765
Public Domain in the United States, Google-digitized / http://www.hathitrust.org/access_use#pd-us-google

stimmten Höreindruck erhalten zu haben. Es hatte sich ferner niemand anderer im Übungszimmer befunden, daher jede Mitteilung durch eine dritte Person ausgeschlossen war. Wie mir Patient mitteilte, hatte er nach der Übung auf der Gasse das Gedächtnisbild meiner Stimme; nach ungefähr 15 Minuten sei ihm plötzlich der Satz eingefallen „Haben Sie Kopfschmerzen", den er als die von mir gestellte Frage erkannte. Ähnliche Beobachtungen von einem nachträglichen Verstehen des Vorgesagten traf ich zu wiederholten Malen an. Ein angestrengtes Nachdenken vermag manchmal das nachträgliche Bewußtwerden eines vorausgegangenen Sinneseindruckes, z. B. eines vorgesagten Wortes oder Satzes zu begünstigen. Es liegt hierbei kein eigentliches Nachdenken vor, sondern eine auf den betreffenden Sinneseindruck gerichtete Aufmerksamkeit, die das Verständnis des erhaltenen Eindruckes vermittelt. Die verschiedenen Gedächtnisbilder regen eine reproduktive Tätigkeit der betreffenden Partien des Zentralnervensystems an, die zum großen Teile unbewußt verläuft und zuweilen plötzlich über die Bewußtseinsschwelle tritt. Ein uns unbewußtes Fortwirken der Hirntätigkeit im Sinne des angegebenen Impulses ist nicht nur auf das Gebiet der Sinneseindrücke beschränkt, sondern findet sich auch sonst vor und so manchem sogenannten guten Einfall oder der plötzlichen, scheinbar unvermittelt erfolgten Lösung eines Problems dürfte eine unbewußt verlaufende Gehirntätigkeit zugrunde gelegen sein, deren Ergebnis plötzlich über die Bewußtseinsschwelle getreten ist.[77])

Das geschilderte Verhalten der unbewußten Sinneseindrücke ermöglicht meiner Ansicht nach folgende Deutung der früher besprochenen Gedächtnisbilder des retortenähnlichen weißen Petschafts der Vorlage. Wie erwähnt, war dieses bei tamponiertem Ohre überhaupt nicht, bei tamponfreiem Ohre erst allmächlich in das Vorstellungsbild getreten. In beiden Fällen hatte sich die Versuchsperson bemüht, den in der Vorlage am Tische liegenden Gegenstand in das Erinnerungsbild zu bekommen, bei tamponiertem Ohre aber vergebens, trotz längeren Nachdenkens. Wenn dieses später bei tamponfreiem Ohr in einer bei weitem kürzeren Zeit des Nachdenkens gelang, so spricht diese Beobachtung dafür, daß das Gedächtnis durch den Ohrtampon eine zu bedeutende Hemmung erlitten hatte, um die Erinnerung an das Petschaft auftreten zu lassen, während diese Hemmung bei freiem Ohre wegfiel. Es entspricht dies auch einer Beobachtung, die mir mehrere Versuchspersonen mitteilten, daß ihnen bei tamponiertem Ohre die Vorstellung des Gesehenen eine bei weitem größere Anstrengung erfordere und viel langsamer erfolge, wie bei tamponfreiem

[77]) S. darüber meine Abhandlung „Über Sinnesempfindungen und Gedächtnisbilder". Pflügers Arch. 1905. 110. S. 407.

Digitized by Google
Original from UNIVERSITY OF CALIFORNIA
Generated on 2019-10-24 15:27 GMT / http://hdl.handle.net/2027/uc1.b3252765
Public Domain in the United States, Google-digitized / http://www.hathitrust.org/access_use#pd-us-google

Ohre. Eine Versuchsperson äußerte sich darüber: „Ich muß mir, so lange das Ohr tamponiert ist, ein mir auch wohlbekanntes Bild mühevoll in die Erinnerung bringen, während ich mir bei Entfernung des Tampons das ganze Bild auf einmal, ohne Mühe vorstellen kann".

Was das verspätete Erinnern an das Petschaftsbild bei tamponfreiem Ohre anbelangt, so glich der Vorgang dem des verspäteten Auftretens der Leine und des Hundes im Anschauungsbilde. In beiden Fällen war die Erinnerung nach und nach erfolgt, im Anschauungsbilde trat zuerst die Leine in der Hand des Knaben auf, allmählich verlängerte sie sich nach abwärts und ging in den erst im weiteren Verlaufe erkennbaren Hund über. Ähnlicher Weise erinnerte sich die Versuchsperson des Vorstellungsbildes nicht gleich an den retortenartigen, weißen Stempelgriff, sondern zuerst an eine kleine weiße Kugel und erst später an einen von dieser ausgehenden weißen Stiel. Es konnte demnach auch hierbei das allmähliche Auftauchen in die Erinnerung verfolgt werden, allerdings in einer nicht so anschaulichen Weise, wie dies betreffs der Leine im Anschauungsbilde der Fall war.

b) Versuche mit anschaulichen Gedächtnisbildern. Einer Patientin mit linksseitiger Mittelohreiterung[78]) wird das linke Ohr tamponiert und hierauf ein Bild vorgelegt, das einen Blumenstrauß enthält, in welchem rechts eine schwarz-gelbe, in der Mitte eine schwarz-weiß-rote Fahne und links eine rote mit dem Halbmond stecken. Das Anschauungsbild enthält nur den Blumenstrauß, ohne Fahne. Nach Entfernung des Ohrtampons traten die rechte und linke, nicht aber auch die mittlere Fahne ins Anschauungsbild. Bei abermaligem Tamponieren des Ohres verschwinden die rechte und linke Fahne im Anschauungsbilde und erscheinen wieder nach Entfernung des Tampons. — An einem anderen Versuchstage wird eine Vorlage gewählt, die links Männer, zwei Kinder und eine Frau, nach rechts zwei Kinder zeigt; am Boden liegt ein schwarzweiß gefleckter Hund, daneben ein Tannenzweig. Der Versuchsperson, die die linke Paukenhöhle tamponiert hat, erscheinen im Anschauungsbilde nur die Gruppe links, nicht aber auch die beiden Kinder rechts, der Hund und der Tannenzweig. Nach Entfernung des Ohrtampons zeigt das Anschauungsbild auch den Hund, einige Sekunden später die beiden Kinder und zuletzt den Tannenzweig. Weitere Beobachtungen dieser Art sind im Anhang enthalten.

c) Vergleich des vorgestellten Gedächtnisbildes mit dem anschaulichen Gedächtnisbilde. 1. W., 35 Jahre alt. Die Vorlage zeigt einen Knaben mit Locken, der ein großes Hufeisen

[78]) S. 176.

Digitized by Google
Original from UNIVERSITY OF CALIFORNIA
Generated on 2019-10-24 15:27 GMT / http://hdl.handle.net/2027/uc1.b3252765
Public Domain in the United States, Google-digitized / http://www.hathitrust.org/access_use#pd-us-google

in den Händen hält; der Knabe hat eine rote Kappe, eine braune Schürze und blaue Hemdärmel. Unter dem großen Hufeisen liegt ein kleines auf einem Holzblock. Im Hintergrunde befindet sich ein Herdfeuer.

Bei tamponiertem Ohr erinnert sich die Versuchsperson an einen Knaben mit einer roten Kappe, der ein Hufeisen hält; ferner an das Herdfeuer. Das Anschauungsbild zeigt einen Knaben mit roter Kappe und blauen Ärmeln, der ein großes Hufeisen hält, unter welchem ein kleines auf einem Holzblock liegt; im Hintergrund brennt ein Feuer. Nach Entfernung des Tampons erfolgt im Erinnerungsbilde keine Änderung; die Versuchsperson erinnert sich, wie früher, nur an den Knaben mit roter Kappe, an das große Hufeisen und das Herdfeuer. Dagegen ergibt das Anschauungsbild außer den früheren Einzelheiten, nämlich dem Knaben mit roter Kappe und blauen Ärmeln, dem großen und kleinen am Holzblock liegenden Hufeisen und dem Herdfeuer, noch die Haarlocken des Knaben, dessen nackte Arme und die braune Schürze. Interessanter Weise ergab das Vorstellungsbild trotz der im Anschauungsbilde enthaltenen zahlreichen Einzelheiten der Vorlage, abermals nur den Knaben, die rote Kappe, das große Hufeisen und das Herdfeuer.

2. Z., 16 Jahre alt. Die Vorlage betrifft einen Knaben mit blauem Rock, rotem Beinkleid, vor ihm liegt eine schief gestellte Schüssel, die in der Mitte ein blaues Ei, ferner 2 gelbe, 2 rote und 3 grüne Eier enthält, neben der Schüssel steht ein schnuppernder Hund mit bogenförmig nach oben gekrümmtem Schweif.

Die Versuchsperson hat die linke Paukenhöhle tamponiert. Das vorstellende Erinnerungsbild betrifft den Knaben, das blaue Ei, ferner rote, gelbe und weiße (anstatt grüne) Eier (ohne Schüssel). Über die Bekleidung des Knaben vermag die Versuchsperson nichts auszusagen; der Hund wird nicht erwähnt. Das Anschauungsbild zeigt den Knaben in blauer Hose (anstatt blauem Rock), ferner die Eier wie früher, jedoch in der Schüssel; außerdem den Hund. Nunmehr enthält auch das Vorstellungsbild die Einzelheiten des Anschauungsbildes.

Es wird der Tampon aus dem linken Ohr entfernt. Das Vorstellungsbild betrifft den Knaben, die Eier als blau, weiß, rot und gelb. Neu hinzugekommen ist der Hund, die schiefe Stellung der Schüssel, ferner die blaue Jacke des Knaben; dagegen wird das Beinkleid als gelb (anstatt rot) angenommen. Das Anschauungsbild zeigt, gleich dem Vorstellungsbilde, den Knaben in blauem Rock und gelbem (anstatt rotem) Beinkleid, die schiefliegende Schüssel mit den Eiern, unter denen sich zum erstenmal auch die grünen Eier befinden. Neu hinzugetreten ist ferner am Hunde dessen Schnuppern und sein nach aufwärts gebogener Schweif.

Digitized by Google
Original from UNIVERSITY OF CALIFORNIA
Generated on 2019-10-24 15:27 GMT / http://hdl.handle.net/2027/uc1.b3252765
Public Domain in the United States, Google-digitized / http://www.hathitrust.org/access_use#pd-us-google

In diesem Falle erwies sich demnach das Vorstellungsbild während der Ohrtamponade höchst lückenhaft, indem sich die Versuchsperson nur an den Knaben, nicht aber auch an dessen Rock und Beinkleid erinnerte, so auch nicht an die Schüssel und den Hund. Von den Eiern blieb das blaue in Erinnerung, so auch die rote und gelbe Farbe der übrigen Eier, indes statt Grün ein Weiß angenommen wurde. Nach Entfall der Tamponade trat die Erinnerung der blauen Jacke des Knaben auf, nur vermeinte die Versuchsperson ein gelbes Beinkleid gesehen zu haben, während dieses in der Vorlage rot war; die Eier wurden wie früher als blau, gelb, rot und weiß (fälschlich) angegeben, aber diesmal in einer schief liegenden Schüssel befindlich; ferner war der Hund neu hinzugetreten.

Das Anschauungsbild zeigte bei tamponiertem Ohre den Knaben mit blauem (anstatt rotem) Beinkleid (das Vorstellungsbild enthielt nur den Knaben), die Schüssel (im Vorstellungsbilde fehlend) und den Hund (der im Vorstellungsbilde ebenfalls fehlte). Die Eier wurden, gleich wie in der Vorstellung, als blau, rot, gelb und weiß gesehen. Nach Entfall des Ohrtampons sah die Versuchsperson im Anschauungsbilde in Übereinstimmung mit dem vorgestellten Bilde den Knaben mit blauer Jacke und gelbem (anstatt rotem) Beinkleid (neu hinzugetreten), die Schüssel schief gelagert, die Eier blau, gelb, rot und statt weiß, richtig grün. Der Hund wird zum erstenmal als schnuppernd gesehen und ferner, daß dessen Schweif nach aufwärts gerichtet ist.

Verschiedene an einem anderen Tage vorgenommene Versuche zeigten ein sehr wechselndes Verhalten der anschaulichen Gedächtnisbilder, so daß bei unmittelbar auf einanderfolgenden Versuchen das anschauliche Gedächtnisbild eine Reihe von Einzelheiten der Vorlage enthielt, die in der vorstellenden Erinnerung nicht enthalten waren, während gleich darnach überhaupt kein Anschauungsbild hervorgerufen werden konnte, sondern nur die Erinnerung als Vorstellung bestand. Diese Erscheinung, die auch bei anderen Versuchspersonen angetroffen wurde (s. S. 178), spricht für die bereits S. 161 hervorgehobene Unabhängigkeit, die sich an den Anschauungs- und Erinnerungsbildern häufig vorfindet.

II. Beeinflussung der Gedächtnisbilder durch Kompression der Carotis communis.

Wie bereits S. 157 erwähnt wurde, vermag eine verminderte Blutzufuhr zum Gehirn das Gedächtnis in bedeutendem Grade zu beeinflussen. Ich versuchte daher zu erfahren, ob ein solcher Einfluß auch bei Kompression der einen Carotis communis für Gedächtnisbilder, und zwar für Vor-

Digitized by Google
Original from UNIVERSITY OF CALIFORNIA
Generated on 2019-10-24 15:27 GMT / http://hdl.handle.net/2027/uc1.b3252765
Public Domain in the United States, Google-digitized / http://www.hathitrust.org/access_use#pd-us-google

stellungs- und Anschauungsbilder nachweisbar sei. Von den S. 178 mitgeteilten Versuchen führe ich als Beispiele hier folgende an:

1. a) Während der Carotiskompression besichtigt die Versuchsperson eine Vorlage, die 3 Kinder in rot, grau und blau gekleidet, darunter zwei mit einem weißen Häubchen am Kopfe enthält; vor dem einen Kinde liegt ein Hund. Das anschauliche Gedächtnisbild zeigt drei verschiedenfärbig gekleidete Kinder; die Farbe der Kleider kann nicht bestimmt werden; die Häubchen und der Hund werden nicht gesehen. Im Augenblick, als der Carotisdruck nachläßt, erscheinen im Anschauungsbilde der Hund, die Häubchen der zwei Kinder und das Kleid des einen Kindes in Blau. Bei abermaligem, nicht starkem Druck auf die Carotis entfallen aus dem Anschauungsbilde der Hund, die beiden weißen Häubchen und das Blau des einen Kleides. Bei nachlassendem Druck ergibt sich wieder das frühere vervollständigte Bild. b) Ein weiterer Versuch wird mit einem Blumenstrauß angestellt, der mit einem blauen rot geblumten Bande gebunden ist. Während des Carotisdruckes erinnert sich die Versuchsperson an Blumen, die mit einem farblosen Bande gebunden sind. Bei Nachlaß des Druckes treten plötzlich die Farben des Bandes in die Erinnerung und schwinden wieder aus dieser bei abermaliger Kompression.

2. a) Einer Versuchsperson mit lebhaften Anschauungsbildern wird ein Bild vorgelegt, das mehrere, um einen Tisch sitzende Kinder, darunter ein flötenspielendes Mädchen, aufweist; unter dem Tische liegt ein weißgefleckter Hund. Das Anschauungsbild enthält die angegebenen Einzelheiten der Vorlage. Bei Druck auf die Carotis verschwindet alles aus dem Anschauungsbilde und nur an Stelle des Hundes ist ein weißer Fleck sichtbar. Im Augenblick, als der Carotisdruck nachläßt, erscheint statt des weißen Fleckes der Hund und die Kinder um den Tisch sind deutlich sichtbar. Im vorstellenden Gedächtnisbilde ergibt eine Carotiskompression folgende Veränderungen. Bei stärkerem Druck verschwindet jede Erinnerung an das Bild und tritt bei Aufhebung des Druckes wieder hervor. Bei allmählich zunehmendem Drucke fallen aus der Erinnerung zuerst die kleinen Kinder aus, dann das flötenspielende Mädchen, schließlich der Hund und damit das ganze Bild. Bei allmählichem Nachlassen des Druckes erinnert sich die Versuchsperson zuerst des Hundes, dann des flötenspielenden Mädchens und zuletzt der übrigen Kinder.

b) Die Vorlage enthielt eine schwarz-gelbe und eine schwarz-weiß-rote Fahne. Bei schwachem Druck auf die Carotis verschwindet aus dem Anschauungsbilde der gelbe Streifen von der einen Fahne, bei zunehmendem Drucke fällt der mittlere weiße Streifen von der schwarz-weiß-roten Fahne aus, es folgt dann bei zunehmender Kompression der Ausfall von Rot und schließlich der schwarze Streifen von beiden Fahnen. Umgekehrt tritt bei

Digitized by Google
Original from UNIVERSITY OF CALIFORNIA
Generated on 2019-10-24 15:27 GMT / http://hdl.handle.net/2027/uc1.b3252765
Public Domain in the United States, Google-digitized / http://www.hathitrust.org/access_use#pd-us-google

allmählich nachlassendem Carotisdruck zuerst Gelb in das Anschauungsbild, dann Weiß, hierauf jedoch nicht Rot, sondern Schwarz und zuletzt Rot.

Eine sehr auffällige Beeinflussung der Gedächtnisbilder durch Druck auf die Carotis findet sich keineswegs häufig vor und so fand ich in anderen Fällen nur geringe, sogar überhaupt keine Veränderungen der Gedächtnisbilder. Auch an denselben Versuchspersonen zeigen sich an den verschiedenen Tagen zuweilen beträchtliche Unterschiede.

III. Versuche mit Hörvorstellungen.

Ich habe schließlich noch über Versuche mit akustischen Vorstellungsbildern zu berichten, die ich an 2 Fällen anzustellen Gelegenheit fand, und zwar an einer älteren Violinvirtuosin und an einem jungen Mann; die beiden Versuchspersonen besitzen ein lebhaftes akustisches Vorstellungsvermögen und sind imstande, die Töne der verschiedenen Instrumente einzeln und im Zusammenklange subjektiv zu hören. Interessanterweise zeigten die an beiden Personen unabhängig von einander angestellten Versuche übereinstimmende Ergebnisse, und zwar wurden von den subjektiv gehörten Tönen der Streichinstrumente eines Trio- oder Quartettsatzes bei schwachem Druck auf die Carotis die tiefen Töne geschwächt, bei stärkerer Kompression ganz unterdrückt, und zwar bei einem Quartettsatz zuerst die Töne des Violoncells, dann auch die der Viola, so daß zuletzt nur die Violinstimmen allein zur subjektiven Vorstellung kamen, bis auch diese bei noch weiter verstärktem Carotisdruck nicht mehr reproduziert werden konnten. Bei allmählich nachlassender Kompression gelangten zuerst die hohen Töne zum subjektiven Hören, dann erschienen die tiefen Töne zuerst dumpf und bei aufgehobenem Carotisdruck in ihrem wahren Toncharakter.

Bei dem subjektiven Hören eines Klavierstückes konnten bei einem schwachen Druck auf die Carotis die tiefen Klaviertöne nicht mehr reproduziert werden, so daß nur mehr die hohen Töne subjektiv fortklangen, bis auch diese bei stärkerem Drucke schwanden. Umgekehrt traten bei nachlassendem Drucke zuerst wieder die hohen, dann die tiefen Töne subjektiv auf. — Bei einem Versuche, den ich in gleicher Weise an dem jungen Musiker anstellte, erklangen in dem subjektiv gehörten Klaviertrio die Klaviertöne bei Druck auf die Carotis gedämpft, während die Töne der Streichinstrumente überhaupt nicht vorgestellt werden konnten. Bei nachlassendem Drucke wurden die Klaviertöne wieder heller und die Töne der Streichinstrumente traten wieder hervor.

Bei allen den erwähnten Versuchen war es überraschend zu beobachten, wie rasch sich bei Carotisdruck die Veränderungen im subjektiven Hören zu erkennen gaben und wie bereits eine ganz schwache Kompression

Digitized by Google
Original from UNIVERSITY OF CALIFORNIA
Generated on 2019-10-24 15:27 GMT / http://hdl.handle.net/2027/uc1.b3252765
Public Domain in the United States, Google-digitized / http://www.hathitrust.org/access_use#pd-us-google

von Einfluß auf das subjektive Hören ist. Daß ein solcher tatsächlich von der Carotis ausging und nicht auf anderen Druckeinwirkungen beruhte, ergaben Kontrollversuche mit Druckeinwirkungen auf die Umgebung der Carotis und auf verschiedene Stellen des Halses, die keine Änderung in der subjektiven Hörvorstellung herbeiführten.

Bei einer Tamponade des äußeren Gehörganges oder der Paukenhöhle erwies sich in den beiden Fällen eine Einwirkung auf das subjektive Hören der Instrumentaltöne bedeutend schwächer, als wie bei Druckeinwirkungen auf die Carotis, jedoch in demselben Sinne. So vernahmen sowohl die Violinvirtuosin als auch der junge Musiker während einer Drucktamponade (bei der Violinvirtuosin des Gehörganges, beim Musiker der linken Paukenhöhle) die Töne der Streichinstrumente, besonders die Violinstimmen, bedeutend gedämpft und wieder heller, in ihrer richtigen Tonweise, sobald der Ohrtampon entfernt war.

Ergebnis der Untersuchungen über otogene Gedächtnisstörungen.

Das Ergebnis der vorliegenden Studie über otogene Gedächtnisstörungen ist im wesentlichen folgendes:

Gedächtnisstörungen finden sich bei Erkrankungen des Gehörorganes, vor allem des Mittelohres, nicht selten vor. Sie treten in einzelnen Fällen als allgemeine Amnesie auf, gewöhnlich aber als Ausfall oder Schwächung des Gedächtnisses in einer bestimmten Richtung, wie in bezug auf Namen, Zahlen, Personen, Ort, Musik, Sprache . . . . Die Gedächtnisstörungen halten in einzelnen Fällen durch längere Zeit an, treten aber gewöhnlich nur zeitweise mehr oder minder stark hervor, hängen dabei oftmals von dem wechselnden Erkrankungszustand des äußeren oder mittleren Ohres ab und schwinden mit dem Ablauf der Ohrerkrankung. Gedächtnisstörungen können auch durch einen operativen Eingriff auf das Mittelohr hervorgerufen werden. Was die otogene Beeinflußbarkeit des Gedächtnisses als solche betrifft, ist auf die vom Ohr ausgehende Einwirkung auf das Zentralnervensystem hinzuweisen, die sich in sensitiver, motorischer, sensorischer und psychischer Beziehung häufig zu erkennen gibt. Eine besondere Bedeutung kommt auch einer otogenen vasomotorischen Reflexwirkung auf die Gehirngefäße zu, und zwar einer dadurch bedingten verminderten Blutversorgung des Gehirns, die das Gedächtnis bekanntermaßen in hohem Grade zu beeinflussen vermag. In dieser Hinsicht ist der Nachweis einer vom Ohr ausgehenden Blutdrucksteigerung beachtenswert. Auf experimentellem Wege läßt sich durch eine auf das äußere oder mittlere Ohr ausgeübte Drucktamponade sowie durch Druckeinwirkungen auf die Carotis

Digitized by Google
Original from UNIVERSITY OF CALIFORNIA
Generated on 2019-10-24 15:27 GMT / http://hdl.handle.net/2027/uc1.b3252765
Public Domain in the United States, Google-digitized / http://www.hathitrust.org/access_use#pd-us-google

mit Hilfe von optischen und akustischen Gedächtnisbildern bei manchen Personen ein hemmender Einfluß auf das Gedächtnis deutlich nachweisen.

ANHANG.

Versuche mit Gedächtnisbildern.

I. Versuche mit vorgestellten Erinnerungsbildern.

1. H. K., 38 J., Beamter; beiderseits besteht Totalperforation des Trommelfells. Die Paukenhöhle wird auf jeder Seite mittelst Baumwolle fest tamponiert und der Versuchsperson hierauf folgendes farbloses Bild auf 5 Sekunden gezeigt: Eine Frau mit einem Korb in der Hand steht hinter einem Mädchen und einem Knaben, hinter der Frau befindet sich eine an der Wand hängende Pendeluhr und darunter ein Sessel. Zu den Füßen der Frau liegen ein Zwirnknäuel und ein Strumpf mit Stricknadeln. a) Die Versuchsperson erinnert sich an die Frau mit 2 Kindern, vermeintlich 2 Mädchen, an die Pendeluhr, den Sessel und den Zwirnknäuel. Im Verlaufe der folgenden Minuten wird das gleiche Erinnerungsbild wiederholt angegeben. Es werden nunmehr die Ohrtampons entfernt. Unmittelbar darnach tauchen im Erinnerungsbild neben dem Zwirnknäuel die Stricknadeln (ohne Strumpf) auf, ferner berichtigt das nunmehrige Erinnerungsbild, daß neben der Frau nicht 2 Mädchen, sondern nur 1 Mädchen und 1 Knabe stehen. b) Auf einem Bilde steht eine Frau, daneben sitzt eine andere mit einem Kinde, neben dieser stehen 3 Kinder, im Hintergrunde steht ein zweiräderiger Wagen. Die Beobachtungsperson, die beide Ohren tamponiert hat, sieht dieses Bild 5 Sekunden lang an. Das Erinnerungsbild zeigt 2 Frauen und 2 (anstatt 3) Kinder; hinter den Kindern ist irgend ein Gegenstand, den die Versuchsperson nicht näher bezeichnen kann. Dieses Erinnerungsbild bleibt in der nächsten Minute unverändert. Nach Entfernung der Ohrtampons taucht im Erinnerungsbild der zweiräderige Karren auf. c) Ein Bild mit einer Frau, mehreren Männern, darunter einem Violinspieler, und Kindern ergibt während der tamponierten Ohren ein ziemlich richtiges Erinnerungsbild, nur entsinnt sich die Versuchsperson betreffs des Mannes mit der Violine nicht, ob dieser die Violine einfach in der Hand hält oder auf der Violine spielt. Einige Minuten später werden die Tampons aus den Ohren entfernt. Nunmehr zeigt das Erinnerungsbild mit Bestimmtheit, daß der Mann auf der Violine spielt. d) Bei nicht tamponierten Ohren wird ein Bild vorgelegt, das die Versuchsperson ziemlich richtig beschreibt. Nach Tamponierung beider Paukenhöhlen erinnert sich die Versuchsperson ebenfalls an die Einzelheiten des Bildes, doch fällt die Vorstellung des Bildes viel schwieriger und bedarf

Generated on 2019-10-24 15:27 GMT / http://hdl.handle.net/2027/uc1.b3252765
Public Domain in the United States, Google-digitized / http://www.hathitrust.org/access_use#pd-us-google
Digitized by Google
Original from UNIVERSITY OF CALIFORNIA

eines angestrengten Nachdenkens. Nach Entfernung der Ohrtampons entwickelt sich das Erinnerungsbild viel rascher und ohne Anstrengung.

2. E. D., 21 J. Patientin leidet an beiderseitiger eitriger Mittelohrentzündung mit Zerstörung der Trommelfelle. a) Es wird beiderseits die Paukenhöhle mit Watte tamponiert und der Versuchsperson eine Reproduktion des Gemäldes von v. Dyck, die 3 Kinder Karl I. von England darstellend, gezeigt. Das Erinnerungsbild erweist sich als ganz genau. b) Ein zweites Bild betrifft mehrere erwachsene Personen und Kinder; vor der einen Person brennt am Boden ein Reisigfeuer, dessen Rauch die untere Hälfte der Gestalt umhüllt. Die Versuchsperson erkennt im Erinnerungsbilde die Personen deutlich, doch ist ihr das Feuer und der Rauch entfallen. Einige Minuten später werden die Ohrtampons entfernt. Die Versuchsperson sieht nunmehr die untere Hälfte der einen Gestalt von einem Schleier umgeben; tatsächlich zeigt das Bild daselbst den weißen, vom Feuer ausgehenden Rauch, der die Gestalt wie in einen Schleier einhüllt. Das Feuer selbst ist nicht mehr in die Erinnerung gekommen. c) An einem anderen Versuchstage wird ohne Tamponade der Ohren ein Bild vorgelegt, dessen sich die Versuchsperson in allen Einzelheiten erinnert. Eine nachträgliche Ohrtamponade ruft keine Änderung des Erinnerungsbildes hervor. d) Der Versuchsperson wird bei tamponiertem linken Ohr durch 5 Sekunden eine Reproduktion des Holbeinschen Bildes „Dirk Tybis" vorgelegt. Im Erinnerungsbilde treten nur der Mann, die am Tische stehende Vase mit Nelken und „daneben viele Kleinigkeiten" auf. Bei der Aufforderung, ob sich die Versuchsperson nicht auf einen am Tische liegenden auffallenden Gegenstand erinnern könne, es betraf dies ein Petschaft mit einem weißen, kugelförmig endenden Griff, vermochte die Versuchsperson nicht, auch bei längerem Nachdenken, sich dessen zu entsinnen. Nach Entfernung des Ohrtampons treten im Erinnerungsbilde nunmehr auch Bücher auf, die sich hinter dem Manne an der Wand auf einem Sockel befinden; dagegen erschien das am Tische befindliche retortenähnliche weiße Petschaft noch immer aus der Erinnerung ausgefallen. Auf die abermalige Aufforderung, die Versuchsperson möge nachdenken, ob am Tische nicht ein auffälliger Gegenstand läge, erklärte diese anfänglich, sich nicht darauf zu erinnern; nach einigen Sekunden fiel ihr dagegen ein, daß sich am Tische eine weiße Kugel befinde; gleich darnach erinnerte sich die Versuchsperson an einen von der Kugel ausgehenden weißen Stiel. Damit war das weiße retortenähnliche Petschaft vollständig in die Erinnerung gelangt. e) An einem anderen Versuchstage, an dem beide Paukenhöhlen tamponiert waren, erinnert sich die Versuchsperson in dem ihr vorgelegt gewesenen Gruppenbild nach Entfernung des rechtsseitigen Tampons an einen am Boden liegenden grünen Zweig, ferner, daß ein im Bilde befindlicher Mann etwas in der

Generated on 2019-10-24 15:27 GMT / http://hdl.handle.net/2027/uc1.b3252765
Public Domain in the United States, Google-digitized / http://www.hathitrust.org/access_use#pd-us-google
Digitized by Google
Original from UNIVERSITY OF CALIFORNIA

Hand hält (im Bilde einen Bierkrug). Nach Entfernung des linken Tampons tritt im Erinnerungsbild ein Mädchen mit 2 Kindern auf, wie dies die Vorlage tatsächlich aufweist.

3. L. B., 18 J. a) Es werden beide Gehörgänge stark tamponiert und der Versuchsperson hierauf durch einige Sekunden ein farbiges Bild vorgelegt, auf dem sich 4 Mädchen befinden, von denen 3 einen Hut aufhaben mit einer rosa, violetten und gelben Masche. Nach Wegnahme des Bildes beschreibt die Versuchsperson die 4 Mädchen und deren Hüte, vermag sich aber nicht auf die Farbe der Maschen zu erinnern. Es werden nunmehr die Tampons aus beiden Ohren entfernt. Unmittelbar darnach treten die Farben in das Gedächtnis. b) Bei einem 2. derartigen Versuche wird ein Bild vorgelegt, das Palmkätzchen und gelbe Blumen enthält, die mit einem blau- und rotgefärbten Bande gebunden sind. Während der noch bestehenden Gehörgangstamponade erinnert sich die Versuchsperson an die Palmkätzchen, die gelben Blumen und ein Band ohne Farbe. Nach Entfernung der Tampons tritt die Erinnerung der Bandfarben auf. c) Auf einem Bilde befinden sich verschiedene Personen, darunter einige mit einem Mantel über ihrem Rock. Die Versuchsperson erinnert sich an die verschiedenen Personen, aber während der Gehörgangstamponade nicht auch der Mäntel, wohl aber 1 Sekunde nach Entfernung der Tampons.

4. M. a) Beide Paukenhöhlen werden tamponiert. Das vorgelegte Bild enthält im Hintergrund eine braun gekleidete, stehende Frau, vor ihr eine an einem Reisigfeuer sitzende Frau in einem gelblichen Tuch mit einem verhüllten Kinde am Arm, neben ihr ein Knabe in weißem Hemd und braunem Beinkleid, der Reisig ins Feuer wirft; hinter der Frau stehen ein kleines und ein größeres Kind, neben diesen ein zweiräderiger Karren mit einem Korb und Tüchern; hinter der Gruppe befindet sich ein grüner Hügel. Die Versuchsperson erinnert sich an beide Frauen als stehend (die eine Frau mit dem Kinde sitzt), den Knaben mit brauner Weste (tatsächlich weißes Hemd, braune Beinkleider), grünen Hügel. Entfernung des linken Tampons: Dasselbe Erinnerungsbild, neu auftretend: neben der Frau mit dem Kinde eine kleine Frau (tatsächlich 2 Kinder), der Wagen mit Gegenständen darauf; das Kleid der stehenden Frau braun. b) Beide Paukenhöhlen werden tamponiert und hierauf ein Gruppenbild auf 5 Sekunden gezeigt. Das Bild enthält eine Frau mit einem weißen Kopftuch; am oberen Türpfosten hängt ein weißes, undeutlich beschriebenes Papier, vorne liegt ein braun-weiß gefleckter Hund; rechts im Vordergrund sitzen mehrere Kinder; eine weitere Gruppe befindet sich links. Das Erinnerungsbild ergibt die Gruppen undeutlich, dagegen deutlich die Frau, jedoch ohne Kopftuch; der Hund und das weiße Papier werden nicht angegeben. Nach Entfernung des linken Tampons erinnert sich die Versuchsperson an den

Generated on 2019-10-24 15:27 GMT / http://hdl.handle.net/2027/uc1.b3252765
Public Domain in the United States, Google-digitized / http://www.hathitrust.org/access_use#pd-us-google
Digitized by Google
Original from UNIVERSITY OF CALIFORNIA

Hund und an das weiße Kopftuch der Frau, ferner an das weiße Papier am Türpfosten. Nach Entferung des rechten Tampons treten die braun-weiße Färbung des Hundes deutlich in die Erinnerung, ferner die Schriftzüge am Papier. c) Beide Paukenhöhlen werden tamponiert; die Versuchsperson erhält zwischen beiden Augen ein Kartonblatt, so daß das rechte und linke Auge getrennte Gesichtseindrücke empfangen. Vor das rechte Auge wird ein Bild gehalten, das Palmkätzchen mit gelben Blumen und einem Band enthält; das Band ist blau, mit roten Blumen verziert. Das linke Auge sieht auf eine Gruppe von Kindern um einen Tisch, von denen ein flötenspielendes Mädchen in blauem Kleide am Tisch sitzt, am anderen Ende ein Knabe, der die Vorderfüße einer Katze aufhebt; vor dem Tisch steht ein braun-weiß gefärbter Hund. Die Versuchsperson erinnert sich von dem mit dem rechten Auge gesehenen Blumenbild an die Palmkätzchen, gelben Blumen und an ein Band ohne Farben. Von dem mit dem linken Auge betrachteten Bild sind in Erinnerung eine Frau (tatsächlich ein Mädchen) mit dem blauen Kleide, ein Kind, das sich „mit etwas" spielt, und der Tisch. Es wird nunmehr der Tampon rechts entfernt. Die Versuchsperson erinnert sich an dem mit dem rechten Auge gesehenen Blumenbild auch des blauen Bandes; am Gruppenbild, das dem linken Auge vorgelegt worden war, erinnert sich die Versuchsperson nunmehr, daß sich das Kind mit einem Hunde oder einer Katze spielt und daß auf dem Tische keine Frau, sondern ein Mädchen sitzt. Es wird auch der linke Tampon entfernt. Erinnerungsbild rechts: das Blumenband ist nicht durchgehend blau, sondern mit roten Blumen durchsetzt. Erinnerungsbild links ergibt keinen Zusatz.

5. G., Trommelfelle intakt. Beide Gehörgänge werden bis zum Trommelfelle tamponiert. Das vorgelegte Bild enthält 2 im Wald sitzende Knaben, der eine mit brauner, der andere mit lichtvioletter Weste, beide mit dunklen Beinkleidern; neben dem einen Knaben steht ein Gebüsch. Die Versuchsperson erinnert sich an die Knaben und die Farbe ihrer Westen, aber nicht an die Farbe der Beinkleider und an den Strauch. Nach Entfernung beider Tampons wird das Erinnerungsbild schärfer, die Versuchsperson erinnert sich nunmehr auch der dunkel gefärbten Beinkleider und des Strauches.

II. Versuche mit Anschauungsbildern.

1. a) Das Bild enthält einen Blumenstrauß, in welchen rechts eine schwarz-gelbe, in der Mitte eine schwarz-weiß-rote und links eine rote Fahne mit Halbmond stecken. Es wird die linke Paukenhöhle tamponiert. Die Versuchsperson sieht im Anschauungsbild den Blumenstrauß, jedoch

Digitized by Google
Original from UNIVERSITY OF CALIFORNIA
Generated on 2019-10-24 15:27 GMT / http://hdl.handle.net/2027/uc1.b3252765
Public Domain in the United States, Google-digitized / http://www.hathitrust.org/access_use#pd-us-google

ohne Fahnen. Bei Entfernung des Tampons treten die rechte und linke, nicht aber auch die mittlere Fahne im Anschauungsbilde auf. Bei abermaligem Tamponieren verschwinden die beiden Fahnen im Anschauungsbilde und treten nach Entfernung des Tampons wieder auf. b) Es wird folgendes Bild vorgelegt, während die Versuchsperson das linke Ohr tamponiert hat: Vorn steht ein Mann mit einer schwarzen Kappe, in schwarzem Mantel und rotem Rock; er hält in den Händen ein teilweise beschriebenes Blatt Papier. Vor ihm am Tische befindet sich ein Schreibzeug, daneben eine Vase mit Blumen; an der Wand hinter dem Mann liegen auf einer Konsole Bücher. — Die Versuchsperson sieht bei geschlossenen Augen den Mann mit der schwarzen Kappe und schwarzem Mantel (nicht aber auch den roten Rock), in seinen Händen ein weißes Blatt Papier (nicht aber auch die Schrift), die Vase mit den Blumen (nicht das Schreibzeug), zur rechten Seite des Mannes die Konsole mit Büchern (nicht die Konsole mit Büchern links). Nach Entfernung des Tampons aus dem linken Ohre treten im Anschauungsbilde hinzu: der rote Rock des Mannes, auf dem weißen Papier in dessen Händen Schriftzüge, am Tisch das Schreibzeug und die Konsole links mit den Büchern. c) Bei tamponiertem Ohre zeigt das Anschauungsbild von einem auf 5 Sekunden vorgezeigten Genrebild die dargestellten Männer, Frau und 2 Kinder auf der linken Bildseite, nicht aber auch 2 Kinder auf der rechten Bildseite, einen am Boden liegenden schwarz-weiß gefleckten Hund und einen neben diesem liegenden Tannenzweig. Nach Entfernung des Ohrtampons erscheint das Anschauungsbild lichter, es tritt der Hund hinzu, dann die beiden Kinder und zuletzt der Ast.

2. Das linke Ohr wird tamponiert, der Tampon reicht durch die Trommelfellücke in die Paukenhöhle. Das Bild enthält eine im Hintergrunde stehende Frau, vor ihr eine sitzende mit einem weißen Tuche und ein eingehülltes Kind im Arme. Vor dieser der Rauch eines Reisigfeuers, das ein mit weißem Hemd bekleideter Knabe anschürt. Hinter diesem steht ein Karren, daneben befinden sich 2 Kinder auf einer grünen Wiese. Die Versuchsperson schließt die Augen und sieht im Anschauungsbilde die sitzende Frau mit dem weißen Tuch, vor ihr „etwas weißes" (d. i. der Rauch des Feuers), ferner die 2. Frau und den kleinen Knaben im Hemd; hinter der sitzenden Frau zeigt das Bild „noch jemanden". — Bei offenen Augen erinnert sich die Versuchsperson nur an die beiden Frauengestalten und an den Karren (im Anschauungsbild nicht enthalten). Der Ohrtampon wird entfernt: Das Anschauungsbild zeigt die sitzende Frau mit dem weißem Tuch, die etwas im Arm hält (früher nicht gesehen), vor ihr eine Wolke (früher „etwas weißes", nämlich den Rauch). Das Bild zeigt ferner den Knaben, „der etwas schleppt", weiter hinten 2 Gestalten (früher nicht gesehen); der Karren wird nicht gesehen.

Digitized by Google
Original from UNIVERSITY OF CALIFORNIA
Generated on 2019-10-24 15:27 GMT / http://hdl.handle.net/2027/uc1.b3252765
Public Domain in the United States, Google-digitized / http://www.hathitrust.org/access_use#pd-us-google

Bei offenen Augen zeigt das Vorstellungsbild 2 Frauen, von denen die eine steht, eine Wiese und den Wagen, „auf den etwas daraufliegt".

III. Verschiedenes Verhalten des Erinnerungs- und des Anschauungsbildes.

Die Vorlage zeigt 2 Mädchen, die eine, am Sessel stehend, lichtblau gekleidet, greift mit der einen Hand nach aufwärts gegen eine Blumengirlande und gibt mit der anderen, nach abwärts gekehrten Hand Blumen in einen Topf, den das andere, dunkelblau gekleidete Mädchen hält. Neben diesem steht ein Baum, der nach links rote Blüten trägt.

Der Versuchsperson ist die linke Paukenhöhle tamponiert. Das Erinnerungsbild ergibt 2 Mädchen, von denen das eine höher steht als das andere und dunkelblau gekleidet ist. Das Anschauungsbild zeigt ein auf einem Stuhl stehendes lichtbraun (anstatt lichtblau) gekleidetes Mädchen und ein am Boden stehendes dunkelblau gekleidetes, das die Hände etwas nach oben hält (der Blumentopf, den das Mädchen hält, erscheint nicht im Anschauungsbild); neben dem Mädchen steht ein Baum mit roten Blüten. Nach Entfernung des Tampons tritt im Anschauungsbilde zu den früheren Einzelheiten neu hinzu, daß das am Sessel stehende Mädchen die eine Hand erhoben, die andere gesenkt hat, ferner, daß der Baum die roten Blüten nur nach links enthält. — Das Erinnerungsbild ergibt ein am Stuhl stehendes Mädchen in lichtgelbem Kleide, die eine Hand erhoben, die andere gesenkt und ein tieferstehendes Mädchen in dunkelblauem Kleide.

Dieser Versuch ergab nun betreffs der Erinnerungs- und Anschauungsbilder Folgendes: Bei tamponiertem Ohre erinnert sich die Versuchsperson nur an ein höher und ein tiefer stehendes Mädchen in dunkelblauem Kleide. Das Anschauungsbild ergab dagegen auch das lichtblaue Kleid des höher stehenden Mädchen und den Sessel, auf dem dieses stand, ferner dessen erhobene Hände (behufs Halten des Blumentopfes); weiters war der seitlich stehende Baum mit roten Blumen sichtbar. Nach Entfernung des Tampons zeigte das Anschauungsbild außer den früheren Einzelheiten die erhobene rechte und die gesenkte linke Hand des am Sessel stehenden Mädchens und die Anordnung der roten Blüten des Baumes nach links. Das Vorstellungsbild enthielt betreffs der beiden Mädchen dieselben Einzelheiten, wogegen der Baum mit den roten Blüten aus der Erinnerung ausgefallen erschien, trotzdem unmittelbar vorher das Anschauungsbild den Baum mit den roten Blüten gezeigt hatte.

IV. Beeinflussung der Gedächtnisbilder durch Kompression der Carotis.

1. a) Während der Kompression der einen Carotis am Halse besichtigt die Versuchsperson ein Bild, das 3 Kinder und einen vor dem einen Kind

Digitized by Google
Original from UNIVERSITY OF CALIFORNIA
Generated on 2019-10-24 15:27 GMT / http://hdl.handle.net/2027/uc1.b3252765
Public Domain in the United States, Google-digitized / http://www.hathitrust.org/access_use#pd-us-google

befindlichen Hund darstellt. Das eine Kind ist rot gekleidet, das zweite grau, das dritte blau; 2 Kinder haben ein weißes Häubchen auf. Das anschauliche Gedächtnisbild zeigt 3 verschiedenfärbig gekleidete Kinder, die Farbe der Kleider kann nicht gesehen werden. Im Augenblick, als der Carotisdruck nachläßt, erscheint im Gedächtnisbilde der Hund, die Häubchen der beiden Kinder und das blaue Kleid des einen Kindes. Bei abermals vorgenommenem Druck entfallen aus dem Gedächtnisbilde der Hund, die beiden weißen Häubchen und die blaue Farbe des Kleides; sie erscheinen wieder wie früher bei aufgehobenem Drucke, bei erneutem Carotisdrucke verschwindet das Anschauungsbild und das vorgestellte Bild ergibt nur die Frau, das Kind, den Knaben und den Hund, alles ohne Farben. Mit Aufhebung des Druckes erscheint wieder das früher geschilderte Anschauungsbild. b) Das Bild enthält Palmkätzchen, gelbe Blumen mit einem blauen Band gebunden; dieses besitzt rote Blumen auf blauem Grunde und eine gelbliche Bordüre. Bei Carotisdruck erinnert sich die Versuchsperson an die Blumen, die mit einem blassen Bande gebunden sind. Bei Aufhebung des Druckes tritt augenblicklich das Gedächtnisbild in allen Einzelheiten, darunter auch die Farben im Bande, deutlich auf. Bei abermaligem Carotisdruck verschwindet das Anschauungsbild und das Vorstellungsbild zeigt die früheren Einzelheiten.

2. Bei Carotisdruck sieht die Versuchsperson im Gedächtnisbilde von der vorher besichtigten Karte (Frau mit einem Kinde im gelben Kleide, Knabe in Uniform, der den Fuß eines Hundes verbindet, an der Wand des Zimmers Bilder) nichts, sondern sie erinnert sich nur in der Vorstellung an eine Frau mit einem Kinde am Arm (Farbe des Kinderkleides und des Kleides der Frau ?), an einen Knaben und einen Hund (ohne erhobene Füße). Im Augenblick, als der Carotisdruck nachläßt, taucht das anschauliche Gedächtnisbild auf, dieses zeigt die Frau in weißem Oberkleid und dunklem Rock, das Kind in einem gelblichen Kleid, den Knaben und den Hund, dessen einer Fuß gebunden wird, ferner Bilder an der Wand.

3. Das Bild zeigt eine Frau mit einem Kinde am Arm, das ein gelbliches Kleid und rote Schuhe trägt, neben der Frau spielt ein in lichtem Grau und mit einer grauen Mütze bekleideter Knabe mit einem Hund. Bei Carotisdruck ist im Gedächtnisbild nur die Frau und der Knabe, dieser aber in einem dunklen Kleide und ohne Kappe sichtbar. Bei Aufhebung des Carotisdruckes tritt im Anschauungsbilde das Kind am Arm der Mutter auf, nebst der Farbe des Kleides und der Schuhe; ferner zeigt sich die Kappe am Kopf des Knaben und dessen Kleid ist lichtgrau (entsprechend der Vorlage). Ein abermaliger Carotisdruck läßt das Kind und die Kappe des Knaben verschwinden und ändert dessen Kleid in eine dunkle Farbe.

Digitized by Google
Original from UNIVERSITY OF CALIFORNIA
Generated on 2019-10-24 15:27 GMT / http://hdl.handle.net/2027/uc1.b3252765
Public Domain in the United States, Google-digitized / http://www.hathitrust.org/access_use#pd-us-google

Ein Nachlaß des Druckes bewirkt die bereits früher beobachtete Veränderung im Anschauungsbild.

4. Während der Kompression wird der Versuchsperson ein Bild vorgelegt, das 3 Mädchen und 1 Kind darstellt. An den Hüten der 3 Mädchen befindet sich an dem einen eine rote, am zweiten eine gelbe, am dritten eine violette Masche. Neben dem Mädchen mit der violetten Masche liegt ein Tannenzweig. Das vorgestellte Gedächtnisbild ergibt das Kind mit den 3 Mädchen, von denen das eine eine gelbe, das zweite eine blaue Hutmasche aufweist, an die dritte erinnert sich die Versuchsperson nicht, so auch nicht an den Tannenzweig. Bei Nachlaß der Carotiskompression erinnert sich die Versuchsperson an die rote Masche und an den Tannenzweig. b) Bild eines Mannes, vor diesem ein Tisch mit verschiedenen Gegenständen. Während der Kompression erinnert sich die Versuchsperson an den Mann und den Tisch, aber an keinen Gegenstand, der auf diesem liegt. Wie die Carotiskompression aufhört, tritt die Erinnerung zuerst eines runden weißen Körpers am Tische, dann eines von dem kugeligen Körper ausgehenden weißen Stieles auf. Tatsächlich liegt am Tisch ein weißer retortenähnlicher Körper.

5. Anschauungsbild: Bei freier Carotis sieht die Versuchsperson von dem vorgelegten Bilde Kinder um einen Tisch, von denen ein Mädchen Flöte bläst und ein Knabe eine Katze hält; unten beim Tische befindet sich ein Hund. Bei Druck auf die Carotis verschwindet das Anschauungsbild und es ist nur mehr an der Stelle des Hundes ein weißer Fleck sichtbar. Im Moment, als der Druck auf die Carotis nachläßt, erscheint der weiße Fleck als Hund und die Kinder um den Tisch sind deutlich erkennbar. Bei abermaliger Carotiskompression wird bei starker Kompression das ganze Bild dunkel und dessen Einzelheiten nicht erkennbar, bei schwächerem Druck bleibt nur der Hund als weißer Fleck übrig. Vorstellungsbild. Druck auf die Carotis und Nachlaß des Druckes ergeben im wesentlichen am Vorstellungsbilde dieselben Veränderungen wie am Anschauungsbilde: bei starkem Carotisdruck verschwindet das ganze Bild und tritt bei Nachlaß des Druckes wieder hervor, bei allmählich ansteigendem Druck verschwinden zuerst die kleinen Kinder, bei zunehmendem Druck auch das flötenspielende Mädchen, hierauf der Hund, bis schließlich das ganze Erinnerungsbild verloren geht. Umgekehrt tauchen bei allmählich nachlassendem Druck zuerst der Hund, dann das Mädchen, schließlich die übrigen Kinder im Erinnerungsbilde auf.

V. Versuche mit Hörvorstellungen.

1. a) L. F., Musiker, hört von einem vorgestellten Trio-Satze die einzelnen Instrumente; bei Tamponierung der linken Paukenhöhle klingen

Digitized by Google
Original from UNIVERSITY OF CALIFORNIA
Generated on 2019-10-24 15:27 GMT / http://hdl.handle.net/2027/uc1.b3252765
Public Domain in the United States, Google-digitized / http://www.hathitrust.org/access_use#pd-us-google

die einzelnen Stimmen dumpfer, besonders die Violintöne, und werden wieder heller, sobald der Ohrtampon entfernt wird. b) Die Versuchsperson stellt sich einen Klaviertrio-Satz vor; bei Druck auf die eine Carotis communis erklingen die Klaviertöne dumpf, während die Töne der Streichinstrumente ganz verschwinden; sobald der Druck auf die Carotis nachläßt, treten wieder die Töne der Streichinstrumente hervor und die Klaviertöne werden als dumpfe Schläge wahrgenommen. c) Bei einem abermaligen Versuch verschwinden bei schwachem Carotisdruck die Töne der Streichinstrumente, während die Klaviertöne schwächer erscheinen, dabei dumpfer klingen; bei starkem Druck treten statt der Klaviertöne nur dumpfe Schläge auf. Bei nachlassendem Druck werden zuerst die hohen, dann die tiefen Töne vorgestellt. d) Bei subjektivem Hören von Streichinstrumenten fallen bei schwachem Druck auf die Carotis die tiefen Töne aus, bei starkem auch die hohen. Umgekehrt werden bei nachlassendem Druck zuerst die hohen, schließlich auch die tiefen Töne gehört.

2. O. Z., Violinvirtuosin. a) während des Druckes auf die Carotis hört die Versuchsperson von den Streichtrio-Instrumenten nur die hohen Töne, im Augenblick, als der Druck nachläßt, ertönen auch die tiefen Töne; diese verschwinden wieder bei einem abermaligen Druck usw. b) Bei Druck auf die Carotis achtet die Versuchsperson besonders auf die Cellotöne, die jedoch nicht zum subjektiven Hören gelangen; sobald der Carotisdruck aufhört, erklingen die Töne des Cellos und verschwinden wieder im Augenblick der erneuerten Kompression. c) Bei Tamponierung des Gehörganges erklingen die tiefen subjektiven Töne der Streichinstrumente bedeutend dumpfer und wieder im natürlichen Toncharakter bei Entfernung des Tampons.

Kasuistik.

I. Erkrankung des äußeren Gehörganges, Fall 1—20.

1. J. H., 49 J., Kaufmann, seit 3 Wochen Otitis externa, Gedächtnis gut. — **2.** A. Kl., 24 J., Lehrerin, seit 1 Monat beiderseits Otitis externa; seit der Ohrerkrankung zeigt sich ein Vergessen der der Patientin gemachten Mitteilungen. — **3.** M. Sch., 30 J., häuslich beschäftigt, links seit 3 Wochen Otitis externa, Gedächtnis gut. — **4.** M. V., 24 J., Verkäuferin, rechts 4 Wochen heftige Otitis externa, Gedächtnis gut. — **5.** J. S., 21 J., Dienstmädchen, links 14 Tage Otitis externa, Gedächtnis gut. — **6.** Ch. K., 15 J., Schülerin, rechts seit 2 Wochen Otitis externa. Einige Tage nach Beginn der Otitis trat eine bedeutende Vergeßlichkeit beim Lernen und für Vorträge ein, während das Gedächtnis bisher ganz gut war. — **7.** T. U.,

Digitized by Google
Original from UNIVERSITY OF CALIFORNIA
Generated on 2019-10-24 15:27 GMT / http://hdl.handle.net/2027/uc1.b3252765
Public Domain in the United States, Google-digitized / http://www.hathitrust.org/access_use#pd-us-google

23 J., häusliche Beschäftigung, rechts seit 3 Wochen heftige Otitis externa. Seit 18 Tagen momentane Vergeßlichkeit, erinnert sich z. B. nicht, wo sie etwas hingestellt hat. Früher hatte Patientin eine derartige Erscheinung niemals beobachtet. — **8.** K. Sch., 42 J., rechts seit 10 Tagen Otitis externa, Gedächtnis gut. — **9.** M. B., 18 J., Bürodienst, rechts seit 2 Wochen Otitis externa, Gedächtnis gut. — **10.** A. A., 37 J., Maschinenmeister, 3 Wochen rechts Cerumen, Gedächtnis gut. — **11.** M. W., 45 J., links seit 12 Tagen Otitis externa. Das Gedächtnis ist im allgemeinen gut, doch bemerkte Patientin 3 Tage nach Beginn der Otitis einen zeitweiligen vollständigen Ausfall des Gedächtnisses, so daß sie für einige Zeit nicht weiß, was sie zu tun vorhatte. Derartige Anfälle traten durch 3 Tage täglich öfters auf, ohne Schmerzen im Kopf oder im Ohr. Patientin hatte vorher niemals eine derartige Erscheinung gehabt. — **12.** S. P., 15 J., links seit 14 Tagen Otitis externa, die ersten 3 Tage mit heftigen Schmerzen. Seit Beginn der Otitis Vergeßlichkeit betreffs erhaltener Aufträge. Während Patientin sonst jede Nacht lebhaft träumte und sich des Morgens regelmäßig ihrer Träume erinnerte, war diese Erscheinung vom Beginn der Ohrerkrankung geschwunden; 11 Tage nach Beginn der Erkrankung trat mit der Abnahme der Ohrentzündung die frühere Traumerinnerung wieder auf. Es wäre zu bemerken, daß die Nachtruhe der Patientin nur in den ersten Tagen der Otitis externa wegen der Ohrschmerzen gestört, später aber auch zur Zeit des Ausfalles von Traumerinnerungen ungestört war. — **13.** A. D., 39 J., Arbeiter, Cerumen im Gehörgang, seit 1 Jahr dadurch schwerhörig; Gedächtnis gut. — **14.** C. W., 31 J., Postbeamter, seit 14 Tagen rechts Otitis externa, Gedächtnis gut. — **15.** K. St., 15 J., seit 12 Tagen links heftige Otitis externa, Gedächtnis gut. — **16.** St. K., 16 J., Schneiderin, rechts seit 8 Tagen Otitis externa, Gedächtnis gut. — **17.** L. B., 18 J., leidet seit 6 Monaten an einem Ekzem beider Gehörgänge mit bedeutender Hypertrophie der Cutis und zeitweise auftretenden Abscessen. Patientin bemerkte in den letzten 4 Monaten eine auffällige Abnahme ihres früher guten Gedächtnisses, besonders für Zahlen. — **18.** N. M., 56 J., Landmann, beiderseits seit 5 Wochen dem Trommelfell anliegende Cerumenpfröpfe. Seit 4 Wochen besteht eine auffällige Vergeßlichkeit, besonders für Namen. — **19.** F. D., 64 J., seit 3 Wochen Otitis externa, Gedächtnis gut. — **20.** J. H., 49 J., Kaufmann, seit 3 Wochen Otitis externa, Gedächtnis gut.

II. Erkrankung des Mittelohres.

1. Mittelohrkatarrh.

a) Akuter Mittelohrkatarrh. Fall 21—70.

21. Fr. A., 50 J., Näherin; links seit 6 Wochen Mittelohrkatarrh. Seit der Ohraffektion besteht oft ein rasch vorübergehender Ausfall des

Digitized by Google
Original from UNIVERSITY OF CALIFORNIA
Generated on 2019-10-24 15:27 GMT / http://hdl.handle.net/2027/uc1.b3252765
Public Domain in the United States, Google-digitized / http://www.hathitrust.org/access_use#pd-us-google

Gedächtnisses, so daß Patientin z. B. nicht weiß, was sie zu holen beabsichtigte. — **22.** Fr. S., 16 J., Lehrling, seit 1 Woche bilateral akuter Mittelohrkatarrh. Gedächtnis nicht beeinflußt. — **23.** M. M., 47 J., Sicherheitswachmann; links seit 3 Wochen akuter Mittelohrkatarrh. Patient vergißt seit der Ohrerkrankung oft kleine Einkäufe. — **24.** M. K., 14 J., Schülerin, rechts seit 14 Tagen Ohrenkatarrh; Gedächtnis gut. — **25.** L. Sch., 30 J., Handelsschüler, seit 1 Jahr rechts Mittelohrkatarrh, leidet seit dieser Zeit an einem schlechten Namensgedächtnis. — **26.** Sch., 29 J., Leutnant, seit 3 Monaten beiderseits Mittelohrkatarrh; seit Beginn der Ohrerkrankung besteht ein schlechtes Namensgedächtnis, ferner vergißt Patient oft die ihm erteilten Aufträge. Das Lokalgedächtnis ist unverändert gut. — **27.** J. J., 60 J., Beamter, links seit 5 Tagen Mittelohrkatarrh; Gedächtnis gut. **28.** J. B., 27 J., Jurist; 4 Monate beiderseits Mittelohrkatarrh. Seit Beginn der Ohrerkrankung hat sich das Gedächtnis wesentlich verschlimmert, so daß sich z. B. Patient der verschiedenen Paragraphe nicht zu entsinnen vermag und deshalb von der Prüfung zurücktreten mußte. — **29.** A. N., 8 J., beiderseits Mittelohrkatarrh seit 1 Jahr; Gedächtnis gut. — **30.** M. K., 12 J., Schülerin; seit 5 Monaten beiderseits Mittelohrkatarrh; seit der Erkrankung vergißt Patientin leicht und lernt schwer. — **31.** R. K., 30 J., Schneiderin, links 12 Tage Mittelohrkatarrh; Gedächtnis gut. — **32.** J. B., 33 J., Feuerwehrmann, rechts 2 Monate Mittelohrkatarrh. Gedächtnis gut. — **33.** L. Ch., 14 J., Schüler, seit 1 Jahr beiderseits Mittelohrkatarrh. Gedächtnis gut. — **34.** M. K., 31 J., Sollizitator, links seit 4 Monaten Mittelohrkatarrh, das früher gute Gedächtnis hat sich seit dem Ohrenkatarrh sehr verschlechtert, so daß z. B. Patient Vorgelesenes unmittelbar nach dem Lesen vergessen hat; zuweilen erinnert er sich dessen nach 2—3 Tagen; das Namengedächtnis ist gegenwärtig sehr schlecht, auch für längst bekannte Personen. Aufträge werden häufig vergessen. **35.** J. S., 41 J., Wirtin, beiderseits 1 Jahr Katarrh, Gedächtnis gut. — **36.** N. J., 9 J., rechts 2 Monate akuter Mittelohrkatarrh; seit der Ohrenerkrankung vergießt das Mädchen sehr rasch, was sie gelernt oder einfach gelesen hat. **37.** A. P., 26 J., Erzieherin, links ein Jahr Ohrkatarrh; seit der Ohrerkrankung vergißt Patientin leicht, was sie gelesen und unterrichtet hat; so entfallen ihr auch öfters deutsche oder englische Wörter; häufig erinnert sich Patientin nach einiger Zeit wieder an das Vergessene — **38.** T. G., 27 J., Postbediensteter, rechts seit 3 Monaten akuter Ohrenkatarrh; Gedächtnis gut. — **39.** L. S., 24 J., Schneiderin, seit 7 Monaten beiderseits Mittelohrkatarrh; vergißt seit der Ohrerkrankung das Gelesene, dagegen nicht Aufträge. — **40.** J. Sch., 12 J., Lehrling; seit 3 Monaten beiderseits Mittelohrkatarrh; vergißt binnen weniger Minuten das Gelesene (seit der Ohrerkrankung). Sonst ist das Gedächtnis gut. — **41.** M. K., 18 J., Studentin;

Digitized by Google
Original from UNIVERSITY OF CALIFORNIA
Generated on 2019-10-24 15:27 GMT / http://hdl.handle.net/2027/uc1.b3252765
Public Domain in the United States, Google-digitized / http://www.hathitrust.org/access_use#pd-us-google

seit 2 Monaten beiderseits Mittelohrkatarrh, Gedächtnis gut. — **42.** L. B., Aufseher; seit 3 Monaten rechts Katarrh. Vor der Ohrerkrankung hatte Patient ein gutes Gedächtnis; seit 3 Monaten ist dieses sehr schlecht für Namen und Zahlen, ferner für Gelesenes; auch bei Einkäufen erinnert sich Patient oft nicht, was er eingekauft und ausbezahlt hat. Seit 3 Monaten schreibt Patient oft ihm wohlbekannte Adressen unrichtig. — **43.** M. Sch., 24 J., Pflegerin, seit 5 Wochen rechts Ohrenkatarrh; Gedächtnis gut. — **44.** K. F., 29 J., Schriftsetzer; beiderseits Ohrkatarrh seit 4 Monaten; seit dieser Zeit besteht für Mitteilungen und Aufträge eine auffällige Vergeßlichkeit, wobei jedoch öfters das Vergessene nach 10—15 Minuten dem Patienten wieder einfällt. Für Gelesenes, Namen und Zahlen ist das Gedächtnis unverändert gut. — **45.** M. S., 10 J., Schülerin, seit 1 Monat beiderseits Ohrkatarrh; Gedächtnis gut. — **46.** J. S., 49 J., Bäcker, seit 3 Wochen beiderseitiger Mittelohrkatarrh. Seit 8 Tagen vergißt Patient häufig die erhaltenen Aufträge, so auch Gelesenes; in kurzer Zeit erinnert er sich häufig wieder an das Vergessene. — **47.** K. S., 29 J., häuslich beschäftigt, links 1 Jahr, rechts seit 3 Wochen Mittelohrkatarrh; Gedächtnis gut. — **48.** S. Sch., 21 J., Student; seit 12 Tagen beiderseits Mittelohrkatarrh; Gedächtnis gut. — **49.** J. B., 14 J., Lehrling, rechts seit 3 Wochen Mittelohrkatarrh, Gedächtnis gut. — **50.** E. P., 16 J., Lehrling, links seit 5 Tagen Mittelohrkatarrh, Gedächtnis gut.— **51.** S. P., 35 J., häuslich beschäftigt, rechts seit 6 Monaten Ohrenkatarrh, Gedächtnis gut. — **52.** A. P., 23 J., Köchin, beiderseits 1 Jahr Ohrenkatarrh, Gedächtnis gut. — **53.** J. M., häusliche Beschäftigung, seit 3 Monaten Ohrkatarrh; Gedächtnis gut. — **54.** J. N., 38 J., Kondukteur, links seit 7 Monaten Ohrenkatarrh. Patient hatte bis zu seiner Ohrenerkrankung ein sehr gutes Gedächtnis; seit 6 Monaten vergißt er sehr rasch Gelesenes und verlegt häufig verschiedene Gegenstände, ferner verwechselt Patient oft mehrere erhaltene Aufträge und macht beim Addieren wiederholt dieselben Fehler. — **55.** T. F., 55 J., Kaufmann, links seit 2 Monaten Ohrkatarrh, Gedächtnis gut. — **56.** M. R., 19 J., Geschäftsmann, seit 2 Monaten rechts Ohrkatarrh, Gedächtnis gut. — **57.** St. H., 24 J., Geschäftsfrau, rechts seit 6 Monaten Ohrkatarrh, Gedächtnis gut. — **58.** J. D., 44 J., Soldat, beiderseits seit 10 Monaten Ohrkatarrh; Patient leidet seit jeher an einem schlechten Gedächtnis, das seit dem Mittelohrkatarrh gleich geblieben ist. — **59.** L. L., 24 J., Ungarin, seit 9 Monaten beiderseits zunehmender Mittelohrkatarrh. Patientin, die die deutsche Sprache lernt, kann sich, besonders in den letzten Monaten, die deutschen Übersetzungsworte nicht merken und hat deshalb den deutschen Unterricht aufgegeben. — **60.** J. St., 26 J., Lokomotivführer, links seit 2 Monaten Ohrkatarrh, Gedächtnis gut. — **61.** G. Schw., 43 J., Beamter, seit 4 Monaten beiderseits Ohrkatarrh, Gedächtnis gut. —

Digitized by Google
Original from UNIVERSITY OF CALIFORNIA
Generated on 2019-10-24 15:27 GMT / http://hdl.handle.net/2027/uc1.b3252765
Public Domain in the United States, Google-digitized / http://www.hathitrust.org/access_use#pd-us-google

62. M. Sch., 40 J., Dienstmagd, seit 3 Monaten beiderseits Ohrkatarrh; bald nach Beginn der Ohrerkrankung trat eine Vergeßlichkeit für erhaltene Aufträge ein, auch erinnert sich Patientin häufig nicht, wohin sie einen Gegenstand gelegt hat; nach einiger Zeit fällt ihr das Vergessene ein. — **63.** A. B., 25 J., häuslich, rechts seit 14 Tagen Ohrkatarrh, Gedächtnis gut. — **64.** D. F., 56 J., Postbediensteter, seit 2 Monaten links Ohrkatarrh, Gedächtnis gut. — **65.** F. S., 54 J., Schneider, links seit 1 Jahr, rechts seit 2 Monaten Ohrenkatarrh. Mit Beginn des rechtsseitigen Katarrhs trat eine Vergeßlichkeit für Aufträge ein, ferner vergißt Patient seither öfters, was er zu suchen vorhatte. — **66.** L. V., 46 J., seit 4 Wochen beiderseits Ohrkatarrh, Gedächtnis gut. — **67.** F. L., 22 J., Verkäuferin. Seit 1 Jahr links Ohrkatarrh, der sich in den letzten 3 Monaten auffällig verschlimmerte. Seit 3 Monaten besteht eine Vergeßlichkeit betreffs der einzukaufenden oder eingekauften Gegenstände und des Inhaltes des Gelesenen. — **68.** E. O., 38 J., links seit 4 Monaten Ohrkatarrh, Gedächtnis gut. — **69.** W. B., 46 J., Postbediensteter, 2 Monate beiderseits Ohrkatarrh, Gedächtnis gut. — **70.** I. N., 19 J., Dienstmagd, links 12 Tage Ohrkatarrh, Gedächtnis gut.

b) Chronischer Mittelohrkatarrh, Fall 71—120.

71. St. E., Hochschülerin, seit mehreren Jahren beiderseits weit vorgeschrittener Mittelohrkatarrh; Gedächtnis gut. — **72.** G., 34 J., Lehrerin; seit 4 Jahren beiderseits vorgeschrittener Mittelohrkatarrh, der in den letzten 2 Jahren bedeutend zugenommen hat. Seit 2 Jahren leidet Patientin an Vergeßlichkeit, auch des Gelesenen; ferner zeigen sich Ausfallserscheinungen betreffs einzelner Buchstaben, Silben oder ganzer Wörter. Mitunter spricht oder schreibt Patientin unbewußt ein falsches Wort oder falsche Buchstaben. Manchmal fällt ihr das passende Wort nicht ein. Patientin ist sonst intelligent und erteilt erfolgreichen Unterricht. — **73.** Ch. B., 42 J., Beamter; seit 3 Jahren beiderseits Mittelohrkatarrh, Gedächtnis gut. — **74.** W. F., 60 J., Maurer; rechts seit Kindheit Mittelohrkatarrh, Gedächtnis gut. — **75.** P. B., 31 J., seit 6 Jahren Mittelohrkatarrh, Gedächtnis gut. — **76.** A. P., 69 J., Polier, seit 3 Jahren beiderseits Mittelohrkatarrh, Gedächtnis gut. — **77.** H. D., 44 J., Bäcker, links seit 3 Jahren Mittelohrkatarrh, Gedächtnis gut. — **78.** M. S., 45 J., häusliche Beschäftigung, rechts seit 8 Jahren Mittelohrkatarrh, seit $1^1/_2$ Jahren auffällig zunehmend, Gedächtnis gut. — **79.** F. J., 72 J., Hausbesorger, beiderseits seit 3 Jahren Mittelohrkatarrh; Gedächtnis gut. — **80.** F. B., 53 J., Laborant; links über 1 Jahr Mittelohrkatarrh. Seit Beginn der Erkrankung ist das

Digitized by Google
Original from UNIVERSITY OF CALIFORNIA
Generated on 2019-10-24 15:27 GMT / http://hdl.handle.net/2027/uc1.b3252765
Public Domain in the United States, Google-digitized / http://www.hathitrust.org/access_use#pd-us-google

Gedächtnis auffällig verschlechtert, Patient vergißt häufig die erhaltenen Aufträge, die ihm später teilweise wieder einfallen. Besonders schlecht ist das Namensgedächtnis, dagegen viel besser das Gedächtnis für Zahlen. **81.** B. G., 18 J., Manipulantin, links seit 2 Monaten Mittelohrkatarrh. Seit 6 Wochen bemerkt Patientin eine Vergeßlichkeit, besonders für Aufträge, nicht für Namen und Zahlen. Das Vergessene pflegt binnen einiger Stunden wieder in Erinnerung zu kommen. — **82.** M. O., 25 J., Dienstmädchen; beiderseits 3 Jahre Mittelohrkatarrh. Seit 1 Jahre schlechtes Gedächtnis, vergaß die erhaltenen Aufträge, besonders vor Beginn der Behandlung, mit der eingetretenen Hörbesserung stellte sich das frühere gute Gedächtnis wieder ein. — **83.** R. Sch., 38 J., links seit 15 J. Mittelohrkatarrh, rechts seit 3 Jahren. Das Gedächtnis ist gut, doch leidet Patientin seit 1 Jahr an erschwertem Sprechen. — **84.** A. Z., 31 J., Feuerwehrmann, links seit 3 Jahren chron. Mittelohrkatarrh. Gedächtnis gut. — **85.** M. K., 32 J., Buchhalter, bilat. chron. Mittelohrkatarrh seit 8 Jahren, seit $1^1/_2$ Jahren bedeutend zunehmend. Gedächtnis seit $1^1/_2$ Jahren sehr schlecht, besonders das Orts- und Namensgedächtnis. Das Personengedächtnis ist gut, so werden auch erhaltene Aufträge nicht vergessen. — **86.** B. K., 40 J., Postbedienstete, 10 Jahre links chron. Mittelohrkatarrh, besondere Zunahme seit 3 Jahren; Gedächtnis gut. — **87.** M. K., 47 J., Bildhauer, links seit Kindheit chron. Mittelohrkatarrh, rechts seit 9 Monaten Katarrh, der seit 2 Wochen eine bedeutende Zunahme erfuhr. Das Gedächtnis ist gut. — **88.** J. H., 62 J., Greißler, beiderseits $1^1/_2$ Jahre Mittelohrkatarrh, besonders rechts. Gedächtnis gut. — **89.** J. H., 22 J., Private, seit 3 Jahren beiderseits Mittelohrkatarrh; Gedächtnis gut. — **90.** J. G., 40 J., Eisenbahnbediensteter, rechts seit 3 Jahren Ohrkatarrh; seit dieser Zeit vergeßlich betreffs erhaltener Aufträge, Namen, auch des Gelesenen. — **91.** A. St., 37 J., Zugsführer, rechts seit 4 Jahren Mittelohrkatarrh. Patient vergißt in den letzten Jahren in zunehmendem Grade die verschiedenen Begebenheiten; oft erinnert er sich derer nach einigen Tagen. **92.** G. E., 39 J., Lehrerin, seit 4 Jahren beiderseits Mittelohrkatarrh, seit 3 Jahren zunehmende Schwerhörigkeit. Seit 3 Jahren besonders vergeßlich für Gelesenes, Namen und Zahlen. — **93.** J. D., 41 J., seit 4 Jahren Mittelohrkatarrh, Gedächtnis gut. — **94.** S. L., 19 J., Hochschülerin, seit 3 Jahren beiderseits Mittelohrkatarrh, der seit 1 Jahre bedeutend zugenommen hat. Seit 1 Jahr vergißt Patient Gelesenes sehr rasch und ist daher genötigt, sich darüber Auszüge zu machen, was sie vorher nie benötigte. Mitteilungen und Aufträge werden häufig vergessen; besonders schlecht ist das Namensgedächtnis. — **95.** E. D., 25 J., Näherin. 3 Jahre Ohrkatarrh, Gedächtnis gut. — **96.** F. M., 42 J., Musiker, seit 7 Jahre links Ohrkatarrh; seit der Ohraffektion vermag Patient nicht

Digitized by Google
Original from UNIVERSITY OF CALIFORNIA
Generated on 2019-10-24 15:27 GMT / http://hdl.handle.net/2027/uc1.b3252765
Public Domain in the United States, Google-digitized / http://www.hathitrust.org/access_use#pd-us-google

auswendig zu spielen, was er früher stets konnte; auch Gelesenes vergißt er, besonders in den letzten Jahren sehr rasch; das Namensgedächtnis ist seit den letzten Jahren auffällig verschlechtert. — **97.** F. G., 24 J., Schlosser, rechts seit 1½ Jahren, links seit 6 Wochen Ohrkatarrh, Gedächtnis gut. — **98.** A. Dr., 22 J., seit 2 Jahren beiderseits Ohrkatarrh, Gedächtnis gut. — **99.** Th. Sch., 36 J., häuslich beschäftigt, seit 3 Jahren Ohrkatarrh beiderseits, Gedächtnis gut. — **100.** Fr. O., Bürstenbinder, rechts 5 Jahre Mittelohrkatarrh, seit 3 Jahren zunehmende Schwerhörigkeit; seit der zunehmenden Affektion besteht eine Vergeßlichkeit für Aufträge, so daß sich Patient alles notieren muß; ferner vergißt er oft, wohin er etwas gelegt hat. Gelesenes wird gut behalten. — **101.** J. W., 22 J., häuslich beschäftigt, seit 3 Jahren beiderseits Mittelohrkatarrh; Gedächtnis gut. — **102.** K. B., 25 J., häuslich beschäftigt, beiderseits seit 4 Jahren Ohrkatarrh. Seit 3 Jahren, mit der Verschlimmerung des Ohrkatarrhs besteht eine bedeutende Abnahme des früher sehr guten Gedächtnisses. Patientin erinnert sich häufig nicht, wohin sie einen Gegenstand gelegt oder was sie gelesen hat. Das Ortsgedächtnis ist gut. **103.** R. V., 52 J., Lokomotivführer, seit 8 Jahren beiderseits Ohrkatarrh, Gedächtnis gut. — **104.** B. S., 45 J., Diener, beiderseits 3 Jahre Ohrkatarrh, Gedächtnis gut. — **105.** E. W., 47 J., Bedienerin, 5 Jahre beiderseits Mittelohrkatarrh, Gedächtnis gut. — **106.** S. L., 50 J., 4 Jahre beiderseits Ohrkatarrh, seit 2 Jahren für Mitteilungen vergeßlich. — **107.** L. B., 56 J., seit 3 Jahren beiderseits Ohrkatarrh, Gedächtnis gut. — **108.** F. D., 31 J., links seit 4 Jahren Katarrh, der seit den letzten Jahren zunimmt; mit der zunehmenden Schwerhörigkeit stellte sich eine Vergeßlichkeit in der Art ein, daß Patientin vergißt, was sie suchen will. Für Gelesenes ist das Gedächtnis gut. Während Patientin früher eine gute Kopfrechnerin war, kann sie seit den letzten Jahren nur mehr schriftlich rechnen. — **109.** K. E., 17 J., seit 1 Jahre Ohrkatarrh; Gedächtnis gut. — **110.** Th. B., 22 J., Postbedienstete, seit 8 Wochen rechts Ohrkatarrh; Gedächtnis gut. — **111.** K. P., 38 J., Metallgießer, seit 10 Jahren beiderseits Mittelohrkatarrh, seit 3 Monaten auffällige Zunahme der Schwerhörigkeit; seit 3 Monaten vergißt Patient oft, was er sich auszuführen vorgenommen hat. — **112.** J. W., 37 J., Schaffner, rechts seit 2 Jahren Ohrkatarrh, Gedächtnis gut. — **113.** J. G., 38 J., häuslich beschäftigt, 2 Jahre Ohrkatarrh, Gedächtnis gut. — **114.** M. M., 28 J., Köchin, 3 Jahre beiderseits Ohrkatarrh, Gedächtnis gut. — **115.** M. H., 54 J., Bedienerin, links 2 Jahre Ohrkatarrh, Gedächtnis gut. — **116.** F. P., 55 J., Pfarrer, 4 Jahre beiderseits Ohrkatarrh, Gedächtnis gut. — **117.** K. M., 47 J., Näherin, beiderseits 2 Jahre Ohrkatarrh, Gedächtnis gut. — **118.** M. M., 24 J., Beamter, beiderseits 2 Jahre Ohrkatarrh; Gedächtnis gut. — **119.** J. O., 16 J., Schüler, rechts 2 Jahre Katarrh, Gedächtnis gut. —

Digitized by Google
Original from UNIVERSITY OF CALIFORNIA
Generated on 2019-10-24 15:27 GMT / http://hdl.handle.net/2027/uc1.b3252765
Public Domain in the United States, Google-digitized / http://www.hathitrust.org/access_use#pd-us-google

120. J. H., 33 J., Friseurin, beiderseits Ohrkatarrh seit 3 Jahren, Gedächtnis gut.

2. Eiterige Mittelohrentzündung.

a) Akute eiterige Mittelohrentzündung. Fall 121—170.

121. A. K., 65 J., seit 4 Monaten links akute eiterige Mittelohrentzündung. Seit der Ohrenerkrankung in hohem Maße vergeßlich, z. B. bezüglich des Einkaufens. Die Gedächtnisschwäche betrifft vorzugsweise Namen, nicht aber auch Zahlen. — **122.** O. I., 23 J., seit 1 Monat rechts Tymp. pur. mit ausgedehnter Zerstörung des Trommelfelles. Die als Telegraphistin beschäftigte Patientin leidet seit Beginn der Ohrerkrankung an auffälliger Gedächtnisschwäche für das Datum. — **123.** W. A., 47 J., Diener, litt vor 7 Jahren links durch 6 Wochen an einer heftigen Tymp. pur., die vor 3 Wochen neuerdings aufgetreten ist. Seit der ersten Ohrerkrankung besteht eine hochgradige Vergeßlichkeit für erhaltene Aufträge, die, wie Patient versichert, vor der Ohrenerkrankung nicht vorhanden war. Die erneuerte Ohrentzündung blieb bisher auf das Gedächtnis ohne Einfluß. — **124.** Sch. G., 54 J., Straßenbahnbediensteter; seit 3 Wochen beiderseitige Ot. med. pur. ohne Beeinflussung des Gedächtnisses. — **125.** Freiwilliger, 30 J., links seit 4 Monaten Ot. m. pur. Eröffnung des Warzenfortsatzes; Gedächtnis unverändert. — **126.** L. W., 12 J., rechts seit 8 Monaten Ot. m. pur. ohne Beeinflussung des Gedächtnisses. — **127.** A. F., 24 J., Fleischer, rechts seit 8 Monaten Ot. m. pur.; vergißt seit der Ohrenerkrankung sehr leicht die erhaltenen Aufträge, die ihm später wieder einfallen. — **128.** St. L., 15 J., Bedienter, rechts seit $^1/_2$ Jahre Ot. m. pur.; vor 5 Monaten Warzenfortsatz-Eröffnung. Das Gedächtnis wurde durch die Ohrenerkrankung nicht beeinflußt. — **129.** Sch. J., 27 J., seit 4 Monaten links Ot. m. pur., Eröffnung des Warzenfortsatzes. Seit der Ohrerkrankung besteht allgemeine Gedächtnisschwäche. **130.** K. A., 25 J., links seit $1^1/_2$ Monaten Ot. m. pur., vor 8 Tagen Eröffnung des Warzenfortsatzes. Das Gedächtnis ist unverändert. — **131.** F. H., 68 J., Hafner, seit 5 Monaten rechts Ot. m. pur., Gedächtnis gut. — **132.** B. H., 32 J., häuslich beschäftigt, seit 3 Tagen rechts Ot. m. pur., Gedächtnis gut. — **133.** T. L., 18 J., häuslich beschäftigt, seit 3 Wochen links Tymp. pur., Gedächtnis gut. — **134.** S. Cz., 20 J., Köchin, rechts seit 1 Monat Tymp pur.; vergißt seit Beginn der Ohrerkrankung die erhaltenen Aufträge, die ihr später wieder einfallen. — **135.** K. B., 19 J., Schneider, links seit 6 Wochen Tymp. pur.; Patient hatte im Jänner 1916 rechts eine akute Mittelohrentzündung, die eine Warzenfortsatz-Operation erforderte. Seit der Erkrankung des linken Ohres besteht eine auffällige Vergeßlichkeit, beson-

Digitized by Google
Original from UNIVERSITY OF CALIFORNIA
Generated on 2019-10-24 15:27 GMT / http://hdl.handle.net/2027/uc1.b3252765
Public Domain in the United States, Google-digitized / http://www.hathitrust.org/access_use#pd-us-google

ders für Adressen, wobei die Verschlimmerung und Besserung der Entzündung einen sichtlichen Einfluß auf den Grad der Vergeßlichkeit nahm. — **136.** E. St., 70 J., Hausierer, rechts seit 3 Wochen Tymp. pur. Seit 2 Wochen muß sich Patient alle Aufträge aufschreiben, da er diese sonst bleibend vergißt. — **137.** A. D., 38 J., Stubenmädchen, rechts seit 10 Tagen Tymp. pur., Gedächtnis gut. — **138.** S. R., 23 J., Private, seit 12 Tagen Tymp. pur. rechts, Gedächtnis gut. — **139.** A. G., 33 J., Aufseher, links seit 6 Wochen Tymp. pur., Gedächtnis gut. — **140.** K. D., 14 J., links Tymp. pur. seit 14 Tagen. Seit Beginn der Ohrerkrankung vergißt Patient oft die ihm erteilten Aufträge und erinnert sich derer auch später nicht. — **141.** A. Gl., 19 J., Dienstmädchen, links seit 3 Wochen Tymp. pur., Gedächtnis gut. — **142.** R. Sch., 36 J., Organist, seit 5 Wochen links Tymp. pur., Gedächtnis gut. — **143.** A. Sch., 20 J., Apothekergehilfe; seit 14 Tagen beiderseits Tympanitis pur. Mit Beginn der Erkrankung zeigte sich eine hochgradige Vergeßlichkeit, wobei erhaltene Aufträge zuweilen nach Stunden in Erinnerung kommen. **144.** B. W., 56 J., Kondukteur, links 6 Monate Tymp. pur., Gedächtnis gut. — **145.** M. I., 24 J., Diener, links seit 6 Wochen Tymp. pur., Gedächtnis gut. — **146.** M. K., 23 J., Kinderfrau; beiderseits seit $1^1/_2$ Monaten Tymp. pur.; gleich am Beginn der Ohrerkrankung beobachtet Patientin eine momentane Vergeßlichkeit und wußte beispielsweise durch 10—15 Minuten nicht, wohin sie etwas gelegt hatte. Mit Besserung der Tymp. pur. in der 4. Woche verschwand diese Vergeßlichkeit. — **147.** M. F., 17 J., Arbeiter, links seit 2 Wochen Ot. m. pur., Gedächtnis gut. — **148.** V. I., 21 J., Pflegerin, links seit 4 Wochen Ot m. pur., Warzenfortsatz-Operation; Gedächtnis gut. — **149.** K. B., 16 J., Näherin, rechts seit 5 Monaten Ot. m. pur.; am 15. September 1916 Mastoideus-Operation; Gedächtnis gut. — **150.** E. H., 30 J., häusliche Beschäftigung; links seit 2 Wochen Ot. m. pur.; Gedächtnis gut. — **151.** F. K., 29 J., Wäscherin, links seit 2 Monaten Ot. m. pur.; seit 2 Wochen vergißt Patientin öfters, was sie eingekauft oder an dem vorigen Tage gekocht hat. Nach einiger Zeit erinnert sie sich wieder daran. — **152.** J. M., 27 J., Schlosser; rechts seit 3 Wochen Ot. m. pur., Gedächtnis gut. — **153.** M. D., 22 J., 6 Wochen Ot. m. pur., Eröffnung des Warzenfortsatzes, Gedächtnis gut. — **154.** G. M., 16 J., 3 Wochen rechts Ot. m. pur., Gedächtnis gut. — **155.** M. M., 27 J., häuslich beschäftigt; Ot. m. pur. rechts seit 11 Monaten, Gedächtnis gut. — **156.** M. T., 23 J., Köchin, Ot. m. pur. rechts seit 7 Wochen, Mastoideus-Operation, Gedächtnis gut. — **157.** A. Sch., 20 J., Arbeiter, links seit 6 Wochen Ot. m. pur., vor 3 Wochen Warzenfortsatz-Eröffnung; Gedächtnis gut. — **158.** H. B., 14 J., rechts 2 Monate Ot. m. pur., vor 2 Wochen Mast.-Operation. Gedächtnis gut. — **159.** H. M., 14 J., rechts seit 10 Wochen Ot. m. pur., vor 8 Wochen Mast.-Operation; Gedächtnis gut. — **160.** I. B., 49 J., 6 Wochen bilateral

Digitized by Google
Original from UNIVERSITY OF CALIFORNIA
Generated on 2019-10-24 15:27 GMT / http://hdl.handle.net/2027/uc1.b3252765
Public Domain in the United States, Google-digitized / http://www.hathitrust.org/access_use#pd-us-google

Ot. m. pur., Gedächtnis gut. — **161.** M. S., 51 J., Köchin, 6 Wochen rechts Ot. m. pur., Gedächtnis gut. — **162.** B. F., 26 J., Arbeiterin, 1 Jahr Ot. m. pur. rechts in wechselnder Stärke. Seit 1 Jahr bedeutende Vergeßlichkeit, vergißt im nächsten Moment, was ihr gesagt wurde, so ist auch das Namensgedächtnis sehr schlecht geworden. Dabei zeigt sich, daß mit der Besserung und Verschlimmerung des Ohrenleidens auch entsprechende Schwankungen des Gedächtnisses bestehen. — **163.** C. B., 25 J., häusliche Beschäftigung, rechts 1 Jahr Ot. m. pur., Gedächtnis gut. — **164.** I. W., 36 J., Bahnbeamter, beiderseits Otitis media seit 4 Tagen; Gedächtnis gut. — **165.** K. W., 26 J., Kutscher, seit 2 Wochen rechts Ot. m. pur. Seit Beginn der Ohrerkrankung vergißt Patient leicht erhaltene Aufträge, weiß nicht, wohin er zu fahren hat, und ist oftmals genötigt, um eine Gasse zu fragen, die ihm früher wohlbekannt war. — **166.** B. B., 16 J., Installateur, rechts seit 5 Tagen heftige Ot. m. pur., Gedächtnis gut. — **167.** A. J., 17 J., rechts seit 5 Wochen Ot. m. pur.; seit der Ohrerkrankung ist Patientin oft vergeßlich und weiß nicht, wohin sie etwas gelegt hat; Gelesenes wird gut gemerkt. — **168.** M. M., 15 J., Schüler, links seit 1 Jahr Ot. m. pur., rechts seit 2 Wochen. Seit Beginn des Ohrenleidens links (1 Jahr) besteht beim Lernen leicht Vergeßlichkeit, trotz des ungestörten guten Auffassungsvermögens; das Zahlengedächtnis ist gut, dagegen das Namensgedächtnis sehr schlecht, wodurch dem Patienten das Studium der Geographie und der Geschichte sehr erschwert wird. — **169.** F. L., 18 J., häuslich beschäftigt, seit 14 Tagen rechts Ot. m. pur. mit Mastoiditis. Seit 8 Tagen besteht für Mitteilungen und Aufträge eine so hochgradige Vergeßlichkeit, daß Patientin in kurzer Zeit danach sich des Mitgeteilten nicht mehr erinnert, auch nicht später; dagegen wird Gelesenes gut behalten. — **170.** M. K., 32 J., Schneider, links seit 3 Monaten heftige Ot. m. pur.; Gedächtnis gut.

b) Chronische eiterige Mittelohrentzündung, Fall 171—220.

171. E. D., 21 J. Im 1. Lebensjahre Scarlatina mit beiderseitiger Ot. m. pur., deretwegen vor 5 Jahren beiderseits Radikaloperation vorgenommen wurde. Auch gegenwärtig stellt sich zeitweise, besonders heftig am linken Ohr ein eiteriger Ohrenfluß ein. Mit Beginn eines solchen verliert Patientin ihr Gedächtnis und wird damit auch öfters von einem traumartigen Zustand befallen in der Dauer von einigen Stunden bis des Tages über. Bei trockenem Ohre tritt diese Erscheinung niemals auf. — **172.** R. H., 22 J., Dienstmagd, links über 1 Jahr Ot. m. pur. Seit dieser Zeit besteht eine Vergeßlichkeit für erhaltene Aufträge und besonders für Namen; nach einigen Stunden fällt der Patientin öfters das Ver-

Digitized by Google
Original from UNIVERSITY OF CALIFORNIA
Generated on 2019-10-24 15:27 GMT / http://hdl.handle.net/2027/uc1.b3252765
Public Domain in the United States, Google-digitized / http://www.hathitrust.org/access_use#pd-us-google

gessene ein. — **173.** Beiderseits vieljährige Ot. m. pur. ohne Beeinflussung des Gedächtnisses. — **174.** P. A., 22 J., Landmann, rechts seit 4 Jahren Ot. m. pur., vergißt seit 1 Jahre erhaltene Aufträge, ohne sich derer später zu erinnern. — **175.** H. J., 20 J., seit 8 Jahren links Ot. m. pur., vor 6 Wochen radikal operiert. Gedächtnis unbeeinflußt. — **176.** H. A., 43 J., Dienstmädchen, rechts seit 17 Jahren Ot. m. pur., vor 9 Jahren radikal operiert. Seit der Operation besteht hochgradige Vergeßlichkeit für erhaltene Aufträge, die der Patientin später, oft erst nach 2 Tagen, wieder einfallen. — **177.** A. Pf., 40 J.; vor 10 Jahren rechts radikal operiert, links seit 14 Tagen Ot. m. pur. Das Gedächtnis war stets gut. — **178.** J. K., 30 J., Beamter, seit 10 Jahren bilateral Ot. m. pur. ohne Beeinflussung des Gedächtnisses. — **179.** M. M., 18 J., häuslich beschäftigt, seit 11 Jahren Ot. m. pur., Gedächtnis gut. — **180.** Sk. A., 41 J., Schlosser, links seit 16 Jahren Ot. m. pur., rechts seit einigen Jahren Ot. m. pur. Mit Verschlimmerung und Besserung des Ohrenleidens wechselt das Namensgedächtnis; dabei fällt dem Patienten oft später der betreffende Name ein. — **181.** K. M., 32 J., Köchin, links vor 12 Jahren Ot. m. pur. chr., rechts seit 4 Monaten Ot. m. pur., Gedächtnis gut. — **182.** M. P., 14 J., links seit 2 Jahren Ot. m. pur., Gedächtnis gut. — **183.** F. N., 22 J., Verkäuferin, rechts seit 3 Jahren Ot. m. pur. Seit der Ohrerkrankung vergißt Patientin oft die erhaltenen Aufträge. — **184.** K. A., 24 J., Beamter, links seit 2 Jahren Ot. m. pur., rechts in der Kindheit Tymp. pur., seit 10 Jahren rechts kein Ohrenfluß. Seit der Ohrerkrankung links besteht ein auffällig schlechtes Namensgedächtnis. — **185.** J. Kl., 37 J., Diener, seit Kindheit rechts Ot. m. pur., vor 9 Jahren Radikaloperation. Patient leidet zeitweise, auch nach der Operation, an einem Eiterausfluß aus dem rechten Ohr und merkt dabei regelmäßig eine auffällige Gedächtnisabnahme, besonders was das Ortsgedächtnis betrifft; so vergaß Patient beispielsweise während seines Militärdienstes bei Eintritt der Ohreneiterung die Gefechtsstellungen. — **186.** Fr. A., 21 J., Infanterist, seit 14 Monaten beiderseits Tymp. pur. Vom Beginne des Ohrenleidens an vergißt Patient sehr häufig die erhaltenen Aufträge und erinnert sich deren auch späterhin nicht. — **187.** M. M., 17 J., Kontoristin, links 6 Jahre Ot. m. pur., Gedächtnis gut. — **188.** L. J., 16 J., links 2 Jahre Ot. m. pur., Radikaloperation im Juni 1916; Gedächtnis gut. — **189.** J. K., Gärtner, rechts 2 Jahre Ot. m. pur., Radikaloperation September 1915, Gedächtnis gut. — **190.** M. Sch., 44 J., seit 20 Jahren rechts Tymp. pur., vor 15 Jahren Radikaloperation, Gedächtnis gut. — **191.** T. W., 15 J., Lehrling, rechts $1^1/_2$ Jahre Ot. m. pur. Ein halbes Jahr nach Beginn der Ohrerkrankung merkte Patient eine Gedächtnisabnahme für erhaltene Aufträge und Namen. — **192.** T. H., 15 J., Lehrling, beiderseits seit

Digitized by Google
Original from UNIVERSITY OF CALIFORNIA
Generated on 2019-10-24 15:27 GMT / http://hdl.handle.net/2027/uc1.b3252765
Public Domain in the United States, Google-digitized / http://www.hathitrust.org/access_use#pd-us-google

2 Jahren Ot. m. pur., Gedächtnis gut. — **193.** H. K., 15 J., Näherin, links seit frühester Kindheit Ot. m. pur., Radikaloperation; Gedächtnis gut. — **194.** A. T., 13 J., links seit 1½ Jahren Ot. m. pur. Seit Beginn des Ohrenleidens ist Patientin sehr vergeßlich und erinnert sich auch später nicht der erhaltenen Aufträge. — **195.** M. Z., 25 J., Arbeiterin; links seit 4 Jahren Ot. m. pur., vor 3 Jahren radikal operiert; das Gedächtnis ist unverändert gut. — **196.** F. K., 16 J., links seit früher Kindheit Ot. m. pur., vor ½ Jahre radikal operiert; Gedächtnis gut. — **197.** H. K., 38 J., Beamter; seit Kindheit links Ot. m. pur., seit 3 Jahren rechts Eiterung, zeitweise besonders reichlich. Bei zunehmender Eiterung am rechten Ohr zeigt sich stets eine bedeutende Vergeßlichkeit, vor allem für Namen. Patient ist genötigt, sich alles aufzuschreiben und verlegt alles. Häufig fällt ihm das Vergessene nach 1—2 Tagen wieder ein. Die Vergeßlichkeit besteht auch für das musikalische Gedächtnis, so daß Patient, der sonst auf der Geige alles auswendig zu spielen vermag, während einer erneuten Ohreiterung keine Melodien aus dem Gedächtnisse zu spielen imstande ist, dagegen wieder nach Ablauf der Entzündung. — **198.** K. F., 16 J., seit Kindheit Ot. med. pur. sin., Gedächtnis gut. — **199.** J. S., 26 J., Soldat, rechts seit 9 Jahren Ot. m. pur., vor 6 Monaten Radikaloperation. Seit der Operation ist das Gedächtnis, besonders für Namen, sehr geschwächt. — **200.** F. H., Hausbesorger, 30 J., beiderseits seit Kindheit Ot. m. pur., Gedächtnis gut. — **201.** J. St., 21 J., Lederarbeiter, beiderseits seit 16 Jahren Ot. m. pur., Gedächtnis gut. — **202.** P. G., 28 J., Arbeiter, links seit 2 Jahren Ot. m. pur., Gedächtnis seit 8 Monaten gleichzeitig mit der Verschlimmerung des Ohrenleidens sehr geschwächt, vergißt die Aufträge, die ihm zum Teil später, doch manchmal erst nach mehreren Tagen, einfallen. — **203.** B. Sch., 20 J., Schneiderin. Seit Kindheit rechts Ot. m. pur., seit 2 Jahren starke Otorrhoe. Gedächtnis gut. — **204.** B. G., 17 J., Tapezierer; links seit 3 Jahren Ot. m. pur.; Gedächtnis gut, bis vor einem Monat, wo mit einem stärker auftretenden eitrigen Ohrenfluß eine auffällige Vergeßlichkeit für erhaltene Aufträge eintrat, an die sich Patient öfters nach einigen Stunden wieder erinnert. — **205.** B. W., 25 J., häuslich beschäftigt; rechts seit 4 Jahren Ot. m. pur., 1912 radikal operiert; Gedächtnis gut. — **206.** B. B., 10 J., Schüler, seit 4 Jahren bilateral Ot. m. pur., Gedächtnis gut. — **207.** A. N., 46 J., Friseur, seit 13 Jahren zeitweise bilaterale Otorrhoe, beide Trommelfelle destruiert. Seit 10 Jahren leidet Patient an Vergeßlichkeit für erhaltene Aufträge, Gespräche, Physiognomien, Namen. Patient behauptet, derartige Erscheinungen früher nicht beobachtet zu haben. — **208.** A. N., 13 J., Schülerin, links seit 3 Jahren Ot. m. pur., Gedächtnis gut. — **209.** J. M., 26 J., Maschinist, links 6 Jahre Ot. m. pur., Radikaloperation; Gedächtnis gut. — **210.** K. S.,

Digitized by Google
Original from UNIVERSITY OF CALIFORNIA
Generated on 2019-10-24 15:27 GMT / http://hdl.handle.net/2027/uc1.b3252765
Public Domain in the United States, Google-digitized / http://www.hathitrust.org/access_use#pd-us-google

20 J., Soldat, links seit 11 Jahren Ot. m. supp., vor 4 Jahren radikal operiert. Seit 1½ Jahren links rezidivierende eitrige Mittelohrentzündung. Von dieser Zeit an sehr vergeßlich, erinnert sich nicht mehr an erhaltene Aufträge (auch später nicht). Dabei zeigt sich die Vergeßlichkeit immer zur Zeit des stärkeren Ohrenflusses erhöht. — **211.** M. B., 21 J., rechts seit Kindheit Ot. m. pur., die durch 2 Jahre sistierte, seit 6 Wochen wieder besteht. Das Gedächtnis war stets gut. — **212.** R. S., 37 J., Eisendreher, links seit 1½ Jahren Ot. m. pur. Das Gedächtnis war immer gut, doch bemerkte Patient, ein eifriger Leser, einige Monate nach Beginn der Ohrerkrankung ein rasches Vergessen des Gelesenen, auch wenn er das, was er liest, ganz gut verstanden hat; auch erhaltene Aufträge werden oft vergessen, doch erinnert sich Patient an solche häufig nach einigen Stunden. — **213.** V. W., 24 J., Kupferschmied, rechts seit 5 Jahren Ot. m. pur., seit ½ Jahr gesteigerte Otorrhoe. Seit der Verschlimmerung des Ohrleidens hat sich das Gedächtnis des Patienten so verschlimmert, daß er sich stets Notizen zu machen genötigt ist, indem ihm erhaltene Aufträge vollständig und bleibend entfallen. — **214.** M. K., 19 J., links seit 3 Jahren Ot. m. pur., Gedächtnis gut. — **215.** B. D., 17 J., Kaufmann, rechts 4 Jahre Ot. m. pur., seit 2 Jahren schlechtes Gedächtnis für Aufträge, auch vergißt Patient rasch Gelesenes, während er früher dafür ein gutes Gedächtnis hatte. — **216.** W. Ch., 34 J., Installateur; links 3 Jahre Ot. m. pur. Seit der Ohrerkrankung besteht eine auffällige Vergeßlichkeit für Aufträge und besonders für Namen, während das Namensgedächtnis früher ein sehr gutes gewesen sein soll. Patient vergißt Gelesenes meistens schon nach 1 Stunde und erinnert sich an dieses nur hie und da, mitunter erst nach 1—2 Tagen. — **217.** J. T., 26 J., Bedienerin, rechts seit 6 Jahren Ot. m. pur., Radikaloperation vor 8 Monaten. Seit dieser trat eine bedeutende Vergeßlichkeit und Zerstreutheit auf. Patientin vergißt, wo sie Gegenstände hingelegt hat, die Bereitung der Speisen etc. Gelesenes merkt sie sich, so ist auch das Namensgedächtnis gut. — **218.** T. K., 29 J., rechts vor 7 Jahren radikal operiert. Seit der Operation rechnet Patient schlecht, ist leicht vergeßlich, auch für das, was er gelesen hat. Patient ist genötigt, sich alles zu notieren. — **219.** V. V., 30 J., häuslich beschäftigt, rechts seit 2 Jahren Ot. m. pur., Gedächtnis gut. — **220.** D. B., 18. J., häusliche Beschäftigung; links seit 2 Jahren Ot. m. pur., vor 1 Jahre Mast.-Operation. Seit 4 Monaten zeigt sich bei der Patientin betreffs Mitteilungen und Aufträgen eine Vergeßlichkeit, wobei öfters nach ½ Stunde der Patientin das Vergessene wieder einfällt. Für Gelesenes besteht keine Vergeßlichkeit.

Digitized by Google
Original from UNIVERSITY OF CALIFORNIA
Generated on 2019-10-24 15:27 GMT / http://hdl.handle.net/2027/uc1.b3252765
Public Domain in the United States, Google-digitized / http://www.hathitrust.org/access_use#pd-us-google

Über die Wirkungen der Minenexplosion auf das Gehörorgan.

Von Dr. **Maximilian Kraßnig**, Assistent der Ohrenklinik Prof. Habermann in Graz, zurzeit Oberarzt bei einer Divisions-Sanitätsanstalt.

In den letzten Monaten hat der Kampf an der russischen Front durch ausgedehnte Anwendung von Minen und Lufttorpedos eine neue schwerwiegende Verschärfung erfahren. Beides sind dünnwandige Explosivgeschosse von verhältnismäßig großem Kaliber bis zu 20 *cm* und darüber, welche mit bedeutenden Mengen von brisantesten Sprengstoffen (Ekrasit und ähnlichem) und einer eigenartigen Fülladung beschickt sind, die aus einer großen Zahl unregelmäßiger Metallsplitter von Hirsekorn- bis Bohnengröße besteht. Die Explosion dieser Geschosse erfolgt im Aufschlag und die unregelmäßigen Sprengstücke, die weit mehr als 100 *m* geschleudert werden, verfügen über eine erstaunliche Durchschlagskraft. Das Lufttorpedo dankt seinen Namen dem Umstande, daß es rückwärts zwei oder vier flügelartige Blechplatten trägt, die eine größere Treffsicherheit des Geschosses gewährleisten.

Nach Bau und Wirkungsweise den Minen verwandt sind auch die Hand- und Gewehrgranaten.

Den angeführten schießtechnischen Eigenschaften der Minengeschosse entsprechen auch verschiedene Eigentümlichkeiten der durch sie hervorgebrachten Verletzungen: Die große Zahl der unregelmäßigen, schwerverunreinigten Splitter und ihre teilweise enorme Durchschlagskraft setzen eine auffallend hohe Zahl von schweren, besonders durch Infektion komplizierten Wunden, während die äußerst heftigen Explosionswirkungen auch bei den nicht direkt durch Splitter Getroffenen mannigfache Störungen anrichten. Verschiedene Formen des nervösen Shocks, Psychosen u. dgl. sahen wir nie häufiger als nach Mineneinschlägen.

Im folgenden wollen wir uns nur mit einer anderen, indirekten Minenwirkung beschäftigen, nämlich mit der Luftdruckwirkung auf das Gehörorgan und den damit verbundenen Störungen.

Das Beobachtungsmaterial umfaßt 84 an einem oder beiden Ohren Verletzte, von denen 60 nur am Gehörorgane beschädigt waren, während der Rest außer der Ohrenläsion noch mehr minder schwere Splitterverletzungen am Körper aufwies. Diese 84 Ohrenverletzten waren unter nicht mehr als 350 durch Minensplitter Verwundeten überhaupt zu verzeichnen, so daß die Zahl der Luftdruckverletzungen des Ohres fast $^1/_4$ von allen Minenverletzungen ausmachte.

Die Läsionen des Ohres waren mit wenigen Ausnahmen frisch, 10 bis 20 Stunden alt und, wie bereits oben angedeutet, auf indirektem Wege

Digitized by Google
Original from UNIVERSITY OF CALIFORNIA
Generated on 2019-10-24 15:27 GMT / http://hdl.handle.net/2027/uc1.b3252765
Public Domain in the United States, Google-digitized / http://www.hathitrust.org/access_use#pd-us-google

durch den Luftdruck erfolgt, einen Fall ausgenommen, in dem bei auffallend weitem und geradem äußeren Gehörgang ein kleiner Eisensplitter direkt das Trommelfell getroffen hatte.

Die subjektiven Beschwerden, über die die Betroffenen zu klagen pflegten, waren alle ziemlich gleichartig: über ein Gefühl von Betäubung und von Eingenommensein des ganzen Kopfes, über mehr oder weniger lästiges Ohrensausen, über Stechen und Reißen im Ohre, das sich besonders beim Schlucken steigerte; viele beklagten sich auch darüber, daß ihnen die Luft beim Ohre herauspfeife, und mehrmals konnte ich die Leute kaum rasch genug daran hindern, daß sie dieses schädliche Experiment demonstrierten. Schwindel bestand nur bei stärkerer Beschädigung des Mittelohres und auch dann nur in geringem Grade, Erscheinungen von Nystagmus konnten dabei nie beobachtet werden.

Zweimal präsentierten sich Leute mit ganz geringfügiger Beschädigung des Trommelfells unter dem Bilde des Mutismus, sehr viel häufiger fanden wir aber bei Mutisten gar keine Trommelfellverletzung. Einmal sahen wir auch nach einer Minenexplosion, die in einer Entfernung von 8—10 *m* erfolgt war, das Bild der beiderseitigen, hysterischen Taubheit, irgend ein anatomischer Befund war nicht zu erheben.

Ich habe diese mit dem Gehörorgan in Zusammenhang stehenden, funktionellen Störungen hier besonders erwähnt, um hinzufügen zu können, daß ich es für wichtig halte, denselben so früh als möglich entgegenzutreten, bevor sich noch diese Symptomenkomplexe in der Vorstellung der Kranken festgelegt haben. Die Berichte aus dem Hinterland scheinen mir zu beweisen, daß die anfangs meist leicht zu behebenden nervösen Störungen später viel schwerer zu bekämpfen sind.

Bevor wir nun über die Gehörstörungen Bericht erstatten, soll von der anatomischen Beschaffenheit der Trommelfellverletzungen die Rede sein. Da uns die Beschreibung jedes einzelnen Befundes zu weit führen würde, haben wir es versucht, gleichartige Verletzungen in Gruppen zusammenzubringen. Es liegt dabei in der Natur der Sache, daß diese Gruppen in Wirklichkeit nicht so scharf getrennt sind, als es nach der folgenden Darstellung erscheinen könnte.

Wir sahen alle Größen von Trommelfellverletzungen von der punktförmigen Perforation angefangen bis zum Totaldefekt, und wir sahen auch Perforationen an allen möglichen Stellen der Membran.

Der in unserer Beobachtungsreihe häufigste Befund ist das zentrale, etwa stecknadelkopfgroße Loch; seltener sind randständige Verletzungen, am seltensten die Durchlöcherungen der Pars flaccida, welchen Befund wir unter 135 Perforationen nur zweimal sahen. Eine beachtenswerte Abart der randständigen Trommelfellperforationen bilden die sek-

Digitized by Google
Original from UNIVERSITY OF CALIFORNIA
Generated on 2019-10-24 15:27 GMT / http://hdl.handle.net/2027/uc1.b3252765
Public Domain in the United States, Google-digitized / http://www.hathitrust.org/access_use#pd-us-google

torenförmigen Defekte der unteren Trommelfellhälfte, die wir 6mal beobachten konnten, darunter zweimal beiderseits. Die 5 anderen noch beobachteten randständigen Löcher waren annähernd halbkreisförmig mit einem Durchmesser von 2—3 *mm*.

Was die Form der zentral gelegenen Perforationsöffnungen anlangt, so war die kreisrunde die am öftesten gesehene, der Häufigkeit nach an zweiter Stelle stehen die elliptisch geformten Verletzungen des Trommelfells. Weniger oft bekamen wir unregelmäßig gestaltete Perforationsöffnungen zu Gesichte.

Die ganz großen Defekte, die ungefähr die Hälfte der ganzen Trommelfellfläche ausmachen, nehmen die schon von den nicht traumatischen Perforationen bekannte Nierengestalt an, so zwar, daß die Gegend des Hammergriffes dem Nierenstiel entspricht.

Eine weitere Gruppe von gut charakterisierten Trommelfellverletzungen bilden die rißförmigen Perforationen, für die wir allein den Namen „Rupturen" vorbehalten möchten. Sie liegen meist in der Nähe des Umbo. Die Rißlinie zeigte bald einen geraden oder bogenförmigen Verlauf, bald eine Zickzackgestalt, einmal nahm sie auch die Form eines H an; die Wundränder sind mehr minder zerfetzt, oft etwas gelappt. Die Rupturen nehmen, wie wir später noch sehen werden, auch dadurch eine Sonderstellung ein, daß sie unter sonst gleichen Umständen rascher heilen als andere Perforationen, weil zwischen den Wundrändern keine Dehiszenz entsteht; auch ist die durch sie hervorgerufene Gehörstörung in unkomplizierten Fällen eine sehr geringfügige.

Wir zählten unter unseren Fällen 17 Rupturen, wovon 4mal die Verletzungen beiderseitig waren.

Noch wären an dieser Stelle die ebenfalls mehrfach beobachteten Fälle von punktförmiger Verletzung des Trommelfells zu erwähnen, die sehr häufig in der Mehrzahl auftreten; oft genug dürften sich auch unter kleinen Blutaustritten winzige Löcher im Trommelfell verbergen.

Es ist klar, daß diese ganz verschiedenen Formen der Perforationsöffnungen mit dem histologischen Bau des Trommelfells in einen gewissen Zusammenhang zu bringen sind, wobei man nicht die in zahlreichen Fällen schon früher bestandenen Trommelfellveränderungen vergessen darf; Verdickung und Verdünnung, vermehrte oder verminderte Spannung der Membran, Eigenschaften, die man freilich nach der Verletzung sehr oft nur unvollkommen und durch Heranziehung des Befundes am anderen Ohre, falls dieses unverletzt blieb, beiläufig einzuschätzen vermag.

Nach meiner Beobachtungsreihe würde ich zu dem Ergebnis gelangen, daß Rupturen in erster Linie bei normalen oder verdickten, elliptische Perforationen hingegen vorwiegend bei verdünnter

Digitized by Google
Original from UNIVERSITY OF CALIFORNIA
Generated on 2019-10-24 15:27 GMT / http://hdl.handle.net/2027/uc1.b3252765
Public Domain in the United States, Google-digitized / http://www.hathitrust.org/access_use#pd-us-google

Trommelfellen gefunden werden. Die Hauptachse dieser elliptisch gestellten Löcher verläuft immer radiär. Eine strikte Regel soll gleichwohl aus diesen Behauptungen nicht gefolgert werden, obwohl sie uns noch dadurch gestützt erscheinen, daß gerade Rupturen und elliptische Verletzungen wiederholt in fast symmetrischer Form auf beiden Ohren beobachtet wurden, ein Umstand, der immerhin auf eine gewisse engere Abhängigkeit zwischen der Gestalt der Perforationsöffnung und der Beschaffenheit des Trommelfells hinweist.

Eine weitere bemerkenswerte Eigentümlichkeit der Luftdruckverletzungen des Trommelfells bildet die Tatsache, daß sie recht häufig multipel auftreten.

Diese auf den ersten Blick überraschende Erscheinung läßt sich wohl so erklären, daß das urplötzliche Hereinbrechen der Luftwelle dem Trommelfell keine Zeit läßt, sich allmählich so anzustraffen, daß es dann an einer, und zwar der schwächsten Stelle durchreißt. Es ist eine physikalisch ähnlich zu erklärende Verletzung, wenn eine stumpfe Gewalt, die den Bauch trifft und hier mit einem Schlage den Druck enorm erhöht, mehrere Darmplatzwunden hervorruft, ein Bild, das ich unlängst bei einem Manne sah, der im Unterstand durch eine Mine verschüttet worden war.

Die Verteilung dieser mehrfachen Perforationen auf der Membran ist eine recht wechselnde, die Löcher als solche sind meist klein, oft spaltförmig mit ihrer längeren Achse radiär gestellt.

Unter unserem Material sahen wir 10 Trommelfelle mit 2 Perforationsöffnungen, 3 mit je 3 und ebensoviele mit 4 Löchern; wiederholt waren in diesen Fällen außer den klar sichtbaren Perforationen noch Blutpunkte zu finden, die möglicherweise ebenfalls feinsten Löchern in der Membran entsprachen.

Im ganzen genommen war 48mal die Trommelfellbeschädigung beiderseitig und 39mal einseitig; dabei unterliegt es keinem Zweifel, daß zu wiederholten Malen die gesunde Seite durch das Vorhandensein eines Ceruminalpfropfes vor der Verletzung bewahrt blieb. In den Fällen mit beiderseitiger Trommelfelläsion war in der Regel die eine Seite (der Explosion zugekehrte) schwerer beschädigt als die andere.

Die Perforationsränder waren in der Mehrzahl glatt, etwas mehr injiziert als die Umgebung und je nach dem Stadium der beginnenden Wundreaktion mehr oder weniger geschwollen. Die geringste Wundreaktion sahen wir bei den verdünnten, weniger gefäßreichen Trommelfellen, bei denen sich die blassen, kaum verdickten Wundränder nur wenig von der ebenfalls blassen und nur mehr durchfeuchteten Mittelohrschleimhaut abhoben.

Digitized by Google
Original from UNIVERSITY OF CALIFORNIA
Generated on 2019-10-24 15:27 GMT / http://hdl.handle.net/2027/uc1.b3252765
Public Domain in the United States, Google-digitized / http://www.hathitrust.org/access_use#pd-us-google

Die Blutung war stets eine unbedeutende, bei den stark verdünnten Trommelfellen war oft überhaupt keine Blutung nachzuweisen; fand man sie aber so heftig, daß Blut aus dem Gehörgang abtropfte, dann war entweder das Hammergefäß zerrissen oder es handelte sich um eine gröbere Verletzung, die außer der Membran auch den Gehörgang oder das Mittelohr beschädigt hatte.

Da ausgedehnte Trommelfellzerstörungen, die mehr als die Hälfte der ganzen Oberfläche ausmachen, auch bezüglich ihrer Heilbarkeit eine Sonderstellung einnehmen, so sollen diese Verletzungen noch besonders besprochen werden.

Wir zählten solch große Defekte im ganzen 8, von denen 5 die untere Trommelfellhälfte oder etwas mehr umfaßten und Nierengestalt hatten, während sich die restlichen 3 Fälle als Totaldefekte darstellten. Man sah bei diesen ganz schweren Zerstörungen nur noch den stark eingezogenen Hammer mit mehr oder weniger unbedeutenden Trommelfellresten. Die Einzelheiten der Promontorialwand lagen so klar vor unserem Auge, wie man sie sonst wohl nur selten am Lebenden sehen wird.

Hier schließen sich vielleicht am besten unsere Beobachtungen über die traumatischen Veränderungen im Mittelohre an.

In den meisten Fällen, in denen die Größe der Trommelfellverletzung einen klaren Einblick auf die Schleimhaut der Paukenhöhle gestattete, erschien diese von normaler Beschaffenheit: blaß, fast weiß, von feuchtem Glanze; es sei dabei neuerlich daran erinnert, daß wir ausschließlich von frischen Wundbildern sprechen, wenn nicht ausdrücklich das Gegenteil hervorgehoben wird.

Häufiger beobachteten wir Mittelohrveränderungen nur unter den Fällen mit größeren Trommelfelldefekten. Unter diesen war dreimal die Promontorialschleimhaut bereits nach 12 Stunden lebhaft injiziert, ein andermal auf fast unveränderter Mittelohrschleimhaut eine isolierte Blutung nachweisbar. Eine besonders lebhafte entzündliche Reaktion in der Paukenhöhle konnten wir ebenfalls schon im Frühstadium bei unserem Falle mit beiderseitigem Totaldefekte feststellen; die Schwellung der Mucosa war schon nach 10 Stunden so bedeutend, daß das Relief der Promontorialwand undeutlich war.

Fünfmal hatten wir Gelegenheit, auch ältere Verletzungsstadien zu sehen. Von diesen boten 3 bereits das klare Bild der beginnenden Eiterung; aus den Perforationsöffnungen entleerte sich reichlich trübes Serum und die Schmerzen waren dabei im Ansteigen. Die Läsion war bei diesen Leuten 2, 3, bzw. 5 Tage früher erfolgt, die Perforationsöffnungen konnten als mittelgroß bezeichnet werden.

Generated on 2019-10-24 15:28 GMT / http://hdl.handle.net/2027/uc1.b3252765
Public Domain in the United States, Google-digitized / http://www.hathitrust.org/access_use#pd-us-google
Digitized by Google
Original from UNIVERSITY OF CALIFORNIA

Ein 4. Fall, eine Woche alt, unterschied sich im Spiegelbefund nur durch das verfärbte Blut am Wundrande des Trommelfells von einer frischen Verletzung.

Beim 5. Falle lag die Beschädigung beider Ohren einen ganzen Monat zurück. Wir fanden auf der einen Seite eine reichlich eiternde, zentrale Perforation, die sich wohl nur unter Zuhilfenahme der Anamnese mit größter Wahrscheinlichkeit als Folge einer Minenexplosion erkennen ließ, auf der anderen Seite einen Totaldefekt des Trommelfells. Hier aber war die Schleimhaut des Mittelohres gelbbraun und ganz vertrocknet.

Es ist hervorzuheben, daß es verfehlt wäre, aus diesen 5 angeführten älteren Fällen zu folgern, daß der Prozentsatz der im weiteren Wundverlauf zu einer Mittelohrentzündung führenden Trommelfellverletzungen ein sehr großer sei. Vielmehr erklärt sich dieses zahlenmäßige Mißverhältnis in unserer kleinen Beobachtungsreihe daraus, daß einerseits diese Leute ihre Verletzung anfänglich nicht beobachteten, ohne Schutzverband weiter ihren schweren Dienst versahen und ihr Ohr den Schädlichkeiten preisgaben und daß wir auf der anderen Seite sicherlich eine ganze Reihe von Leuten mit ebenfalls zerrissenen Trommelfellen auch längere Zeit nach der Verletzung nicht zu sehen bekamen, einfach deshalb, weil die Trommelfellwunde ohne weitere Symptome von selbst heilte.

Bei unseren 3 Totaldefekten des Trommelfells prüften wir auch die Geschmacksempfindung der Zunge; dieselbe war ungestört, eine Beschädigung der Chorda tympani hatte also wohl nicht stattgefunden.

Es bleibt freilich sehr fraglich, ob mit diesen oben erwähnten, makroskopisch sichtbaren Veränderungen in der Paukenhöhle alle Folgen der Explosionswirkung erschöpft sind. Im Gegenteil glaube ich es im weiteren wahrscheinlich machen zu können, daß offenbar durch kleinste Blutungen, seröse Exsudation ins Gewebe, endlich durch Spannungsänderungen im Schalleitungsapparat oft das Gehörvermögen im Sinne eines Schalleitungshindernisses beeinträchtigt wird, das außerhalb des beschädigten Trommelfelles seinen Sitz hat.

Da wir nun im Vorstehenden die anatomischen Läsionen am Ohre kennen gelernt haben, obliegt es uns, von den dadurch bedingten Funktionsstörungen des Organes zu sprechen.

Die Gehörprüfungen wurden mit der Stimme, mit einer Taschenuhr von der Hörweite von 2—2,5 *m* für das normale Ohr und mit nur einer Stimmgabel a_1 (106 V) vorgenommen. In 31 Fällen wurde infolge der äußeren Umstände nur mit der Stimme und der Taschenuhr geprüft, weil der starke Zudrang der Verwundeten, der Mangel eines ruhigeren

Digitized by Google
Original from UNIVERSITY OF CALIFORNIA
Generated on 2019-10-24 15:28 GMT / http://hdl.handle.net/2027/uc1.b3252765
Public Domain in the United States, Google-digitized / http://www.hathitrust.org/access_use#pd-us-google

Raumes etc. bei der Sanitätsanstalt eine länger dauernde Untersuchung nicht gestattete.

Dennoch meine ich, daß die Schlüsse, die im folgenden aus dem Ergebnis der Gehörprüfungen gezogen werden sollen, unbedenklich zu Recht bestehen, zumal wir die Stimmgabel a_1 nur zur Anstellung des Schwabach-, Rinne- und Weberschen Versuches benützten, wozu sich eine Stimmgabel von 106 V ohneweiters eignen dürfte. Die kleine Zahl von 15 Funktionsprüfungen, die mit unseren einfachen Untersuchungsmitteln kein genügend klares Bild über den Sitz der Gehörstörung ergaben, wurde für unsere weiteren Folgerungen nicht in Betracht gezogen.

Überblicke ich die von uns erhobenen Resultate der Funktionsprüfungen bei den verschiedenen Formen der Trommelfellbeschädigung, so kann ich vor allem feststellen, daß die unkomplizierte Verletzung des Trommelfells keine große Herabsetzung des Hörvermögens bedingt; die Hörweite für die Uhr war in den günstigsten Fällen auf nur 60—40 *cm* herabgedrückt, bei 150—200 *cm* Hörweite auf der gesunden Seite, sofern nicht beide Ohren betroffen waren. Weiters können wir feststellen, daß die Größe und Lage der Perforationsöffnung innerhalb gewisser Grenzen, d. h., wenn diese nicht mehr als ungefähr $^1/_4$ der ganzen Oberfläche ausmachte, zur Herabminderung des Gehörs in keinem direkten Verhältnis steht. Unter diesen 7 Trommelfellen, die trotz der Verletzung noch eine Hörweite für die Uhr von ca. $^1/_2$ *m* aufwiesen, waren solche mit 2 oder 3 kleinen Rissen, solche mit einer 2 *mm* durchmessenden kreisförmigen Perforation und zwei mit einem sektorenförmigen Defekt, der $^1/_4$—$^1/_5$ der ganzen Oberfläche der Membran betrug. Ja, das durch die Läsion des Trommelfells gesetzte Schalleitungshindernis kann so gering sein, daß der Rinnesche Versuch positiv ausfällt. Wir beobachteten dies einmal bei einem Manne mit einem sektorenförmigen Defekt in der Gegend und Ausdehnung des normalen Lichtreflexes.

Die große Mehrzahl aller durch Luftdruckwirkung zerrissenen Trommelfelle zeigt aber eine weit größere Gehörstörung. Die durchschnittliche Gehörbreite dieser Trommelfelle für die Uhr liegt zwischen 1—20 *cm*; die Ursache dieser höhergradigen Störung war zweifellos in einem Teil der Fälle in schon früher bestandener mäßiger Minderwertigkeit des Gehörorganes mitbegründet, bei der Mehrzahl aber mußten wir die Störung in einer Vermehrung des Schalleitungshindernisses suchen, das zwar durch das Trauma hervorgebracht war, aber außer der Trommelfellbeschädigung liegen mußte.

Da von den 168 untersuchten Trommelfellen nur 26 Ohren unsere Taschenuhr (mit leichtem Schlage) vom

Digitized by Google
Original from UNIVERSITY OF CALIFORNIA
Generated on 2019-10-24 15:28 GMT / http://hdl.handle.net/2027/uc1.b3252765
Public Domain in the United States, Google-digitized / http://www.hathitrust.org/access_use#pd-us-google

Knochen aus nicht hörten, so ergibt sich aus dieser Tatsache allein, daß gröbere Labyrinthläsionen durch Luftdruckwirkung selten sind, dies um so mehr, als bei über 15 von diesen 26 Fällen schwerere chronische Mittelohrprozesse nachzuweisen waren, die allein schon und noch mehr im Zusammenhang mit der Trommelfelläsion das Nichthören der Taschenuhr erklären konnten; von den restlichen 11 Fällen, bei denen die Untersuchung eine Labyrinthbeschädigung mehr oder weniger zuverlässig ergab, wird noch später die Rede sein.

Darnach müssen wir also bei der Mehrzahl unserer Ohrverletzungen mit einer Schwerhörigkeit mittleren Grades, die vom Knochen aus die Uhr gut hören, abgesehen von der Trommelfelläsion, noch ein weiteres Schalleitungshindernis annehmen. Dieses Hindernis dürfte zum Teile in der Kette der Gehörknöchelchen, mehr aber noch in den Zugängen zum inneren Ohr und besonders wieder im Steigbügelfenster zu suchen sein.

Handelt es sich um ausgedehntere Verletzungen am Trommelfell, so können wir zweifelsohne ein weiteres außer der Membran liegendes Schalleitungshindernis in der veränderten Spannung der Steigbügelmembran annehmen. Der mechanische Vorgang, der bei ausgedehnteren Trommelfelldefekten zu dieser Tensionsänderung führt, erklärt sich ganz ungezwungen in der folgenden Weise: Der Widerstand, gegen den der M. tensor tympani anzukämpfen hat, läßt im Augenblicke einer größeren Trommelfelläsion nach — bei umfangreichen Defekten sahen wir den Hammergriff hochgradig invertiert — und die Folge davon ist naturgemäß eine Lageveränderung des Steigbügels und der mit ihm fest verbundenen Membran des ovalen Fensters.

Weiters dürfte auch die kühle Außenluft auf die Binnenmuskulatur des Ohres als Reiz zur Kontraktion einwirken, ein Vorgang, der sich ebenfalls bei der Fortpflanzung des Schalles störend geltend machen kann.

Da wir aber auch erhebliche Schalleitungshindernisse bei kleinen Trommelfellperforationen nachweisen konnten, wo die erwähnten Spannungsänderungen im Schalleitungsapparat eine geringe Rolle spielen dürften, so müssen wir annehmen, daß exsudative Vorgänge und Blutungen in der Gegend des runden und ovalen Fensters die Fortpflanzung der Schallwellen auf das innere Ohr in nicht näher abzuschätzender Weise hemmen können.

Haben wir damit zu zeigen gesucht, daß die überwiegende Mehrzahl der Gehörstörungen in einem durch die Explosionswirkung verursachten Schalleitungshindernis ihren Grund hat, so kommen sicherlich auch Fälle vor, in denen nervöse Erscheinungen (Labyrintherschütterung) im Vordergrund der Störung stehen.

Digitized by Google
Original from UNIVERSITY OF CALIFORNIA
Generated on 2019-10-24 15:28 GMT / http://hdl.handle.net/2027/uc1.b3252765
Public Domain in the United States, Google-digitized / http://www.hathitrust.org/access_use#pd-us-google

Lasse ich die Kombinationsfälle unberücksichtigt, bei denen Störungen in der Fortleitung des Schalles und im Nervenendapparate nebeneinander bestehen und bei denen eine genaue Abschätzung, wieviel von der Störung auf Rechnung der erschwerten Fortleitung und wieviel auf die verminderte Perzeptionsfähigkeit für die Schallwellen zu setzen ist, mit unseren einfachen Untersuchungsmitteln undurchführbar war, so verbleiben 4 + 3 Befunde, bei denen die Gehörprüfung eine Schädigung im inneren Ohre als sicher ergab; diese Befunde lauten:

1. M. F. Linkes Ohr: Trommelfell annähernd normal, Uhr auf 60 *cm*.
   Rechtes Ohr: Mittelgroße, zentrale Perforation, Uhr auf 10 *cm*, vom Knochen wird die Uhr nicht gehört; Rinnescher Versuch positiv, Weber nach links.
2. Z. E. Linkes Ohr: Trommelfell etwas eingezogen, matt; Uhr auf 20 *cm*, wird vom Knochen nicht gehört; Rinne positiv.
   Rechtes Ohr: Kleine zentrale Perforation; Uhr wird weder durch die Luft noch vom Knochen aus gehört, Rinne negativ, Weber stark positiv nach rechts.
3. K. W. Linkes Ohr: Trommelfell ohne besonderen Befund; Uhr auf 15 *cm*, vom Knochen wird sie gut gehört; Rinne negativ.
   Rechtes Ohr: Trommelfell normal; Uhr auf 3 *cm*, vom Knochen wird sie nicht gehört; Rinne positiv, Weber + + nach links.
4. M. H. Linkes Ohr: Auf dem etwas verdickten Trommelfelle punktförmige Blutungen; Uhr auf 15 *cm*, vom Knochen wird sie nicht gehört; Rinne positiv.
   Rechtes Ohr: Trommelfell mit feinem Riß; Uhr auf 15 *cm*, vom Knochen aus wird die Uhr nicht gehört; Rinne positiv, Weber nach rechts.

In den ersten 3 Fällen handelt es sich um schon aus dem Befunde der Hörprüfung klare Störungen im nervösen Apparat; beim 4. Befunde könnte man geneigt sein anzunehmen, daß es sich um eine schon früher bestandene Erkrankung des Hörnerven handelt, wenn nicht der äußerst verständige Verwundete angegeben hätte, daß er seit jener Explosion schlechter höre und Ohrensausen habe. In allen 4 Fällen handelt es sich um leichte Formen der Labyrintherschütterung, auch fehlten außer dem Ohrenklingen heftigere subjektive Beschwerden, wie Schwindel, Erbrechen etc.

Einige Worte möchte ich jetzt über die Resultate der Hörprüfung bei den 3 Ohren mit Totaldefekt des Trommelfells bemerken, die wir schon weiter oben gelegentlich der anatomischen Befunde (s. S. 198) erwähnten und die ebenfalls sichere Zeichen einer Acusticusläsion boten.

Digitized by Google
Original from UNIVERSITY OF CALIFORNIA
Generated on 2019-10-24 15:28 GMT / http://hdl.handle.net/2027/uc1.b3252765
Public Domain in the United States, Google-digitized / http://www.hathitrust.org/access_use#pd-us-google

Der erste Fall, den wir 8 Stunden nach der Verletzung zu sehen bekamen, betraf beide Ohren und zeigte auf beiden Seiten einen fast vollständigen Verlust des Trommelfells, Blutungen, Injektion und Schwellung der Mittelohrschleimhaut. Die Stimmgabel a_1 wurde weder hinter noch vor dem Ohre gehört; die Verständigung war nur mit lauter Sprache bis auf 50 *cm* Entfernung möglich. Subjektiv bestand konstantes heftiges Ohrensausen und mäßiger Schwindel. Schwerere Störungen, die auf den Gleichgewichtsapparat hätten bezogen werden können, waren nicht zu erheben.

Der zweite Patient mit einseitigem Totaldefekte des Trommelfells hatte seine Verletzung schon vor mehr als Monatsfrist davongetragen und bot jetzt anatomisch dieses Bild: Rechts heftig eiternde zentrale Perforation, links Totaldefekt des Trommelfells; die Schleimhaut des Mittelohres war gelbbraun und vertrocknet. Die Verständigung war mit Konversationssprache bis auf 1,5 *m* möglich. Die Stimmgabel a_1 wurde nur rechts und nur vom Knochen aus gehört und beim Weberschen Versuch die Gehörsempfindung nach rechts verlegt.

Nach diesem Befunde und den Angaben des Patienten läßt sich wohl der Wundverlauf in der Weise rekonstruieren, daß durch die Explosion vor einem Monat beide Ohren beschädigt wurden, rechts entstand eine zentrale Perforation, links zerriß das ganze Trommelfell. Das noch verhältnismäßig gute Gehör der rechten Seite reichte für den Mann, der sich gar nicht krank meldete, noch so lange aus, bis durch irgendwelche äußeren Einflüsse die Eiterung im rechten Mittelohre begann. Jetzt erst wurde die Gehörstörung so hochgradig, daß der Mann seinen Dienst nicht mehr versehen konnte und sich beim Arzte meldete.

Bei den eben angeführten Fällen mit schwerster Trommelfelläsion bestand darnach außer dieser und den begleitenden Veränderungen in der Paukenhöhle fraglos auch eine Beschädigung des Labyrinthes, und zwar höheren Grades.

Unsere Befunde zusammenfassend, wiederhole ich:

1. Bei einer kleinen Zahl von Fällen erschöpft sich die Minenexplosionswirkung auf das Ohr in einer Beschädigung des Trommelfelles.

2. Die Mehrzahl aber der betroffenen Ohren bietet das Bild eines schweren Schalleitungshindernisses, das in Veränderungen der Paukenhöhle seinen Grund hat, und

3. in der Minderzahl finden wir Labyrinthstörungen als die Hauptfolge der Luftdruckwirkung.

Digitized by Google
Original from UNIVERSITY OF CALIFORNIA
Generated on 2019-10-24 15:28 GMT / http://hdl.handle.net/2027/uc1.b3252765
Public Domain in the United States, Google-digitized / http://www.hathitrust.org/access_use#pd-us-google

Die gangbare Anschauung, daß die Labyrintherschütterung gerade dann häufig auftritt, wenn der Luftdruck das Trommelfell nicht zerreißt (vgl. Politzer, Passow) und auf diese Weise die ganze Kraft auf das innere Ohr übertragen wird, scheint sich auch bei unserem Beobachtungsmateriale zu bewahrheiten, da in der Hälfte aller Labyrinthstörungen Trommelfellverletzungen fehlten; gleichwohl sind die bezüglichen Zahlen viel zu klein, um beweisend in diesem Sinne verwendet werden zu können.

Hier wäre noch einmal darauf hinzuweisen, daß es natürlicherweise auch Mischfälle gibt, bei denen Symptome von seiten des Acusticus und der erschwerten Schalleitung in ungefähr gleichem Ausmaße die Schwerhörigkeit bedingen; wir zählten 15 solcher Befunde, von denen wieder die meisten schon früher kranke Ohren betrafen. Mit unseren einfachen Untersuchungsmitteln war kein klares Bild der Hörstörung zu gewinnen, sie sind daher auch in keine der oben angeführten Gruppen aufgenommen.

Nun möchte ich auf eine Beobachtung hinweisen, die bei mehreren frischen Trommelfellverletzungen zu machen war. Es fiel uns auf, daß das Hörvermögen für die Sprache viel mehr abnahm, als man es nach der Hörweite für die Uhr erwartet hätte, und zwar in der Weise, daß die Verletzten es wohl entsprechend weit hörten, daß man spricht, man mußte aber unverhältnismäßig nahe herankommen, wenn man auch verstanden werden wollte.

Prof. Habermann, der zu Beginn des Krieges wiederholt frische Fälle unter demselben Bilde auf die Klinik bekam, sah dieses Mißverhältnis des Gehörvermögens für die Uhr und Sprache meist nach wenigen Tagen schwinden und verlegt den Sitz dieser Erscheinung in die Hirnrinde.

Wir haben schon eingangs darauf hingewiesen, daß psychische Störungen (Mutismus, hysterische Taubheit etc.) als Folge der heftigen Explosionswirkung gar nicht so selten zu beobachten waren, und können uns deshalb das erschwerte Sprachverständnis sehr wohl als eine andere Form des nervösen Shocks vorstellen.[1])

Es mag nun von Interesse sein, etwas Näheres über die Umstände zu erfahren, unter denen die Luftdruckverletzungen des Ohres zustande

[1]) Daß in vereinzelten Fällen auch die Trommelfellverletzung zur Erklärung der in Rede stehenden Hörstörung in Betracht zu ziehen ist, läßt sich nicht ganz von der Hand weisen. Seit Helmholtz haben sich mehrere namhafte Autoren mit der Frage beschäftigt, welche Rolle das Trommelfell bei der Perzeption von musikalischen Tönen, der menschlichen Stimme usw. spielt, ohne zu einem abschließenden Urteil zu kommen. Im allgemeinen neigt man sich nach diesen Untersuchungen eher der Ansicht zu, daß das unverhältnismäßig schlechte Gehörvermögen für die Sprache in Veränderungen im Bereiche der Gehörknöchelchen seinen Grund habe.

Digitized by Google
Original from UNIVERSITY OF CALIFORNIA
Generated on 2019-10-24 15:28 GMT / http://hdl.handle.net/2027/uc1.b3252765
Public Domain in the United States, Google-digitized / http://www.hathitrust.org/access_use#pd-us-google

zu kommen pflegen. Wie schon eingangs bemerkt wurde, handelt es sich bei unserem Materiale fast ausschließlich um Minen- und eine kleine Zahl von Handgranatenverletzungen. Verletzungen durch die Explosionswirkung von Artilleriegeschossen sind laut Angabe der Verwundeten nur zwei darunter. Recht eindringlich zeigten mir den großen Unterschied in der Explosionsgewalt der verschiedenen Geschoßarten die folgenden Beispiele: In ein Haus, in dem 25 Kranke und Verwundete untergebracht sind, schlägt eine 15 *cm*-Granate ein. Obwohl die Explosionswirkung im geschlossenen Raume viel heftiger zu sein pflegt als unter freiem Himmel, so läßt sich doch bei keinem dieser Leute eine Trommelfellverletzung nachweisen. Und nun als Gegenstück dazu: Eine 18 *cm*-Mine, die mitten im Kreise von 5 Offizieren explodiert, die eben bei einer Besprechung sind, beschädigt nicht weniger als 7 Trommelfelle (glücklicherweise ohne sonst noch eine schwerere Verletzung anzurichten).

Aber auch die Mine vermag das Trommelfell nur dann zu verletzen, wenn die Explosion in der allernächsten Nähe statthat. Die Angaben der Verletzten und der nicht betroffenen Augenzeugen lauten ganz übereinstimmend dahin, daß die Explosion nicht weiter als 2—3 *m* entfernt von ihnen erfolgte. War der Abstand größer, so trugen die Leute wohl einen Shock davon und gaben an, nichts zu hören oder stotterten oder waren überhaupt nicht zum Sprechen zu bringen, aber Trommelfellverletzungen hatten sie nicht. Es geht daraus hervor, daß die Luftdrucksteigerung, die nötig ist, um bei einem nicht verdünnten Trommelfell eine Perforation herbeizuführen, wirklich eine ganz bedeutende sein muß. Messungen über die Größe dieses Luftdruckes anzustellen, fanden wir bisher im Felde nicht die Gelegenheit.

Da in der Regel ein Nichtfachmann die Trommelfellverletzungen als erster zu versorgen haben wird, so dürften über diesen Punkt wohl noch einige Worte am Platze sein. Ist die Verletzung durch den Spiegelbefund sichergestellt oder durch die Blutung aus dem Gehörgang, subjektive Beschwerden etc. mehr oder weniger wahrscheinlich gemacht, so wird man durch das Einführen eines sterilen oder antiseptischen Streifens die Trommelfellwunde schützen, liegt Cerumen vor, so mag es vorderhand dort bleiben oder aber instrumentell entfernt werden (nicht mit der Spritze).

Ist der äußere Gehörgang schwer mit Erde verunreinigt, was leider oft der Fall ist, so ist eine möglichst gründliche Reinigung mit Pinzette und feuchtem Tupfer, aber nur unter Anwendung von Spiegel und Trichter wünschenswert. Schließlich vergesse man nicht, den Verletzten darauf aufmerksam zu machen, daß er sich nicht durch unsinniges Schneuzen Nasensekret in die Tube preßt, daß er nicht beim Waschen Wasser ins Ohr fließen läßt etc.

Digitized by Google
Original from UNIVERSITY OF CALIFORNIA
Generated on 2019-10-24 15:28 GMT / http://hdl.handle.net/2027/uc1.b3252765
Public Domain in the United States, Google-digitized / http://www.hathitrust.org/access_use#pd-us-google

Ferner muß der Arzt bei allen Minen- und Handgranatenverletzungen an die Möglichkeit einer Mitbeteiligung des Gehörorganes denken, denn, wenn auch meistens entsprechende Symptome uns darauf hinweisen, so sahen wir doch schon mehrere Verletzte, die erst über ausdrückliches Befragen über unwesentliches Sausen, Stechen u. dgl. im Ohre klagten. Besonders dann liegt ein Übersehen der Trommelfelläsion nahe, wenn andere schwere Körperverletzungen die Aufmerksamkeit des Arztes und des Patienten ganz in Anspruch nehmen.

Bedenken wir, daß in der Zeit von 8 Wochen die Zahl der Trommelfellverletzungen durch Minenwirkung mehr als den 4. Teil aller eingebrachten Verwundeten ausmachte, so werden wir die Bedeutung verstehen, die ein zweckmäßiger Trommelfellschutz für die Herabsetzung der Abgänge von der Truppe hauptsächlich im Stellungskampfe gewänne. Es sind unseres Wissens schon bezügliche Vorschläge gemacht worden, zu einer allgemeinen Einführung solcher Schutzmittel kam es jedoch nicht. Ich für meinen Teil bin der Ansicht, daß das lockere Einlegen von Watte ins äußere Ohr die meisten Perforationen hintanhalten würde. Wie wir uns überzeugen konnten, gewährt ein Ceruminalpfropf, der auch nur $^2/_3$ der Gehörgangslichtung verschließt, einen wesentlichen Schutz fürs Ohr. Die mit einer Watteeinlage verbundene Herabsetzung des Gehörs bei Leuten, die nicht gerade auf dem Horchposten stehen, könnte ohne weiteres mit in den Kauf genommen werden, da beispielsweise die Hörweite eines Ohres, das die Uhr auf 2 *m* hört, durch einen locker eingelegten Wattebausch auf 50 *cm* herabgesetzt wird, ein Hörvermögen, das noch als ganz ausreichend bezeichnet werden kann.

Da bei der Divisions-Sanitätsanstalt nach der ganzen Sachlage nur die unaufschiebliche Hilfeleistung erfolgen kann, bin ich leider außerstande, über den Wundverlauf und die Therapie der in Rede stehenden Verletzungen des Ohres Genaueres zu berichten. Soviel wird man aber schon nach den Friedenserfahrungen behaupten können, daß Trommelfelldefekte, die mehr als die Hälfte der ganzen Membran ausmachen, in der Regel nicht mehr verheilen, daß hingegen die leichten und mittelschweren Formen der Labyrintherschütterung meist zurückgehen werden.

Die für den Wundverlauf so wichtige Frage nach dem Prozentsatz der (primären und sekundären) Infektion des Mittelohres können wir nicht genau entscheiden, hingegen sahen wir, daß schwere Verunreinigung durch Sand und Erde, die durch die Explosionswucht ins Ohr geschleudert worden waren, bei einem halben Dutzend unserer Fälle schon nach wenigen Stunden vermehrte Sekretion von trübem Serum hervorrief. Darnach allein wird man schon behaupten können, daß die Mittelohreiterung im weiteren Ver-

Digitized by Google
Original from UNIVERSITY OF CALIFORNIA
Generated on 2019-10-24 15:28 GMT / http://hdl.handle.net/2027/uc1.b3252765
Public Domain in the United States, Google-digitized / http://www.hathitrust.org/access_use#pd-us-google

lauf der Trommelfellverletzung durch die Mine keine ganz seltene Komplikation darstellen dürfte.

Im Felde, 15. Jänner 1917.

Erfahrungen bei der Lokalanästhesie der Ohrenoperationen.

Von Dr. **Alexander Rejtö**, Dozent in Budapest.

Während die große Chirurgie bei jeder Operation mittelst Lokalanästhesie ihr Ziel zu erreichen sich bemüht, beharrt die Otochirurgie noch fanatisch bei der Anwendung der Narkose. Wir kennen deren Unannehmlichkeiten und Gefahren, wir wissen, Körners Worte benützend[1]): „Bei gehöriger Gewandtheit besitzen die meisten Ohrenoperationen außer der Narkose keine Gefahr"; und doch sind wir nicht bestrebt, dieses einzige gefährliche Moment auszuschalten.

In den letzten 15 Jahren wurden einige Versuche angestellt, unter welchen der beste die Neumannsche Methode war.[2])

Vor 10 Jahren arbeitete Neumann sein anästhesierendes Verfahren zur Herausnahme der Gehörknöchelchen aus, welches er später mit Anschluß von Injektionen unter das Periost des Mastoidfortsatzes auch zur Anästhesie bei Radikaloperationen für geeignet hielt. Sein Verfahren wurde vielfach nachgeahmt, doch gewann es keine allgemeine Verbreitung, es blieb eher nur ein Thema der Spezialistenkurse. Zu jener Zeit hatte ich Gelegenheit, in Berlin an Dr. Jansens Klinik diese Methode mehrmals zu versuchen, da aber Antrum und Trommelhöhle oft empfindlich blieben, beschäftigte sich mein Chef nicht weiter mit der Methode. Ich versuchte in neuerer Zeit die Neumannsche Methode wieder in vielen Fällen. Bei Entfernung der Gehörknöchelchen, wenn wir die rückwärtige Paukenhöhlenwand nicht stärker berühren, ist die Methode vollständig befriedigend. Aber bei Radikaloperationen verhinderte die Empfindlichkeit des Antrums und besonders des Attic die vollkommene Ausführung der Operation. Wohl ist es wahr, daß ich hie und da auch auf anästhesierte Trommelhöhlen traf, doch war dies mehr die Ausnahme als die Regel.

Im vorigen Jahre machte Regimentsarzt Pogány mit der Neumannschen Methode Versuche. Trotz der anfänglichen Mißerfolge setzte er seine Versuche so lange fort, bis er mit einer Modifizierung das Problem

---

[1]) Körners Ohrhlk. S. 127.

[2]) Arch. f. Ohrhlk. 1905. S. 67; Zschr. f. Ohrhlk. 1916. S. 178

Digitized by Google
Original from UNIVERSITY OF CALIFORNIA
Generated on 2019-10-24 15:28 GMT / http://hdl.handle.net/2027/uc1.b3252765
Public Domain in the United States, Google-digitized / http://www.hathitrust.org/access_use#pd-us-google

löste. Im Verlaufe seiner weiteren Versuche anästhesierte Dr. Pogány neben der Neumannschen Methode den Zweig des Trigeminus, dadurch gewann er ein vollständig anästhesiertes Gebiet zur Ausführung der Radikaloperationen. Mit diesem kombinierten Vorgehen führte ich über 100 Radikaloperationen aus, die Anästhesie war dabei — einen Fall ausgenommen — so vollkommen, daß sie die minutiöseste Reinigung der Paukenhöhle und dadurch die sorgfältigste Ausführung der Operation gestattete.

Die wissenschaftliche Erklärung, weshalb bei der Neumannschen Anästhesierung der Warzenfortsatz beim Meißeln unempfindlich ist, gab Neumann durch seine Versuche beim Tier, in denen er zeigte, daß diese subperiostal verabreichten Injektionen ins Antrum und in die Zellen des Warzenfortsatzes gelangen. Andrerseits ist es sicher, daß nach der Anästhesierung des III. Astes des Trigeminus Antrum und Trommelhöhle immer unempfindlich sind. Ich glaube, hier funktioniert der III. Ast des Trigeminus, und zwar der Nervus spinosus (Luseke), anderswo unter dem Namen Nervus recurrens inframaxillaris (Mihálkovics) bekannt.

Wie wir wissen, verzweigt sich derselbe sofort nach dem Austritt aus dem Trigeminus, gelangt durch das Foramen spinosum auf kurzem Wege in die Schädelhöhle zurück und erreicht, die Dura durchschreitend, durch die Fissura petrosquamosa das Antrum, resp. die Schleimhaut der Trommelhöhle. Zu diesem Nerv können wir nur auf dem Wege der Leitungsanästhesie, durch Anästhesierung des III. Trigeminusastes, gelangen, weshalb er durch die Neumannsche Anästhesie nicht zu erreichen ist. Ich halte es für möglich, daß die Varianten dieses Nerven, resp. die rudimentäre Entwicklung desselben, die zeitweilig befriedigenden Resultate der Neumannschen Methode erklären. Auch die Anästhesierung des Ganglion oticum, welche wir mit Pogánys Methode immer erreichen, dürfen wir nicht außer acht lassen.

Wie ich schon erwähnte, ist das Wesen dieser Anästhesierung: die Neumannsche Anästhesierung + die Anästhesierung des Trigeminus III. Die letztere pflege ich nach Pogány mittelst der Braunschen Methode durchzuführen.[3]) Die Mündung der Tube ist durch den N. glossopharyngeus innerviert, weshalb diese Stelle immer etwas empfindlich ist; doch ist die Schmerzhaftigkeit nicht besonders groß.

Die Details sind die folgenden: Im Anfang achtete ich bei der Vorbereitung des Kranken besonders darauf, daß er mit leerem Magen auf den Operationstisch gelange, darauf rechnend, daß wir eventuell zur

[3]) M. W. 1916. Nr. 25.

Digitized by Google
Original from UNIVERSITY OF CALIFORNIA
Generated on 2019-10-24 15:28 GMT / http://hdl.handle.net/2027/uc1.b3252765
Public Domain in the United States, Google-digitized / http://www.hathitrust.org/access_use#pd-us-google

Narkose übergehen müssen. Obwohl ich hierzu nur in einem Falle genötigt war, blieb ich jedoch bei diesem Brauch, denn in einigen Fällen gewahrte ich die zum Brechen reizende Wirkung des Novocains, wobei es mir zustatten kam, daß der Magen des Kranken leer war. Eine Viertelstunde vor der Operation, also wenn wir den Kranken auf den Tisch legen, gebe ich subcutan 2 *cg* Morphium. Viele halten dies für überflüssig, doch fand ich, daß die Patienten die Unannehmlichkeiten des Schüttelns beim Meißeln des Schädels dadurch weniger fühlen. Auch Kindern gebe ich Morphium in entsprechender Dosis.

Das rasierte, gereinigte, mit Jodtinktur bestrichene Gebiet muß sich auch etwa 3 Finger breit auf das vor dem Ohre befindliche Gebiet ausdehnen, damit wir unter dem Jochbein die Anästhesierung des Trigeminus ausführen können. Von der äußeren Öffnung des Gehörganges 3 *cm* entfernt ist die Stelle, wo wir direkt unter dem Jochbein einstechen. Auf diesem Punkte machen wir mit einer dünnen Nadel eine kleine Quaddel, um dadurch den Einstich weniger schmerzhaft zu machen. Wir müssen an der Gehirnbasis das Foramen ovale suchen, welche Technik uns bei einer kleinen Übung leicht gelingt.[4]) Sobald die Spitze der Nadel auf den richtigen Ort kommt, klagt meistens der Kranke über heftige Zahn- resp. Zungenschmerzen. Nun ziehen wir den Mandrin heraus und spritzen 2 bis 4 cm^3 anästhesierender Flüssigkeit auf diesem Platze ein. Mit dem plötzlichen Aufhören der Schmerzen zeigt uns der Kranke den Erfolg der Injektion an. Zur anästhesierenden Flüssigkeit benütze ich eine 2%ige sterilisierte Novocainlösung, zu welcher ich zu jedem Kubikzentimeter direkt vor der Operation einen Tropfen Tonogen Richter zusetze.

Unter die Haut des Mastoidfortsatzes spritzen wir auch dieselbe Flüssigkeit ein. Zu diesem Zweck stechen wir die Nadel ca. 1 *cm* hinter der Insertionsstelle der Ohrmuschel in der Höhe des Gehörganges ein.

Von diesem einen Punkte aus können wir das ganze Gebiet anästhesieren, indem wir mit der Spitze der Nadel unter das Periost gelangen und sie auf entsprechende Entfernung auf und ab, rückwärts und vorwärts schieben. Natürlich ist unter dem Periost oft ein sehr starker Druck nötig. Wir brauchen hierzu keine besonderen Instrumente, es genügt eine 2—5 cm^3 fassende Rekordspritze und eine mitteldicke Nadel.

Es ist wichtig, daß wir gegen vorne solange injizieren, bis wir die Hervorwölbung der rückwärtigen Wand des Gehörganges wahrnehmen, denn dann können wir schmerzlos die eigentliche Neumann sche

---

[4]) Deren genaue Beschreibung siehe in Prof. Brauns „Lokalanästhesie". Leipzig. 1914.

Digitized by Google
Original from UNIVERSITY OF CALIFORNIA
Generated on 2019-10-24 15:28 GMT / http://hdl.handle.net/2027/uc1.b3252765
Public Domain in the United States, Google-digitized / http://www.hathitrust.org/access_use#pd-us-google

Anästhesie beginnen, das ist: die Anästhesierung der rückwärtigen, dann wieder der oberen und unteren Wand des Gehörganges.

Diese vollständige Anästhesie ist nur bei Radikaloperationen nötig, bei der einfachen Aufmeißelung bleibt die Anästhesie des Trigeminus weg. Es ist überraschend, wie leicht die Anästhesierung bei der einfachen Aufmeißelung gelingt. Jede Operation bei Komplikation seitens des Sinus und der Dura ist in Lokalanästhesie leicht zu verrichten. Von längster Dauer war eine Sinusthrombosenoperation, wobei ich den Sinus in der Länge von 8 *cm* frei legen mußte; dazwischen unterband ich die Vena jugularis, natürlich auch in Lokalanästhesie. Diese Operation dauerte zwei Stunden und der Kranke duldete sie ohne Klage.

Im Anfange stellte ich zwei Ausnahmen auf: 1. die Operation an kleinen Kindern und 2. die unter der Haut des Warzenfortsatzes befindlichen großen Abscesse. Allmählich glückte es mir, auch diese Ausnahmen zu bekämpfen. Bei Kindern kam ich schon bis zum Alter von 8 Jahren herunter. Zwecks Operation von Subperiostalabscessen anästhesiere ich das Gebiet ringsum tief und an der größten Wölbung des Abscesses wieder die Haut ganz oberflächlich. Die bisher ausgeführten 3 Fälle befriedigten mich vollständig.

Während der Operation müssen wir mit dem Umstand rechnen, daß der Kranke nicht schläft, daher müssen wir einige Momente beobachten, welche bei der Narkose keine Rolle spielen. In erster Linie müssen wir versuchen, die durch das Meißeln verursachte Erschütterung erträglich zu machen. Vor allem erkläre ich, daß die Furcht vieler Ohrenärzte, daß die durch das Meißeln verursachte Erschütterung des Kopfes irgend eine unerträgliche Unannehmlichkeit wäre, durchaus nicht richtig ist. Hunderte von Kranken bekennen entsprechend ihrer Intelligenz und ihres Nervenzustandes einstimmig, daß sie während des Meißelns nur irgend einen dumpfen, aber durchaus nicht schmerzhaften Schlag fühlten. Ich bemerke jedoch, daß sich die Unannehmlichkeiten des Kranken, sobald man mit einem ungeschliffenen Meißel arbeitet oder sagittal am Felsenbein meißelt, sofort steigern. Wir müssen mit scharfen Instrumenten tangential meißeln. Die Unannehmlichkeiten werden auch dadurch stark vermindert, wenn der Kranke auf einem Sandpolster liegt und wenn man seinen Kopf fest andrückt. Auch ist es gut, wenn man zwischen die Zähne ein Gummirohr gibt, was jedoch viele Operierte für überflüssig halten. Die Anwendung der Knochenzange und des Löffels ist angenehmer als das Meißeln; wo es möglich ist, benützen wir diese.

Daß die Operation nicht sehr unangenehm sein kann, illustriert am besten derjenige meiner Kranken, bei welchem ich eine beiderseitige Auf-

Digitized by Google
Original from UNIVERSITY OF CALIFORNIA
Generated on 2019-10-24 15:28 GMT / http://hdl.handle.net/2027/uc1.b3252765
Public Domain in the United States, Google-digitized / http://www.hathitrust.org/access_use#pd-us-google

meißelung ausführen mußte, wobei mich der Kranke einige Tage nach der ersten Aufmeißelung ersuchte, auch die zweite in Lokalanästhesie auszuführen. Über einen ähnlichen Fall berichten die Kollegen Váli und Pogány. Bei nervösen furchtsamen Patienten gelang es mir öfters, unter der Vorgabe, eine Röntgenaufnahme zu machen, die Operation auszuführen. (Aufmeißelung bei einem 17jährigen Knaben wegen Sepsis, Radikaloperation bei einem 17jährigen Mädchen, bei einem 60jährigen Bauer und bei einem 8jährigen Kinde.)

Ich halte es für vollkommen überflüssig, hier die Vorteile der Lokalanästhesie zu betonen, nur folgende Vorzüge, die diesem Gebiet speziell eigen sind, will ich erwähnen. Der Kranke hält den Kopf ruhig und daher brauchen wir zur Fixierung des Kopfes keinen besonderen Assistenten. Ich pflege während des Meißelns der Corticalis den instrumentierenden Assistenten (Schwester) um Andrücken des Schädels zu ersuchen, damit die durch das Meißeln verursachte Erschütterung vermindert werde. Von großem Vorteil ist auch, daß der Patient uns durch eventuell auftretenden Schwindel auf die Nähe des Labyrinths aufmerksam machen kann. In allererster Reihe sollte ich aber die Blutlosigkeit des Operationsgebietes hervorheben. Gar oft war das Gebiet so blutlos, als wenn wir an einem Kadaver operiert hätten. Wegen dieses einzigen Vorteiles wäre es allein wert, in Lokalanästhesie zu operieren. Trotz der Schwammtupfer Thompsons in London und der geistreichen Blutsaugvorrichtung des Pariser Laurens war es immer noch ungelöst, das Gebiet befriedigend blutleer zu machen. Das Abtupfen des Blutes beschäftigte die ganze Kraft eines Assistenten, dabei mußte der Operateur in der Tiefe schnell arbeiten, denn das Blut übergoß jeden Augenblick das Gebiet. Auf diese Weise war die Ausführung der Operation wegen der Reinhaltung des Gebietes schwer, die Ausreinigung der Splitter fast unmöglich.

Wenn ich in der Nähe des Facialis arbeite, lasse ich den Patienten pfeifen, wodurch jede Störung der Innervation leicht erkennbar ist.

Ich will indes auch jene Unannehmlichkeiten nicht verschweigen, auf welche ich bisher gestoßen bin. Sofort nach der Anästhesie des Trigeminus, nachdem die größere Dosis Novocain-Tonogen-Lösung rasch genug in den Körper gelangte, kam es in drei Fällen vor, daß der Kranke über heftiges Herzklopfen klagte. In zwei anderen Fällen kamen heftige Kopfschmerzen vor, welche die Kranken ängstigten: „Als wenn mein Kopf zerreißen würde“ — mit dieser Klage bezeichneten die Kranken den Schmerz, welcher ebenso wie das vorhin erwähnte Herzklopfen in wenigen Minuten aufhörte. In einem Falle zerbrach die lange Nadel, mit welcher wir den Trigeminus anästhesierten, in der Mitte entzwei, doch gelang es mir, mittelst einer

Digitized by Google
Original from UNIVERSITY OF CALIFORNIA
Generated on 2019-10-24 15:28 GMT / http://hdl.handle.net/2027/uc1.b3252765
Public Domain in the United States, Google-digitized / http://www.hathitrust.org/access_use#pd-us-google

Incision unter dem Jochbein sie zu ergreifen und herauszuziehen. Ich hörte, daß einem unserer Chirurgen ein gleiches geschah, resp. die Spitze der anästhesierenden Nadel brach in den Schädelgrund hinein. Ich lege daher ein besonderes Gewicht darauf, daß die Nadel elastisch und gut hart sei, daß sie überhaupt keine Spitze haben soll, da die Spitze des Mandrins genügt (wenigstens soll die Nadel nur sehr wenig gespitzt, steil geschliffen sein).

In einem Falle war durch die Schuld des Krankenwärterpersonales meine anästhesierende Flüssigkeit nicht steril gewesen; dies verursachte einen kleinen Absceß, welcher sich aber spontan (in der Richtung des äußeren Gehörganges) entleerte. Öfters, in etwa 5%, sah ich, noch bevor wir während der Operation in die Nähe des Facialis kamen, eine Parese desselben. Dieselbe ist durch die Injektion verursacht, und zwar entweder durch die an der Spitze des Warzenfortsatzes injizierte Flüssigkeit oder eventuell durch die Quaddel vor dem Ohre. Der Umstand ist deshalb unangenehm, weil es uns hierdurch unmöglich ist, während der Operation am Facialis denselben zu beobachten. Glücklicherweise erstreckt sich die Parese meist nicht auf alle Äste desselben und bildet sich in einer Stunde zurück.

Genug oft (in 15 Fällen) blieb nach der Operation teilweise Mundsperre zurück, welche aber dem Kranken überhaupt keine Schmerzen verursachte und nur die Ernährung störte. Bei Verabreichung flüssiger Speisen heilte sie ohne jede Behandlung in einigen Tagen.

Weiterhin hatte ich einen Fall, wo der Kranke beim Beginne des Meißelns jeden Hammerschlag mit großem Geschrei begleitete. Derselbe war ein vom Kriegsschauplatz schwerkrank nach Hause gebrachter Italiener. Im Anfang hielt ich sein Geschrei für Feigheit und beendigte die Operation in Narkose. Doch die in einigen Tagen erfolgte Sektion zeigte einen ausgedehnten Gehirnabsceß in dem entsprechenden Schläfenlappen. Wir müssen daher bei etwaigen vorkommenden Schmerzen auch hieran denken.

Alle Erfahrungen zusammenfassend, die ich an den während $1^1/_2$ Jahren ausgeführten ca. 150 Operationen, unter welchen Militär- und Zivilpersonen des Spitals sowie Privatpatienten sind, machte, glaube ich folgendermaßen aussprechen zu können: **Zur Ausführung der Ohrenoperationen ist die Lokalanästhesie besonders geeignet. Zum einfachen Aufmeißeln genügt die bisher bekannte Methode, zur Radikaloperation empfehle ich die Pogányesche Modifikation des Neumannschen Verfahrens.**

Digitized by Google
Original from UNIVERSITY OF CALIFORNIA
Generated on 2019-10-24 15:28 GMT / http://hdl.handle.net/2027/uc1.b3252765
Public Domain in the United States, Google-digitized / http://www.hathitrust.org/access_use#pd-us-google

Vereinsberichte.

Österreichische Otologische Gesellschaft.

Sitzung vom 29. Jänner 1917.

Vorsitz: A. Politzer, dann E. Ruttin.
Schriftführer: E. Urbantschitsch.

1. A. Kreidl: **Demonstration zur Frage der sekundären Hörbahnen.**

Im Anschlusse an seine Untersuchungen „Zur Frage der sekundären Hörbahnen", über die Vortr. in der Sitzung der Öst. Otol. Gesellschaft im Dezember 1913 unter Bezugnahme auf eine gemeinsam mit Kato ausgeführte Arbeit berichtet hatte und deren wesentlicher Inhalt darin bestand, daß die Autoren zeigen konnten, daß nach kompletter Durchtrennung der sekundären gekreuzten Bahnen eine Leitung der Hörimpulse auf den gegenseitigen ungekreuzten Bahnen besteht, berichtet Vortr. nun über einen neuen Weg zum Nachweis der Existenz ungekreuzter Hörbahnen. Falls eine solche existiert, müßte sie nachweisbar sein, wenn bei einem Tiere eine vollständige Entfernung des Großhirns der einen Seite mit Zerstörung des gleichseitigen Hörorgans kombiniert wird. Von dieser Idee ausgehend, hat nun Kreidl an 3 Hunden in einem Intervall von 3 Monaten diese beiden Eingriffe vorgenommen. Ein Tier ging unmittelbar nach der Zerstörung des Labyrinthes ein, ein zweites mußte wegen einer interkurrenten Krankheit kurz nach der Labyrinthzerstörung getötet werden. Dieses Tier, bei dem am 23. V. 1913 die linke Großhirnhemisphäre entfernt und am 25. VI. 1913 das linke Labyrinth zerstört worden war, hat bereits am 1. VII. deutliche Zeichen seiner Hörfähigkeit gezeigt. Das dritte Tier, dem am 6. VI. 1913 die linke Großhirnhemisphäre und am 4. VII. das linke Labyrinth entfernt wurde, hat diese Eingriffe überlebt und wird vom Vortr. demonstriert.

Während der $3^1/_2$jährigen Beobachtungsdauer konnte sich der Vortr. überzeugen, daß das Tier, das schon wenige Tage nach der Operation Zeichen seiner Hörfähigkeit erkennen ließ, volle, nahezu unveränderte Hörfähigkeit besitzt. Es kommt z. B. nicht nur auf Anruf, spitzt die Ohren, sondern es reagiert mit Bellen sogar auf das Herannahen des Wärters bei geschlossener Türe, wo es ihn also nicht herankommen sieht. Das Tier hält den Kopf leicht nach der labyrinthzerstörten Seite und läuft in der Regel nach links, indem es bald kleinere, bald größere Kreise beschreibt. Besonders wenn es erregt ist, namentlich wenn es Futter erwartet, gerät es in lebhafteres Kreislaufen, wobei es nahezu an derselben Stelle des Raumes Kreisbewegungen ausführt, als ob es sich um eine dorsoventrale Achse drehen würde. Dabei vermag das Tier auch geradeaus zu laufen. Der Vortr. geht auf diese Erscheinungen nicht näher ein und behält sich eine Besprechung dieses Falles für eine im Anschluß an eine genaue Untersuchung des Gehirns und des Labyrinthes zu erstattende Mitteilung vor.

Diskussion.

H. Neumann: Daß der Hund so lange lebt, macht ihn sehr kostbar. Ich habe hier Tiere mit einseitiger Labyrintheiterung demonstriert

Digitized by Google
Original from UNIVERSITY OF CALIFORNIA
Generated on 2019-10-24 15:28 GMT / http://hdl.handle.net/2027/uc1.b3252765
Public Domain in the United States, Google-digitized / http://www.hathitrust.org/access_use#pd-us-google

mit Bewegung um die kranke Seite. Aber schließlich hat das aufgehört und es hat sich also Kompensation eingestellt. Das Fehlen der Großhirnhemisphäre ist die Ursache, daß das eine noch intakte Labyrinth für die Orientierung des Tieres nicht ausreicht. Die Kompensation stellt sich wegen Fehlens der Großhirnhemisphäre nicht ein. Der Beweis dafür ist folgender: Der Bárány sche Zeigeversuch gelingt nur dann, wenn der auf dem Stuhle Gedrehte den Finger einer anderen Person zu berühren hat; wenn er aber seine eigene Nase bzw. Finger berühren soll, zeigt er nicht vorbei, weil die Großhirnhemisphäre die Kompensation und Korrektur übernimmt.

G. Bondy: Ich kann mich dieser Auffassung über den Zeigeversuch nicht anschließen. Nach der Drehung stellt sich infolge der nachläufigen Endolymphbewegung die Empfindung ein, der früheren Drehung entgegengesetzt gedreht zu werden. Wenn die Versuchsperson den Zeigeversuch ausführen soll, so wird sie in dem Bestreben, einen feststehenden Punkt, von dem sie sich zu entfernen glaubt, zu erreichen, entgegengesetzt der vermeintlichen Drehrichtung vorbeizeigen. Wird sie hingegen aufgefordert, ihre eigene Nase zu berühren, so macht doch diese die vermeintliche Drehung mit — für das Vorbeizeigen entfällt jeder Grund.

O. Beck: Zur Frage, ob und inwieweit das Großhirn kompensatorisch für die labyrinthogenen oder cerebellaren Innervationsstörungen einzutreten vermag, möchte ich auf einen Fall hinweisen, den Bárány in dieser Gesellschaft vor 3 Jahren vorgestellt hat. Es handelt sich um einen vor und nach der Operation genau beobachteten Kleinhirntumor. Der Mann zeigte vor und einige Zeit nach der Entfernung des Kleinhirntumors die typischen Fehler beim Zeigeversuch. Durch systematische Übung ist es gelungen, den Mann so weit zu bringen, daß er diese Fehler korrigieren und ein normales Verhalten zeigen konnte. Bárány hat dies damit erklärt, daß er angenommen hat, daß das Großhirn kompensatorisch für die Funktion des Kleinhirns eingetreten ist.

II. Ernst Urbantschitsch: **Auftreten von Fistelsymptom 8 Wochen nach der Totalaufmeißelung der Mittelohrräume mit bedeutender Hörbesserung.**

Der 26jährige Rudolf H. litt seit Kindheit 1—2mal im Jahre an Ohrenstechen. 1907 durch einige Wochen Otorrhoe, desgleichen vor 2 Jahren. Am 19. X. 1916 traten plötzlich starke Schmerzen im linken Ohr und Kopfschmerzen (besonders in der linken Schläfengegend und hinter dem linken Ohr) auf. Kein Schwindel, keine Übelkeiten. In der Nacht vom 23.—24. X. 1916 angeblich Schüttelfrost mit darauffolgendem starken Schwitzen. Am 25. X. morgens Erbrechen und Fieber bis 40,2°. Zur Operation aufgenommen auf die Ohrenstation des k. k. Kaiser Franz Josef-Spitales.

Ohrenbefund: Rechts: Trommelfell leicht getrübt, etwas eingezogen. Links: Trommelfell gerötet, im oberen Anteil eine hirsekorngroße, randständige Perforation, durch eingedickte Massen verdeckt, die auch auf wiederholtes Ausspritzen nicht zu entfernen sind, erst durch Abhebeln mittelst Sonde. Im oberen Teile der Paukenhöhle ebenfalls eingedickte, gelbliche Massen. Trommelfell stark berührungsempfindlich. Warzenfortsatz äußerlich normal, an der hinteren Abdachung etwas druckempfindlich. R —, —; W ➤➤ 1; S — (1), — (1). v = r. + 6 *m*, l. am Ohr.

Digitized by Google
Original from UNIVERSITY OF CALIFORNIA
Generated on 2019-10-24 15:28 GMT / http://hdl.handle.net/2027/uc1.b3252765
Public Domain in the United States, Google-digitized / http://www.hathitrust.org/access_use#pd-us-google

Zeitweise bei Augenendstellung rechts spontaner Nystagmus. Kein Fistelsymptom. Kalorische Reaktion positiv (mäßig stark).

Röntgenbefund (Dr. Selka): Verdunklung beider Warzenfortsätze, links etwas mehr als rechts.

Operation am 26. X. 1916: Totalaufmeißelung der Mittelohrräume. Knochen sklerotisch, im Antrum mäßig freier Eiter, der bei der Aufmeißelung unter Druck hervorquillt. Auch in Zellen hinter dem peripheren Teil des Facialiswulstes etwas freier Eiter unter Druck. Im hinteren Anteil des Antrums mäßig viele, stark fötide, in Vereiterung befindliche Cholesteatommassen. Sinus auf Linsengröße freigelegt; seine Wand etwas succulent, doch nicht auffällig verändert.

Bakteriologischer Befund (Dr. Konschigg): Vorwiegend Proteus vulgaris, vereinzelte Diplokokken.

27.—29. X.: Etwas Kopfschmerzen, erhöhte Temperaturen, kein Erbrechen.

30. X.: Ödem des linken unteren Augenlides. Verbandwechsel: Tampon mäßig durchfeuchtet, etwas freier Eiter.

20. XI.: Retroauriculäre Wunde geheilt.

4. XII.: Wundhöhle trocken. Morgens etwas Stirnkopfschmerz und Schwindel.

19. XII.: Übelkeiten, Brechreiz, morgens und mittags Erbrechen, kein Fieber. Starker Schwindel. Spontaner Nystagmus nach rechts. Sehr lebhaftes Fistelsymptom, bei Kompression nach links, bei Aspiration nach rechts. Dabei reichliches Erbrechen. — Bettruhe, Urotropin, 3mal täglich 0,5.

8. I. 1917: Fistelsymptom unverändert lebhaft, schon beim Hineinstecken von Watte. Schwindel auch beim Schneuzen und bei der Defäkation, desgleichen bei raschem, kräftigerem Schlucken. Zunehmendes Gehör links.

29. I.: Fistelsymptom lebhaft, Schwindel wesentlich geringer. Flüstersprache wird links (bei Lärmapparat rechts) 4 *m* gehört.

Epikrise: Das Auffällige bei diesem Falle liegt darin, daß etwa 8 Wochen nach der Totalaufmeißelung der Mittelohrräume wegen Cholesteatom — trotz tadelloser Wundheilung bei minimaler Sekretion — plötzlich eine Paralabyrinthitis mit sehr lebhaftem Fistelsymptom bei bedeutender Hörbesserung (von v = a. c. auf v = 4 *m*) auftrat. Der genaue Sitz der Fistel konnte nicht mit Sicherheit festgestellt werden: entweder ist eine Fistel im horizontalen Bogengang anzunehmen, wie dies ja speziell bei Cholesteatom häufiger zu beobachten ist, oder an der Labyrinthwand, etwa durch Lösung von Adhäsionen in der Stapesgegend. Letztere Annahme erklärte leichter die auffallende Zunahme des Hörvermögens. Jedenfalls erscheint die Coincidenz von vestibularen Reizerscheinungen und eines günstigen Einflusses auf den Cochlearapparat sehr interessant.

III. Ernst Urbantschitsch: **Multiple rechtsseitige Schläfenlappenabscesse bei klinisch hauptsächlich linksseitigen Hirnerscheinungen. Reichliche Cholestearinkrystalle im Lumbalpunktat.**

Der 47jährige Pat. Franz K., den ich nach Totalaufmeißelung der Mittelohrräume und Eröffnung von 2 Hirnabscessen in der Oktobersitzung 1916 hier vorgestellt hatte, erkrankte am 7. XII. 1916 abermals mit Übel-

Digitized by Google
Original from UNIVERSITY OF CALIFORNIA
Generated on 2019-10-24 15:28 GMT / http://hdl.handle.net/2027/uc1.b3252765
Public Domain in the United States, Google-digitized / http://www.hathitrust.org/access_use#pd-us-google

keiten, Erbrechen und Kopfschmerzen, nachdem er trotz strengen Verbotes seiner früheren Beschäftigung ohne Rücksicht auf seine überstandene schwere Erkrankung wie früher nachgekommen war und insbesondere auch schwere körperliche Arbeiten verrichtet hatte, so daß er am 9. XII. wieder auf die Ohrenstation des k. k. Kaiser Franz Josef-Spitales aufgenommen wurde.

Befund am 9. XII.: Schlechtes Allgemeinbefinden, Erbrechen. Fieber (38,5°), Puls 77, äqual. Babinski rechts schwach, links 0; rechts tritt zuweilen statt Dorsalflexion der großen zuweilen eine solche der 2. Zehe auf.

Augenspiegelbefund (Dr. Friedland): Venöse Hyperämie und Schlängelung der Venen, rechts nur in Spuren, links deutlich ausgeprägt.

Operation am 9. XII.: Freilegung des ursprünglichen Operationsgebietes. Kreuzincision der Dura. Hirnincisionen nach allen Richtungen bis zu einer Tiefe von 3 *cm*. Kein Eiterabfluß.

Verlauf: In den nächsten Tagen Besserung des Allgemeinbefindens. Kein Brechreiz, Kopfschmerzen geringer, Temperaturen normal, Schlaf gut. Wunde in tadelloser Heilung.

Nervenbefund (Primarius Infeld) am 14. XII.: Subjektiv: Spannung in der Stirne. Gelegentlich Stechen, bald in der linken, bald in der rechten Schläfe. Hinterhauptschmerz bereits geschwunden. Auch sonst keinerlei Beschwerden. — Objektiver Befund fast ganz negativ, psychisch wie somatisch. Puls 54, sehr selten ein unregelmäßiger Pulsschlag. Bauchdeckenreflex rechts prompt, links kaum oder gar nicht auszulösen. Sonst ganz negativer Befund (Hirnnerven, Extremitäten; keine meningitischen Symptome, keine charakteristischen oder konstanten Gleichgewichts- oder Gehstörungen). — Also kein Hinweis auf einen aktiven Prozeß. Der Unterschied in den Bauchdeckenreflexen ist offenbar ein Überbleibsel.

19. XII.: Augenspiegelbefund: Rechts venöse Hyperämie der Papille, links stärkere Neuritis optica.

23. XII.: Morgens beim Aufstehen plötzlich Brechreiz und Bewußtlosigkeit, die 5 Minuten anhält. Kopfschmerzen wieder stärker, Wundheilung normal; etwas freier Eiter.

27. XII.: Häufiger Brechreiz, Kopfschmerzen, Pulsverlangsamung, rechtsseitiger Babinski (hauptsächlich mit der 2. Zehe).

Augenspiegelbefund: Beiderseitige venöse Hyperämie, links stärker und mit Blutaustritten. — Daher abermals 3 Incisionen in den Schläfenlappen mit negativem Erfolg.

31. XII.: Nachts galliges Erbrechen. Sehr heftige Kopfschmerzen. Kalter Schweiß. — Kein spontaner Nystagmus. Zeigeversuch normal. Muskelkraft der linken oberen und unteren Extremität deutlich geringer als der rechten. v (mit Verband rechts und Lärmapparat links) = a. c.

Nervenbefund (Primarius Infeld): „Heute ist Pat. psychisch nicht ganz frei, deutlich schwerfällig. Geringe, aber konstante linksseitige Abducensparese ohne Doppelbilder. Vielleicht Parese des linken Mundfacialis. Händedruck links schwächer als rechts. Heute beiderseits Babinski, Strümpell; Bauchdeckenreflex links nicht auszulösen. Hat Urin unter sich gelassen. Singultus. Sonst negativer Befund."

Digitized by Google
Original from UNIVERSITY OF CALIFORNIA
Generated on 2019-10-24 15:28 GMT / http://hdl.handle.net/2027/uc1.b3252765
Public Domain in the United States, Google-digitized / http://www.hathitrust.org/access_use#pd-us-google

2. I. 1917: Augenspiegelbefund: Beiderseits Papillitis, links mehr als rechts.

Lumbalpunktion: Hirndruck sehr stark. Cerebrospinalflüssigkeit klar, doch mit kleinen Krystallen reichlich durchsetzt, so daß das Punktat im ersten Moment einen getrübten Eindruck macht. Nach ruhigem Halten der Eprouvette fallen die Krystalle zu Boden und die Flüssigkeit zeigt sich ganz klar. Histologische Untersuchung des Sedimentes (Doktor Lederer): Zahlreiche Cholestearinkrystalle.

Bakteriologischer Befund (Dr. Konschegg): negativ.

Wassermann (Dr. Epstein): negativ.

5. I.: Augenspiegelbefund: Beiderseits Stauungspapille mit Blutungen, auch rechts zugenommen.

7. I.: Benommenheit. Pat. ist aber zeitweilig bei sich. Sprache lallend; Pat. kann nicht verständlich schreiben. Häufig starker Singultus.

10. I.: Ab 7 Uhr früh Koma. Lungenödem. Gesicht blaurot, gedunsen. Temperatur 38,3°, Puls 124. Nachmittags Exitus letalis.

11. I.: Obduktion (Prof. Stoerk): Multiple Abscesse des rechten Schläfelappens, vorwiegend an dessen basalem und hinterem Anteil, bis an den Seitenventrikel heranreichend. Encephalitische Erweichung fast des ganzen Schläfelappens. Beträchtliches Ödem, vorwiegend der rechten Hemisphäre. Bakteriologischer Befund des Hirnabsceßeiters: Reinkultur von Friedländer-Bacillen.

Epikrise: Auffallend in dem Falle müssen die geringen cerebralen Symptome bei den ausgedehnten objektiven Veränderungen des Gehirns erscheinen, wobei die klinischen Symptome fast nur für einen linksseitigen Cerebralprozeß sprachen: so der Augenspiegelbefund, der rechtsseitige Babinski, die (allerdings nur vorübergehend beobachtete) linksseitige Abducensparese. Trotzdem fand sich bei der Obduktion hiefür keinerlei Erklärung. Der ganze Schläfenlappen war von zahllosen kleinen Abscessen siebförmig durchsetzt, die mit äußerst zähem Eiter erfüllt waren, so daß auch nach Durchschneidung des Schläfenlappens der Eiter nicht abfloß, selbst wenn die eröffneten Abscesse nach unten gekehrt waren. Daraus erklärt sich auch der negative Erfolg bei den Hirnincisionen. Bakteriologisch wurden Friedländer-Bacillen nachgewiesen. Auch in den im September 1916 operierten Hirnabscessen wurde der gleiche bakteriologische Befund erhoben: ein Beweis, daß diese Abscesse nicht etwa auf eine Neuinfektion zurückzuführen sind.

Eine ganz besonders seltene Erscheinung ist die Aufschwemmung von Cholestearinkrystallen im Lumbalpunktat. Eine solche wurde zwar bereits post mortem schon beobachtet, meines Wissens aber noch nicht intra vitam. Cholestearin findet sich bekantlich reichlich im Gehirn, so daß sein Erscheinen in der Cerebrospinalflüssigkeit von vornheren nicht absurd erscheinen kann. Durch den entzündlichen Hirnprozeß wurde der Übertritt vom Gehirn in den letzten zweifellos begünstigt. Vielleicht findet sich die Erscheinung in analogen Fällen öfters, wenn man darauf achtet.

IV. E. Ruttin: Steckschuß (Schrapnellhülsenstück) im äußeren Gehörgang.

M. O., türkischer Infanterist, wurde im Oktober 1916 bei Zlota-Lipa an der russischen Front durch Schrapnellschuß hinter dem linken Ohre verletzt; er war bewußtlos, weiß jedoch nicht, wie lange. Während er

Digitized by Google
Original from UNIVERSITY OF CALIFORNIA
Generated on 2019-10-24 15:28 GMT / http://hdl.handle.net/2027/uc1.b3252765
Public Domain in the United States, Google-digitized / http://www.hathitrust.org/access_use#pd-us-google

früher stets ohrgesund war, fließt das linke Ohr seit der Verletzung, auch hört er links nichts, hat Ohrensausen links, Kopfschmerzen, Schwindel, besonders bei Blick nach abwärts, kann den Mund nur schwer öffnen. Aus dem Vormerkblatt ist bemerkenswert: „Im linken äußeren Gehörgange eine erbsengroße Einschußöffnung, am Warzenfortsatz eine kronengroße, eiternde Ausschußöffnung; mit der Knopfsonde fühlt man keinen Fremdkörper". Dieser Befund ist aber nicht richtig. Vielmehr sieht man am hinteren Rande eine 3 *cm* lange, fast lineare Narbe, welche die Einschußöffnung

Fig. 1.

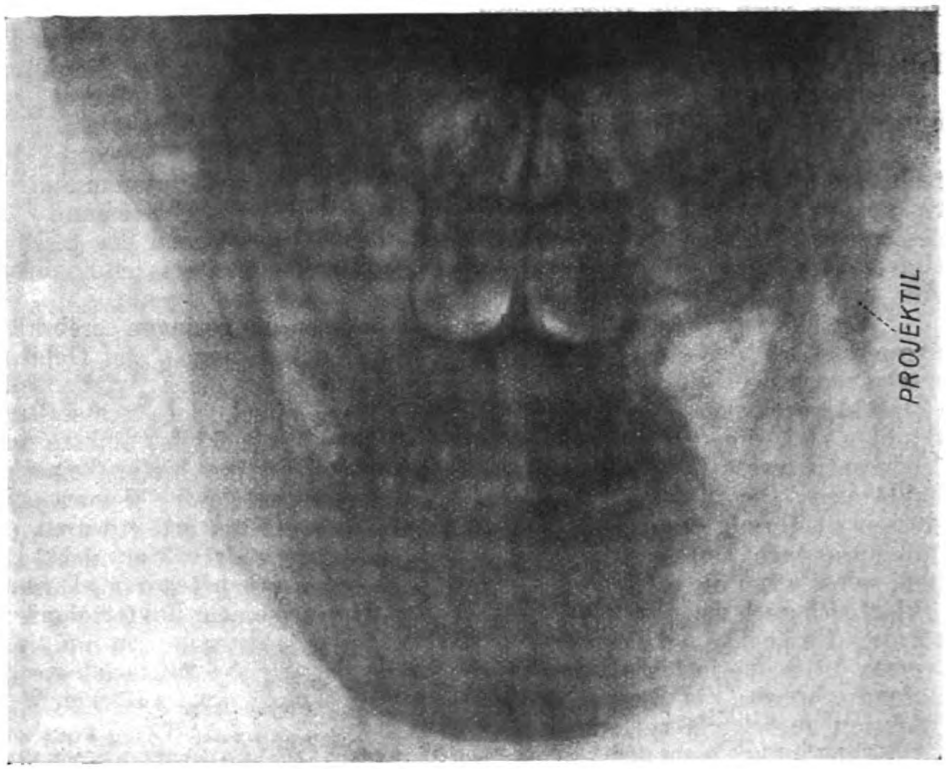

darstellt, und im Gehörgang sieht und fühlt man ein Eisenstück von unregelmäßiger Oberfläche, das den Gehörgang ganz ausfüllt und neben dem dicker, gelbgrüner, nicht fötider Eiter hervorquillt. Bei dem Versuche, den Fremdkörper mit dem Häkchen zu extrahieren, bemerkt man, daß er mit einem langen scharfen Fortsatz noch unten und vorne gegen das Kiefergelenk zu festsitzt. Die Extraktion wird daher vorläufig unterlassen. Die Funktionsprüfung ergibt auf diesem Ohre Taubheit und kalorische Unerregbarkeit. Die Drehreaktion ergibt folgende Werte: Nach R.-Drehung Ny l ←◀ 12", nach L.-Drehung Ny ▶→ r 15", nach R.-Drehung mit vorgeneigtem Kopf Ny l↶ 6", nach L.-Drehung mit vorgeneigtem Kopf Ny ↶ r 5", nach R.-Drehung bei rechts geneigtem Kopf Ny ↓ 12",

Digitized by Google
Original from UNIVERSITY OF CALIFORNIA
Generated on 2019-10-24 15:28 GMT / http://hdl.handle.net/2027/uc1.b3252765
Public Domain in the United States, Google-digitized / http://www.hathitrust.org/access_use#pd-us-google

nach R.-Drehung bei links geneigtem Kopf Ny ↑ 5", also die Werte der Kompensation.

Auf der Röntgenplatte sieht man den Fremdkörper im Gehörgang und mit einem mehrere Zentimeter langen Fortsatz nach unten und etwas nach vorn in die Weichteile unter dem Gehörgang hineinragen. Es handelt sich offenbar um ein Schrapnellhülsenstück.

Die Extraktion wird sich wohl nach Ablösung der Ohrmuschel nicht schwer gestalten.

V. E. Ruttin: **Demonstration eines Schädels mit verschiedenen Anomalien im Bereiche des Gehörorgans.**

Den Schädel, den ich Ihnen hier demonstriere, habe ich zum Geschenk erhalten, Daten sind keine vorhanden. Es handelt sich um einen Schädel mit sehr starker Prognathie. Er zeigt folgende Bildungsfehler:

Der Jochfortsatz besitzt keine Wurzel, sondern setzt sich direkt an der Schuppe an. Die Fissura Glaseri ist sehr weit offen, so daß Hammerkopf und Amboßkörper sichtbar sind, der Sulcus der Tube ist sehr tief und wird durch 2 starke Knochenleisten gebildet. Außerdem besteht auf der einen Seite eine spontane Dehiscenz am Tegmen tympani.

VI. E. Ruttin: **Encephalo-Meningokele im Bereich des Felsenbeins nach Granatverletzung.**

S. M., 29 J., I.-R. Nr. 24, wurde am 15. VI. 1916 am Monte Lemerle durch Granatschuß am rechten Ohre und an der Stirn verwundet, kann aber keine näheren Angaben darüber machen.

Bei seiner Einlieferung an die Klinik fand ich an der Stirn und am rechten Scheitelbein je eine fingerkuppengroße Narbe ohne Knochendefekt. An der rechten Ohrmuschel an der Helixwurzel ein mehr als bohnengroßer Defekt, narbig verheilt. Hintere obere Gehörgangswand stark gesenkt. In der Tiefe dünnflüssiger, nicht fötider Eiter, in demselben ein etwa hanfkorngroßer Knochensplitter fühlbar (Entfernung desselben am 12. VII. 1916). Vom Trommelfell ist nichts vorhanden. Im oberen Teil der Trommelhöhle spärliche Granulationen, im unteren Teil nackter, unbeweglicher Knochen, der sich mit der Sonde rauh anfühlt.

Röntgenbefund (Abschrift vom Vormerkblatt): „Fraktur des Os petrosum. Kleine und mehrere winzige Metallstücke an der Frakturstelle. Mehrere von den Splittern stecken tief in der Höhe des Infraorbitalrandes, in der Gegend des Antrum Highmori. 2 Splitter subcutan."

Eine eigene Röntgenaufnahme zeigte mir außerdem eine Schrapnellfüllkugel unterhalb der Hinterhauptschuppe.

Rechtes Ohr: Taub für Sprache und Stimmgabeln. Rinne unendlich negativ, Schwabach verkürzt, kalorische Reaktion positiv.

Linkes Ohr: Gehörgang und Trommelfell normal. Konversationssprache + 7 *m*, Flüstersprache + 7 *m*, Weber links, Rinne positiv, Schwabach normal. C_1 und c^4 normal. Kalorische Reaktion positiv.

Kein spontaner Nystagmus.

Nach R.-Drehung Ny l ← 10".

„ L.-Drehung Ny → r 10".

„ R.-Drehung bei vorgeneigtem Kopf Ny l ↺ 7" sehr schwach, wenig Schwindel.

Digitized by Google
Original from UNIVERSITY OF CALIFORNIA
Generated on 2019-10-24 15:28 GMT / http://hdl.handle.net/2027/uc1.b3252765
Public Domain in the United States, Google-digitized / http://www.hathitrust.org/access_use#pd-us-google

Nach L.-Drehung bei vorgeneigtem Kopf Ny ↻ r 5″ sehr schwach, wenig Schwindel.

Nach R.-Drehung bei rechts geneigtem Kopf N ↓ 6″ schwacher Sturz nach rückwärts.

Nach R.-Drehung bei links geneigtem Kopf Ny ↑ 4″ schwacher Sturz nach vorwärts.

Operation 6. XI. 1916 (Ruttin): Typischer Hautschnitt. Die Abschiebung des Gehörgangs gelingt nicht, weil derselbe kontinuierlich in einen derben Sack übergeht, welcher walnußgroß die Stelle ausfüllt, welche sonst von der hinteren Gehörgangswand und dem Warzenfortsatz eingenommen wird. Aber die Warzenfortsatzschale ist vorhanden und bildet mit scharfem Rande die vordere Umrandung der Höhle, in welcher der Sack steckt. Nach Abmeißelung der Schale sieht man, daß es sich um eine Hirnhernie handelt, welche mit 2—3 *cm* breiter Basis aus dem Tegmen antri und tympani zu kommen scheint und die früher genannte Höhle ausfüllt. Hintere Gehörgangswand und Warzenfortsatzknochen sind nicht vorhanden. Die Hirnhernie ist am unteren Knie des Sinus, der etwa in 4 *cm* Länge freiliegt, in einer Breite von etwa $1^1/_2$ *cm* mit dem Sinus verwachsen. Nach oben, nach innen und nach vorne ist die Hirnhernie allenthalben mit dem umgebenden Gewebe, d. i. Musculus temporalis, obere und hintere knorpelig-membranöse Gehörgangswand und ganz in der Tiefe auch der vorderen Gehörgangswand verwachsen. Das mit schleimigem Eiter gefüllte Antrum, dessen laterale Wand fehlt und dessen Schleimhaut sich als eine gelbe Cyste vorwölbt, wird eröffnet.

Eine typische Radikaloperation ist auch nach Ablösung der Hirnhernie von ihren Verwachsungen (abgesehen von der am Sinus, die unmöglich ist) nicht ausführbar, weil die Hirnhernie prall gespannt, die ganze vorliegende Höhle ausfüllt und ein forciertes Wegdrängen bei der Dünnheit der Kapsel an manchen Stellen nicht rätlich erscheint.

Diskussion.

H. Neumann: Ich habe einen solchen Fall in meiner Privatpraxis operiert. Er war radikal operiert und wegen Verdacht auf Hirnabsceß die Dura inzidiert worden. Nach 1 Jahr kam der Pat. mit Prolaps zu mir und ich habe ihn noch einmal operiert. Ich habe die Radikaloperationshöhle aufgemacht und den Tumor, der mit Flüssigkeit gefüllt war und wie eine Hirnhernie aussah, abgetragen. Bei der histologischen Untersuchung zeigte sich ein schwammiges Gewebe mit Granulationen, die von dem Rande der Durawunde ausgingen. Ich glaube, daß hier ähnliche Verhältnisse vorliegen, daß es durch die Schußverletzung zur Granulations- und durch den Druck zur Sackbildung gekommen ist.

Ruttin: Auch ich habe einen solchen Fall vor einigen Jahren hier operiert und gelegentlich der Diskussion darüber berichtet. Es handelt sich um einen kleinen Knaben, der wegen Meningitis mit dem üblichen Kreuzschnitt operiert worden war. Daraufhin entwickelten sich zwei außen fühlbare Prolapse. Der eine war so dünn, daß man dessen Durchbruch jederzeit befürchtete. Ich habe, nachdem ich die Eltern auf die Gefahr der Operation aufmerksam gemacht hatte und sie in die Operation eingewilligt hatten, den Knaben operiert. Im Tegmen antri fand sich ein Loch und

Digitized by Google
Original from UNIVERSITY OF CALIFORNIA
Generated on 2019-10-24 15:28 GMT / http://hdl.handle.net/2027/uc1.b3252765
Public Domain in the United States, Google-digitized / http://www.hathitrust.org/access_use#pd-us-google

der Prolaps ging von dort mit einem Stiele ab. Ich habe das Terrain freigelegt, den Prolaps freipräpariert, den Stiel ligiert, den Prolaps abgetragen und dann das Loch im Tegmen durch einen freien Periostknochenlappen vom Scheitel geschlossen. Der Fall ist glänzend ausgeheilt ohne Hirnsymptome. Ich habe später erfahren, daß es dem Knaben ausgezeichnet geht.

Bei dem heute demonstrierten Pat. konnte ich das nicht machen, weil die Vorwölbung breit ist und eigentlich die Dura selbst darstellt, so daß ich an eine Abtragung absolut nicht denken konnte. Es besteht eine vollständige Ausfüllung des Gehörgangs und der Warzenfortsatzhöhle bis in die Tiefe der Trommelhöhle hinein. In dem ersterwähnten Falle enthielt der Prolaps tatsächlich Cerebrum und dies wird wohl auch hier ebenso sein, wie der ganze Aspekt lehrt.

Neumann: Das ist Narbe, keine Dura. Die Dura läßt sich in dieser Ausdehnung nicht so circumscript vorwölben. Das kann nur eine Narbe in der Dura sein, die sich dehnt, keine einheitliche Narbe.

VII. E. Ruttin: **Spontane Arrosion des ligierten peripheren Jugularisstumpfes. Zufälliges Zusammentreffen der Blutung aus dieser Arrosion mit Pneumothorax infolge Durchbruchs eines metastatischen Lungenabscesses.**

S. L., 13 J. alt, Aufnahme an die Ohrenklinik am 9. I. 1917. Er litt seit frühester Kindheit an rechtsseitigem Ohrenfluß. 14 Tage vor seiner Aufnahme trat eine Verschlimmerung ein, der Fluß wurde stärker, er bekam Kopfschmerzen, Schwindel und Erbrechen, so daß er sich zu Bett legen mußte. Kein Ohrensausen. Beim Aufsetzen stets heftiger Schwindel und Brechreiz. In den letzten Tagen bekam er ein schiefes Gesicht.

Befund bei der Aufnahme: Rechtes Ohr: Der Gehörgang ist durch einen großen, derben Polypen ausgefüllt, neben dem fötider Eiter hervorkommt, taub für Sprache und Stimmgabeln, Weber im Kopf, Rinne ∞ —, Schwabach verkürzt. Kein spontaner Nystagmus. Kalorische Reaktion negativ. Totale Facialisparalyse.

Linkes Ohr: normal.

Prüfung des Vestibularapparates: Nach Linksdrehung Ny ➳ 5", nach Rechtsdrehung Ny ↞ 20".

Temperatur zwischen 36 und 38,4°.

Operation (Ruttin) 12. I. 1917: Lambda-Schnitt. Auf den ersten Meißelschlag quillt unter Druck stinkender Eiter mit Cholesteatommassen aus der Sinusgegend hervor. Warzenfortsatz, Antrum und Trommelhöhle mit stinkenden, verjauchten Cholesteatommassen erfüllt. Natürliche Radikaloperationshöhle, in welcher die ganze Dura des Trautmannschen Dreiecks, stark belegt, freiliegt, ebenso der Facialis in seinem ganzen Verlauf. Neben sklerosierten Knochenpartien führen zahlreiche Fistelgänge gegen den Labyrinthkern. Freilegung der Dura nach vorn vom Trautmannschen Dreieck unter das Labyrinth, Labyrintheröffnung nach Neumann. Die rückwärts eingeführte Sonde erscheint vorn in der Labyrinthhöhle, der das Promontorium fehlt. Eine Knochenfistel führt gegen die Dura der mittleren Schädelgrube, die auf etwa Linsengröße freigelegt wird, nur wenig graurot verändert ist. Freilegung des Sinus in seinem ganzen Verlauf im Felsenbein. Gegen das untere Knie zu ist er graugelb belegt. Plastik. Wundversorgung.

Digitized by Google
Original from UNIVERSITY OF CALIFORNIA
Generated on 2019-10-24 15:28 GMT / http://hdl.handle.net/2027/uc1.b3252765
Public Domain in the United States, Google-digitized / http://www.hathitrust.org/access_use#pd-us-google

13. I.: 37,2°, 37,5°.
14. I.: 37,0°, 39,5°.
15. I.: 40,5°. Jugularisunterbindung (Ruttin): Freilegung der Jugularis am Halse, mit deren Wand kirschkerngroße, rötlichgrau entzündlich veränderte Drüsenpakete verwachsen sind. Doppelte Unterbindung des Facialis communis und der Jugularis unterhalb der Einmündungsstelle des ersteren. Incision in den Sinus. Ausräumung von Thrombenmassen, bis von beiden Seiten volle Blutung erfolgt. Tamponade. Verband.
16. I.: 36,2°, 39,8°, 38,5°, 39,8°. Am Abend ist die Atmung dyspnoisch.
17. I.: 39,0°. Um 10 Uhr vormittags meldet die Pflegerin plötzliche starke Blutung aus dem Verband und Erstickungsanfall. Mein erster Gedanke war natürlich, daß sich eine Ligatur gelöst und eine Luftembolie eingetreten sei. Ich nahm sofort den Verband ab, fand aber alle Ligaturen fest an ihrem Platze, aber zwischen der oberen Jugularisligatur und der unteren Facialisligatur an der Einmündungsstelle des Facialisstumpfes in den Jugularisstumpf eine spontane Arrosion, aus der es blutete. Ich faßte diese Stelle und unterband die Jugularis noch einmal höher oben. Der „Erstickungsanfall" war eine sehr schwere Dyspnoe, die sich nicht änderte. Am Abend Exitus letalis.

Obduktionsbefund (Prof. Wiesner): Ausräumung des Warzenfortsatzes, Radikaloperation und Labyrinthoperation am rechten Ohr wegen chronischer Mittelohr- und Labyrintheiterung. Spaltung des Sinus und Unterbindung der rechten Vena jugularis. Thrombophlebitis im Sinus und in beiden Venenstümpfen. Pachymeningitis externa im Umkreis des Operationsgebietes. Gangräneszierende Entzündung des Gewebes um die Ligaturstelle der Jugularis. Metastatische, gangräneszierende Abscesse in beiden Lungen, insbesondere des Unterlappens der linken Lunge. Linksseitiger Pyopneumothorax. Parenchymatöse Degeneration des Myocards und der Leber. Fettige Degeneration der Nieren.

Interessant ist außer der spontanen Arrosion des ligierten Gefäßes auch noch das Zusammentreffen der Blutung aus dieser Arrosion mit dem Durchbruch eines Lungenabscesses und der Entstehung des Pneumothorax.

VIII. O. Beck: **Spontan geheilte Sinusthrombose mit Obliteration des Sinus lateralis. Ausgebreitete Pachymeningitis der hinteren Schädelgrube. Operation. Heilung.**

Der 22jährige Infanterist wurde Anfang Dezember auf die Ohrenabteilung des Garnisonsspitales in Brünn aufgenommen. Aus seinen Vormerkblättern geht hervor, daß er am 18. X. 1916 im Feldlazarett angab, seit längerer Zeit an Ohrenfluß zu leiden und daß dieser in den letzten Wochen reichlicher geworden war. Seit zwei Tagen, also seit dem 16. X., bestanden stärkere Druckempfindlichkeit am Warzenfortsatz, Kopfschmerzen und hohes Fieber. Deshalb wurde er in das Hinterland gebracht. Der intelligente Mann gibt an, damals hoch gefiebert zu haben, zuweilen bestand Schüttelfrost und die hohen Temperaturen sollen durch fast normale zeitweise unterbrochen worden sein. Ein vom 17. XI. vorliegender Befund erklärt das Fieber durch eine Infiltration im linken Unterlappen. Es bestand Dämpfung, Rasselgeräusch etc. Vom 26. XI. besagt ein Befund, daß der linke Warzenfortsatz auf Druck äußerst schmerzhaft ist. Es besteht eitriger, sehr reichlicher Ausfluß aus dem linken Ohr. Der Allgemeinzustand sei besser als in den früheren Tagen. An verschiedenen Körperstellen finden sich Hautabscesse.

Digitized by Google
Original from UNIVERSITY OF CALIFORNIA
Generated on 2019-10-24 15:28 GMT / http://hdl.handle.net/2027/uc1.b3252765
Public Domain in the United States, Google-digitized / http://www.hathitrust.org/access_use#pd-us-google

Bei der Aufnahme auf die Ohrenabteilung bestand hochgradige Schmerzhaftigkeit am Warzenfortsatze. Ödem der den Warzenfortsatz bedeckenden Weichteile. Der Warzenfortsatz, speziell an seinem hinteren Rande, druckempfindlich. Starke Senkung der hinteren, oberen Gehörswand, reichlicher rahmiger Eiter im Gehörgang. Es besteht große Perforation des Trommelfells in den beiden vorderen Quadranten. Paukenschleimhaut granulierend.

Gehör: Links $^1/_2$ *m* Konversationssprache. Weber nach links, Rinne negativ, Knochenleitung verlängert. Kein spontaner Nystagmus. Keine Gleichgewichtsstörung. Labyrinth reagiert kalorisch. — Rechtes Ohr normal.

Temperatur: 37,7. Puls 72.

Operation: 8. XII. (Beck). Schnitt durch die stark infiltrierte Haut. Totalaufmeißelung. Der Knochen des Warzenfortsatzes bietet zum Teil das Bild einer chronischen Mastoiditis. Zum Teil findet sich reichlich freier Eiter, der speziell aus der Sinusgegend hervorquillt. Freilegung des stark veränderten Sinus vom Bulbus bis über das obere Knie, ohne gesunde Sinuswand zu erreichen.

Türflügelschnitt. Entfernung des Knochens entsprechend dem Verlaufe des Sinus bis zirka 1 *cm* vor dem Torcular. Am oberen Knie finden sich die stärksten Veränderungen. Bei der Incision erweist sich das Lumen des Sinus verödet und mit Bindegewebe erfüllt. Oberhalb des oberen Knies ist der Sinus überhaupt nicht auffindbar. Um gesunde Dura zu erreichen, wird die Hinterhauptschuppe zum großen Teile entfernt. Entfernung des Knochens vor dem Sinus behufs Freilegung der stark veränderten Dura der hinteren Schädelgrube. Dreilappenplastik. Situationsnähte. Wundschluß. 22. XII. Erster Verbandwechsel ohne Besonderheiten. Seit der Operation kein Fieber.

Augenspiegelbefund (Dr. Stransky). Die Venen des Augenhintergrundes sind leicht geschwollen.

Epikrise. Aus der Anamnese und dem Operationsbefund ergibt sich, daß es sich um einen Fall von spontan geheilter Sinusthrombose im Anschluß an einen akuten Nachschub einer chronischen Mittelohrentzündung handelt. Die Heilung ist durch Obliteration des Sinus vor sich gegangen. Deshalb wurde von einer Unterbindung der Jugularis Abstand genommen. Vom Bulbus bis etwa über das obere Sinusknie war bei der Schlitzung des Sinus ein für eine mittelstarke Sonde durchgängiges Lumen nachzuweisen. Vom oberen Sinusknie konnte die Sonde nicht mehr weiter vorgeschoben werden. Auch an der Außenfläche der durch dicke Beläge veränderten Kleinhirndura war der Sinus nicht festzustellen. Erst zirka 1 *cm* vor dem Torcular wurde gesunde Dura erreicht. Ebenso erwies sich die vor dem Sinus liegende und von erweichten, nekrotischen Knochen bedeckte Dura stark pachymeningitisch verändert. Man wird nicht fehl gehen, wenn man daher die in den Vormerkblättern verzeichnete Pneumonie als septische und nicht als genuine auffaßt und die Abscesse als septische deutet. Die Klagen des Mannes bestanden unter anderen in starken Kopfschmerzen, speziell in der linken Kopfhälfte und wir wissen, daß sich zuweilen bei spontan geheilter Sinusthrombose Stauungspapille findet. In diesem Falle fand sich eine Erweiterung der Venen im Augenhintergrund. Ich möchte mir erlauben, auf Grund dieses Befundes auf eine Arbeit hinzuweisen, die

Digitized by Google
Original from UNIVERSITY OF CALIFORNIA
Generated on 2019-10-24 15:28 GMT / http://hdl.handle.net/2027/uc1.b3252765
Public Domain in the United States, Google-digitized / http://www.hathitrust.org/access_use#pd-us-google

ich im Jahre 1912 gemeinsam mit Crowein in der Monatsschrift für Ohrenheilkunde publiziert habe, in der wir ein Symptom beschreiben, das zuweilen die Diagnose auf behinderten Blutabfluß vom Schädel gestattet. Wird nämlich bei Sinusthrombose die Vena jugularis interna der anderen Seite komprimiert, so kann man ein Anschwellen der Hautvenen an der Stirn und noch deutlicher am inneren Augenwinkel beobachten. Gleichzeitig ergibt die Spiegeluntersuchung des Auges ein Anschwellen der Venen im Augenhintergrund.

Es erklärt sich dieses Symptom durch die Anastomosen zwischen der Vena facialis anterior und Vena ophthalmica superior. Da in meinem Falle eine Schwellung der Venen nachweisbar war, konnte man auf einen relativ frischen Prozeß schließen.

IX. O. Beck: **Zersplitterung des Warzenfortsatzes durch Schrapnellverletzung, ausgedehnte Fraktur des Scheitelbeines und der Schläfenbeinschuppe durch Steinschlag. Otitis med. supp. ac. — Operation. Heilung.**

Der 21jährige Jäger wurde am südlichen Kriegsschauplatz am 17. X. derart verwundet, daß er in den Zerstreuungskegel eines Schrapnells geriet. Es drang ihm eine Schrapnellfüllkugel in den Warzenfortsatz ein, gleichzeitig wurde beim Krepieren des Schrapnells Gerölle losgelöst und er wurde durch Steinschlag am Schädel verletzt. Er war zirka $1^1/_2$ Tage bewußtlos und klagte nach dem Erwachen über starke Kopfschmerzen und Schwindelgefühl. Aus dem Ohr soll eine Blutung bestanden haben. Als er wieder das Bewußtsein voll erlangt hatte, bemerkte er, auf der linken, verletzten Seite nichts zu hören. Am Hilfsplatz wurde ihm die Schrapnellfüllkugel aus dem Schädel entfernt und am 1. XI. erfolgte seine Aufnahme in das Garnisonsspital in Brünn.

Befund: Am Scheitelbein ca. 3 *cm* über dem oberen Ohrmuschelansatz ein kronengroßer, mit Granulationen erfüllter Defekt in den Integumenten des Schädels. Die Sonde tastet nach allen Richtungen rauhen Knochen. Von der Mitte des Warzenfortsatzes bis nach vorn von dem durch eine Rißquetschwunde gespaltenen Ohrläppchen ein ausgedehnter Granulationspolster, unter dem die in der Gegend der Spitze des Warzenfortsatzes zirka $2^1/_2$ *cm* tief vorgeführte Sonde teils rauhen Knochen, teils bewegliche Sequester fühlt. Der Warzenfortsatz ist speziell an seinem hinteren Rande sehr druckempfindlich, die Haut über dem Warzenfortsatz ödematös, aus dem Gehörgang reichlich fötide Eiterung. Die obere Gehörgangswand ist fast bis zur Berührung der unteren genähert, wodurch der Einblick in die Tiefe sehr erschwert wird.

Der vordere Teil des Trommelfells scheint erhalten zu sein und eine die beiden hinteren Quadranten einnehmende Perforation zu bestehen. In der linken Gesichtshälfte, ebenso an der linken Ohrmuschel und an der linken Scheitelbeingegend ist die Haut von Pulverdampf geschwärzt.

Gehör: Links (mit Lärmapparat rechts): ad concham für laute Konversationssprache, Weber nach links, Rinne nicht einwandfrei zu prüfen. Geringer spontaner Nystagmus, bei extremem Rechts- respektive Linksblick. Kein Romberg. Zeigeversuch normal. Kalorische Reaktion für Kälte und Wärme erhalten. Reaktionsbewegungen und Zeigeversuche während der Labyrinthreizung typisch.

R. O.: normal.

Digitized by Google
Original from UNIVERSITY OF CALIFORNIA
Generated on 2019-10-24 15:28 GMT / http://hdl.handle.net/2027/uc1.b3252765
Public Domain in the United States, Google-digitized / http://www.hathitrust.org/access_use#pd-us-google

Röntgenbefund: In der Gegend des Warzenfortsatzes reichlich verschieden große Knochensplitter, in der Schläfenbeinschuppe ein hellergroßer Defekt, von dem mehrere Frakturen ausstrahlen, eine bis zur Höhe des Scheitelbeins.

Temperatur 36,8. Puls 84.

Operation (Beck): Hautschnitt von 1 *cm* hinter und über der Fistel am Scheitelbein bis unter die Warzenfortsatzspitze und ein 2 *cm* langer, normal darauf gerichteter im oberen Wundwinkel nach vorheriger Auslöffelung der Granulationen. Aus der Spitzengegend des Warzenfortsatzes entleert sich aus einer abgeschlossenen, scheinbar glattwandigen Absceßhöhle zirka 1 Kaffeelöffel Eiter. Die Höhle entspricht in ihrer Größe einer Schrapnellfüllkugel, die laut Anamnese des Patienten ihm am Hilfsplatz entfernt worden sein soll.

In der Wand der Absceßhöhle liegen reichlich Knochensplitter. Die Spitze des Warzenfortsatzes ist am Musculus sternocleido frei beweglich, die hintere Gehörgangswand fehlt zum größten Teil vollständig. In der Gegend der Brücke ist sie frakturiert, so daß der Bogengang sichtbar ist. Resektion der Spitze des Warzenfortsatzes, Entfernung der Knochensplitter. Ausführung der Totalaufmeißelung.

Die Schläfenbeinschuppe ist frakturiert. Die Frakturlinie durchsetzt die obere Gehörgangswand, die abgetragen wird. Tegmen tympani und antri ist ebenfalls frakturiert, es haften der Dura der mittleren Schädelgrube an dieser Stelle mehrere Sequester an, die entfernt werden. Die Dura ist verändert. Nach vorsichtiger Entfernung der Granulationen am Scheitelbein sieht man einen kronengroßen Defekt an der Lamina externa, von dem aus radienförmig mehrere kleine und zwei größere Frakturlinien ausstrahlen, die eine nach abwärts gerichtete zieht gegen die Schädelbasis, die zweite auf die Höhe des Schädels hin. Die Lamina interna ist in der Fistelgegend grünlich verfärbt, nekrotisch und fühlt sich als beweglicher Sequester an. Von der Lamina externa wird mit der Knochenzange so viel entfernt, daß die Sequester an der Lamina interna extrahiert werden können. Hernach wird die Dura bis ins Gesunde nach allen Richtungen freigelegt. Der gesetzte Defekt ist fast guldengroß. Dreilappenplastik. Situationsnähte. Verband.

Postoperativer Verlauf fast fieberlos. Intern: Urotropin.

Es handelt sich also bei diesem Falle um eine komplizierte Verletzung der Art, daß die Veränderungen am Warzenfortsatz durch die Schrapnellfüllkugel, die Fraktur am Scheitel- und Schläfenbein durch den Steinschlag hervorgerufen ist. Die gleichzeitige Otitis muß als Folge einer traumatischen Ruptur des Trommelfells gedeutet werden, da Pat. vorher ohrgesund war. Wegen der Knochennekrosen speziell an der Lamina interna und der pachymeningitischen Veränderungen der Dura war eine osteoplastische Operation nicht angezeigt. Nach den Erfahrungen, die mit der sekundären Deckung derartiger Schädeldefekte gemacht wurden, wird die Vornahme einer Plastik besser unterbleiben. Es ist ja der gesetzte Defekt nicht so groß, daß er den Patienten, wenn der Defekt nicht gedeckt würde, in Gefahr brächte. Andrerseits aber behaupten die Neurologen, daß derartige Fälle, sekundär gedeckt, nach mehr oder minder längerer Zeit epileptische Erscheinungen zeigen und daß bei Lüftung des Schädels die epileptischen Anfälle wieder verschwinden.

Digitized by Google
Original from UNIVERSITY OF CALIFORNIA
Generated on 2019-10-24 15:28 GMT / http://hdl.handle.net/2027/uc1.b3252765
Public Domain in the United States, Google-digitized / http://www.hathitrust.org/access_use#pd-us-google

Da also bei diesem Falle der Defekt am knöchernen Schädel kein so großer ist, daß ein Hirnprolaps zu befürchten wäre, so wird es wohl das Beste sein, diesen Defekt durch eine sekundäre Plastik nicht zu decken.

X. O. Beck: **Ausgedehnter Extraduralabsceß mit Durafistel und Hirnnekrose.**

Der 23jährige Infanterist gibt an, seit langem an Ohrenfluß zu leiden.

R. O.: Durchlöcherung der vorderen unteren Hälfte des Trommelfells.

L. O.: Trommelfell stark gerötet, im vorderen unteren Quadranten ziemlich große Perforation. Starke Eiterung.

9. IX. Temperatur 38,2. Patient klagt über Kopfschmerzen und Sausen im Kopf. Es besteht starke Druckempfindlichkeit des Warzenfortsatzes.

12. IX. Operation (O.-A. Dr. Plant): R. Typischer Hautschnitt. Knochen stark hyperämisch. Das Antrum wird eröffnet und ist mit Granulationen erfüllt, einzelne Zellen sind mit Eiter erfüllt, der unter Druck hervorquillt. Nichts freigelegt. Auskratzung des kranken Knochens bis aufs Gesunde. Die Wunde wird offen gelassen, leichte Tamponade, Verband.

13. IX. Verbandwechsel: Nachmittags 38,2, kein Schüttelfrost, kein Erbrechen. Horizontaler Nystagmus zur rechten Seite.

14. IX. Keine meningealen Symptome, kein Nystagmus. Als ich den Patienten das erste Mal am 15. X. sah, bestand ausgedehnte Granulationsbildung und reichliche Eiterung in der Operationshöhle. Die Sekretion vom Gehörgang war sehr reichlich. Es bestand normale Temperatur, dagegen klagte der Kranke fortwährend über sehr starke Kopfschmerzen, die er jedoch nicht näher lokalisieren konnte.

18. X. trat eine Temperatursteigerung bis 39 Grad auf, gleichzeitig setzten sehr starke Kopfschmerzen ein. Der Warzenfortsatz der linken Seite war äußerst druckempfindlich, die Sekretion aus dem Gehörgang profus, das Trommelfell gerötet, in der Perforation im vorderen, unteren Quadranten Pulsation.

19. X. Operation (Beck): Temperatur 39,8. Warzenfortsatz sehr stark hyperämisch, aus großen Zellen bestehend, die zum Teil mit freiem Eiter erfüllt sind. Aus dem Antrum entleert sich Eiter unter Druck. Die erkrankten Zellen reichen nach rückwärts bis an die knöcherne Sinuswand. An der Spitze des Warzenfortsatzes 2 große, mit freiem Eiter erfüllte Terminalzellen. Nichts freigelegt. Die Wunde wird offen gelassen.

Trotz des normalen Wundverlaufes bestehen täglich Temperaturen zwischen 37,8 und 38,8 weiter. Der Kranke klagt konstant über unerträgliche Kopfschmerzen. An den Hirnnerven und im allgemeinen Befunde war nichts Abnormes nachzuweisen, so daß ich das Fieber auf das rechte, vor 5 Wochen operierte Ohr beziehen mußte. Dieser Verdacht wurde zur Gewißheit, als am 29. X. mit einer Temperatursteigerung bis 38,7° plötzlich eine Schwellung über der rechten Schläfengegend auftrat, die sich bis nahe an den lateralen Lidwinkel erstreckte. Fluktuation war nicht nachzuweisen.

Nachoperation. Rechts (Beck): Eröffnung der alten Wunde; speziell gegen den Sinus zu finden sich erweichte Zellen, ebenso am Tegmen und an der Wurzel des Jochfortsatzes. Der retroauriculäre Hautschnitt wird gegen den lateralen Lidwinkel zu verlängert, der Musculus temporalis in seiner Fascie auspräpariert. Beim Abheben des Muskels entleert sich ca. 1 Kaffeelöffel dicken Eiters. Der Muskel selbst ist stark ödematös, an seiner Innen-

Generated on 2019-10-24 15:28 GMT / http://hdl.handle.net/2027/uc1.b3252765
Public Domain in the United States, Google-digitized / http://www.hathitrust.org/access_use#pd-us-google
Digitized by Google
Original from UNIVERSITY OF CALIFORNIA

seite nekrotisch. An der freigelegten Schläfenbeinschuppe fand sich eine große, mit Granulation erfüllte Fistel, in deren Umkreis der Knochen verfärbt ist. Wegnahme der Schuppe in Guldengröße. Die darunter befindliche Dura ist mit reichlicher Granulation bedeckt. An der der Knochenfistel entsprechenden Stelle ist die Dura nekrotisch und es wölbt sich durch diese Fistel nekrotisches Hirn vor, das mit der Dura verlötet ist. Nach allen Richtungen wird gesunde Dura erreicht. Das Tegmen tympani, die obere Gehörgangswand und die Wurzeln des Jochfortsatzes werden abgetragen. Die Wunde wird offen gelassen.

Vom Tage der Operation an ist der Patient entfiebert und die Kopfschmerzen sind geschwunden.

Es handelt sich also um einen Fall von lange bestehendem Extraduralabsceß und es besteht kein Zweifel, daß zur Zeit der am 9. IX. vorgenommenen Antrotomie bereits dieser Extraduralabsceß der mittleren Schädelgrube bestand, bei der Operation aber nicht freigelegt wurde. Dafür spricht auch der in der Krankengeschichte am Tage nach der Operation vermerkte Nystagmus nach rechts. Ferner ist an diesem Falle bemerkenswert, daß die Dura in Bohnengröße eingeschmolzen, das Hirn an dieser Stelle nekrotisch war. Von einer Incision respektive Punktion des Gehirnes habe ich deshalb Abstand genommen, weil klinisch keine Verdachtsmomente für Hirnabsceß vorlagen. Kompliziert war der Fall vor allem deshalb, weil es sich um eine beiderseitige Eiterung im Mittelohr gehandelt hat und die Fieberbewegungen auch durch die linke Seite bedingt hätten gedeutet werden können.

XI. O. Beck: **Splitterung der Kieferhöhle durch Schrapnellfüllkugelverletzung. Großer Defekt der vorderen Wand. Operation mit plastischem Verschluß. Heilung.**

Der 42jährige Landsturmmann wurde vor einigen Monaten derart verletzt, daß ihm eine Schrapnellfüllkugel durch die vordere Wand der Kieferhöhle in diese eindrang. Die Kugel wurde ihm bald nach der Verletzung aus der Kieferhöhle entfernt. Bei der Aufnahme in das Spital bestand ein heller großer Defekt an der vorderen Wand der Kieferhöhle. Es kam also bei der Operation darauf an, durch die Radikaloperation nicht nur die Eiterung zu beheben und die Sequester, die sich mit der Sonde tasten ließen, zu entfernen, sondern auch gleichzeitig den Defekt in der vorderen Wand, dessen Ränder bereits stark epithelisiert waren, zu schließen. Es wurde die Radikaloperation nach Denker-Friedrich vorgenommen, Sequester und Polypen entfernt, die vordere Wand breit abgetragen. Der Schleimhautschnitt wurde jedoch nicht in der oberen Falte, sondern durch die Mitte der Fistelränder geführt und die Schleimhaut nach oben und nach unten möglichst weit vom Knochen abgehoben. Umschneidung der epithelisierten Fistelränder. Hernach wurde sowohl im oberen als im unteren Schleimhautlappen submukös ein langer horizontaler Entlastungsschnitt geführt, so daß die Fistelränder leicht vereint und genäht werden konnten. Die Höhle wurde von der Nase aus drainiert. Es erfolgte glatte Heilung.

XII. O. Leipen: **Zungenabsceß mit Zahn als Inhalt.**

Es handelt sich um einen Soldaten, der durch einen Granatsplitter verletzt wurde. In einem Zungenabsceß fand sich ein Splitter mit der Krone eines Zahnes, die mit dem Splitter mitgerissen und dort deponiert

Digitized by Google
Original from UNIVERSITY OF CALIFORNIA
Generated on 2019-10-24 15:28 GMT / http://hdl.handle.net/2027/uc1.b3252765
Public Domain in the United States, Google-digitized / http://www.hathitrust.org/access_use#pd-us-google

worden war. Es hatte sich eine Zungenfistel mit eitriger Sekretion gebildet. Die Sonde berührte den Fremdkörper. Entfernung des Splitters und der neben ihm befindlichen Zahnkrone in Lokalanästhesie. Die Fistel schloß sich bald. Patient ist vollständig geheilt. Demonstration der Röntgenplatte.

Bücherbesprechungen.

Praktikum der klinischen, chemischen, mikroskopischen, bakteriologischen Untersuchungsmethoden. Von Dr. M. Klopstock und Dr. A. Kowarsky in Berlin. 4., wesentlich umgearbeitete und vermehrte Auflage mit 36 Textabbildungen und 24 farbigen Tafeln. Verlag von Urban & Schwarzenberg, Berlin und Wien, 1917.

Ein ausgezeichnetes, rasch orientierendes, kleines Buch, das dem Bedürfnis der täglichen Praxis vollauf Rechnung trägt. Daß ihm die richtige Würdigung zuteil wurde, beweist am besten der Umstand, daß es seit Kriegsbeginn bereits zum zweitenmal in neuer Auflage erscheint. In der vorliegenden finden sich schon die während des Krieges gesammelten Erfahrungen berücksichtigt. Der chemisch-mikroskopische Teil wurde durch eine Reihe neuer Methoden ergänzt; auch wurden die für die semiologische Beurteilung notwendigen Angaben angefügt.

In dem Kapitel „Bestimmung der Gerinnungsfähigkeit des Blutes" wäre in der voraussichtlich bald erforderlich werdenden Neuauflage des Buches vorteilhaft auch die Methode nach Wright aufzunehmen, die noch einfacher ist als die Methode nach Werner-Schultz, rascher durchzuführen ist und viel genauere Werte gibt.

Die Trefflichkeit der Textabbildungen und Tafeln, sowie die ganze Ausstattung des Buches macht dem Verlag alle Ehre und erhöht seinen Wert. E. Urbantschitsch.

Die Lokalanästhesie. Von Dr. med. Fritz Härtel, Privatdozent für Chirurgie an der Universität Halle. Mit einem Vorwort von Prof. Dr. v. Schmieden. Mit 78 teils farbigen Textabbildungen. (Neue deutsche Chirurgie. Begründet von P. v. Bruns. Herausgegeben von H. Küttner in Breslau. 21. Band. Verlag von Ferdinand Enke in Stuttgart, 1916.)

In dem vorliegenden Werke wird nur die Lokalanästhesie im engeren Sinne besprochen, also alle Maßnahmen, die zur örtlichen Betäubung bei Operationen dienen.

Kapitelweise werden vom Autor behandelt: 1. Die Geschichte und Indikationsstellung; 2. der Operationsschmerz und die Mittel zu seiner örtlichen Beseitigung; 3. die Arten der Lokalanästhesie; 4. die Instrumente und Lösungen sowie die Vorbereitung des Kranken; 5. Schädel-, 6. Gesichts-, 7. Halsanästhesie; 8. Anästhesie der oberen Extremitäten; 9. Rumpfanästhesie; 10. Hernien und männliches Genitale; 11. Anästhesie der unteren Extremitäten; 12. Rumpfende und weibliches Genitale. Anhangsweise bringt noch Verfasser ein Schema der sensiblen Innervation, die Literatur und eine Übersichtstabelle über die Mittel zur Lokalanästhesie.

Für den Oto-Rhino-Laryngologen haben besonders die ersten sieben Kapitel Interesse. Im speziellen sei vor allem auf die Lokalanästhesie am Gehörorgan (p. 77), auf die Operationen am Schädel und Gehörorgan (p. 79), auf das Operationsgebiet der Nase und des pneumatisierten Gesichtsschädels (p. 123), sowie auf die Technik der Anästhesie (p. 135) und

Digitized by Google
Original from UNIVERSITY OF CALIFORNIA
Generated on 2019-10-24 15:28 GMT / http://hdl.handle.net/2027/uc1.b3252765
Public Domain in the United States, Google-digitized / http://www.hathitrust.org/access_use#pd-us-google

die Operationen am Hals unter Leitungsanästhesie (p. 143) hingewiesen. Sehr übersichtlich wird auch das sensible Innervationsgebiet der Nase und deren Nebenhöhlen, des Pharynx und Kehlkopfes, der Schleimhaut des Gehörorganes sowie der Dura mater im Schema gebracht.

Ganz ausgezeichnet und instruktiv erläutern sehr gelungene Abbildungen die klaren Ausführungen des Autors, dessen ganzes Werk von großer eigener Erfahrung und Individualität spricht.

Die Ausstattung des Buches ist eine sehr vornehme, der Preis (ungebunden für Abonnenten M 10,80, für Nichtabonnenten M 12,60) mit Rücksicht auf das Gebotene ein verhältnismäßig geringer.

E. Urbantschitsch.

Medizinische Terminologie. Ableitung und Erklärung der gebräuchlichsten Fachausdrücke aller Zweige der Medizin und ihrer Hilfswissenschaften. Von Doktor Walter Guttmann, Oberstabsarzt z. D. an der Kaiser Wilhelms-Akademie für das militärärztliche Bildungswesen in Berlin. 8. und 9. umgearbeitete und erweiterte Auflage mit 241 Abbildungen. Verlag von Urban & Schwarzenberg, Berlin und Wien, 1917. (Preis für das elegant gebundene Werk: 24 Kronen.)

Dieses medizinisch-terminologische Lexikon ist wohl zu bekannt, als daß es notwendig wäre, auf seine Vorzüge im einzelnen näher einzugehen. Wenn ein Werk im Laufe von 15 Jahren 9 Auflagen erleben kann, spricht dieser Umstand allein zur Genüge für seine Verbreitung und die Berechtigung seiner Existenz.

Die vorliegende Doppelauflage unterscheidet sich von den vorhergehenden vor allem durch die Aufnahme von Textabbildungen, wodurch das Verständnis mancher Fachausdrücke wesentlich gefördert wird; ferner durch prägnantere Fassung des Textes und Eliminierung mancher älterer medizinischer sowie rein botanischer und zoologischer Fachausdrücke. Auf diese Weise gelang es, den Umfang des Werkes nur um ein geringes (8 Seiten) zu vermehren.

Das Buch wird auch fernerhin jedem Studierenden, jedem praktischen Arzt sowie jedem Spezialisten ein treuer Berater sein und wohl in keiner medizinischen Bibliothek fehlen. E. Urbantschitsch.

Kriegsmechanotherapie. (Aus dem Orthopädischen Spital und den Invalidenschulen, k. u. k. Reservespital XI, Wien.) Indikation und Methodik der Massage, Heilgymnastik und Apparatbehandlung samt deren Beziehungen zur Kriegsorthopädie für Ärzte, ärztliches Hilfspersonal und Selbstbehandlung von Gunnar Frostell, Stockholm. F.-Z.-Arzt am Orthopädischen Spital und den Invalidenschulen. Anhang: Arbeitstherapie und Invalidenschulen von Prof. Dr. Hans Spitzy, Oberstabsarzt, Kommandant des Orthopädischen Spitals und der Invalidenschulen (k. u. k. Reservespital XI) Wien. Mit 96 Abbildungen. Verlag von Urban & Schwarzenberg, Berlin und Wien, 1917.

Die Kriegsmechanotherapie von Gunnar Frostell mit einem Anhang über Arbeitstherapie und Invalidenschulen von Prof. Spitzy bildet in leicht faßlicher Form und umfassender Weise einen wertvollen Behelf für Ärzte und Nichtärzte, die sich mit der Heilgymnastik und Massage befassen wollen. Im Kriege sind ja viele Bücher über Heilgymnastik erschienen, aber gerade dieses kleine Büchlein von 170 Seiten in Oktavformat ist das beste, bespricht die Arten der Massage, die Widerstandsübungen, die Dauerapparate und endlich die manuelle und maschinelle Behandlung nach Kriegsverletzungen. Oser.

Digitized by Google
Original from UNIVERSITY OF CALIFORNIA
Generated on 2019-10-24 15:28 GMT / http://hdl.handle.net/2027/uc1.b3252765
Public Domain in the United States, Google-digitized / http://www.hathitrust.org/access_use#pd-us-google

Referate.

I. Allgemeines.

Über den sogenannten faradischen Babinski. Von N. R. E. Antoni. (Oto-Laryngologiska Meddelanden utgivna av Gunnar Holmgren. August 1916. Bd. 2. H. 3.)

Verfasser bringt nichts Neues, sondern gibt nur einen erneuten Hinweis auf die gelegentliche größere Empfindlichkeit der Fußsohle für faradische Reizung als für taktile, wenn es gilt, einen pathologischen Reflex hervorzurufen. In Fällen von Sclérose en plaques, Hirn- und Rückenmarkstumoren, ganz besonders aber in einer Reihe von neurotischen Beschwerden auf dem Boden von Lues congenita (durch Chorioiditis anterior oder Wassermann gesichert) und in diesen letzten Fällen als einzige organisch-neurologische Läsion ist bei gewöhnlicher taktiler Reizung typische Plantarflexion der großen Zehe, bei faradischer Reizung aber gleichtypische Dorsalflexion, anhaltend und sehr deutlich erhalten worden.

Ernst Urbantschitsch.

Ein neues Ohrenspeculum. Von Gunnar Richnau. (Oto-Laryngologiska Meddelanden utgivna av Gunnar Holmgren. August 1916. Bd. 2. H. 3.)

Beschreibung eines neuen Umlegungsspeculums für radikal operierte Ohren. Das Aussehen des Speculums wird durch eine beigefügte Abbildung illustriert. Vorteile gegenüber früher angewandten Specula: Verminderte Infektionsgefahr, besserer Überblick über die Wundhöhle. Die Heilungsresultate von Radikaloperationen an Sabbatsbergs Ohrenabteilung sind, seitdem dieses Speculum allgemein zur Anwendung gekommen ist, befriedigender als bisher. Ernst Urbantschitsch.

Abortive Bakteriotherapie des Rotlaufs. Von Prim. Dr. Paul v. Szily und Doktor Viktor Schiller. (W. kl. W. 29. Nr. 50.)

Das Prinzip bei den von den Verff. in Angriff genommenen Abortivheilungen des Rotlaufs besteht in der Intensivbehandlung mit großen Dosen. Als Einheit des therapeutischen Agens fungierte stets 1 cm^3 einer, wie folgt, hergestellten Vaccine: Von 15 Agarröhrchen zu 5 cm^3 Flächeninhalt, mit frisch gezüchteten Typhuskolonien bewachsen, werden letztere in 100 cm^3 physiologischer Kochsalzlösung aufgeschwemmt, mit 0,5%igem Karbol versetzt und eine Stunde lang geschüttelt. Diese Vaccine wurde prinzipiell subcutan 48stündlich bis zum Eintritt gänzlicher Entfieberung und gänzlichem Schwund der klinischen Erscheinungen appliziert. Einige Zeit nach Eintritt der Heilung wurde eine letzte Dose verabreicht, um Festigung des Organismus gegen neuerliche Rezidiven zu erzielen. Die Erfahrungen erstrecken sich auf 20 Fälle mit einer Beobachtungsdauer von 5—17 Tagen. Die Fälle wurden in leichte, mittelschwere und schwere

Digitized by Google
Original from UNIVERSITY OF CALIFORNIA
Generated on 2019-10-24 15:28 GMT / http://hdl.handle.net/2027/uc1.b3252765
Public Domain in the United States, Google-digitized / http://www.hathitrust.org/access_use#pd-us-google

geschieden. Die Injektionen wurden an der Streckseite des Vorderarms appliziert, ohne die Venen zu verletzen. In der Regel trat 15—20 Minuten nach der Injektion kurzdauernder Schüttelfrost mit nachfolgendem Emporschnellen der Temperatur auf. Nach 12—24 Stunden erfolgte nun oft schon ein Temperatursturz bis nahe zur Norm, wie eine kritische Entfieberung. Gleichzeitig schwanden die toxischen Allgemeinsymptome. Manchmal erfolgte der Temperatursturz erst später. Alle Fälle zeigten jedoch ein rasches Schwinden der subjektiven Allgemeinbeschwerden. Niemals hat die Therapie dem Organismus geschadet. Bei keinem der Fälle traten Komplikationen (Abscesse, Sepsis etc.) auf. Es war kein Todesfall zu verzeichnen. Stets wird die Krankheitsdauer wesentlich abgekürzt. Ob die Bakteriotherapie eine dauernde Festigkeit des Organismus gegen neuerliche Erkrankung zu erzeugen vermag und wie lange diese Immunität dauert, darüber wollen die Verff. noch Erfahrungen sammeln und später berichten. R. Leidler.

Einseitige reflektorische Pupillenstarre nach Schädigung des Oculomotoriusstammes. Von Dr. Ernst Bachstelz. (Aus der II. Augenklinik in Wien.) (Zschr. f. Aughlk. 1916. 35. H. 5/6.)

Bachstelz hatte Gelegenheit, einen Fall von reflektorischer Pupillenstarre zu beobachten, bei dem es sich mit Sicherheit um eine Schädigung der Oculomotoriusbahn handelte. Bei der Sektion fand sich ein Tumor, der durch die Lamina cribrosa und gegen die Sella durchgebrochen war, wahrscheinlich auch durch die dünne Papyracea des Siebbeins. Infolge des Durchbruches gegen die Sella und die mittlere Schädelgrube wurden die Gebiete, die in den medialen Anteilen der Fissura orbitalis superior d. liegen, in Mitleidenschaft gezogen: am meisten medial der Oculomotorius, mehr lateral der Trigeminus, während die Affektion des Abducens, der in der Fissur am meisten lateral liegt, sehr fraglich ist, und der Trochlearis, der am höchsten liegt, frei war. Auch der Opticus, der über der Fissur liegt, war bis auf die Vergrößerung des blinden Fleckes nach dem objektiven Befund normal. Auch die in dem Falle bestandene Parese des Sympathicus, dessen Fasern mit dem Trigeminus I in die Orbita gelangen, lassen sich durch lokale Einwirkung des Tumors erklären. Was nun die Pupillenanomalien angeht, so deutet der klinische Nachweis von Parese des Rectus superior und internus darauf hin, daß eine Schädigung des Oculomotorius stattfand. Der Fall ist noch besonders kompliziert durch das Fehlen der konsensuellen Reaktion am anderen, sonst nach jeder Richtung hin vollkommen normalen Auge, wofür sich keine genügende Erklärung findet. Von den bis jetzt vorgebrachten Erklärungen für diese sehr seltene Art der reflektorischen Starre hat keine viel Wahrscheinlichkeit für sich.

M. Lubowski, Berlin-Wilmersdorf.

Digitized by Google
Original from UNIVERSITY OF CALIFORNIA
Generated on 2019-10-24 15:28 GMT / http://hdl.handle.net/2027/uc1.b3252765
Public Domain in the United States, Google-digitized / http://www.hathitrust.org/access_use#pd-us-google

Die richtige Verwertung des Doppelschattens bei der Fremdkörperlokalisation. Von OStA. Dr. Wagener. (Fortschr. d. Röntgenstr. 1916. 24. H. 3.)

Aus dem Schattenbild des Fremdkörpers selbst läßt sich nur eine Gestalt im allgemeinen feststellen, aber nichts über den Ort, wo er sich befindet. Aus dem Doppelschatten läßt sich auf verschiedene Weise zunächst die Höhenlage einzelner Punkte des Fremdkörpers durch Rekonstruktion der Strahlengänge oder durch Ausmessen der Schattendistanz feststellen. Beide Wege führen aber nur dann zu exakten Ergebnissen, wenn homologe Punkte gewählt werden. Punkte, die auf derselben Horizontalebene liegen, zeigen nach doppelter Belichtung die gleiche Schattendistanz, vorausgesetzt, daß die zweimalige Belichtung aus derselben Höhe und unter gleicher Verschiebung der Röhre erfolgt. Homologe, gleichgelegene Schattenpunkte sind nur solche, deren Verschiebungslinie parallel mit der Verschiebungslinie der Lichtquelle bei der 1. und 2. Belichtung verläuft. Vorspringende Ecken, Zacken und anderes darf nicht ohne weiteres als homolog angesehen werden, weil sie anscheinend gleichgelegen sind. Es ist praktisch, parallele Linien zu ziehen, die mit der Verschiebungslinie der Röhre bei der 1. und 2. Belichtung parallel laufen. Dann trifft man unbedingt homologe Punkte. Verfs. Quadratfelderrahmen bzw. die gleich eingeteilte Zeichenmappe erleichtern das wesentlich. Den Beweis dafür, daß man homologe Punkte getroffen hat, ergibt bei der Rekonstruktion der Strahlengänge durch Fäden die Tatsache, daß sich die Fäden wirklich kreuzen, am Kreuzungspunkt berühren, während sie sich im anderen Falle nur scheinbar im Kreuzungspunkt treffen, in Wirklichkeit einen freien Raum zwischen sich lassen. Werden scheinbar homologe Punkte miteinander verbunden, so kann die sich ergebende Höhenlage des Fremdkörpers von der wirklichen Lage desselben unter Umständen wesentlich abweichen. Je größer die Höhe ist, aus der die Belichtungen erfolgen, desto größer sind die Fehler. Bei derselben Belichtungshöhe sind die Fehler um so kleiner, je größer die Verschiebungsdistanz der Röhre ist. Stellt man die Höhenlage vieler oder doch mehrerer homologer Punkte der Peripherie des Schattens durch Rekonstruktion der Strahlengänge durch Fäden fest, so kann man sich den Fremdkörper bis auf einzelne abgebogene Teile in seinen Grenzen, Krümmungen, seiner relativen Lage zur Ebene vorstellen, wenn man sich die Schnittpunkte der rekonstruierten Strahlengänge verbunden denkt. M. Lubowski, Berlin-Wilmersdorf.

Zur Begutachtung traumatischer Ohraffektionen. Von Priv.-Doz. Dr. R. Nager, Zürich. (Korr.-Bl. f. Schweizer Ärzte. 1914. Nr. 16.)

Das Material Nagers umfaßt 86 Fälle. Bei sicheren Schädelbrüchen fand sich 7mal totale einseitige Ertaubung. Ohrdefekte, welche nach der Stimmgabelprüfung als Schädigungen des inneren Ohres aufzu-

Digitized by Google
Original from UNIVERSITY OF CALIFORNIA
Generated on 2019-10-24 15:28 GMT / http://hdl.handle.net/2027/uc1.b3252765
Public Domain in the United States, Google-digitized / http://www.hathitrust.org/access_use#pd-us-google

fassen sind, lagen in 11 Fällen vor. Bei 5 Unfallpatienten waren die Gehörorgane vollständig normal, obwohl die Bruchlinie zum Mittelohr durch den Gehörgang und das Mittelohr verlaufen ist, in einem Falle war sogar ein Trommelfellriß festgestellt. Bei einem Exploranden lag Cholesteatom auf einer Seite vor, auf der anderen Seite Reste einer früheren Mittelohreiterung, so daß der Ohrdefekt bei der Prüfung durchaus auf die Mittelohreiterung zurückzuführen war und eine Einwirkung durch den Unfall kaum anzunehmen ist. Ferner waren 6 weitere Patienten in dieser Gruppe, bei denen zum Teil nachgewiesenermaßen schon vor dem Unfall eine Schwerhörigkeit bestand in Form von Residuen, Berufsschwerhörigkeit bzw. angeborener Hörnervenschwäche. In derartigen Fällen ist die Entscheidung des traumatischen Anteiles der Schwerhörigkeit für die Entschädigung natürlich sehr schwer. Im allgemeinen dürfte mit der Hälfte der Entschädigung, welche dem vorhandenen Schwerhörigkeitsgrad entsprechen würde, sofern er ganz auf den Unfall zurückginge, das Richtige getroffen sein. In der zweiten Gruppe, wo mechanische Traumen den Kopf getroffen haben, fanden sich folgende Defekte: 3mal leichte einseitige Schwerhörigkeit, schwerere labyrinthäre bei 11 Patienten; bei 8 waren die Gehörorgane phonal normal, in 1 Falle Aufflackern einer früheren chronischen Ohreiterung. Vor dem Unfall wurde die Schwerhörigkeit bei 2 Patienten nachgewiesen. Bei 2 Patienten war die Frakturlinie hier durch den Gehörgang verlaufen, 1 Patient hatte sogar eine Gesichtslähmung gehabt, doch bildete sich die Schwerhörigkeit wieder vollständig zurück. Von den durch Explosionen verursachten Verletzungen handelte es sich in 3 Fällen — Arbeitern im Rickentunnel — um die gleiche Dynamitexplosion, 2 davon mit ausgedehnter Trommelfellperforation, die anatomisch und auch funktionell gänzlich ausheilten. Der 3. Arbeiter behielt eine klaffende Perforation mit vollständiger Taubheit. Bei einer weiteren Dynamitexplosion trug der Explorand neben der Trommelfellruptur eine einseitige Mittelohr- und Labyrinthschwerhörigkeit davon. Durch eine platzende Sauerstoffbombe, wobei jedenfalls auch das akustische Trauma mitwirkte, fand sich später eine ganz leichte labyrinthäre Schwerhörigkeit. Ein weiterer Patient erlitt durch einen falsch losgehenden Schuß eine doppelseitige labyrinthäre Schwerhörigkeit mittleren Grades. Endlich erzeugte ein plötzlich durchströmender sehr starker Dampfstrahl bei dem letzten Patienten eine bleibende einseitige Taubheit ohne vestibuläre Störung. Ein reines akustisches Trauma nach einer einzigen Schießübung führte zu einer Herabsetzung des Gehörs, welche praktisch sogar einer Ertaubung glich. Von vier Hörverletzungen durch Ohrfeigen oder Mißhandlungen war bei einer Patientin das Gehör später ganz normal. Bei 2 Exploranden waren Trommelfellrupturen festgestellt, der eine davon war wegen seiner schon früher be-

Digitized by Google
Original from UNIVERSITY OF CALIFORNIA
Generated on 2019-10-24 15:28 GMT / http://hdl.handle.net/2027/uc1.b3252765
Public Domain in the United States, Google-digitized / http://www.hathitrust.org/access_use#pd-us-google

stehenden angeborenen Hörnervenschwäche öfters behandelt worden. In beiden Fällen wurde einfache Körperverletzung angenommen, im letzten Falle bot die Untersuchung das Bild der nervösen Schwerhörigkeit mit Residuen, so daß für die Möglichkeit der Verschlechterung durch die Mißhandlung eine Erwerbseinbuße von ungefähr 10% angesetzt wurde. Die meisten Schwierigkeiten zur Begutachtung machten 15 Fälle mit unbestimmtem Kopftrauma. Die Stimmgabelprüfung ist für die Untersuchungen der Traumatiker von größter Wichtigkeit und für den Nachweis der einseitigen Taubheit ist die Bezoldsche Methode wohl von keiner anderen an Sicherheit übertroffen. Mit der Probe von Lombard-Halphen hat Verf. häufig positive Resultate erhalten. Die Probe für die Empfindung der Schallrichtung fällt oft sehr deutlich aus. Der einseitig frisch Ertaubte kann bei verschlossenen Augen die Richtung des Galton-Pfeifentones nur schwer bestimmen. Im weiteren Verlauf tritt die Empfindung für die Schallrichtung einigermaßen wieder auf. Verf. fand niemals Simulation, umso häufiger Aggravation. Bei Aggravanten bestand häufig ein Mißverhältnis zwischen der Empfindung der Konversationssprache und Flüstersprache. Flüsterstimme wurde gar nicht, Konversationsstimme dagegen auf 11—12 *m* gehört. Die Angaben über die Empfindung der Knochenleitung bei ein- und beiderseitig verschlossenem Ohr, eventuell mit durchbohrtem Pfropfen gaben oft wertvolle Aufschlüsse über die Verwertbarkeit und Zuverlässigkeit der Aussagen. Die Ohrgeräusche dürften für die Berechnung der Entschädigung nicht wesentlich ins Gewicht fallen. Sie fanden sich vorwiegend als sehr störend nur bei psychisch leicht erregbaren Exploranden. Vielfach wurden sie nicht nur im erkrankten Ohr, sondern vor allem auch im Kopf lokalisiert. Die Verkürzung der Knochenleitung hat Verf. häufig beobachtet. Den Ausfall dieses Symptoms kann man nur dann als positiv bezeichnen, wenn die obere Tongrenze normal ist. Öfters spielt das Ermüdungssymptom der Traumatiker mit. Was den Vorhofsapparat betrifft, so hat Verf. Dreh- und kalorischen Schwindel möglichst in allen Fällen untersucht. Objektiv wahrnehmbare und spontane Ausfalls- oder Reizungssymptome hat Verf. nie deutlich beobachtet. Von den 7 Fällen einseitiger Ertaubung war 5mal keine kalorische Reaktion, wohl aber der Drehschwindel auszulösen, in 1 Falle bestand eine Übererregbarkeit, in 1 Falle fehlten bezügliche Angaben. Im allgemeinen fand Verf. kalorisch leicht oder übererregbare Labyrinthe bei normalen Ohrverschlüssen fast ausschließlich bei neurotischen Individuen, Aggravanten und Italienern. Die Klagen über Schwindel finden sich ebenso häufig als die über Ohrgeräusche. In den meisten Fällen handelt es sich um Kopfschwindel. Was die Berechnung der Höhe der Entschädigung betrifft, so soll die Versicherungssumme den wirklichen Erwerbsausfall decken.

M. Lubowski, Berlin-Wilmersdorf.

Digitized by Google
Original from UNIVERSITY OF CALIFORNIA
Generated on 2019-10-24 15:28 GMT / http://hdl.handle.net/2027/uc1.b3252765
Public Domain in the United States, Google-digitized / http://www.hathitrust.org/access_use#pd-us-google

II. Äußeres Ohr und Mittelohr.

Neuere Gesichtspunkte zur Diagnose und Therapie der Schwerhörigkeit. Von Priv.-Doz. Dr. F. R. Nager, Zürich. (Korr.-Bl. f. Schweizer Ärzte. 1915. Nr 10.)

Wir kennen heute zwei Typen der Schwerhörigkeit: die Mittelohrschwerhörigkeit und die Nerven- oder labyrinthäre Schwerhörigkeit. Die moderne funktionelle Prüfung erlaubt auch Rückschlüsse über die Ausdehnung des Defektes und auf den Charakter der Schwerhörigkeit. Der Symptomenkomplex der Mittelohrschwerhörigkeit findet sich als Folgeerscheinung bestehender oder abgelaufener Mittelohrerkrankungen und bei der progressiven Spongiosierung der Labyrinthkapsel mit Stapesankylose, der sogenannten Otosklerose. Die Erkrankung beginnt mit besonderer Vorliebe in der Umgebung des Stapediovestibulargelenks, führt sehr bald zu einer knöchernen Fixation der Stapesplatte und ergreift langsam die ganze Labyrinthkapsel. Bei sehr ausgesprochenen und vorgeschrittenen Fällen kann sekundär das Labyrinth oder der Hörnerv betroffen werden. Das innerste Wesen dieser familiären und hereditären Erkrankung ist noch nicht bekannt. Bei Mittelohrschwerhörigkeit wiesen die Patienten oft das Symptom der Parakusis Willisii auf. Der Symptomenkomplex der nervösen Schwerhörigkeit findet sich bei den Affektionen des Labyrinths, speziell des schallempfindenden Apparates. Aus der Beobachtung spontaner Reiz- und Ausfallserscheinungen, ferner aus der Reaktion auf kalorische, rotatorische, pneumatische und elektrische Reizungen kann man sich ein Bild von dem funktionellen Zustand des Vorhofapparates machen. Man unterscheidet a) reine Cochlearisaffektionen, b) Labyrinthaffektionen, bei denen Schnecke und Vorhof zusammen erkrankt sind. Für die Entstehung der Schwerhörigkeit spielen die nicht entzündlichen Erkrankungen des Labyrinths eine große Rolle. Da somit die Schwerhörigkeit ein Endsymptom einer ganzen Reihe von verschiedenen Affektionen darstellt, so hat die Prophylaxe an verschiedenen Stellen zu beginnen. Allem voran ist weiteres Studium der Erkrankungsformen besonders in pathologisch-anatomischer und ätiologischer Hinsicht zu stellen, dann bessere Ausbildung des Mediziners in dieser Spezialität. Durch zweckmäßige Behandlung während und nach der Otitis, durch Verhinderung von Rezidiven werden die Nachteile der Residuen für die Gehörfunktion wesentlich reduziert. Bei der Stapesankylose haben wir so gut wie keine prophylaktischen Mittel. In einzelnen Fällen verordnete Verf. während langer Zeit Phosphor, wodurch in einzelnen Fällen der Prozeß stille zu stehen scheint. Gegen die Erkrankungen des inneren Ohres ist der Feldzug gegen den Lärm aufzunehmen. Die Gehörorgane der Arbeiter müssen gegen den Einfluß starker Schallschädigungen geschützt werden. Bei den Hörnerven- und Labyrintherkrankungen wird eine frühzeitige genaue klinische und ätiologische Diagnose doch in ein-

Digitized by Google
Original from UNIVERSITY OF CALIFORNIA
Generated on 2019-10-24 15:28 GMT / http://hdl.handle.net/2027/uc1.b3252765
Public Domain in the United States, Google-digitized / http://www.hathitrust.org/access_use#pd-us-google

zelnen Fällen eine kausale Therapie und damit die beste Prophylaxe ermöglichen. Durch Radium und Mesothorium tritt nie eine bleibende Hörverbesserung ein. Die Aktinotherapie ist in der Otologie nur bei Hautaffektionen und inoperablen Tumoren zu verwenden. Für das innere Ohr ist experimentell eine schwere Schädigung durch Radium festgestellt worden. Diathermie bzw. Otothermie leistet nicht mehr als die früheren Wärmeapplikationen und ist von höchst zweifelhafter Bedeutung. Außerdem fehlt die genaue Indikation dafür. Die Methode Zund-Bourget bzw. Maurice zeigten teils negative Resultate, teils nur vorübergehende Erfolge. Für die Kranken mit Affektion des Gehörnerven sind Hörrohre immer noch brauchbar. Verf. empfiehlt auch die Ablesemethode, d. h. dem Sprechenden ins Gesicht zu sehen.

M. Lubowski, Berlin-Wilmersdorf.

III. Labyrinth und Hörnerv.

Akustisches Trauma und persönlicher Schutz gegen professionelle Schwerhörigkeit. Von Prof. Siebenmann, Basel. (Korr.-Bl. f. Schweizer Ärzte. 1915. Nr. 13.)

Verf. konnte feststellen, daß da, wo das Mittelohr durch Operation oder durch Entzündung seine Funktion ganz oder teilweise eingebüßt hat, das Labyrinth durch Lärm nicht nachweisbar leidet. Das akustische Trauma des Labyrinths wird in der Regel nicht durch Knochenleitung, sondern auf dem Luftwege vermittelt. Es entsteht infolge molarer Schwingungen der Flüssigkeitssäule der Skalen und äußert sich zunächst in mechanischer Reizung und Zerstörung des Cortischen Organs und sekundären Veränderungen im Hörnerven. Stamm und Extremitäten des Menschen sind so schlechte Schalleiter, daß die Übertragung des Schalls auf diesem Wege zum Kopf resp. zum Ohr keine Rolle spielt. Zudem ist es überhaupt experimentell erwiesen, daß bei intaktem Mittelohr die Luftleitung der Knochenleitung überlegen ist. Infolge dieser Verhältnisse, welche im histologischen Nachweis durch das Tierexperiment ihre Bestätigung gefunden haben, ist die Isolierung der Extremitäten des Arbeiters durch Filzsohlen und Gummihandschuhe u. a. als Schutz gegen professionellen Lärm wirkungslos, während eine das Mittelohr nach außen isolierende, luftfreie, dicht schließende Einlage in den Gehörgang einen guten Schutz gewährt.

M. Lubowski, Berlin-Wilmersdorf.

Zur Pathologie der Blickbewegungen. (Oto-Laryngologiska Meddelanden utgivna av Gunnar Holmgren. August 1916. Bd. 2 H. 3.)

Verfasser bespricht die nähere Symptomatologie bei der konjugierten Deviation infolge von Läsionen der Hemisphären. Aus dem Verhalten bei der calorischen Reaktion in einem Falle von Blicklähmung und Deviation conjugée bei ausgedehnter Läsion eines Hemisphären schließt Verfasser,

Digitized by Google
Original from UNIVERSITY OF CALIFORNIA
Generated on 2019-10-24 15:28 GMT / http://hdl.handle.net/2027/uc1.b3252765
Public Domain in the United States, Google-digitized / http://www.hathitrust.org/access_use#pd-us-google

daß die von Sherrington nachgewiesene „korrelative Innervation“ nicht nur so angeordnet ist, daß von dem einen Blickzentrum in der Hemisphäre bei dessen Aktion ein Hemmungsimpuls zum anderen Blickzentrum ausgeht; vielmehr muß diese Hemmung nötigenfalls autochthon in dem antagonistischen Zentrum entstehen können, und zwar geht das aus dem Verhalten bei einseitiger Zerstörung eines Blickzentrums hervor. In dieser Weise erklärt sich auch das von Bárány nachgewiesene paradoxe Wiederkehren der voluntären Beweglichkeit durch Reizung des Vestibularis bei Blicklähmung. Weiter gewinnt durch dieses Prinzip das nähere Verhalten bei Hirnapoplexie seine Erklärung, indem die vorauszusetzende primäre Blickparese nur im Coma das antagonistische Übergewicht in Form von Deviation conjugée hervorrufen muß, während bei Wiedererwachen des Bewußtseins die Hirnrinde ihre hemmende Tätigkeit wieder aufnimmt, wobei das intakte Blickzentrum durch „Selbsthemmung“ die Gleichgewichtsstörung wieder ausgleicht.

Weiter hat der Verfasser durch Versuche in der Narkose nachgewiesen, daß die „kompensatorische Gegenwendung der Augen bei passiv bewegtem Kopfe“ nicht, wie von Bárány und Bielschowsky angenommen wird, als ein vestibulärer Reflex zu erklären ist, sondern eher in Übereinstimmung mit Gerz der Ausdruck einer dem bewußten Zustand angehörigen Fixationstendenz sein dürfte.

Wie vorher Bielschowsky das gelegentliche Erhaltensein der „reflektorischen“ optischen Erregbarkeit der Blickbewegung bei Blicklähmung infolge von pontinen Läsionen hervorgehoben hat, so muß auch andrerseits das Erloschensein der schnellen Nystagmusphase bei Blicklähmung auch infolge von Hemisphärenläsionen als feststehend betrachtet werden. Durch dies alles wird die Annahme eines subcorticalen Blickzentrums unnötig.

Das sogenannte „Syndrom du noyeau de Deiters“ ist offenbar revisionsbedürftig; bisher ist in derartigen Fällen nicht durch Funktionsprüfung des Vestibularis die Läsion des vestibulären Reflexbogens sichergestellt worden. Im Gegenteil scheint bei Läsionen dieser Region das Erhaltensein der vestibulären Erregbarkeit die Regel zu sein, und die Deviation conjugée erklärt sich besser durch Läsion der Blickbahn.

Ernst Urbantschitsch.

Untersuchungen von Dr. C. E. Benjamins in Utrecht über das angebliche Hörvermögen des Zwergwelses (Amiiurus nebulosus). Mitgeteilt von O. Körner. (Zschr. f. Ohrhlk. u. f. d. Kh. d. ob. Luftw. 74. H. 3.)

Benjamins kam ebenso wie Körner zu dem Ergebnis, daß der Zwergwels (Amiurus nebulosus) auf Schallreize nicht reagiert. Die mikroskopische Untersuchung in lückenlosen Schnittserien von drei Exemplaren

Generated on 2019-10-24 15:28 GMT / http://hdl.handle.net/2027/uc1.b3252765
Public Domain in the United States, Google-digitized / http://www.hathitrust.org/access_use#pd-us-google
Digitized by Google
Original from UNIVERSITY OF CALIFORNIA

des Amiurus ergab keine Besonderheiten im Baue des Labyrinthes. Eine schöne Crista quarta ziert auch das häutige Labyrinth dieses Fisches.

E. Urbantschitsch.

Experimentelle Untersuchungen über die Einwirkung des Äthyl- und Methylalkohols auf das Gehörorgan. Ein Beitrag zur Pathogenese der Neuritis acustica alcoholica. Von Dr. Yutaka Nakamura in Nagoya (Japan). (Passow und Schäfer, Beitr. etc 8. H. 1—3.)

Verf. benützte als Versuchstiere Meerschweinchen, denen der Alkohol (40 und 20%, zumeist 20%) mittelst englischen Katheters in den Magen gegossen wurde. Die Tiere wurden teils durch einmalige oder mehrmalige große Dosen akut vergiftet, teils durch Verabreichung kleinerer Dosen in längeren Zeiträumen. Die längste Vergiftungsperiode dauerte 130 Tage. Bei Verabreichung großer Dosen traten die ersten Symptome meist nach 10 Minuten auf, das Tier begann zu taumeln, nach weiteren 10 Minuten war es stark betrunken und fiel dann in tiefe Bewußtlosigkeit. Exitus unter anhaltenden Krämpfen. War die Dosis nicht zu groß bemessen, so erholten sich die Tiere wieder, bei täglich durch längere Zeit verabreichter Dosis kamen die Tiere infolge verminderter Nahrungsaufnahme herunter und schließlich in ein moribundes Stadium. An tägliche Zufuhr kleiner Dosen gewöhnen sich die Tiere leicht, nur blieben sie einige Stunden nachher in ruhigem Schlafe liegen. Niemals konnte Herabsetzung des Hörreflexes oder eine Störung der Vestibularfunktion konstatiert werden.

Die Fixation der Schläfebeine wurde nach der von Yoshii mitgeteilten Methode der Lebendfixation vorgenommen, die Schnitte mit Hämatoxylin-Eosin oder van Gieson gefärbt, zur Darstellung der Markscheiden Eisenhämatoxylin- und sekundäre Osmiumfärbung verwendet.

Analoge Versuche mit Äthylalkohol wurden von Zytowitsch an Mäusen und Meerschweinchen, von Tadokoro (die Arbeit ist noch nicht publiziert) an Mäusen angestellt. Während ersterer Veränderungen im inneren Ohre, und zwar sowohl in der Schnecke als im N. vestibularis beschreibt, fand letzterer durchwegs ossifizierende Labyrinthitis, wie Verf. meint, wahrscheinlich Labyrintheinbrüche vom eiternden Mittelohr aus.

Vom Methylalkohol ist der schädigende Einfluß auf das Sehorgan bekannt (über 800 bisher mitgeteilte Fälle). Nur in 2 Fällen wurde Taubheit mitgeteilt. Experimentelle Untersuchungen liegen über diesen Gegenstand nicht vor.

Die Ergebnisse der Untersuchungen des Verf. lassen sich folgendermaßen zusammenfassen: Äthyl- und Methylalkohol ergreifen als echte Nervengifte im Gehörorgan ausschließlich die Nervenelemente. Die Bestandteile des peripheren Cochlearisneurons (Sinneszellen, Ganglienzellen und Nervenfasern) werden weit häufiger und intensiver befallen als der

Generated on 2019-10-24 15:28 GMT / http://hdl.handle.net/2027/uc1.b3252765
Public Domain in the United States, Google-digitized / http://www.hathitrust.org/access_use#pd-us-google
Digitized by Google
Original from UNIVERSITY OF CALIFORNIA

N. vestibularis und N. facialis. Niemals fanden sich Veränderungen am Ganglion vestibulare und Ganglion geniculi. Die Veränderungen bestehen im wesentlichen in degenerativen, atrophischen Veränderungen resp. segmentierendem Zerfall der Cochlearisnervenfasern, degenerativen Zerfallserscheinungen der Spiralganglienzellen sowie der Sinneszellen des Cortischen Organs und der Maculae resp. Cristae acusticae. Die Veränderungen sind viel ausgesprochener an den peripheren Abschnitten des Nerven als am Cochlearisstamm. Die Blutergüsse, die Zytowitsch für spezifische Alkoholwirkung hält, konnte Verf. nur selten finden. Er hält sie als Folge der heftigen Krämpfe bzw. Suffokationserscheinungen, unter denen die Tiere zugrunde zu gehen pflegen, oder als Artefakte bei der Präparation.

Bondy.

IV. Otochirurgie.

Meningitis serosa bei und nach Schädelverletzungen (traumatica). Von Professor E. Payr. (M. Kl. 1916. Nr. 32 u. 33.)

Der Verfasser gibt zuerst eine allgemeine Darstellung der Pathologie der Meningitis serosa mit besonderer Berücksichtigung der Schädelverletzungen im Kriege, welche nichts wesentlich Neues enthält. Hierauf schildert er die Formen der Meningitis serosa nach ihrer Entstehungsart. Er unterscheidet:

A. Meningitis serosa traumatica aseptica nach leichten oder schweren Schädeltraumen. Eine besondere Unterabteilung dieser Form ist der halb- oder doppelseitige ausgedehnte Meningealhydrops durch breite Arachnoidealzerreißung, i. e. Meningitis serosa traumatica im engeren Sinne. Nach tangential den Schädel treffenden Gewalten ohne Eröffnung der Dura bildet sich oft zwischen Dura und Hirnoberfläche eine Ansammlung von nicht infiziertem Liquor, eine Erscheinung, die gleichfalls unter diese Gruppe der Meningitis serosa gehört. Besonders häufig tritt diese Form in der Temporalgegend auf. (Schilderung von mehreren diesbezüglichen Fällen.)

B. Meningitis serosa (traumatica) comitans sive symptomatica bei infizierten Schädelschüssen. Diese Erkrankung kann bei allen möglichen, im Kriege in so mannigfacher Form auftretenden infizierten Schädelverletzungen und ihren Folgen vorkommen. Der Verfasser unterscheidet folgende Formen:

a) Meningitis serosa comitans bei klinisch nicht schwer infiziertem Hirnschuß. Es ist dies eine Grenz- oder Mischform zwischen der durch das Trauma (Blutung) allein bedingten aseptica und leichten, durch die natürlichen Schutzkräfte des Organismus überwundenen Meningealinfektionen.

b) Die seröse Exsudation bei und infolge von einer Meningitis infect. circumscripta mit Verklebungen.

Generated on 2019-10-24 15:28 GMT / http://hdl.handle.net/2027/uc1.b3252765
Public Domain in the United States, Google-digitized / http://www.hathitrust.org/access_use#pd-us-google
Digitized by Google
Original from UNIVERSITY OF CALIFORNIA

c) Meningitis serosa sympath. bei Hirnabsceß oder Encephalitis (nach Steckschuß oder dergleichen). In diesen Fällen ist nach Ansicht des Verfassers die Meningitis serosa nicht, wie vielfach angenommen wird, ein Vorstadium der eitrigen, sondern ein — allerdings ungenügender — Versuch des Organismus, des Infektes Herr zu werden.

d) Das Hirntrauma ist primär von einem schweren meningealen Infekt gefolgt, welcher aber einen oft über Wochen sich hinziehenden Verlauf zeigt (chronische eitrige Meningitis). Der Liquor ist klar oder nur wenig getrübt und enthält virulente Keime. Schließlich setzt aber doch eine eitrige, zum Tode führende Meningitis ein.

e) Eine eitrige Meningitis wird durch die Schutzkräfte des Organismus oder durch unser therapeutisches Eingreifen überwunden, führt jedoch zu Hydrocephalus int. chron.

In dem folgenden Abschnitt bespricht der Verfasser die Diagnose und Therapie vom klinischen Standpunkte aus. Bei der Meningitis serosa acuta traumatica mit bedrohlichen Zeichen von Hirndruck empfiehlt er energische druckentlastende Eingriffe: Lumbalpunktionen, operative Freilegung der Dura und Spaltung derselben, Ventrikelpunktion oder in besonders schweren subakuten Fällen, wo diese Maßnahmen nicht genügen, den Balkenstich.

Bei der Meningitis serosa comitans oder sympath. ist es besonders wichtig, rechtzeitig die richtige Diagnose zu machen und darnach die therapeutischen Schlüsse zu ziehen. Die klinischen Erscheinungen bei dieser Erkrankung sind im allgemeinen schwerer als bei der Meningitis serosa traumatica asept., weil sie einer entzündlichen Reaktion der Meningen auf Bakteriengiftwirkung ihre Entstehung verdanken. Die letztere tritt früher in Erscheinung, zeigt mehr die Symptome des Hirndrucks, die erstere jene der Meningealreizung. Für die Diagnose und Prognose sind die treuesten und verläßlichsten Berater die Lumbalpunktion und der Augenspiegelbefund. Über die Liquorbefunde ist Folgendes zu sagen: Der Druck ist fast ausnahmslos erhöht (Werte von 200—500 H_2O). Er wechselt bei schubweisem Verlauf der Krankheit. Der Liquor ist meist wasserklar oder nur minimal getrübt und steril. Der Eiweißgehalt ist gewöhnlich deutlich erhöht, Zellengehalt und Zellformen wechseln. Im Augenhintergrund wurde in der Mehrzahl der Fälle eine deutliche Stauungspapille konstatiert.

Als therapeutische Maßnahmen kommen auch hier neben der operativen Behandlung der Wunde die oben besprochenen, druckentlastenden Eingriffe in Betracht. Auch hier wird in besonders dringenden Fällen der Balkenstich sehr empfohlen. Bei chronischem Verlauf der Meningitis müssen diese Eingriffe mehrmals wiederholt werden.

Digitized by Google
Original from UNIVERSITY OF CALIFORNIA
Generated on 2019-10-24 15:28 GMT / http://hdl.handle.net/2027/uc1.b3252765
Public Domain in the United States, Google-digitized / http://www.hathitrust.org/access_use#pd-us-google

Zum Schluß gibt der Verfasser noch einmal eine tabellarische Übersicht der Hauptformen der Meningitis serosa. Die Abhandlung enthält in knapper Form eine Fülle von interessanten Details und Anregungen, welche sich für ein kurzes Referat nicht eignen, welche aber jedem, der sich mit Hirnpathologie und -klinik befaßt, dringend zum genauen Studium empfohlen wird. Sie zeugen von großer Erfahrung und feiner Beobachtung der in so mannigfacher Form auftretenden Erkrankung und enthält manches Neue, das insbesondere den Otologen zur Berücksichtigung und Nachprüfung anregen dürfte. R. Leidler.

Über die Gefahren bei Lumbalpunktion. Von Viktor Boivie. (Oto-Laryngologiska Meddelanden utgivna av Gunnar Holmgren. August 1916. Bd. 2. H. 3.)

Verfasser berichtet in Kürze über einen Fall mit diffusen Symptomen eines intrakraniellen Leidens, wo unter Beobachtung der größten Vorsicht (Patient in liegender Stellung, Novokain-Anästhesie, langsame Abzapfung von 3 cm^3 Flüssigkeit) eine Lumbalpunktion vorgenommen wurde. Nach einer Stunde schwerer Kopfschmerz, dann ruhiger Schlaf und so plötzlich Exitus im Zeichen der Respirationslähmung, 9 Stunden nach dem Eingriff. Bei der Sektion wurde ein Tumor nachgewiesen, der zapfenförmig ins Foramen magnum hinabragte. Die Ventrikel nicht besonders ausgespannt Aus Anlaß dieses Falles gibt Verfasser eine kurze Übersicht über die Literatur betreffend die Gefahren bei Lumbalpunktion und hat gefunden, daß sie im allgemeinen übertrieben wurden; daß die mit Sicherheit direkt auf den Eingriff zurückzuführenden Fälle sehr selten sind; daß sie öfters auf Blutungen vom geborstenen Aneurysma oder von arteriosklerotischen Gefäßen, infolge zu schneller Druckverminderung, beruhen; dagegen weniger oft dadurch verursacht werden, daß der Tumor oder Teile des Kleinhirns bei starkem Hirndruck und schneller Druckverminderung im Spinalkanal in das Foramen magnum hinabgezogen werden.

Verfasser ist nicht überzeugt, daß in seinem Falle in der Lumbalpunktion das auslösende Moment zu suchen gewesen ist, da die Ventrikel nicht ausgespannt waren. Zum Schlusse behandelt Verfasser die Vorsichtsmaßregeln, die bei Lumbalpunktion beobachtet werden müssen.

Ernst Urbantschitsch.

Vereitertes cerebrales Hämatom als Folge einer Granatexplosion, durch Operation geheilt. (Aus dem Reservelazarett München B [Kriegsschule]). (Chefarzt: Generalarzt Dr. Henle.) Von Dr. med. Hecht, ordinierender Arzt der Ohren-Kehlkopf-Station. (Zschr. f. Ohrhlk. u. f. d. Kh. d. Luftw. Bd. 74. H. 1.)

Am 26. I. 1915 erlitt Patient bei Explosion einer Handgranate einen Ohnmachtsanfall; darauf Ohrenschmerzen links, die wieder verschwanden. Seit Februar 1915 Ausfluß aus dem rechten Ohr.

Starke Kopfschmerzen in der ganzen rechten Kopfhälfte, Brechreiz, jedoch kein Erbrechen. Kein Nystagmus.

Digitized by Google
Original from UNIVERSITY OF CALIFORNIA
Generated on 2019-10-24 15:28 GMT / http://hdl.handle.net/2027/uc1.b3252765
Public Domain in the United States, Google-digitized / http://www.hathitrust.org/access_use#pd-us-google

Augenhintergrund: Beiderseits leichte venöse Stauung, keine ausgesprochene Stauungspapille.

Intermittierendes Fieber. Am 18. X. wiederholt Erbrechen von Galle; Anorexie, Kopfschmerzen unverändert, leichte Nackensteifigkeit, kein Kernig, kein Babinski. — Sekretion aus dem Ohre schleimig-serös.

Operation am 18. X.; einfache Aufmeißelung des Warzenfortsatzes. Die Schleimhaut sulzig-ödematös, kein Eiter; auch aus dem Antrum entleerte sich nichts.

Am 3. XI. ist Patient apathisch, etwas somnolent.

Zweite Operation. Die Dura wird freigelegt, in einer Tiefe von etwa 2 *cm* ein bräunlich-seröses Exsudat, in dem Eiterflocken schwimmen. Es entleert sich eine große Menge Flüssigkeit. Der bakteriologische Befund ergibt: lange Streptokokken. Heilung. Ernst Urbantschitsch.

Otiatrischer Bericht vom Jahre 1909. Von Carl Samuelsson, d. v. underkirurg. (Oto-Laryngologiska Medderlanden utgivna av Gunnar Holmgren. August 1916. Bd. 2. H. 3.)

Im Jahre 1909 wurden in der chirurgischen Abteilung des Kronprinzessin Lovisa-Kinderkrankenhauses 90 Ohrenpatienten = 16,8% der gesamten Patientenzahl gepflegt. Von den Ohrenfällen starben drei: ein Kleinhirnabsceß; eine Thrombose in Sinus transversus und longitudinalis mit Metastasen in den Lungen und purulenter Meningitis; eine Labyrinthitis mit Meningitis.

Von den drei Todesfällen wird über den Kleinhirnabsceß ausführlicher berichtet. Gleichgewichtsstörungen und Symptome für erhöhten Hirndruck, langsamer Puls und Stauungspapille mit erhaltenem Funktionsvermögen der Labyrinthe vor der doppelseitigen Radikaloperation. Durch diese wurde ein größerer Epiduralabsceß in der linken hinteren Schädelgrube entleert. Der Zustand ging in Somnolenz über. Die Lumbalpunktion gab klare Flüssigkeit. Durch Incision ins Cerebellum wurde ungefähr ein Eßlöffel Eiter entleert; darnach Drainage des Abscesses mit Gummidrain. Nachdem Patient in den ersten Tagen hiernach klarer geworden war, starb er am 6. Tage. Die Obduktion ergab eine gut begrenzte Absceßhöhle in der einen Kleinhirnhemisphäre und an der medialen, tiefen Seite einen Defekt in der Absceßmembran, sowie hiervon ausgehend eine kleinfingerdicke Erweichung der Gehirnsubstanz, die sich durch die zentralen Teile des Kleinhirns 1 *cm* in die weiße Substanz der anderen Hemisphäre hinein fortsetzte. Es ist nicht ausgeschlossen, daß der Drainageschlauch trotz Vorsichtsmaßregeln ein Loch in die Absceßmembran gescheuert und dadurch wahrscheinlich die todbringende Encephalitis verursacht hat.

Der zweite Todesfall gilt einer Sinusthrombose, wo Unterbindung der Vena jugularis und Entfernung des Thrombus, so weit dies möglich war.

Generated on 2019-10-24 15:28 GMT / http://hdl.handle.net/2027/uc1.b3252765
Public Domain in the United States, Google-digitized / http://www.hathitrust.org/access_use#pd-us-google
Digitized by Google
Original from UNIVERSITY OF CALIFORNIA

den kleinen Patienten nicht retten konnte. Die Obduktion ergab, daß sich der Thrombus längs des Sinus longitudinalis fortsetzte und die Lungen metastasiert hatte.

Der dritte Todesfall war eine Meningitis in Zusammenhang mit Labyrinthreizung. Spontannystagmus auf der gesunden Seite konnte durch Ausspülung des kranken Ohres mit kaltem Wasser verstärkt werden, weshalb die Labyrinthitis noch nicht in das Lähmungsstadium eingetreten war, als die Meningitis einsetzte. Labyrinthausräumung nach Neumann und Meningealdrainage. Tod 3 Tage nach der Operation.

Im Zusammenhang hiermit wird über vier andere Fälle von Labyrinthitis berichtet, die während des Jahres am Krankenhause behandelt wurden. 1. Diffuse Labyrinthitis nach Radikaloperation wegen chronischer Mastoiditis mit heftiger Exacerbation, Phlegmone in den Weichteilen und Labyrinthfistel; Labyrinthausräumung; guter Ausgang. 2. Postoperative seröse Labyrinthitis; konservative Behandlung; guter Ausgang. 3. Circumscripte eitrige Labyrinthitis, auf den vestibulären Teil begrenzt. Man konnte aus dem ovalen Fenster hervorfließenden Eiter beobachten. Die calorische Probe war negativ. Konservative Behandlung, guter Ausgang. 4. Circumscripte Labyrinthitis, auf den cochlearen Teil begrenzt, vorübergehende Reizung des vestibulären Apparates; konservative Behandlung, guter Ausgang.

Ernst Urbantschitsch.

Ein Fall von Kleinhirnabsceß mit Verletzung eines der Bárányschen Centra, operiert und geheilt. Von Gunnar Holmgren. (Oto-Laryngologiska Meddelanden utgivna av Gunnar Holmgren. August 1916. Bd. 2. H. 3.)

Seit 1910 sind am Sabbatsbergs-Krankenhaus in der Abteilung für Ohren-, Nasen- und Halskranke 7 Fälle von otogenem Kleinhirnabsceß (unter einer Anzahl von zusammen 4358 klinischen Patienten) behandelt worden. Der vorliegende Fall, induziert von einem Extraduralabsceß bei gesundem Labyrinth, hat sein Hauptinteresse darin, daß bei der Operation ein Einschnitt ins Kleinhirn bei Báránys Zentrum für den Tonus nach innen ins Schultergelenk erfolgte. Nach der Operation zeigte der Patient im homolateralen Schultergelenk spontan fehl nach außen, dagegen richtig in allen anderen Gelenken. Nach vestibularer Reizung traten normale Reaktionsbewegungen in allen Gelenken und Extremitäten ein; die Reaktionsbewegungen nach innen im homolateralen Schultergelenk konnten jedoch nicht ausgelöst werden. Nach etwa 3 Monaten war das spontane Fehlzeigen allmählich verschwunden. Die Abwesenheit von Reaktionsbewegung nach innen im Schultergelenk besteht noch 3 Jahre nach der Operation. Das manifeste Stadium der Destruktion eines Bárányschen Zentrums konnte also bis zu einem latenten Stadium verfolgt werden, ganz analog den Verhältnissen, wie sie bei Labyrinthdestruktion vorkommen.

Generated on 2019-10-24 15:28 GMT / http://hdl.handle.net/2027/uc1.b3252765
Public Domain in the United States, Google-digitized / http://www.hathitrust.org/access_use#pd-us-google
Digitized by Google
Original from UNIVERSITY OF CALIFORNIA

In diesem Falle hat die Lokalisation des verletzten Zentrums nicht exakt erfolgen können. Daß das verletzte Zentrum weit lateral, auf der vorderen Fläche der Kleinhirnhemisphäre lag, ist sicher.

Ernst Urbantschitsch.

Über die Möglichkeit, die wieder eingetretene Durchgängigkeit eines thrombosiert gewesenen Sinus transversus intra vitam festzustellen. Von Dr. O. Muck in Essen. (Zschr. f. Ohrhlk. u. f. d. Kh. d. Luftw. Bd. 74. H. 1.)

Verfasser hat gefunden, daß man bei einigen Menschen Nonnensausen künstlich erzeugen kann, wenn man die Drosselvene der anderen Seite komprimiert. Durch Kompression bewirkt man ein schnelleres Abfließen des Venenblutes aus dem Schädelinnern und dieses raschere Strömen des Blutes ist die Ursache für das Entstehen des Nonnengeräusches in der zu auskultierenden Jugularvene.

Er beobachtete von diesem Gesichtspunkte aus drei Fälle, die er beschreibt.

Fall 1. Die 20jährige Patientin leidet an Cholesteatom (Sinusthrombose). Operation. Kreuzförmige Spaltung des Sinus; es entleeren sich einige Tropfen Eiter aus dem Thrombus.

Epidermisierung nach sechs Wochen vollendet. In der siebenten Woche erschien über dem rechten Bulbus jugularis ein feines, singendes kontinuierliches Geräusch, das ganz deutlich war, wenn die Patientin für einige Sekunden den Atem anhielt (neben dem Carotispuls). Es wurde deutlicher, wenn der Kopf nach links gedreht wurde, ganz deutlich, wenn noch dazu die andere Drosselvene (ohne Kompression der Carotis) komprimiert wurde.

Das gleiche akustische Phänomen ließ sich in den folgenden zwölf Wochen immer in gleicher Weise wahrnehmen. Auch während länger dauernder Kompression der linken Jugularvene zeigt Patientin kein Unbehagen.

Fall 2. Der 48jährige Patient litt an akuter Mastoiditis. Operationsbefund: Beginnender Senkungsabsceß; die Sinuswand mit Granulationen bedeckt und von Eiter umspült. Aus der Mitte des freigelegten Sinus quillt etwas Eiter vor, der Sinus wird kreuzförmig gespalten, die entstehenden Lappen werden exzidiert, der Thrombus wird in Ruhe gelassen.

In diesem Falle wurde Nonnensausen im Verlaufe der folgenden zehn Monate nicht gehört. Wenn die Kompression vorgenommen wurde, sah Patient bald cyanotisch aus, klagte über Hitzegefühl im Kopfe, Schwindelgefühl und Flimmern vor den Augen. Hier war also der Abfluß des Sinusblutes durch die rechte Jugularis nicht eingetreten.

Fall 3 betrifft eine akute Mittelohreiterung mit verspätetem Spontandurchbruch. Operationsbefund: Knöcherne Gehörgangswand zum größten

Generated on 2019-10-24 15:28 GMT / http://hdl.handle.net/2027/uc1.b3252765
Public Domain in the United States, Google-digitized / http://www.hathitrust.org/access_use#pd-us-google
Digitized by Google
Original from UNIVERSITY OF CALIFORNIA

Teile zerstört. Die Sinuswand fehlt auf die Länge von ungefähr 2 *cm*. Der Sinus ist thrombosiert, in der Mitte eitrig zerfallen. Der Thrombus wird in Ruhe gelassen. Heilung nach acht Wochen.

Im 7. Monat post operationem hört man über der Clavicula und auch oberhalb des Bulbus deutlich Venensausen. Durch Kompression der anderen Drosselvene verstärkt es sich. Das Venensausen ist kontinuierlich, ohne den Charakter des Preßstrahles zu haben.

Wenn der thrombosierte Sinus nicht wieder durchgängig geworden ist, müssen bei einer Kompression der gesunden Drosselvene Erscheinungen des Hirndruckes bei länger dauernder Kompression eintreten. Doch darf man nicht den Schluß ziehen, daß bei fehlendem Venengeräusch der Sinus durch organisierten Thrombus noch verstopft ist, sondern nur dann, wenn sich starkes Hitzegefühl, Kopfschmerz, Schwindel, kurz, Zeichen von gesteigertem Druck in der Schädelhöhle bei kurz dauernder Kompression zeigen. Ernst Urbantschitsch.

Über Syndroma Bárány, mit einem kasuistischen Beitrag. Von N. Antoni, Stockholm. (Oto-Laryngologiska Meddelanden utgivna av Gunnar Holmgren. August 1916. Bd. 2. H. 3.)

Verfasser bringt zuerst eine Übersicht über Báránys Symptomenkomplex, so wie ihn Bárány selbst in den Verhandlungen der Deutschen Otologischen Gesellschaft 1912 schildert, und fügt eine Orientierung über die Anatomie des Subarachnoidealraumes — nach Key und Retzius — hinzu. In der Literatur sind 34 Fälle von Bárány selbst mitgeteilt worden, ferner 4 Fälle von Marguliez unter der Diagnose „Migraine otique", Fälle, die dieser Krankheitsgruppe wenigstens nahe zu stehen scheinen.

Der vom Verfasser mitgeteilte Fall gilt einem 50jährigen deprimierten und nervösen Mann, der seit 7 Jahren an zunehmender Gehörherabsetzung und Ohrensausen litt, Beschwerden, welche seit 2 Jahren schnell zugenommen hatten. Ferner hatte er anfallsweise eintretenden Schwindel und Erbrechen, sowie intensive Schmerzen im linken Teile des Hinterkopfes, von da nach dem linken Ohre ausstrahlend. Patient zeigt bei verschiedenen Untersuchungen ein etwas wechselndes Krankheitsbild. Er hat mitunter starke Schmerzen hinter dem linken Ohre und im Hinterkopfe, mit Schmerzhaftigkeit über dem Processus mastoideus bei normalem Trommelfellbild; das Gehör auf dem linken Ohre wechselt von Flüstern auf 30 *cm* bis 2 *m*, Fehlzeigen konnte (außer einem Mal) in dem linken Handgelenk (bei Stellung Vola manus nach abwärts) konstant nachgewiesen werden; die Reaktion bleibt nach Hervorrufung von Nystagmus aus. Im linken Gehörgang ausgesprochene Hyperästhesie, die calorische Reizbarkeit des linken Vestibularis ist, mit der der anderen Seite verglichen, herabgesetzt. Patient

Digitized by Google
Original from UNIVERSITY OF CALIFORNIA
Generated on 2019-10-24 15:28 GMT / http://hdl.handle.net/2027/uc1.b3252765
Public Domain in the United States, Google-digitized / http://www.hathitrust.org/access_use#pd-us-google

zeigt, untersucht bei einem Anfall, wo die Symptome am ausgeprägtesten sind, folgendes Krankheitsbild: Stark herabgesetztes Gehör auf dem linken Ohre, schwere Schmerzen im Hinterkopfe, von da nach dem Ohre ausstrahlend, mit Druckempfindlichkeit über dem Processus mastoideus, pos. Romberg mit gleicher Fallrichtung bei verschiedenen Kopfstellungen, Schwindel, lebhafter Spontannystagmus und Übelkeit sowie spontanes Fehlzeigen einwärts im linken Handgelenk.

Nach einer Diskussion über die anatomischen Veränderungen, die den Symptomen des Patienten zugrunde liegen können, kommt Verfasser zu dem Resultat, daß es wahrscheinlich ist, daß dem Syndroma Bárány in diesem Falle eine cystische Liquoransammlung zugrunde liegt, die, nicht völlig abgesperrt, zeitweise Kommunikation mit den umgebenden Teilen hat, was periodische Erleichterung in den Symptomen verursachte. Für Trauma, Lues, inflammatorische Prozesse in Mittelohr und Schädel gibt die Krankheitsgeschichte des Patienten keinerlei Anhaltspunkte. Die Ätiologie muß daher unbeantwortet bleiben.

Patient wurde mit Kraniotomie behandelt und infolge der hierdurch bedingten Druckentlastung wurde, was die objektiv wahrnehmbaren Symptome betrifft, konstantes Richtigzeigen im linken Handgelenk, calorische Reaktion gleich der gesunden Seite, sowie besseres Gehör bewirkt. Von den subjektiven Symptomen behielt Patient Ohrensausen, Schwindel und Kopfschmerz, jedoch gelinder als vorher. Ernst Urbantschitsch.

Ein translabyrinthär operierter Fall von Acusticustumor. Von A. af Forselles (Nordisk Tidskrift för Oto-Rhino-Laryngologi. 1916. 1. Nr. 1.)

Nachdem Verf. einen Überblick der Acusticustumoren und der bei denselben angewandten Operationsmethoden gegeben hat, teilt er den folgenden von ihm translabyrinthär operierten Fall mit.

49jähriger Mann. Hereditär nichts Bemerkenswertes. Drei Monate vor der Aufnahme Kopfschmerzen der rechten Seite, später Schwindel, Doppelbilder, Abnahme der Sehschärfe, Taubheit und Erbrechen. — Wassermann neg. Bei der Untersuchung der Cranialnerven waren von Seite der Nn. olfactorius, trochlearis, vagus und accessorius keine Störungen zu finden. Die Pupillen normal. Hypästhesie der sensiblen Äste des N. trigeminus der kranken Seite. Areflexie der Cornea. Nn. abducens und facialis paretisch. Das rechte Ohr taub. Spontaner horizontaler Nystagmus nach beiden Seiten, nach links kräftiger, aber die Bewegungen der Augen bedeutend größer beim Rechtssehen. Das Labyrinth calorisch und galvanisch nicht erregbar. Das Gehen taumelnd, nach rechts abweichend. Fallrichtung nach rechts. Beim Zeigeversuch kein spontanes Vorbeizeigen. Beim Linksdrehen kein Vorbeizeigen. Beim Rechtsdrehen zeigt Pat. vorbei. Herabsetzung des Geschmackes der rechten Zungenhälfte. Die Zunge weicht beim Heraus-

Digitized by Google
Original from UNIVERSITY OF CALIFORNIA
Generated on 2019-10-24 15:28 GMT / http://hdl.handle.net/2027/uc1.b3252765
Public Domain in the United States, Google-digitized / http://www.hathitrust.org/access_use#pd-us-google

strecken nach rechts ab. Sehnenreflexe normal. Bei komplizierten Bewegungen Unsicherheit.

Pat. wird (wegen Blutungen) in drei Sitzungen translabyrinthär operiert. Trommelhöhle und Antrum werden aufgemeißelt, der Sinus freigelegt und der größte Teil des Labyrinthes bis zum Porus acusticus entfernt. Nachdem die Dura des Kleinhirns bloßgelegt worden war, wurde dieselbe vom Sinus bis zum Porus acusticus gespaltet. Dabei entpuppten sich zwei taubeneigroße Cysten, welche eingeschnitten wurden. Im Porus acusticus wurde ein Tumor von der Größe eines Kleinfingerendes gefunden und entfernt. Mikroskopisch zeigte sich der Tumor als ein zellreiches Fibrom. Während der Konvaleszenz Erysipel, aber später Heilung. Noch zwei Jahre nach der Operation konnten Symptome eines Rezidivs nicht entdeckt werden und ist Pat. arbeitsfähig gewesen.

Verf. findet die translabyrinthäre Operationsmethode bei weitem ungefährlicher als die Operation nach K r a u s e und empfiehlt dieselbe bei frühzeitiger Diagnose warm.

Beiträge zur Kriegsverletzung des Gehörorganes. Von Dr. med. Max B e h r, Facharzt für Ohren-, Nasen- und Halsleiden in Kiel. (Arch. f. Ohren-, Nasen- und Kehlkopfhlk. sow. d. angr. Geb. 99. H. 1 u. 2.)

Verf. beschreibt sehr ausführlich 2 beobachtete „Kriegsverletzungen des Gehörorganes". Der erste Fall requirierte durch ein akustisches Trauma eine „psychogene" Schwerhörigkeit. Verf. warnt, diese Erscheinungen mit der Hysterie „zusammenzuwerfen", und beruft sich diesbezüglich auf O p p e n h e i m e r. Ref. glaubt, daß es sich in solchen Fällen, die doch in diesem Kriege so häufig zur Beobachtung kommen, meist um dieselbe bekannte Ursache handelt, ein seelisches Trauma, und es ganz gleichgültig ist, mit welchem Namen man diese Erkrankung belegt; — ob es jetzt „psychogene" oder „seelische" oder „unfallneurotische" oder „schreckneurotische", „hysterische" Schwerhörigkeit bzw. Taubheit heißt, ist völlig belanglos. Der Name „hysterisch" dürfte auch hier völlig am Platze sein, wenn man nur im Auge behält, daß es sich hierbei nicht immer um eine „hysterische Person" handeln muß, vielmehr auch monosymptomatische Hysterien (besonders im Kriege) vorkommen. Daß häufig derartige psychische Hörstörungen „sozusagen auf ein organisches Grundleiden aufgepfropft" vorkommen, darauf wurde von Z a n g e, Referenten und vielen anderen wiederholt hingewiesen.

Im 2. Fall handelte es sich um eine Verletzung der Ohrregion durch Granatsplitter mit Zertrümmerung des Knochens, Eiterung und Heilung durch Operation. Bei letzterer floß plötzlich aus der mittleren Schädelgrube reichlich Liquor cerebrospinalis ab. „Durch die Dura der mittleren Schädelgrube führt eine Öffnung vom Umfang eines Bleistiftes in das

Digitized by Google
Original from UNIVERSITY OF CALIFORNIA
Generated on 2019-10-24 15:29 GMT / http://hdl.handle.net/2027/uc1.b3252765
Public Domain in the United States, Google-digitized / http://www.hathitrust.org/access_use#pd-us-google

Schädelinnere". Trotzdem das Röntgenbild keinen Fremdkörper nachweisen konnte, sondierte Verfasser durch die erwähnte Öffnung in das Schädelinnere nach einem Fremdkörper, konnte aber keinen nachweisen. Glücklicherweise brachte die Sondierung dem Patienten keinen Schaden und er gesundete vollständig. Ernst Urbantschitsch.

Über Schädelverletzungen im Gebirgskrieg. Von Prim. Dr. Em. Rychlik und Priv.-Doz. Dr. Arn. Löwenstein. (M. Kl. 1916. Nr. 49.)

Das Material der Verf. erstreckt sich auf 137, größtenteils 16 bis 24 Stunden nach der Verletzung eingelieferte Verwundete. Besonderes Gewicht wurde bei der Beurteilung der Prognose der Fälle auf die Veränderungen im Sehnervenkopf gelegt. Die schon in einer früheren Publikation angenommene Bedeutung des Augenspiegelbefundes für den Verlauf der Krankheitserscheinungen bei Schädelverletzten hat sich im weiteren Verlaufe der Untersuchungen voll bestätigt. Die Stauungserscheinungen am Opticus sind auf eine Vermehrung des intrakranialen Druckes zurückzuführen, während die entzündlichen Veränderungen der Papille durch toxische Produkte hervorgerufen werden, die aus dem infizierten Hirngewebe stammen. Bei 32 Fällen von Lähmungen, welche typische Entzündungserscheinungen am Sehnervenkopf zeigten, blieben die Lähmungen bis zur Heilung resp. bis zum Tode bestehen, während in Fällen, bei denen Lähmungen bei normalen Sehnerven beobachtet wurden, alle Lähmungen ausnahmslos bis zum Verschwinden zurückgingen. Diese Gesetzmäßigkeit ist höchst bemerkenswert und besonders für die Prognose des Falles wichtig.

Hierauf besprechen die Verf. die verschiedenen Arten der Schädelverletzungen und ihrer Symptome, ohne wesentlich Neues zu bringen. Was die Therapie anbelangt, wird die frühzeitige Operation empfohlen. Es wird jede Kopfwunde in Lokalanästhesie revidiert, sorgfältig von allen Splittern gereinigt etc. Bei keinem einzigen frisch operierten Falle wurde ein Hirnprolaps gesehen. R. Leidler.

Richtigstellung.

In dem Bericht über die Novembersitzung der Österr. Otologischen Gesellschaft im letzten Heft der Monatsschrift S. 53, Zeile 15 von unten, soll es heißen: „perforierend in dem Sinne, daß . . . ." statt: „perforierend in den Sinus . . . ."

Ebenso S. 54, Zeile 7 von oben, soll es heißen: „armierte Sonde" statt: „ramierte Sonde".

In Heft 1/2, S. 21, Zeile 12 von unten, soll es statt „In den Experimenten Nr. 21, 22 und 24 trat ein Fallen . . . ." richtig heißen: „. . . . eine Steigerung des Blutdruckes ein".

Für den wissenschaftlichen Teil verantwortlicher Redakteur: Dr. E. Urbantschitsch, Dr. H. Marschik.
Herausgeber, Eigentümer und Verleger: Urban & Schwarzenberg.

Druck von Gottlieb Gistel & Cie., Wien, III., Münzgasse 6.

Digitized by Google
Original from UNIVERSITY OF CALIFORNIA
Generated on 2019-10-24 15:29 GMT / http://hdl.handle.net/2027/uc1.b3252765
Public Domain in the United States, Google-digitized / http://www.hathitrust.org/access_use#pd-us-google

Wir suchen zu kaufen in mehreren Exemplaren:

Monatsschrift für Ohrenheilkunde und Laryngo-Rhinologie

I. bis 46. Jahrgang, broschiert oder gebunden

und sehen gefl. Angeboten entgegen.

URBAN & SCHWARZENBERG.
Mediz. Sortimentsbuchhandlung
in Wien, I., Maximilianstraße 4.

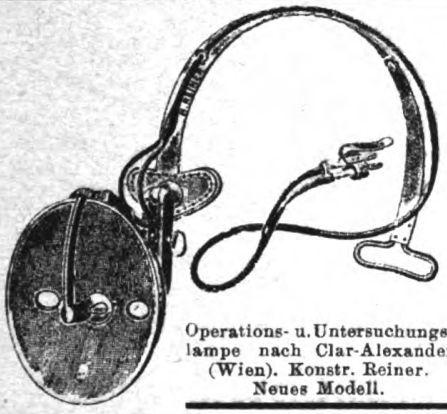

Operations- u. Untersuchungslampe nach Clar-Alexander (Wien). Konstr. Reiner. Neues Modell.

H. REINER, Wien
Fabrik IX/3, Van Swietengasse 10.
Niederlage I., Franzensring 22.

Erzeugt als Spezialität alle Ohren-, Nasen-, Hals- und Kehlkopfinstrumente in anerkannt vorzüglicher Qualität.

Sämtliche elektromedizinische Apparate. Komplette Einrichtungen.
•• **Neueste Konstruktionen.** ••
•••• Man verlange Spezialofferte. ••••

Verlag von URBAN & SCHWARZENBERG in Berlin und Wien.

Soeben erschienen:

Klinische Symptomatologie
innerer Krankheiten.

Von

Prof. Dr. Norbert R. v. Ortner,
Vorstand der II. med. Klinik der Universität Wien, k. k. Hofrat.

Erster Band, erster Teil Bauchschmerzen (Schmerzhafte Bauchaffektionen).
M. 15.— = K 18.—, gebunden M. 17.50 = K 21.—.

Der große Kliniker und hervorragende Arzt behandelt hier zum ersten Male alle diejenigen Erkrankungsprozesse, bei denen die vorzüglichste Klage des Kranken, welche ihn in erster Linie beschäftigt und zum Arzte führt, durch Schmerzen im Bauchraume dargestellt wird. — Der zweite Teil wird die subjektiven Krankheitszeichen an den übrigen Körperteilen enthalten, wie Brust- und Rückenschmerzen, Hals-, Kopf- und Gliederschmerzen, Muskelschmerzen, Zeichen leichter Ermüdung u. a. und voraussichtlich noch im Laufe dieses Jahres zur Ausgabe gelangen.

Medizinische Terminologie.

Ableitung und Erklärung der gebräuchlichsten Fachausdrücke aller Zweige der Medizin und ihrer Hilfswissenschaften.

Von

Dr. Walter Guttmann,
Oberstabsarzt, Berlin.

Achte und neunte, umgearbeitete und erweiterte Auflage.

Mit 241 Textabbildungen.

Geb. M. 20.— = K 24.—.

Die Guttmannsche Terminologie ist heute jedem Arzte wie Studierenden unentbehrlich. Diese wiederum notwendig gewordene neue Auflage wurde zum ersten Male mit schematisch gehaltenen, schwierigere Ausdrücke bildlich anschaulicher machenden Abbildungen versehen

Digitized by Google
Original from UNIVERSITY OF CALIFORNIA
Generated on 2019-10-24 15:29 GMT / http://hdl.handle.net/2027/uc1.b3252765
Public Domain in the United States, Google-digitized / http://www.hathitrust.org/access_use#pd-us-google

Verlag von Urban & Schwarzenberg in Berlin und Wien.

Soeben erschienen:

Das Geschlechtsleben des Weibes

in physiologischer, pathologischer und hygienischer Beziehung.

Von **Prof. Dr. E. Heinr. Kisch** in Wien.

Dritte, vermehrte Auflage.

Mit 127 teils farbigen Abbildungen. M. **25.**— = K **30.**—, gebunden M. **27.50** = K **33.**—.

Das Buch wurde vielen Ärzten, besonders den Hausärzten, ein treuer Berater über das heikle, aber äußerst wichtige Thema. Aber auch dem gebildeten Laien bietet das Werk durch die darin niedergelegten kulturhistorischen und philosophischen Studien eine Quelle des Neuen, oft Rätselhaften, aber stets Anregenden.

Die Zukunft des Ärztestandes

und der Ausbau des Gesundheitswesens.

Von **Dr. Gottlieb Pick.**

M. **3.**— = K **3.60.**

Die Schrift wendet sich an die gesamte Ärztewelt, Krieg und Seuchen, den Ausbau der Gesundheitspflege, die Stellung der Ärzte nach dem Kriege, die Kassenfrage, Verstaatlichung u. a. behandelnd. »Der Arzt der Zukunft soll als Bahnbrecher in Gesundheitsfragen und als Kulturträger wirken.

Vorlesungen über Diät und Küche.

Ein Lehrbuch für Ärzte und Studierende.

Von **Priv.-Doz. Dr. Wilhelm Schlesinger** in Wien.

M. **6.50** = K **7.80**, gebunden M. **8.**— = K **9.60.**

Ein Leitfaden für jeden Mediziner zur ersten Orientierung auf dem Gebiete der diätetischen Küche.

Onanie und Homosexualität.

(Die homosexuelle Neurose.)

Von

Dr. Wilhelm Stekel, Nervenarzt in Wien.

M. **15.**— = K **18.**—, gebunden M. **17.**— = K **20.40.**

Dieses neue Werk des weitbekannten Nervenarztes bildet zugleich den zweiten Band zu dessen größerem Werke: »Störungen des Trieb- und Affektlebens«.

Druck von Gottlieb Gistel & Cie., Wien, III., Münzgasse 6.

Digitized by Google

Original from UNIVERSITY OF CALIFORNIA

Generated on 2019-10-24 15:29 GMT / http://hdl.handle.net/2027/uc1.b3252765
Public Domain in the United States, Google-digitized / http://www.hathitrust.org/access_use#pd-us-google

Monatsschrift

für

Ohrenheilkunde

und

Laryngo-Rhinologie.

Organ der Österreichischen otologischen Gesellschaft, der Wiener laryngo-rhinologischen Gesellschaft und der Münchener laryngo-otologischen Gesellschaft.

Mitbegründet von

GRUBER, RÜDINGER, VOLTOLINI, WEBER-LIEL, L. v. SCHRÖTTER, E. ZUCKERKANDL.

Unter Mitwirkung von

Prof. Dr. G. ALEXANDER (Wien), Prof. Dr. F. ALT (Wien), Priv.-Doz. Dr. R. BÁRÁNY (Wien), Priv.-Doz. Dr. O. BECK (Wien), Prof. Dr. A. BING (Wien), Priv.-Doz. Dr. G. BONDY (Wien), Prof. Dr. G. BRÜHL (Berlin), Prof. Dr. H. BURGER (Amsterdam), Prof. D. DEMETRIADES (Athen), Prof. Dr. J. FEIN (Wien), Priv.-Doz. Dr. H. FREY (Wien), Priv.-Doz. Dr. E. FRÖSCHELS (Wien), Dr. V. FRÜHWALD (Wien), Dr. S. GATSCHER (Wien), Priv.-Doz. Dr. E. GLAS (Wien), Dr. Otto GLOGAU (New-York), Prof. Dr. B. GOMPERZ (Wien), Prof. Dr. M. GROSSMANN (Wien), Prof. Dr. M. HAJEK (Wien), Prof. Dr. V. HAMMERSCHLAG (Wien), Dr. HEINZE (Leipzig), Prof. Dr. HEYMANN (Berlin), Prof. Dr. R. HOFFMANN (Dresden), Prof. Dr. HOPMANN (Köln), Prof. Dr. O. KAHLER (Freiburg i. Br.), Priv.-Doz. Dr. J. KATZENSTEIN (Berlin), Dr. KELLER (Köln), Hofrat Dr. KIRCHNER (Würzburg), Dr. K. KOFLER (Wien), Prof. Dr. H. KOSCHIER (Wien), Prof. Dr. LICHTENBERG (Budapest), Dr. LUBLINSKI (Berlin), Dr. L. MAHLER (Kopenhagen), Prof. Dr. H. NEUMANN (Wien), Prof. Dr. H. NEUMAYER (München), Prof. Dr. ONODI (Budapest), Dr. Max RAUCH (Wien), Prof. Dr. L. RÉTHI (Wien), Dr. Ed. RIMINI (Triest), Prof. Dr. W. ROTH (Wien), Priv.-Doz. Dr. E. RUTTIN (Wien), Prof. Dr. J. SAFRANEK (Budapest), Dr. F. SCHLEMMER (Wien), Prof. Dr. A. SCHÖNEMANN (Bern), Dr. H. v. SCHRÖTTER (Wien), Dr. A. SIKKEL (Haag), Dr. SPIRA (Krakau), Dr. H. STERN (Wien), Prof. Dr. STRÜBING (Greifswald), Dr. M. SUGAR (Budapest), Prof. Dr. A. THOST (Hamburg), Dr. WEIL (Stuttgart), Dr. M. WEIL (Wien), Dr. ZIEM (Danzig)

herausgegeben von

O. CHIARI
Wien,

A. JURASZ
Lemberg,

V. URBANTSCHITSCH
Wien.

Redakteure:

für Laryngo-Rhinologie:
Priv.-Doz. Dr. Hermann Marschik
Wien.
Priv.-Doz. Dr. Karl Kofler i. V. (Wien).

für Ohrenheilkunde:
Priv.-Doz. Dr. Ernst Urbantschitsch
Wien.

51. Jahrgang. 5/6. Heft.
(Mai-Juni.)

URBAN & SCHWARZENBERG

BERLIN
N., FRIEDRICHSTRASSE 105b

WIEN
I., MAXIMILIANSTRASSE 4

1917.

Monatlich erscheint 1 Heft, 6 Hefte bilden einen Band; der Jahrgang umfaßt somit 2 Bände. Preis halbjährlich **18 M. = 21 K 60 h.** Ein einzelnes Heft kostet **4 M. = 4 K 80 h.**

Digitized by Google

Original from UNIVERSITY OF CALIFORNIA

Generated on 2019-10-24 15:29 GMT / http://hdl.handle.net/2027/uc1.b3252765
Public Domain in the United States, Google-digitized / http://www.hathitrust.org/access_use#pd-us-google

Originalbeiträge, Referate, Separatabdrücke und Rezensionsexemplare etc. otologischen Inhaltes bitten wir an Doz. Dr. ***Ernst Urbantschitsch,*** *Wien, I., Schottenring 24, und solche rhino-laryngologischen Inhaltes an Priv.-Doz. Dr.* ***Karl Kofler,*** *Wien, IX., Lazarettgasse 14, einsenden zu wollen. Das Honorar für Originalien und Referate beträgt K 48.— für den Bogen zu 16 Seiten. Sonderabdrücke von Originalien werden zum Selbstkostenpreise berechnet. Für Bücherbesprechungen geht das betreffende Buch als Honorar in den Besitz des Besprechers über. Redaktion und Verlag.*

Inhaltsverzeichnis.

Otologischer Teil.

Original-Artikel.

Seite

Dr. Rudolf Leidler, Assistent der Wiener allgemeinen Poliklinik, derzeit k. u. k. Oberarzt am Garnisonsspital Nr. 2 in Wien: Über die Beziehungen der multiplen Sklerose zum zentralen Vestibularapparat. (Mit 5 Figuren) 249

Dr. A. Blumenthal, Berlin, zurzeit Stabsarzt d. L. bei einem Feldlazarett: Untersuchungen über Schallknochenleitung bei Kopfschüssen. (Mit einer Figur) . . 270

Dr. A. I. Cemach, derzeit stellvertretender Leiter der Ohrenabteilung des Kaiser Franz Josefs-Ambulatoriums, Wien: Ein Beitrag zur Topographie der regionären Lymphdrüsen des Mittelohres. (Mit 2 Figuren) 288

Dr. Siegfried Gatscher-Wien: Die Modifikation des Gelléschen Versuches per tubam durch den Katheterismus 297

Professor Dr. Gustav Alexander, Schulohrenarzt, Berndorf: Schulärztliche Ohruntersuchungen an der Volksschule zu Berndorf in Nieder-Österreich in den Jahren 1913, 1914, 1915 und 1916 (6., 7., 8. und 9. Jahr) 305

Oberstabsarzt Professor Dr. G. Alexander: Ziel und Ergebnisse der Behandlung stotternder Soldaten 319

Vereinsberichte.

Österreichische Otologische Gesellschaft. Sitzungen vom 26. Februar und 26. März 1917 . . . . . 325—350

Nederlandsche Keel-Neus-Oorheelkundige Vereeniging. Versammlung vom 20. und 21. November 1915 . . . . . 350—359

Bücherbesprechungen.

Prof. Dr. Martin Reichardt: Einführung in die Unfall- und Invaliditätsbegutachtung 360

Referate.

I. Allgemeines 360
II. Äußeres Ohr und Mittelohr 363
III. Labyrinth und Hörnerv 364
IV. Otochirurgie 369

Digitized by Google
Original from UNIVERSITY OF CALIFORNIA
Generated on 2019-10-24 15:29 GMT / http://hdl.handle.net/2027/uc1.b3252765
Public Domain in the United States, Google-digitized / http://www.hathitrust.org/access_use#pd-us-google

MONATSSCHRIFT FÜR OHRENHEILKUNDE
UND
LARYNGO-RHINOLOGIE.

51. Jahrg. 1917. 5. u. 6. Heft.

Nachdruck verboten.

Otologischer Teil.

Original-Artikel.

Aus dem Neurologischen Institute in Wien (Vorstand: Hofrat Professor Obersteiner).

Über die Beziehungen der multiplen Sklerose zum zentralen Vestibularapparat.

Von Dr. **Rudolf Leidler**, Assistent der Wiener allgemeinen Poliklinik (Vorstand: Prof. G. Alexander, k. u. k. Oberstabsarzt), derzeit k. u. k. Oberarzt am Garnisonsspital Nr. 2 (Kommandant Dr. Bruno Drastich, k. u. k. Oberstabsarzt I. Kl.).

(Mit 5 Figuren.)

Solange man die multiple Sklerose als selbständige Erkrankung des Zentralnervensystems kennt, solange sieht man den Nystagmus als eines ihrer charakteristischen Symptome an. Wenn auch durch die überaus zahlreichen und ergiebigen Forschungen der letzten Jahre die Bedeutung des Nystagmus als eines der Kardinalsymptome gegenüber anderen Erscheinungen etwas zurückgetreten ist, so ist er doch ein sehr wichtiges Glied in der Symptomenkette dieser Erkrankung geblieben. Aber ganz besonders bei den Otologen muß er das größte Interesse erwecken, da er ja, wie wir wissen, seine Entstehung pathologischen Vorgängen im Gebiete des Vestibularis und seiner zentralen Verbindungen verdankt und wir gerade bei dieser Krankheit Verhältnisse vorfinden, welche vielleicht besser als bei irgend einer anderen Erkrankung des Zentralnervensystems uns die Möglichkeit geben, die Funktionen einzelner Partien des zentralen Ausbreitungsgebietes unseres Nerven auch beim Menschen zu studieren. Das häufige Vorkommen des Nystagmus bei der multiplen Sklerose (nach Uhthoff in 40%, nach Pierre Marie sogar in 70—80% aller Fälle) spricht für die häufige Miterkrankung des zentralen Vestibularis (seine peripheren Endigungen kommen bei dieser Krankheit nicht in Betracht). Andrerseits aber, und das ist für unser Thema noch wichtiger, ist es für die multiple Sklerose charakteristisch, daß sie mehr oder weniger große, regellos an

Digitized by Google
Original from UNIVERSITY OF CALIFORNIA
Generated on 2019-10-24 15:29 GMT / http://hdl.handle.net/2027/uc1.b3252765
Public Domain in the United States, Google-digitized / http://www.hathitrust.org/access_use#pd-us-google

den verschiedensten Stellen der grauen und weißen Substanz auftretende Herde bildet. Es ist daher theoretisch möglich, daß wir durch genauesten Vergleich der am Lebenden gewonnenen Untersuchungsresultate mit den Befunden im mikroskopischen Präparate manches Genauere über die Lokalisation des zentralen Nystagmus und über die Wertigkeit der einzelnen Teile des zentralen Vestibularis und ihre Funktion erfahren könnten.

So einfach und logisch diese Folgerung erscheinen mag, so schwere Hindernisse stellen sich der Verwirklichung dieser Idee in der Praxis entgegen. Vor allem fehlen heute noch in der ansonsten ungemein großen Literatur über multiple Sklerose meistens genaue und vor allem häufig genug wiederholte Untersuchungen des Vestibularapparates am Kranken, so daß selbst bei denjenigen Fällen, bei welchen eine genaue mikroskopische Untersuchung des in Betracht kommenden Gebietes vorliegt, dieselbe nicht entsprechend verwertet werden kann. Aber auch in letzterer Beziehung mangelt es sehr, da in den meisten Fällen der Sitz der Herde in der Medulla oblongata nur ungenau und in großen Zügen angegeben wird.

Ein viel schwerer wiegender Grund aber, welcher uns im Wege steht, liegt in der Eigentümlichkeit der Herde selbst. Wir wissen nämlich, daß in den meisten sklerotischen Herden, ob sie jungen oder älteren Datums sind, nur die Markscheiden (und auch diese oft nicht vollkommen) zerstört werden, während die Achsenzylinder und Ganglienzellen im allgemeinen dem pathologischen Prozesse widerstehen. Klinisch äußert sich dieser Umstand in dem ungemein wechselnden Symptomenbild, welches ja für diese Krankheit pathognomonisch geworden ist und welches oft in kurzen Zeitabständen schwere Erscheinungen kommen und verschwinden läßt. Wir werden weiter unten sehen, daß dieser Wechsel der Symptome resp. der Intensität derselben, auch für die vom Vestibularis ausgehenden Erscheinungen zutrifft. Es wird daher selbst nach dem genauesten klinischen und mikroskopischen Befunde oft nicht möglich sein, mit Sicherheit den Zusammenhang von Symptomen mit vorhandenen Herden zu erkennen oder andrerseits die Funktion einer Gegend, wo ein Herd sitzt, zu erkennen, wenn dieser Herd kein merkbares Symptom macht.

Trotz aller dieser schwerwiegenden Hindernisse, die sich meiner Aufgabe entgegenstellten, habe ich es doch in dieser Arbeit unternommen, den ersten Anstoß zu einer genaueren Berücksichtigung und Ausnützung dieser Krankheit für den Ausbau der Physiologie und Pathologie des zentralen Vestibularis zu geben und werde im Folgenden die Berechtigung dieses Versuches zu begründen suchen.

Digitized by Google
Original from UNIVERSITY OF CALIFORNIA
Generated on 2019-10-24 15:29 GMT / http://hdl.handle.net/2027/uc1.b3252765
Public Domain in the United States, Google-digitized / http://www.hathitrust.org/access_use#pd-us-google

Wie schon oben erwähnt, ist der Nystagmus eines der Kardinalsymptome der multiplen Sklerose bei den alten Neurologen und ist auch heute noch ein sehr wichtiges, in mehr als der Hälfte der Fälle vorhandenes Symptom. Trotzdem finden wir in der neurologischen Literatur keineswegs eine einheitliche Auffassung über die Ätiologie desselben und erst die allerjüngsten Forscher haben, offenbar beeinflußt durch die Ergebnisse der Nystagmusforschung in der Otologie, die Erkenntnis des Nystagmus als eines Vestibularissymptoms im weiteren Sinne (d. h. des Ausdrucks eines abnormalen Vorgangs im Vestibularis und seines zentralen [resp. peripheren] Endigungsgebietes) genommen.

Bis in die jüngste Zeit jedoch fand das Wesen des Nystagmus andere Erklärungen. So sieht Perinaud in ihm eine dem Intentionszittern analoge Erscheinung, in erster Linie beruhend auf Parese der Assoziationszentren, selten auf peripherer Affektion der Nervenstämme. Raehlmann glaubt, daß der Nystagmus wie der Tremor anderer Körperteile immer zentral bedingt ist und daß man das Zittern der Augen als eine Anomalie des Muskeltonus auffassen kann, indem die vom Zentrum ausgehenden Innervationen nicht kontinuierlich, sondern unterbrochen seien, so daß es nicht zu einer kontinuierlichen tonischen Zusammenziehung der beteiligten Muskeln kommen könne, sondern leichte klonische Zuckungen den unterbrochenen Nervenreizen entsprechen. Ja, selbst Uhthoff (1) spricht sich nicht bestimmt über die Lokalisation des Nystagmus aus, sondern sagt nur, daß die Ursache für denselben — er unterscheidet einen undulierenden und einen rhythmischen, den er „nystagmusartige Zuckungen" nennt — bei den Erkrankungen des Zentralnervensystems vorwiegend zentral im Gehirn zu suchen ist, wobei er aber ein recht ausgedehntes Territorium im Gehirn dafür in Anspruch nimmt (Mittelhirn, Corpus striatum, Thalamus opticus, Vierhügel, Kleinhirn, Medulla oblongata, Boden des IV. Ventrikels). Bei der multiplen Sklerose sollen nun Krankheitsveränderungen auf den langen Innervationsbahnen von der Hirnrinde zu den Kernen der Augenmuskelnerven und von den Assoziationszentren zu diesen Kerngebieten, ebenso von den Kernen wiederum zum Muskel die Veranlassung zu den Störungen geben, so daß man sehr wohl verstehen könne, wo auf diese Weise nur eine Erschwerung in der Leitung für Innervationsimpulse herbeigeführt werde, ohne daß eigentliche Lähmungserscheinungen gleichzeitig mit dem Nystagmus zu entstehen brauchen.

Erst Marburg (2) spricht sich klar über die Lokalisation des Nystagmus bei der multiplen Sklerose aus. Nach seiner Ansicht ist der Nystagmus bei der multiplen Sklerose sowohl in seiner undulierenden, als auch in seiner rhythmischen Form eine Folge von pathologischen Vorgängen im zentralen Verlauf des Nervus vestibularis, insbesondere im Deiters-

Digitized by Google
Original from UNIVERSITY OF CALIFORNIA
Generated on 2019-10-24 15:29 GMT / http://hdl.handle.net/2027/uc1.b3252765
Public Domain in the United States, Google-digitized / http://www.hathitrust.org/access_use#pd-us-google

Kerngebiet. Alle anderen Theorien sind unrichtig, sie können höchstens für das Einstellungszittern der Bulbi, das Kunn beschreibt, Geltung haben, Erscheinungen, die am ehesten dem Intentionstremor gleichen.

Auf dieser heute nicht mehr zu bezweifelnden Tatsache basierend, wollen wir nun im Folgenden genauer auf die spezielle Pathologie des Nystagmus resp. des zentralen Vestibularis bei der multiplen Sklerose eingehen.

Wenn wir die ältere Literatur überblicken, so finden wir nur selten Angaben über pathologische Befunde des Vestibularisgebietes. Wenn der Acusticus überhaupt erwähnt wird, so ist es meist nur der cochleare Anteil, dem eine gewisse Beachtung geschenkt wird. Dieser Umstand ist verständlich, wenn es sich um die klinischen Symptome handelt, da ja die Klinik unseres Nerven erst eine Errungenschaft der jüngsten Zeit ist. Weniger verständlich aber ist es, daß nicht schon früher die so häufigen pathologischen Veränderungen im zentralen Vestibularisgebiet die Forscher zu einer näheren Untersuchung der Krankheitserscheinungen gedrängt hat, welche diese Veränderungen hervorrufen. Wir müssen daher bei der Berücksichtigung der älteren Literatur nach Vestibularissymptomen suchen, welche von den Autoren im allgemeinen nicht als solche angesehen, sondern in anderem Zusammenhange verzeichnet wurden. Diese Symptome sind: 1. der Nystagmus, 2. der Schwindel und 3. die vestibulären Gleichgewichtsstörungen.

Über den Nystagmus haben wir schon oben erschöpfend gesprochen und werden dies auch noch weiter unten des öfteren zu tun haben.

Ein anderes, schon den älteren Beobachtern der multiplen Sklerose bekanntes Symptom, welches wenigstens in vielen Fällen auf das Ergriffensein des Vestibularis und seiner Endigungen zurückzuführen ist, ist der Schwindel. Derselbe findet sich nach Gowers in 75%, nach Hoffmann in 64% aller Fälle von multipler Sklerose und ist häufig eines der Initialsymptome derselben (nach Berger in 9% der Fälle). Der Schwindel hat meist den Charakter des Drehschwindels, ist oft mit Erbrechen verbunden und führt nicht selten zum Zusammenstürzen des Patienten (Koordinationsstörungen). Da er nach Marburg besonders bei den bulbären Formen der multiplen Sklerose vorkommt, so kann er wohl mit Recht auf eine Schädigung des Vestibularissystems bezogen werden.

Viel interessanter als diese sind diejenigen Symptome, welche uns die Untersuchungen der letzten Jahre bei unserer Krankheit aufgedeckt haben und deren Kenntnis wir der vervollkommneten Technik der Vestibularisprüfung zu verdanken haben.

Schon früheren Beobachtern ist es aufgefallen, daß Patienten, die an multipler Sklerose erkrankt sind, vorübergehend über Taubheit oder

Generated on 2019-10-24 15:29 GMT / http://hdl.handle.net/2027/uc1.b3252765
Public Domain in the United States, Google-digitized / http://www.hathitrust.org/access_use#pd-us-google
Digitized by Google
Original from UNIVERSITY OF CALIFORNIA

Schwerhörigkeit klagen, Symptome, welche aber bald wieder verschwinden. So schildert Hess (3) 1888 einen Fall, bei welchem er eine plötzlich über Nacht aufgetretene Taubheit auf beiden Ohren konstatierte, welche sich im linken Ohre aber schon am nächsten Tage besserte, am rechten jedoch fortbestehen blieb. Oppenheim (4) sagt 1896, es sei ihm aufgefallen, daß anfallsweise nervöse Taubheit oder Schwerhörigkeit auftrete, welche wieder zurückgeht und sich nach längerer oder kürzerer Frist wieder einstellen kann. Auch Marburg (5) sah bei multipler Sklerose schwere Hörstörungen mit auffallend wechselnder Intensität, sogar an ein und demselben Tage. Ähnlich spricht sich Gomperz (6) über diese Symptome aus.

Es ist aber unstreitig das Verdienst Becks (7), im Jahre 1910 auf Grund von genauen Untersuchungen das von ihm sogenannte Symptom der „transitorischen Octavusausschaltung" als erster genau beobachtet und beschrieben zu haben.

Unter transitorischer Octavusausschaltung versteht Beck die bisher von ihm nur bei multipler Sklerose beobachtete Erscheinung, daß der Kranke plötzlich auf einem oder beiden Ohren eine vollkommene Ausschaltung des Nervus octavus zeigt, d. h. vollkommen taub und für Dreh- und kalorische Reize unerregbar ist, kurze Zeit darauf aber dieser Zustand wieder mehr oder weniger normalen Verhältnissen weicht. Dieser Wechsel kann sich auch mehrere Male wiederholen. Auffällig dabei ist

1. daß der spontane Nystagmus des Patienten immer gleich bleibt, ganz unabhängig davon, ob der Vestibularis erregbar ist oder nicht, und

2. daß die plötzliche Ausschaltung des Nerven, die doch sonst bei peripheren Prozessen mit ungemein stürmischen Erscheinungen, wie schwerem Schwindel, Erbrechen, Unfähigkeit zu stehen etc., einhergeht, in diesen Fällen ganz unmerklich, scheinbar ohne jegliche subjektive Störung auftritt. Abgesehen von diesen Symptomen, beobachtete Beck bei seinen Fällen eine Unabhängigkeit der Fallrichtung von der Richtung des Nystagmus: Die Patienten haben die Tendenz, immer nach einer bestimmten Richtung zu fallen, und zwar meistens nach hinten mit einer Komponente zur schwerer erkrankten Seite.

Auch ich hatte nach dem Erscheinen der Beckschen Mitteilung Gelegenheit, die transitorische Octavusausschaltung bei einem an multipler Sklerose erkrankten Mädchen im Nerven-Ambulatorium der Wiener allgemeinen Poliklinik (weil. Prof. v. Frankl-Hochwart) zu beobachten. Leider entzog sich die Patientin nach einiger Zeit der Kontrolle, so daß ich keine komplette Krankengeschichte derselben beibringen kann. Auch bei dieser Patientin war der Wechsel von Erregbarkeit und Unerregbarkeit des Vestibularapparates deutlich ausgeprägt.

Digitized by Google
Original from UNIVERSITY OF CALIFORNIA
Generated on 2019-10-24 15:29 GMT / http://hdl.handle.net/2027/uc1.b3252765
Public Domain in the United States, Google-digitized / http://www.hathitrust.org/access_use#pd-us-google

In seinen Untersuchungen über den Nystagmus nach Drehung bei organischen Gehirnerkrankungen widmet Rosenfeld (8) auch der multiplen Sklerose einige Worte. Er fand, daß die Erregbarkeit des statischen Labyrinthes besonders für die Prüfung auf dem Drehstuhl deutlich erhöht ist, so daß schon nach 5 Umdrehungen heftiger langdauernder Nystagmus III. Grades auftritt. Auch Bárány (9) erwähnt diese Übererregbarkeit und fügt noch hinzu, daß sehr häufig heftige Üblichkeiten und heftiges Schwindelgefühl bei der experimentellen Prüfung auftreten. Dies bildet einen Gegensatz zu den Erkrankungen der hinteren Schädelgrube, welche eine Drucksteigerung hervorrufen. Bei diesen fehlen meistens trotz der Übererregbarkeit des Vestibularapparates Schwindelgefühl und Üblichkeiten während und nach der Prüfung des statischen Labyrinthes. Auch ich kann nach meinen Erfahrungen diese Tatsachen bestätigen und möchte noch hinzufügen, daß außer Schwindel und Üblichkeiten meist auch heftige Kopfschmerzen sich an die Prüfung des Labyrinthes anschließen, ein Symptom, welches übrigens nicht für die multiple Sklerose charakteristisch ist, sondern bei den meisten Erkrankungen der hinteren Schädelgrube häufig vorkommt.

Ein ganz eigentümliches Verhalten der Reaktionsbewegungen, besonders beim Zeigeversuch, beschreibt Bárány (10) bei zwei Fällen, von welchen der erste wegen der klinischen Symptome eines Acusticustumors operiert wurde, später aber auf Grund des negativen Operationsbefundes als multiple Sklerose diagnostiziert wurde. Es handelt sich um die merkwürdige Erscheinung, daß der Patient von seinem gereizten Vestibularapparat aus, welcher für kalorische und Drehreize unempfindlich ist, normales Vorbeizeigen in der Richtung der langsamen Komponente sowie Verstärkung des Fallens in derselben Richtung zeigt. So zeigte der eine Kranke bei Ausspülung des rechten Ohres mit kaltem Wasser zwar keinen Nystagmus, aber kräftiges Vorbeizeigen beider Arme nach rechts und deutliche Verstärkung des Fallens nach derselben Seite. Nach Ausspülung des Ohres mit heißem Wasser trat das entgegengesetzte Verhalten ein. Dieser Befund spricht mit Sicherheit für einen zentralen (intramedullären) Sitz der Vestibulariserkrankung, sei es, daß die Einstrahlung des N. vestibularis in den Bechterew-Kern, der Kern selbst oder das hintere Längsbündel betroffen sind. Das Stück des N. vestibularis zwischen Nervenendstellen und Abgang der Kollateralen in das Kleinhirn muß intakt sein.

Dies wären wohl alle Symptome von seiten des Vestibularapparates, welche bei der multiplen Sklerose bisher beobachtet wurden, und wir sehen, daß die Zahl derselben immerhin nicht unbeträchtlich ist. Zur besseren

Generated on 2019-10-24 15:29 GMT / http://hdl.handle.net/2027/uc1.b3252765
Public Domain in the United States, Google-digitized / http://www.hathitrust.org/access_use#pd-us-google
Digitized by Google
Original from UNIVERSITY OF CALIFORNIA

Übersicht wollen wir sie noch einmal kurz zusammenfassen, bevor wir zur Besprechung unserer eigenen Fälle gehen.

1. Der Nystagmus. Derselbe tritt entweder als undulierender oder als rhythmischer (vestibulärer) auf. Häufig kommen beide Formen gleichzeitig bei ein und demselben Patienten vor. Der rhythmische (vestibuläre) zeigt alle Grade der Intensität [nach Alexander (19)] und alle uns bekannten Formen. Meist ist er horizontal mit einer leichten rotatorischen Komponente und tritt vorwiegend bei seitlichem Blick auf. Doch findet er sich in sehr vielen Fällen schon beim Blick geradeaus, ja, zeigt sogar hie und da den III. Grad seiner Intensität nach einer Richtung. Nicht selten schlägt der Nystagmus nach einer Seite stärker als nach der anderen. Neben diesen Formen tritt aber auch häufig vertikaler Nystagmus, besonders beim Blick nach oben auf.

2. Der Schwindel (oft gesteigert bis zum Erbrechen und Hinfallen: Koordinationsstörungen).

3. Die transitorische Octavusausschaltung.

4. Die Unabhängigkeit des spontanen Nystagmus von der Erregbarkeit des statischen Labyrinthes.

5. Fehlen der stürmischen Symptome bei plötzlicher Ausschaltung des N. vestibularis.

6. Unabhängigkeit der Fallrichtung von der Richtung des Nystagmus.

7. Übererregbarkeit des statischen Labyrinthes für Dreh- und kalorische Reize mit Auftreten von heftigem Schwindel und Üblichkeiten.

8. Auftreten von heftigen Kopfschmerzen nach experimenteller Reizung des Vestibularapparates.

9. Auftreten von typischem Vorbeizeigen nach experimenteller Reizung des Labyrinthes trotz Unerregbarkeit des letzteren.

Wenn wir uns nun dem wichtigsten Teil unserer Betrachtungen zuwenden, d. i. zur Frage, bis zu welchem Grade aus der Vergleichung der klinischen Untersuchungsresultate mit den genauen mikroskopischen Befunden auf die Funktion einzelner Abschnitte des zentralen Vestibularisgebietes geschlossen werden kann, wird es notwendig sein, ganz kurz einerseits die Anatomie dieses Gebietes, andrerseits die derzeit bekannten Untersuchungsergebnisse über Lokalisation innerhalb desselben zu rekapitulieren. Das Gebiet innerhalb des Gehirns, welches für uns in Frage kommt, zeigt eine ziemliche Ausdehnung. Es beginnt beim Eintritt des Ramus vestibularis des Nerv. VIII. in die Medulla oblongata und erstreckt sich von da sowohl kaudal- als auch cerebralwärts. Kaudalwärts ist

Digitized by Google
Original from UNIVERSITY OF CALIFORNIA
Generated on 2019-10-24 15:29 GMT / http://hdl.handle.net/2027/uc1.b3252765
Public Domain in the United States, Google-digitized / http://www.hathitrust.org/access_use#pd-us-google

vor allem die absteigende Acusticuswurzel mit dem sie begleitenden Zellkomplexe des ventro-kaudalen Deiters und Nucleus triangularis vestibularis zu beachten. Ihr Ende fällt in die Höhe des Hypoglossuskernes nahe am cerebralen Ende des Burdach-Kernes. Weniger wichtig für uns ist die deitero-spinale Bahn. In der longitudinalen Ausdehnung der spinalen Acusticuswurzel werden wir das hintere Längsbündel und die Bogenfasern, welche aus den sie begleitenden Zellen in das letztere ziehen, aufmerksam zu betrachten haben. Der Bezirk, in welchem die Wurzelfasern des Vestibularis sich aufsplittern, um zu den großen und kleinen Zellen des Nucleus Deiters, zu den Zellen des Nucleus triangularis und sekundär durch die Bogenfasern zum hinteren Längsbündel in Beziehung zu treten, wird selbstverständlich unser ganz besonderes Interesse in Anspruch nehmen müssen. Das hintere Längsbündel werden wir bis zu den Kernen des Nervus trochlearis und oculomotorius genau verfolgen müssen und auch Veränderungen in diesem letzteren sowie in den von denselben abgehenden Wurzelfasern berücksichtigen müssen. Endlich werden wir unser ganz besonderes Augenmerk auch auf die Verästelungen des Vestibularis im Nucleus Bechterew und den basalen Kernen des Kleinhirns sowie auf die Faserverbindungen des Kleinhirns mit dem Deiterskerngebiet richten müssen.

Ist es nun möglich, innerhalb dieses Gebietes eine Lokalisation von Symptomen zu differenzieren? Diese Frage wurde bisher vorwiegend tierexperimentell angegangen, während klinisch noch wenig darüber bekannt ist.

Ich (11) habe bei meinen diesbezüglichen Untersuchungen am Kaninchen folgende Tatsachen gefunden:

1. Von den Bogenfasern aus dem ventrokaudalen Deiters-Kerngebiet kann sowohl der horizontale und der rotatorische Nystagmus, als auch die vertikale Deviation der Augen und des Kopfes mit Sicherheit erzeugt werden. Im ganzen Deiters-Kerngebiet (d. i. der ganze die spinale Acusticuswurzel bis zu ihrem spinalen Ende begleitende und durchsetzende Zellkomplex) existiert eine deutliche Lokalisation der verschiedenen Arten der Augenbewegungen, und zwar derart, daß der horizontale Nystagmus in der Strecke zwischen dem kaudalen Beginn der Bogenfasern bis ungefähr zum Facialisknie, der rotatorische nach hinten vorwiegend in den kaudalsten Partien erzeugt wird. Oral vom Facialisknie (resp. Abducenskern) und in seiner Höhe ist der vertikale Nystagmus der prävalierende. Außerdem tritt hier auch häufig rotatorischer Nystagmus nach vorne auf.

Die Deviation der Augen resp. des Kopfes zur verletzten Seite tritt bei Läsionen oralwärts von der Mitte des Rollerschen Glossopharyngeus-

Digitized by Google
Original from UNIVERSITY OF CALIFORNIA
Generated on 2019-10-24 15:29 GMT / http://hdl.handle.net/2027/uc1.b3252765
Public Domain in the United States, Google-digitized / http://www.hathitrust.org/access_use#pd-us-google

herdes auf. Reicht die Läsion nicht über das Facialisknie hinaus, so schlägt der Nystagmus zur Seite der Verletzung. Bei Läsionen oral vom Facialisknie geht der Nystagmus zur Gegenseite.

2. Komplette Zerstörung eines Nervus vestibularis bei seinem Eintritt in die Medulla hebt die kalorische Reaktion für immer, die Drehreaktion für gewisse Nystagmusarten nur vorübergehend auf.

3. Verletzt man bei einem Tiere mit einseitiger kompletter Zerstörung des N. vestibularis bei seinem Eintritte in die Medulla die Bogenfasern aus dem Deiters-Kerngebiet der verletzten Seite, so bekommt man Nystagmus zur verletzten Seite, dessen sonst horizontale Richtung durch die bestehende Augendeviation modifiziert ist.

4. Ist der N. vestibularis intakt, so genügt ein kleiner Teil der Bogenfasern, um die kalorische Erregbarkeit, wenn auch herabgesetzt, zu erhalten.

5. Zerstört man alle Bogenfasern aus dem Deiters-Kerngebiet einer Seite, ohne das hintere Längsbündel zu verletzen, so erhält man die Symptome der einseitigen Zerstörung des Vestibularis.

6. Zerstört man alle Bogenfasern aus dem Deiters-Kerngebiet einer Seite, sowie das hintere Längsbündel derselben Seite, so fallen alle vestibulären Reaktionen beider Seiten weg.

7. Zerstörung der spinalen Acusticuswurzel im Bereiche des ventrokaudalen Deiters-Kerns ergibt die Symptome der einseitigen Zerstörung des Vestibularis bei Erhaltensein aller Reaktionen.

8. Die Verletzung resp. Zerstörung des Nucleus Bechterew hat keinerlei Einfluß auf die Erregbarkeit des Vestibularis.

Der Frage der Funktion des Nucleus Bechterew bin ich (12) ebenfalls nähergetreten und habe gefunden, daß dieser Kern keinen vestibulären Nystagmus erzeugt, wohl aber Rollungen der Augen im vertikalen und rotatorischen Sinne auszuführen imstande ist.

Für letztere Annahme sprechen auch die Ergebnisse der Untersuchungen Bárány s (13) über die Funktion des Flocculus am Kaninchen. Er erhielt sowohl bei Reizung als auch bei Exstirpation der Rinde des Flocculus Bewegungen der Augen von vertikalem und rotatorischem Charakter. (Bei Reizung links tritt eine Bewegung des linken Auges nach oben und eine Rollung nach hinten auf; das rechte Auge macht eine Bewegung nach abwärts und rollt ebenfalls nach rückwärts. Nach Exstirpation tritt gerade das Entgegengesetzte auf.) Er nimmt an, daß der Nucleus Bechterew ein dem Flocculus untergeordneter Kern sei und daß die diese Augenbewegungen auslösenden Fasern zum Trochlearis und Oculomotorius via Bechterew gehen.

Digitized by Google
Original from UNIVERSITY OF CALIFORNIA
Generated on 2019-10-24 15:29 GMT / http://hdl.handle.net/2027/uc1.b3252765
Public Domain in the United States, Google-digitized / http://www.hathitrust.org/access_use#pd-us-google

Angeregt durch meine experimentellen Untersuchungen, hat Rothfeld (14) analoge Versuche an der Medulla von Tieren zur Feststellung ihres Einflusses auf die vestibulären Reaktionsbewegungen gemacht. Je nach dem Sitze der Läsionen, welche ähnlich angelegt wurden wie in meinen Versuchen, bekam er spontanes Fallen, spontanes Wälzen oder spontanen Flankengang zur operierten Seite; außerdem Ausfall oder Herabsetzung der Reaktionsbewegungen zur operierten und Steigerung zur gesunden Seite nach Drehung oder Differenzen in der Intensität der Reaktion zwischen beiden Seiten. Resümierend zeigt Rothfeld, daß die Reaktionsbewegungen des Kopfes durch das gekreuzte hintere Längsbündel, die des Körpers durch die deitero-spinale Bahn geleitet werden.

Diesen experimentellen Ergebnissen über die Lokalisation im zentralen Vestibularis stehen nur spärliche klinische am Menschen gegenüber. Eingehender hat sich eigentlich nur Marburg (15) mit dieser Frage befaßt. Er fand bei Fällen von Erkrankungen der Medulla oblongata (Erweichungen nach Vestibularisthrombosen oder Thrombosen der Art. cerebelli inf. post.), daß der Nystagmus horizontalis dann zustande kommt, wenn ganz ventrokaudale Abschnitte im Deiters-Kerngebiet betroffen sind. Bei Herden in oraleren Gebieten (Abducenskerngebiet) fand er vertikalen Nystagmus. Auch die Deviation conjuguée bei Prozessen im Pons lokalisiert dieser Autor in das Deiters-Kerngebiet und unterscheidet sie als vestibulare von der cerebralen, die als Läsion der Willkürbahn aufzufassen ist. Wir sehen also, daß es gar manche Fragen zu beantworten und viele experimentelle Ergebnisse am Menschen nachzuprüfen gibt, bevor die Lehre vom zentralen Vestibularis so ausgebaut ist, daß sie ein wichtiges Glied in der Reihe derjenigen Untersuchungsmethoden wird, welche uns eine feinere Differentialdiagnose im oben geschilderten Gebiete der Medulla ermöglichen.

Ich bin mir nun vollkommen bewußt, daß ich in dem Materiale, das ich im Folgenden beibringen werde, diese Frage nicht im entferntesten gelöst habe. Es konnte dies auch nicht meine Absicht sein, denn erstens verfügen wir derzeit, wie ich schon oben erwähnt habe, noch nicht über ein genügend großes, gut untersuchtes Material, wie es zur Klarstellung dieser Verhältnisse notwendig wäre, und zweitens hat der Krieg, in dessen Verlauf ich fast die ganze Zeit im Felde stand, selbst die mir gebotene Gelegenheit, hie und da einen brauchbaren Fall zu sammeln, durchkreuzt. Trotzdem unternehme ich es, im Folgenden 13 mir von Hofrat Obersteiner aus seinem Institute in liebenswürdiger Weise zur Verfügung gestellte Fälle von multiplen Sklerosen zu besprechen, in der Absicht, erstens das allgemeine Interesse auf die oben skizzierten Fragen zu lenken, und zweitens

Digitized by Google
Original from UNIVERSITY OF CALIFORNIA
Generated on 2019-10-24 15:29 GMT / http://hdl.handle.net/2027/uc1.b3252765
Public Domain in the United States, Google-digitized / http://www.hathitrust.org/access_use#pd-us-google

an der Hand dieser Fälle zu zeigen, wie ich mir für die Zukunft den Weg der Untersuchung vorstelle, der uns zu dem angestrebten Ziele führen soll.

Die meisten der Fälle, die mir zur Verfügung standen, sind auf das Genaueste mikroskopisch untersucht, so daß wir das ganze, in Betracht kommende Gebiet meist in Serienschnitten zur Untersuchung vor uns haben. Soweit mir Krankengeschichten zur Verfügung standen, habe ich das uns Interessierende mitgeteilt.

Fall 1. Akute multiple Sklerose. B. K., 24 J., gest. 1914 (Abteilung Prof. H. Schlesinger).

Aus der Krankengeschichte der Patientin ist zu entnehmen, daß sie schon vor 4 Jahren an Schwindel und Üblichkeiten gelitten habe.

Fig. 1.

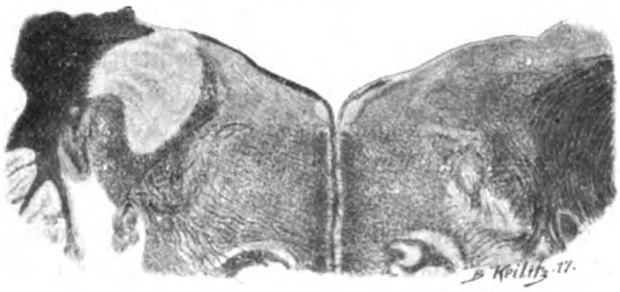

Herd in der spinalen Acusticuswurzel einer Seite.

14 Tage vor der Aufnahme wiederholten sich diese Symptome und es trat Erbrechen dazu. Außerdem ist vermerkt: Augenbewegungen frei, kein Doppeltsehen. Bei seitlichem Blick grobschlägiger Nystagmus. Die Patientin ist nicht auffällig schwerhörig.

Mikroskopischer Befund: Der kaudale Beginn der spinalen Acusticuswurzel ist frei. Etwas oraler, in der Höhe des oralen Endes des Burdachkernes, nimmt ein Herd den Rest dieses Kernes, die Kuppe des Corpus restiforme sowie den äußersten latero-dorsalen Teil der spinalen Acusticuswurzel der einen Seite ein. Dieser Herd wird oralwärts etwas größer und nimmt bald ein Drittel der spinalen Acusticuswurzel ein. Im Gebiet des Roller schen IX. Herdes zeigt sich derselbe Befund, welcher bis in die Höhe des Nucleus acusticus ventralis reicht. Ungefähr in derselben Gegend beginnt ein kleiner Herd dorsal in der Mittellinie, welcher symmetrisch auf beide Seiten sich erstreckt, die dorsalsten Querschnitte der hinteren Längsbündel und beiderseits die medialen Ecken der Nuclei triangularis ergreift. Dieser Herd verkleinert sich jedoch bald wieder, so daß er in der Höhe des Vestibulariseintritts nur noch innerhalb der Raphe zwischen

Generated on 2019-10-24 15:29 GMT / http://hdl.handle.net/2027/uc1.b3252765
Public Domain in the United States, Google-digitized / http://www.hathitrust.org/access_use#pd-us-google
Digitized by Google
Original from UNIVERSITY OF CALIFORNIA

den dorsalsten Querschnitten der hinteren Längsbündel liegt. In dieser Höhe wird auch die spinale Acusticuswurzel der einen Seite frei. In der Gegend des VI. Kernes wird der Rapheherd wieder größer und greift auf das Bodengrau des IV. Ventrikels sowie auf den dorsalsten Pol dieses Kernes auf der einen Seite über. Auch die dorsalsten Querschnitte der hinteren Längsbündel sind wieder im Herde. Die oralsten Teile des Bechterew-Kernes der einen Seite liegen ebenfalls in einem ausgedehnten Herde. In weiter oralen Querschnitten findet man die hinteren Längsbündel auf ihrem Wege zu den Augenmuskelnerven teilweise in ausgedehnten Herden des Pons. Sie zeigen aber trotzdem gut erhaltene und gefärbte Bündelquerschnitte.

Epikrise: In den sklerotischen Herden liegen:

Von der spinalen Acusticuswurzel einer Seite der laterodorsalste Teil (bis zu einem Drittel), beginnend am Ende des Burdach-Kernes, endend in der Höhe des Vestibulariseintrittes, beide hintere Längsbündel mit ihren dorsalsten Fasernbündeln von der Gegend des Rollerschen IX. Herdes angefangen bis zu den Augenmuskelnerven. Doch läßt der Herd in einem Teil dieser Strecke die Bündel frei und liegt nur innerhalb der Raphe in ihrem dorsalsten Abschnitt. Von den Nuclei triangulares liegen die medialsten Winkel in der Ausdehnung wie die hinteren Längsbündel im Herd. Vom Bechterew-Kern einer Seite sind nur die oralsten Partien (ventral vom Bindearm) an der Ventrikelwand ergriffen.

Der Nystagmus sowie der Schwindel bei diesem Falle konnten sowohl vom Herd in der spinalen Acusticuswurzel als auch von jenem am Boden des Ventrikels herstammen.

Fall 2. Multiple Sklerose. Sch. Th., 57 J., gest. 16. II. 1914 (Abteilung Prof. H. Schlesinger).

Die Anamnese ergibt vollkommenes Fehlen von Schwindel und Nystagmus. Auch eine ohrenärztliche Untersuchung zeigte keinerlei pathologische Symptome von seiten des Vestibularisapparates.

Die genaue mikroskopische Untersuchung zeigte nun tatsächlich, daß das ganze zentrale Vestibularisgebiet einschließlich der Gegend der Kerne des III. und IV. Hirnnerven vollkommen frei von Herden war.

Im Nucleus dentatus des Kleinhirns fanden sich sklerotische Herde.

Fall 3. Multiple Sklerose. P., gest. Februar 1907 (Abteilung Prof. H. Schlesinger).

Unmittelbar vor dem Eintritt des Vestibularis in die Medulla oblongata tritt ein kleiner Herd im Corpus restiforme auf, welcher die dorso-

Digitized by Google
Original from UNIVERSITY OF CALIFORNIA
Generated on 2019-10-24 15:29 GMT / http://hdl.handle.net/2027/uc1.b3252765
Public Domain in the United States, Google-digitized / http://www.hathitrust.org/access_use#pd-us-google

lateralste Kuppe der spinalen Acusticuswurzel erfaßt hat. Ein zweiter Herd liegt ungefähr in der Mitte der Substantia reticularis derselben Seite und faßt die dorsalsten Bogenfasern aus dem Deiters-Kerngebiet in sich, ohne die hinteren Längsbündel zu erreichen. Dieser Herd wird oralwärts größer, reicht bis zum Ventrikel, enthält den ganzen Nucleus triangularis und das Bodengrau an den Ventrikelwinkeln. Dabei bleiben die hinteren Längsbündel und die spinale Acusticuswurzel mit Ausnahme des oben bezeichneten kleinen Teiles frei. In der Höhe des Vestibulariseintritts hat der Herd fast das ganze Bodengrau des IV. Ventrikels ergriffen. Innerhalb der oralsten Fasern des Vestibularis liegt ebenfalls ein kleiner Herd. Der Herd am Boden des IV. Ventrikels zieht sich auf einer Seite auch gegen das Kleinhirn hinauf und hat wahrscheinlich auch den Nucleus Bechterew in der Höhe des Bindearms in sich eingeschlossen. In dieser Höhe befindet sich auch je ein kleiner Herd lateral von den im übrigen intakten hinteren Längsbündeln, welcher vielleicht die Bogenfasern vom Bechterew-Kern her in sich faßt.

Epikrise: Die spinale Acusticuswurzel mit ihren absteigenden Kernen ist bis auf einen kleinen dorso-lateralen Teil intakt. Die hinteren Längsbündel sind im ganzen Verlauf frei. Die aus dem Deiters-Kerngebiet ins hintere Längsbündel ziehenden Fasern liegen in ihren dorsalsten Partien auf der einen Seite stellenweise im Herd. Beide Nuclei triangulares sind fast vollständig in sklerotische Herde umgewandelt. Ferner liegen in derselben einseitig ein Teil des Nucleus Bechterew im Ventrikelwinkel und ein Teil seiner zum hinteren Längsbündel gehenden Fasern.

Fall 4. Akute multiple Sklerose. Kind, 7 J., gest. 6. II. 1905 [Prof. H. Schlesinger (16)].

Aus der Krankengeschichte ist hervorzuheben: 9. III. 1904. Die Bulbusbewegungen nach allen Richtungen frei, jedoch gelangt der Bulbus beim Blick nach rechts nicht in die Endstellung, beim Blick nach oben treten nystagmusartige Zuckungen auf. Patient hört gut.

3. IV. Strabismus convergens.

7. IV. Läsion des linken Cochlearis. Fehlende Knochenperzeption der linken Seite.

4. V. Links Abducenslähmung.

7. VII. Strabismus convergens. Lähmung beider Abducensnerven. Beim Blick nach abwärts bleibt der linke Bulbus zurück.

13. IX. Augenbewegungen frei.

3. X. Beide Bulbi stehen parallel. Häufige nystagmusartige Zuckungen beim Blick nach rechts. Das Gehör nimmt ständig ab.

Mikroskopischer Befund: Bis fast in die Gegend des Vestibulariseintritts ist das in Betracht kommende Gebiet intakt. Die kaudalsten

Digitized by Google
Original from UNIVERSITY OF CALIFORNIA
Generated on 2019-10-24 15:29 GMT / http://hdl.handle.net/2027/uc1.b3252765
Public Domain in the United States, Google-digitized / http://www.hathitrust.org/access_use#pd-us-google

Wurzelfasern des Vestibularis sind aber deutlich sichtbar und besonders auf einer Seite gut tingiert. Weiter oralwärts verschwinden beide Nervi vestibulares in dem großen Herde, während die dorsalen Partien (Bodengrau, hintere Längsbündel, absteigende Acusticuswurzeln) intakt sind. Die Nuclei Bechterew sind wenigstens in ihren dem Ventrikel anliegenden Teilen frei, ebenso die Abducenskerne. Die Nerven der letzteren ziehen durch den, den ventralen Teil der Medulla einnehmenden großen Herd, sind aber mit ihren Fasern deutlich erkennbar. Die hinteren Längsbündel sind im ganzen Verlauf intakt, ebenso die Oculomotorii mit ihren Kernen, während in der Gegend des Trochlearisaustrittes sich ein großer Herd befindet.

Epikrise: Wir haben es hier im wesentlichen mit einer Entmarkung der intramedullären Wurzelfasern beider Vestibulares zu tun, während der übrige zentrale Vestibularapparat fast gar nicht ergriffen ist.

Fall 5. Akute multiple Sklerose. W. F., 29 J., gest. April 1908 (Klinik Hofrat Fuchs).

Von diesem Falle lagen mir nur einige Schnitte aus dem Gebiete des zentralen Vestibularis vor. Der erste Schnitt aus der Höhe des vorderen Drittels des Hypoglossuskernes zeigt die spinale Acusticuswurzel und die hinteren Längsbündel vollkommen intakt. Auch ein Degenerationspräparat nach Marchi ergab außer einzelnen, im ganzen Querschnitt zerstreut liegenden Schollen in unserem Gebiet keine Degeneration. Die nächsten Schnitte, und zwar aus der Höhe des Cochleariseintritts und der Einstrahlung des Vestibularis, zeigten ebenfalls keine Herde in unserem Gebiete. Dasselbe gilt von der Gegend des Nucleus Bechterew, so daß man sagen kann, daß in diesem Falle von multipler Sklerose der zentrale Vestibularapparat vollkommen intakt war.

Fall 6. Multiple Sklerose. Gest. 1909 (Klinik Prof. Strümpell).

In der Höhe unmittelbar vor dem Eintritt des Cochlearis befindet sich ein großer Herd im dorsalen Teil der Medulla, welcher fast das ganze Bodengrau und die ganze spinale Acusticuswurzel einer Seite umfaßt und daselbst auch über das Corpus restiforme ins Kleinhirn hineinreicht. Die aus der spinalen Acusticuswurzel tretenden Bogenfasern zum hinteren Längsbündel sind bei ihrem Austritte ebenfalls im Herde. Die hinteren Längsbündel selbst sind beiderseits intakt. Auf der anderen Seite ist nur die dorsalste Kuppe der spinalen Acusticuswurzel und ein schmaler Streifen am Boden des IV. Ventrikels vom Herde erfaßt. Derselbe Befund läßt sich weiter oral in der Höhe des Cochleariseintritts erheben. Hier ist auch der Cochlearis und das Tuberculum acusticum einer Seite erfaßt. Der eintretende Vestibularis dieser Seite zieht durch den obigen Herd, zeigt aber

Generated on 2019-10-24 15:29 GMT / http://hdl.handle.net/2027/uc1.b3252765
Public Domain in the United States, Google-digitized / http://www.hathitrust.org/access_use#pd-us-google
Digitized by Google
Original from UNIVERSITY OF CALIFORNIA

gut tingierte Faserbündel. Die Gegend des großzelligen Deiterskerns scheint bereits außerhalb des Herdes zu liegen. Das hintere Längsbündel dieser Seite liegt im Bereich des nekrotischen Herdes, zeigt aber gut tingierte Bündelquerschnitte. Auf der anderen Seite bleibt nur ein schmaler Streifen am Boden des IV. Ventrikels sklerotisch. Die übrigen Gebilde sonst frei. Derselbe Befund gilt auch von der oralsten Gegend der Vestibulariseinstrahlung. Hier sind die Bündel, besonders das hintere Längsbündel, nicht mehr sichtbar.

Epikrise: In diesem Falle handelt es sich vorwiegend um einen großen Herd in einer Hälfte der Medulla oblongata, welcher fast das ge-

Fig. 2.

Herd im Vestibularisgebiet einer Seite.

samte zentrale Vestibularisgebiet dieser Seite in sich faßt, während dasjenige der anderen Seite fast vollkommen frei ist.

Fall 7. Multiple Sklerose. F. R., 58 J., gest. 10. I. 1903.

In diesem Falle erweist sich das ganze Gebiet des zentralen Vestibularis bis hinauf zu den Augenmuskelnerven vollkommen intakt. Zahlreiche Herde finden sich im Kleinhirn.

Hier hätte man ebenso wie in Fall 2 wertvolle Aufschlüsse über die Entstehung von Nystagmus im Kleinhirn erhalten können, wenn eine genaue otologische Untersuchung vorgelegen hätte.

Fall 8. Akute multiple Sklerose. M. K., gest. 16. IV. 1904 [vgl. Marburg (5)].

Aus der Krankengeschichte ist hervorzuheben:

27. II. 1904. Kein Schwindel. Die zeitlichen Einstellungen der Augen mit langsamen nystaktischen Zuckungen verknüpft.

23. III. Bulbi meist etwas nach links gewendet, hie und da blicken sie nach abwärts oder pendeln unruhig hin und her. Nystagmus.

25. III. Die Bulbi können nach rechts nicht über die Mittellinie gebracht werden.

Digitized by Google
Original from UNIVERSITY OF CALIFORNIA
Generated on 2019-10-24 15:29 GMT / http://hdl.handle.net/2027/uc1.b3252765
Public Domain in the United States, Google-digitized / http://www.hathitrust.org/access_use#pd-us-google

27. III. Die Augen sind teilweise geradeaus, teilweise nach rechts gewendet. Sie bewegen sich anscheinend besser nach rechts als nach links.

1. IV. Bulbi nach rechts abgelenkt.

16. IV. Exitus.

Mikroskopischer Befund: In der Höhe unmittelbar vor Beginn des IV. Ventrikels zeigt sich das Grau um den Zentralkanal sklerosiert. Der Herd hat den Rest des Gollschen und einen Teil des Burdach-Kernes zerstört. Dieser Herd setzt sich oralwärts fort und scheint auch die kaudalsten Ausläufer der spinalen Acusticuswurzel ergriffen zu haben. In der Höhe des Vagusaustritts findet man jedoch bereits beide spinalen Acusticuswurzeln frei, ebenso die Bogenfasern aus denselben zum hinteren

Fig. 3.

Herd im Nucl. triangularis einer Seite.

Längsbündel. Der obige Herd ist nur noch symmetrisch im Bodengrau zwischen spinaler IX. Wurzel und Hypoglossuskern auf beiden Seiten ganz gleich zu sehen, wo er die kaudalsten Partien der Nuclei triangulares ergriffen hat. In der Höhe des Cochleariseintritts zeigt sich an der Peripherie der Medulla ein großer Herd, welcher den eintretenden Nerven, weiter oral auch dem eintretenden Vestibularis, ferner die spinale Quintuswurzel, den ventralen Teil des Corpus restiforme und das Tuberculum acusticum einer Seite in sich faßt. Die übrigen Partien, speziell die dorsalen, sind frei. Weiter oralwärts verkleinert sich der Herd wieder, so daß in der Höhe des großzelligen Deiters die Fasern des teilweise noch im Herd liegenden Vestibularis wieder gut tingiert sichtbar sind. In derselben Höhe zeigt sich auf derselben Seite wieder ein kleiner Herd im Nucleus triangularis, der bald verschwindet. Die oralsten Fasern des einstrahlenden Vestibularis sowie die Gegend des Nucleus Bechterew erscheinen intakt. In der Höhe des Facialis und Abducensaustrittes tritt wieder ein großer Herd im Bodengrau einer Seite auf, welcher den absteigenden Schenkel des Facialis ergreift und in die Substantia reticularis etwas hineinreicht. Beide hintere Längsbündel sind intakt, während die Gegend des Bechterew-Kernes einer Seite von einem Herd eingenommen ist.

Digitized by Google
Original from UNIVERSITY OF CALIFORNIA
Generated on 2019-10-24 15:29 GMT / http://hdl.handle.net/2027/uc1.b3252765
Public Domain in the United States, Google-digitized / http://www.hathitrust.org/access_use#pd-us-google

Epikrise: Es finden sich bei diesem Falle Herde im Gebiete der kaudalsten Fasernquerschnitte der spinalen Acusticuswurzel einer Seite, in beiden Nuclei triangulares, an der Eintrittsstelle des N. vestibularis in die Medulla einer Seite. Die beiden hinteren Längsbündel sind in ihrem ganzen Verlaufe frei.

Fall 9. Multiple Sklerose. Patientin gest. 13. II. 1913 (Doktor Löwy).

In der Krankengeschichte wird Nystagmus bei seitlichen Blickrichtungen erwähnt. Eine genaue otologische Untersuchung fehlt.

Mikroskopischer Befund: In der Höhe des Hypoglossuskernes, dort wo die ersten Querschnitte der spinalen Acusticuswurzel eben sichtbar werden, beginnt auf einer Seite ein großer Herd, welcher das ganze Bodengrau und die dorsale Hälfte der Substantia reticularis ventral bis zur Olive einnimmt, auf die andere Seite über die Raphe reicht, beide hintere Längsbündel zerstört und am Boden des Ventrikels bis zur spinalen Acusticuswurzel der anderen Seite reicht, vor welcher er den medialen Teil noch einnimmt. Weiter oralwärts vergrößert sich der Herd noch und reicht ventral bis zur Pyramide. Die Fasern des Vestibularis auf der Herdseite treten im Herd ein, sind aber gut tingiert. Sonst nimmt hier der Herd mit Ausnahme der Corpora restiformia beiderseits und eines Teiles der Oliven die ganze Medulla ein, so daß also auch die spinale Acusticuswurzel der anderen Seite vollkommen ergriffen erscheint. Der Vestibularis der anderen Seite tritt mit vollkommen gut tingierten Fasern in den das ganze übrige Vestibularisgebiet einnehmenden Herd ein. Die Zellen des Nucleus Deiters sind sichtbar, jedoch sehr verschwommen. Beide hintere Längsbündel liegen mit geringen Ausnahmen im Herd.

Epikrise: Mit Ausnahme der Wurzelfasern eines Vestibularis und der kaudalsten Schnitte der spinalen Acusticuswurzel liegt das ganze zentrale Vestibularisgebiet in einem großen, fast den ganzen Medullaquerschnitt einnehmenden Herd.

Fall 10. Multiple Sklerose. A. M., 20 J., gest. 27. III. 1904 (Prof. Kretz).

Krankengeschichte nicht vorhanden.

Mikroskopischer Befund: In der Höhe des Hypoglossuskernes sieht man kleine Herde im Bodengrau. Einer dieser Herde zieht oralwärts bis in den Nucleus triangularis einer Seite, dorsomedial von der spinalen IX. Wurzel. In der Höhe des Beginnes des Vestibulariseintritts befindet sich ein kleiner Herd im dorsalsten Teil der Raphe, welcher die dorsalen Kuppen beider hinteren Längsbündel einnimmt. In derselben Höhe hat ein Herd auf einer Seite die dorsale Hälfte der spinalen Acusticuswurzel und den angrenzenden Teil des Nucleus triangularis bis fast an den

Digitized by Google
Original from UNIVERSITY OF CALIFORNIA
Generated on 2019-10-24 15:29 GMT / http://hdl.handle.net/2027/uc1.b3252765
Public Domain in the United States, Google-digitized / http://www.hathitrust.org/access_use#pd-us-google

Boden des Ventrikels ergriffen. Dieser Herd verkleinert sich oralwärts. Sonst sind alle Teile des zentralen Vestibularisgebietes intakt, insbesondere beide Vestibulares, die Nuclei Bechterew und Nuclei Deiters, sowie der überwiegende Teil der spinalen Acusticuswand und der hinteren Längs-

Fig. 4.

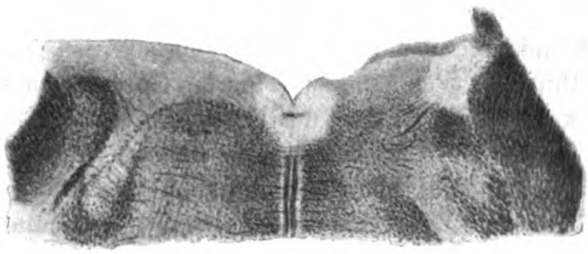

Herd beider hinteren Längsbündel und der spinalen Acusticuswurzel einer Seite.

Fig. 5.

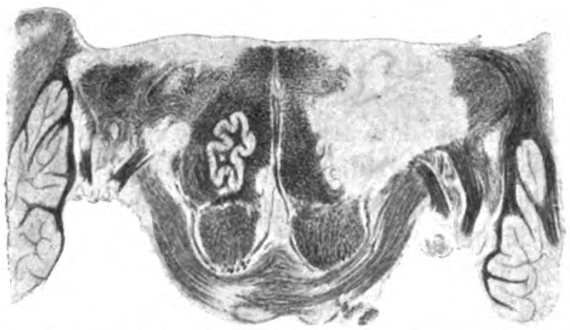

Ergriffensein fast des ganzen Vestibularisgebietes beider Seiten durch sklerotische Herde.

bündel. Ein Abducenskern liegt zwar in einem Herde, doch ist der Nerv gut tingiert. Die hinteren Längsbündel dieser Gegend sind ebenfalls intakt.

Fall 11. Multiple Sklerose. Gest. 22. II. 1904 (Prof. Schlagenhaufer).

Krankengeschichte nicht vorhanden.

Mikroskopischer Befund: In der Höhe des oralen Endes des Hypoglossuskernes nimmt ein Herd fast das ganze Bodengrau ein. Die spinale Acusticuswurzel der einen Seite sowie die dazu gehörigen dorsalen Bogenfasern aus dem Deiterskerngebiete liegen im Herd, welcher hier ventral bis zur Olive reicht. Weiter frontal ergreift der Herd auch die dorsalsten Bündel der spinalen Acusticuswurzel der anderen Seite. In der Gegend des Tuberculum acusticum zeigt sich der obige Herd noch wesentlich vergrößert. Mit Ausnahme des hinteren Längsbündels einer Seite ist das

Generated on 2019-10-24 15:29 GMT / http://hdl.handle.net/2027/uc1.b3252765
Public Domain in the United States, Google-digitized / http://www.hathitrust.org/access_use#pd-us-google
Digitized by Google
Original from UNIVERSITY OF CALIFORNIA

ganze Acusticusgebiet beider Seiten ergriffen. Die eintretenden Vestibulares beider Seiten liegen ebenfalls fast vollständig im Herd. Die Fasern der Nervenstämme sind stellenweise gut tingiert.

Fall 12. Multiple Sklerose. B. R., 49 J., gest. 24. II. 1905 (Prof. Kretz).

Krankengeschichte nicht vorhanden.

Mikroskopischer Befund: In der Höhe des Hypoglossuskernes nimmt ein Herd das ganze Bodengrau ein. Die spinalen Acusticuswurzeln sind in ihrem Beginne intakt. Dieser Herd vergrößert sich und greift oralwärts auf die spinale Acusticuswurzel einer Seite und die dorsalsten Querschnitte beider hinteren Längsbündel über. In der Höhe der Einstrahlung des Vestibularis zeigt sich derselbe Befund. Die Gebilde der anderen Seite sind intakt, ebenso der Nervus vestibularis. Im diesseitigen Nerven liegt ein kleiner Herd. Noch weiter frontalwärts zieht sich der Herd wieder auf das Bodengrau zurück, erfaßt aber immer noch die dorsalsten Kuppen der hinteren Längsbündel. Letztere geraten oralwärts immer mehr in den Herd, welcher tief in die Raphe herabreicht. Die Gegend beider Bechterew-Kerne ist von sklerotischen Herden eingenommen. Ebenso sind beide Abducenskerne im Herd, während die Nerven gut tingiert die Medulla durchziehen. Die Herde der beiden hinteren Längsbündel lassen sich bis in die Höhe der Trochlearis und Oculomotorius verfolgen.

Fall 13. Multiple Sklerose. V. J., 59 J., gest. 25. II. 1905 (Prof. Kretz).

Krankengeschichte nicht vorhanden.

Mikroskopischer Befund: Das Gebiet des zentralen Vestibularis ist in diesem Falle vollkommen intakt mit Ausnahme der Gegend des Bechterewkerns einer Seite. Daselbst, besonders im Ventrikelwinkel, beginnt ein Herd, welcher das Gebiet dieses Kernes in sich aufnimmt. Die sonstige Unversehrtheit des für uns in Betracht kommenden Gebietes erstreckt sich bis hinauf in die Gegend des Trochlearis und Oculomotoriuskernes.

* * *

Vor allem sehen wir aus der Anzahl der Fälle, welche einen ziemlichen Prozentsatz aller im neurologischen Institute aufbewahrten Fälle von multipler Sklerose ausmacht, wie häufig die uns interessierende Gegend der Medulla oblongata von dieser Krankheit ergriffen ist, ein Umstand, welcher besonders in früherer Zeit nicht genügend beachtet wurde, so daß vielfach bei Sektionen die Medulla oblongata gar nicht oder nur sehr flüchtig untersucht wurde.

Digitized by Google
Original from UNIVERSITY OF CALIFORNIA
Generated on 2019-10-24 15:29 GMT / http://hdl.handle.net/2027/uc1.b3252765
Public Domain in the United States, Google-digitized / http://www.hathitrust.org/access_use#pd-us-google

Ferner zeigen uns die Fälle die große Mannigfaltigkeit in Größe, Anzahl und Verteilung der Herde, ganz abgesehen von ihrem pathologischen Wert, d. h. von den bleibenden funktionellen Störungen, welche dieselben hervorgerufen haben. Die meisten Forscher haben es versucht, gewisse Prädilektionsstellen für den Sitz der Herde ausfindig zu machen, ohne zu übereinstimmenden Resultaten gekommen zu sein. Soweit unser Gebiet in Betracht kommt, findet z. B. Erb den Boden des IV. Ventrikels und die Brücke, Marburg die Kleinhirnrinde, die Peripherie der Medulla oblongata und die Gegend um die Ventrikel besonders häufig befallen. Auch bei unseren Fällen ist irgend ein System in der Verteilung der Herde nicht zu entdecken. Viel interessanter als diese Frage wäre es übrigens meiner Ansicht nach, die verschieden große Empfindlichkeit einzelner Partien des zentralen Vestibularis für die Schädigungen durch sklerotische Herde zu ergründen.

Unter den 13 Fällen, welche mir zur Verfügung standen, war die spinale Acusticuswurzel (einschließlich dem ventrokaudalen Deiters-Kern) 7mal mehr oder weniger stark ergriffen. Die hinteren Längsbündel zeigten 6mal, die aus dem Deiterskerngebiet zur Raphe ziehenden Bogenfasern 4mal sklerotische Herde. Am häufigsten (8mal) zeigten sich die Nuclei triangulares erkrankt, was auch mit der oben erwähnten Eigentümlichkeit des Bogengraus der Ventrikel als Prädilektionsstelle übereinstimmt. Der großzellige Deiterskern war 3mal, der Nucleus Bechterew 6mal und die Wurzelfasern des N. vestibularis 6mal im Herd. Besonders interessant ist Fall 2, welcher sowohl im klinischen als auch im mikroskopischen Befunde keinerlei Symptome einer Vestibulariserkrankung, speziell keinen spontanen Nystagmus zeigte. Wohl aber fanden sich sklerotische Herde im Nucleus dentatus des Kleinhirns. Es ist ja immer noch die Frage nicht vollkommen gelöst, ob das Kleinhirn selbst Nystagmus erzeugen kann oder nicht. Entgegen der früher allgemeinen, aber auch heute noch oft genug bestehenden Ansicht, daß von der Substanz des Kleinhirns ohne direkte Erkrankung des Vestibularapparates rhythmischer Nystagmus erzeugt werden kann, haben Bauer und ich (17) im Jahre 1911 auf Grund unserer Tierexperimente die Behauptung aufgestellt, daß wenigstens beim Kaninchen vom Kleinhirn direkt kein rhythmischer Nystagmus erzeugt werden kann. Wenn auch seit jener Zeit unsere Ansicht nicht widerlegt wurde, so ist diese Frage doch für den Menschen noch nicht gelöst. Andrerseits haben die schon oben zitierten Experimente Báránys am Flocculus gezeigt, daß von diesem Kleinhirnteile aus gewisse Augenbewegungen (wenn auch kein Nystagmus) direkt erzeugt werden können, und es ist nicht ausgeschlossen, daß weitere Unter-

Generated on 2019-10-24 15:29 GMT / http://hdl.handle.net/2027/uc1.b3252765
Public Domain in the United States, Google-digitized / http://www.hathitrust.org/access_use#pd-us-google
Digitized by Google
Original from UNIVERSITY OF CALIFORNIA

suchungen lehren werden, daß auch von anderen Teilen desselben (z. B. von den basalen Kernen oder vom Wurm) solche oder analoge Augenbewegungen auslösbar sind.

Immerhin spricht der obige Befund bei Fall 2 sehr für die Ansicht, daß auch beim Menschen von der Substanz des Kleinhirns auch kein rhythmischer Nystagmus ausgelöst werden kann. Ich bin daher auch in bezug auf die multiple Sklerose der Ansicht, daß der bei derselben beobachtete spontane Nystagmus immer von Herden innerhalb des zentralen Vestibularisgebietes herrührt. Für diese Ansicht sprechen auch 2 Fälle, welche ich bei der Durchsicht der Literatur gefunden habe. Der eine wurde von Hess beschrieben und betrifft einen Fall von multipler Sklerose, welcher im Leben weder Schwindel noch Nystagmus zeigte und bei der genauen mikroskopischen Untersuchung nur Herde im Bodengrau (Nucleus triangularis) einer Seite aufwies. Da wir aus dem Experimente wissen, daß der Nucleus triangularis allein keinen Nystagmus erzeugen kann, so spricht dieser Fall für unsere Auffassung. Als Gegenstück zeigte der Fall IV von Flatau und Kollichen (18) zahlreiche Herde im Kleinhirn (auch im Nucleus dentatus), ohne daß Nystagmus im Leben bestanden hatte. Leider fehlen bei diesem Falle nähere Angaben über die Medulla oblongata, ein Umstand, welcher wohl dafür spricht, daß in derselben keine wesentlichen Veränderungen gefunden worden waren.

Die Möglichkeit, Nystagmus zu erzeugen, ist innerhalb des zentralen Vestibularisgebietes sehr groß. Ein kleiner Herd, welcher z. B. nur einen kleinen Teil der spinalen Acusticuswurzel in ihrem kaudalen Abschnitt lädiert, ist ja nach meinen Untersuchungen bereits imstande, Nystagmus zu erzeugen, und es ist gar nicht unwahrscheinlich, daß es gerade die Herde in der spinalen Acusticuswurzel resp. im ventrokaudalen Deiterskern sind, die bei der multiplen Sklerose häufig den starken Nystagmus bei sonst intakter Funktion des Vestibularis erzeugen.

Zum Schlusse erlaube ich mir, Herrn Hofrat Prof. Obersteiner für die liebenswürdige Überlassung des Materiales meinen ergebenen Dank auszusprechen.

Literatur: 1. Uhthoff, Graefes Handb. f. Augenhlk. (2). — 2. Marburg, Handb. d. Neurol. v. Lewandowsky, 2. Derselbe, Jahrb. f. Psych. 27. S. 211. Derselbe, W. m. W. 1909. S. 2147. — 3. Hess, Arch. f. Psych. 19. 1888. — 4. Oppenheim, B. kl. W. 1896. S. 184. — 5. Marburg, Die sogenannte akute multiple Sklerose. Deuticke, Leipzig und Wien 1906. — 6. Gom-

Digitized by Google
Original from UNIVERSITY OF CALIFORNIA
Generated on 2019-10-24 15:29 GMT / http://hdl.handle.net/2027/uc1.b3252765
Public Domain in the United States, Google-digitized / http://www.hathitrust.org/access_use#pd-us-google

perz, Mschr. f. Ohrhlk. 48 S. 296. — 7. Beck O., Gehörorgan und multiple Sklerose Mschr. f. Ohrhlk. 47. S. 879. Derselbe, W. m. W. 1913. Nr. 39. Derselbe. Mschr. f. Ohrhlk. 49. H. 11—12. — 8. Rosenfeld, Arch. f. Psych. 47. H. 2. — 9. Bárány, Handb d. Neurol. v. Lewandowsky. 3. 1912. — 10. Derselbe, Sitzungsber. d. Öst. Otol. Ges. 1912. Nr. 12. — 11. Leidler, Arb. a. d. Neurol. Inst. in Wien. 20 u. 21. 1913 u. 1914. — 12. Derselbe, Über die Anatomie und Funktion des Bechterewkernes. Mschr. f. Ohrhlk. 48. 1914. — 13. Bárány, Untersuchung über die Funktion des Flocculus am Kaninchen. Jahrb. f. Psych. u. Neurol. 36. 1914. Festschrift Wagner-Jauregg. — 14. Rothfeld, Die Physiologie des Bogengangapparates. Referat. Verh. d. Ges. Deutscher Naturf. u. Ärzte. Nr. 85 Wien 1913. — 15. Marburg, Die topische Diagnostik des Pons und Oblongata D. Zschr. f. Nervhlk. 41. 1911. — 16. Schlesinger H., Zur Frage der akuten multiplen Sklerose etc. Arb. a. d. Neurol. Inst. in Wien. 17. 1909. — 17. Bauer und Leidler, Arb. a. d. Neurol. Inst. in Wien. 19. 1911. — 18. Flatau und Kollichen, Arch. f. mikr. Anat. 1911. S. 103. — 19. Alexander, Lehrbuch Verlag Vogel, Leipzig, 1912

Untersuchungen über Schallknochenleitung bei Kopfschüssen.

Von Dr. A. **Blumenthal**, Berlin, zurzeit Stabsarzt d. L. bei einem Feldlazarett.

(Mit einer Figur.)

Es ist bekannt, daß bei verschiedenen cerebralen Erkrankungen, auch funktionellen, bei welchen eine organische Veränderung des Gehirns nicht nachzuweisen ist, eine Verkürzung der Kopfknochenschalleitung gefunden wird. Diese Erscheinung ist um so bemerkenswerter, als das Hörvermögen bei derartigen Patienten nicht gestört zu sein braucht. Es besteht also die Tatsache, daß bei sonst normalem Acusticusbefund die Fortleitung der Schallwellen durch die Kopfknochen hochgradig verändert sein kann. Zur weiteren Klärung dieser Erscheinung dürften die Untersuchungen an ausgeheilten Kopfschüssen beitragen, wie ich sie an einer Reihe einschlägiger Fälle (42) zu machen Gelegenheit hatte. Da die Veränderung der Kopfknochenleitung nur im Zusammenhang mit einer Ohruntersuchung richtig gedeutet werden kann, so wurde bei jedem Falle der Ohrbefund erhoben, wenn auch nur so weit, als unbedingt notwendig erschien. Von einer Untersuchung mit der kontinuierlichen Tonreihe glaubte ich absehen zu können. Es handelte sich bei diesen Fällen im wesentlichen darum, festzustellen, ob ein normaler Ohrbefund vorlag oder nicht, und falls derselbe Abweichungen von der Norm aufwies, festzustellen, welcher Art die Veränderung der Hörfähigkeit war. Hatte man dann die Knochenleitung geprüft, so konnte man die Frage beantworten: Kommen nach

Digitized by Google
Original from UNIVERSITY OF CALIFORNIA
Generated on 2019-10-24 15:29 GMT / http://hdl.handle.net/2027/uc1.b3252765
Public Domain in the United States, Google-digitized / http://www.hathitrust.org/access_use#pd-us-google

Kopfschüssen auch bei normalem Ohrbefund Veränderungen der Kopfknochenleitung vor, resp. kommen hochgradige Veränderungen derselben vor, die bei bestehenden Ohraffektionen nicht im Verhältnis zu der Ohrveränderung stehen? Wird die Knochenleitung lateralisiert? Gibt es eine gewisse Gesetzmäßigkeit der Lateralisation und ist die Veränderung der Lateralisation von dem Zustand der Schädeldecke abhängig, d. h. wird der Schall von intakten Stellen anders vermittelt als von narbig veränderten oder Stellen mit Knochendefekt? Im Folgenden sollen nun zunächst die 42 Fälle einzeln ausgeführt und kurz charakterisiert, nachher die allgemeinen Schlüsse aus den Beobachtungen gezogen werden.

Es handelt sich zunächst um 18 Fälle, bei welchen, offenbar im Anschluß an die Verletzung, das Gehör einseitig oder beiderseitig wenigstens bis auf $1^1/_2$ *m* Flüstersprache herabgesetzt war.

Fall 1. Z., 26 J. alt, ist angeblich früher nicht ohrleidend gewesen. Im Juni 1915 bekam er einen Gewehrstreifschuß in die linke Schläfe. Befund: In der Gegend der linken Schläfe befindet sich eine etwa 2 *cm* lange oberflächliche Narbe, keine Vertiefung im Knochen. Ohrbefund: Leichte Einziehung des Trommelfells beiderseits, nervöse Hörverschlechterung, rechts bis auf $2^1/_2$ *m* Flüstersprache, links bis auf Fl. ad concham. Die Stimmgabel klein c (128) wird auf der Mitte des Kopfes gehört, die Knochenleitung ist stark herabgesetzt, und zwar über der Narbe mehr als auf der Scheitelmitte.

Resümee: Streifschuß an der linken Schläfe mit nervöser Hörverschlechterung, rechts bis auf $2^1/_2$ *m* Fl., links bis auf Fl. ad concham, Perzeption der Stimmgabel auf der Mitte und starker Verkürzung der Knochenleitung, über der Narbe mehr als über der Mitte.

Fall 2. M., 35 J. alt, ist angeblich früher nicht ohrleidend gewesen. Im Mai 1915 erhielt er einen Tangentialschuß ins rechte Scheitelbein. Befund: Über die Höhe des rechten Scheitelbeins verläuft von vorne nach hinten eine $2^1/_2$ *cm* lange tiefe Narbe. Ohrbefund: Trommelfell ist beiderseits normal. Rechts besteht eine nervöse Hörverschlechterung bis auf 1 *m* Fl., links bis auf 2 *m* Fl. Die Stimmgabel wird nach rechts (zur Schußseite) lateralisiert, die Knochenleitung ist auf der Mitte und auf der Narbe in gleicher Weise leicht herabgesetzt.

Resümee: Tangentialschuß ins rechte Scheitelbein mit nervöser Hörverschlechterung, rechts bis auf 1 *m* Fl., links bis auf 2 *m* Fl., Lateralisation der Stimmgabel zur Schußseite und Verkürzung der Knochenleitung auf Narbe und Scheitel in gleichem, nicht sehr starkem Grade.

Fall 5. W., 38 J. alt, ist angeblich früher nicht ohrleidend gewesen. Im Oktober 1914 bekam er einen Prellschuß gegen die linke Schläfe. Befund: Keine sichtbare Narbe am Schädel. Trommelfell beiderseits normal. Rechts besteht nervöse Schwerhörigkeit bis auf 1 *m* Fl., links bis auf 2 *m* Fl. Die Stimmgabel wird zur Kontraschußseite lateralisiert, die Knochenleitung ist auf der Prellstelle wie auf der Scheitelmitte in gleicher Weise herabgesetzt.

Digitized by Google
Original from UNIVERSITY OF CALIFORNIA
Generated on 2019-10-24 15:29 GMT / http://hdl.handle.net/2027/uc1.b3252765
Public Domain in the United States, Google-digitized / http://www.hathitrust.org/access_use#pd-us-google

Resümee: Prellschuß gegen die linke Schläfe mit nervöser Hörverschlechterung, rechts bis auf 1 *m* Fl., links bis auf 2 *m* Fl., Lateralisation der Stimmgabel zur Kontraschußseite und Herabsetzung der Knochenleitung auf Scheitel und Prellstelle in gleichem Grade.

Fall 12. K., 25 J. alt, ist angeblich früher nicht ohrleidend gewesen. Im März 1915 erhielt er eine Granatsplitterverletzung an der linken Schläfe und oberhalb des äußeren Hinterhauptsvorsprunges. Befund: Es besteht eine 1 *cm* lange oberflächliche Narbe oberhalb der linken Ohrmuschel und eine ebenso große Narbe oberhalb des äußeren Hinterhauptsvorsprunges. Rechts und links besteht eine nervöse Hörverschlechterung bis auf Fl. ad concham. Die Stimmgabel wird auf der Scheitelmitte wahrgenommen, die Knochenleitung ist verkürzt, und zwar über den Narben und der Scheitelmitte in gleichem Grade.

Resümee: Granatsplitterverletzung an der linken Schläfe und oberhalb der Protuberantia occipitalis externa mit nervöser Hörverschlechterung beiderseits bis auf Fl. ad concham, Perzeption der Stimmgabel auf der Mitte und Verkürzung der Knochenleitung über der Scheitelmitte und den Narben in gleichem Grade.

Fall 13. W., 24 J. alt, ist angeblich früher nicht ohrleidend gewesen, hat jedoch als Fabrikarbeiter in lärmenden Betrieben gearbeitet. Oktober 1915 erhielt er einen Gewehrsteckschuß in die linke Stirnseite. Befund: Über der linken Stirnhälfte befindet sich eine bohnengroße, nicht vertiefte Narbe. Das Trommelfell ist beiderseits normal. Rechts und links besteht eine nervöse Hörverschlechteruug bis auf 2 *m* Fl. Die Stimmgabel wird zur Kontraschußseite lateralisiert. Die Knochenleitung ist auf dem Scheitel sehr stark herabgesetzt, auf der Narbe noch stärker

Resümee: Stirnsteckschuß links mit nervöser Hörverschlechterung beiderseits bis auf 2 *m* Fl., die vielleicht zum Teile auf die schädlichen Einwirkungen des Berufes zurückzuführen ist, Lateralisation der Stimmgabel zur Kontraschußseite und starker Verkürzung der Knochenleitung, auf der Narbe noch stärker als auf der Mitte.

Fall 14. W., 26 J. alt, ist angeblich früher nie ohrleidend gewesen. Im April 1915 bekam er einen Granatsplitter ins rechte Scheitelbein hinein. Befund: Kleine verdickte Narbe auf dem rechten Scheitelbein. Trommelfell ist beiderseits normal. Rechts und links besteht eine nervöse Hörverschlechterung bis auf 2 *m* Fl. Die Stimmgabel wird auf der Mitte des Kopfes gehört. Die Knochenleitung ist auf der Mitte des Kopfes und der Narbe in gleichem Maße verkürzt.

Resümee: Granatsplitterverletzung im rechten Scheitelbein mit nervöser Hörverschlechterung bis auf 2 *m* F. beiderseits, Perzeption der Stimmgabel auf der Mitte und Verkürzung der Knochenleitung auf der Mitte und der Narbe in gleichem Grade.

Fall 17. S., 22 J. alt, ist angeblich früher nie ohrleidend gewesen. Im Juli 1915 bekam er einen Tangentialschuß ins rechte Scheitelbein. Der operativ entstandene Knochendefekt wurde durch eine Knochenplastik gedeckt, welche im April 1916 verheilt war. Befund: Großer verheilter Knochenweichteilplastiklappen über dem rechten Scheitelbein. Trommelfell beiderseits normal. Nervöse Hörverschlechterung, rechts bis auf 2 *m* Fl., links Hörfähigkeit normal. Stimmgabel wird

Digitized by Google
Original from UNIVERSITY OF CALIFORNIA
Generated on 2019-10-24 15:30 GMT / http://hdl.handle.net/2027/uc1.b3252765
Public Domain in the United States, Google-digitized / http://www.hathitrust.org/access_use#pd-us-google

rechts perzipiert, Knochenleitung ist über der Mitte und über dem Plastiklappen in gleicher Weise verkürzt.

Resümee: Tangentialschuß ins rechte Scheitelbein mit plastischer Deckung des entstandenen Knochendefekts, nervöse Hörverschlechterung bis auf 2 *m* Fl. rechts, normales Gehör links, Lateralisation der Stimmgabel zur Schußseite, Verkürzung der Knochenleitung über Scheitelmitte und Plastiklappen in gleicher Weise.

Fall 18. B., 38 J. alt, ist angeblich früher nicht ohrleidend gewesen. Im Oktober 1915 erhielt er einen Tangentialschuß in den oberen Teil der Stirnmitte. Befund: Dreimarkstückgroße Knochenstelle im oberen Teile der Stirnmitte. Trommelfell beiderseits normal, nervöse Hörverschlechterung, rechts bis auf 0,5 *m* Fl., links bis auf 0,75 *m*, die Stimmgabel wird nach links lateralisiert, die Knochenleitung ist auf der Mitte und der Narbe in gleicher Weise sehr stark verkürzt.

Resümee: Tangentialstirnschuß in der Mittellinie mit nervöser Hörverschlechterung rechts bis auf 0,5 *m*, links bis auf 0,75 *m* Fl., mit Lateralisation der Stimmgabel nach links und hochgradiger Knochenleitungsverkürzung auf Scheitelmitte und Narbe in gleicher Weise.

Fall 19. S., 27 J. alt, ist angeblich früher nie ohrleidend gewesen. Im September 1915 bekam er einen Gewehrtangentialschuß ins Hinterhaupt. Befund: Tief eingesunkene Narbe auf der Höhe des Hinterhauptes, die von links zur Mitte verläuft. Trommelfell ist beiderseits normal, es besteht eine nervöse Hörverschlechterung, rechts bis auf Fl. ad concham, links bis auf 0,5 *m* Fl. Die Stimmgabel wird nach links lateralisiert, die Knochenleitung ist auf der Scheitelmitte stark herabgesetzt, auf der Narbe mehr noch als auf der Mitte.

Resümee: Tangentialschuß ins Hinterhaupt, links mit beiderseitiger hochgradiger nervöser Schwerhörigkeit, Lateralisation der Stimmgabel zur Schußseite und starker Verkürzung der Knochenleitung, auf der Narbe mehr als auf der Mitte.

Fall 29. S., 20 J. alt, ist angeblich früher nie ohrleidend gewesen. Im Oktober 1915 bekam er einen Gewehrschuß auf der Höhe des Hinterhauptes. Befund: Auf der Höhe des Hinterhauptes befinden sich dicht nebeneinander 2 kleine Narben, eine Vertiefung im Knochen besteht nicht. Das Trommelfell ist beiderseits normal. Rechts besteht nervöse Hörverschlechterung bis auf 0,75 *m* Fl., links bis auf 0,4 *m* Fl. Die Stimmgabel wird auf der Mitte des Kopfes gehört, die Knochenleitung ist herabgesetzt, auf den Narben mehr als auf der Mitte.

Resümee: Gewehrschuß in den oberen Teil der Hinterhauptmitte mit starker beiderseitiger nervöser Hörverschlechterung und Herabsetzung der Knochenleitung, über den Narben mehr als auf der Scheitelmitte, Wahrnehmung der Stimmgabel auf der Mitte des Kopfes.

Fall 30. N., 31 J. alt, ist angeblich früher nie ohrleidend gewesen. Im September 1915 bekam er einen Gewehrsteckschuß in die linke Stirn. Ein operativer Versuch, das Geschoß zu entfernen, hatte keinen Erfolg. Befund: Über der linken Stirn befindet sich eine 4 *cm* lange quere vertiefte Operationsnarbe. Trommelfell ist beiderseits normal. Es besteht rechts und links eine nervöse Hörverschlechterung bis auf 1 *m* Fl. Die Stimmgabel wird links lateralisiert. Die Knochenleitung ist sehr stark herabgesetzt, auf der Narbe völlig aufgehoben.

Digitized by Google
Original from UNIVERSITY OF CALIFORNIA
Generated on 2019-10-24 15:30 GMT / http://hdl.handle.net/2027/uc1.b3252765
Public Domain in the United States, Google-digitized / http://www.hathitrust.org/access_use#pd-us-google

Resümee: Gewehrsteckschuß in die linke Stirn mit starker beiderseitiger nervöser Hörverschlechterung, starker Herabsetzung der Knochenleitung auf der Scheitelmitte und Aufhebung derselben über der Narbe, mit Lateralisation der Stimmgabel zur Schußseite.

Fall 31. S., 23 J. alt, ist angeblich früher nicht ohrleidend gewesen. Im August 1915 erhielt er einen Gewehrtangentialschuß in die linke Schläfe. Befund: 4 *cm* lange längs verlaufende Narbe mit leichter Knochenvertiefung über der linken Schläfenbeinschuppe. Das Trommelfell ist beiderseits leicht eingezogen. Es besteht eine nervöse Hörverschlechterung, links bis auf 0,3 *m* Fl., rechts ist das Gehör normal. Die Stimmgabel wird zur Kontraschußseite lateralisiert. Die Knochenleitung ist wesentlich herabgesetzt, auf der Narbe mehr als auf der Mitte.

Resümee: Tangentialschuß in das linke Schläfenbein mit nervöser Hörverschlechterung, links bis auf 0,3 *m* Fl., normalem Gehör rechts, Lateralisation der Stimmgabel zur Kontraschußseite und wesentlicher Verkürzung der Knochenleitung, auf der Narbe mehr noch als auf der Mitte.

Fall 33. O., 23 J. alt, ist angeblich früher nie ohrleidend gewesen. Im September 1915 bekam er einen Gewehrschuß, welcher in die Gegend vor dem rechten Ohre hineinging und in der rechten Nackenseite herausging. Befund: Kleinbohnengroße Narbe an der Einschuß- und Ausschußstelle. Das Trommelfell ist beiderseits normal, es besteht eine nervöse Hörverschlechterung rechts bis auf 1 *m* Fl., links ist das Gehör normal. Die Stimmgabel wird auf der Scheitelmitte perzipiert. Die Knochenleitung ist herabgesetzt, vor dem rechten Ohre über der Narbe mehr als auf der Scheitelmitte.

Resümee: Gewehrschuß vor dem rechten Ohr hinein, in der rechten Nackengegend heraus, mit nervöser Hörverschlechterung, rechts bis auf 1 *m* Fl. und normalem Gehör links, mit Herabsetzung der Knochenleitung, in der Gegend der Einschußstelle mehr als auf der Scheitelmitte.

Fall 36. K., 25 J. alt, ist angeblich früher nie ohrleidend gewesen. Am 30. III. 1915 flogen ihm mehrere Granatsplitter gegen die linke Schläfe. Befund: Es besteht oberhalb der linken Ohrmuschel eine 3 *cm* lange Narbe mit Vertiefung im Knochen. Das Trommelfell ist beiderseits normal. Rechts und links besteht eine nervöse Hörverschlechterung bis auf 0,3 *m*. Die Stimmgabel wird auf der Mitte gehört. Die Knochenleitung ist über der Narbe und auf der Scheitelmitte in gleichem Grade herabgesetzt.

Resümee: Granatsplitterverletzung an der linken Schläfe mit hochgradiger nervöser Hörverschlechterung beiderseits, Herabsetzung der Knochenleitung über Mitte und Narbe in gleicher Weise und Perzeption der Stimmgabel auf der Scheitelmitte

Fall 37. *Z.*, 26 J. alt, ist angeblich früher nie ohrleidend gewesen. Im Mai 1915 bekam er eine Granatsplitterverletzung an der linken Stirnseite. Befund: Über der linken Stirnseite befindet sich eine 5 *cm* lange, quer verlaufende Hautnarbe ohne Vertiefung im Knochen. Beide Trommelfelle zeigen hinten unten eine stecknadelkopfgroße Narbe. Es besteht beiderseits eine nervöse Schwerhörigkeit bis auf Fl. am Ohre. Die Stimmgabel wird nach links lateralisiert. Die Knochenleitung ist auf der Narbe und auf der Scheitelmitte in gleicher Weise herabgesetzt.

Digitized by Google
Original from UNIVERSITY OF CALIFORNIA
Generated on 2019-10-24 15:30 GMT / http://hdl.handle.net/2027/uc1.b3252765
Public Domain in the United States, Google-digitized / http://www.hathitrust.org/access_use#pd-us-google

Resümee: Oberflächliche Granatssplitterverletzung an der linken Stirnseite mit hochgradiger nervöser Schwerhörigkeit beiderseits, mit starker Herabsetzung der Knochenleitung auf der Scheitelmitte und der Narbe in gleichem Grade und Lateralisation der Stimmgabel zur Schußseite.

Fall 39. G., 25 J. alt, ist angeblich nie ohrleidend gewesen. Im Juli 1915 bekam er einen Gewehrschuß vorne in die Mitte des Kopfes hinein, 6 *cm* dahinter in der Mittellinie hinaus. Befund: In der Mitte der Stirn oben bohnengroße, nicht vertiefte Narbe, 6 *cm* dahinter oben auf der Scheitelmitte ebenfalls. Das Trommelfell ist beiderseits normal. Rechts ist das Gehör normal, links besteht eine nervöse Hörverschlechterung bis auf $1^1/_2$ *m* Fl. Die Stimmgabel wird auf der Mitte des Kopfes perzipiert, die Knochenleitung ist herabgesetzt, auf den Narben etwas mehr als auf der Scheitelmitte.

Resümee: Gewehrtangentialschuß in der Mittellinie der Schädeldecke mit nervöser Hörverschlechterung links bis auf $1^1/_2$ *m* Fl., normalem Gehör rechts, Perzeption der Stimmgabel auf der Scheitelmitte und Herabsetzung der Knochenleitung über den Narben etwas mehr auf der Scheitelmitte.

Fall 41. S., 26 J. alt, ist angeblich früher nie ohrleidend gewesen. Im August 1915 bekam er einen Gewehrstreifschuß rechts neben der Scheitelmitte Befund: Rechts neben der Scheitelmitte verläuft eine 2 *cm* lange oberflächliche Narbe. Das Trommelfell ist beiderseits normal. Es besteht beiderseits eine nervöse Hörverschlechterung bis auf $1^1/_2$ *m* Fl. Die Stimmgabel wird zur Schußseite lateralisiert. Die Knochenleitung ist herabgesetzt, über der Narbe sehr viel stärker als über der Mitte.

Resümee: Gewehrstreifschuß über dem rechten Scheitelbein mit nervöser Hörverschlechterung bis auf $1^1/_2$ *m* Fl. beiderseits, Herabsetzung der Knochenleitung, über der Narbe sehr viel mehr als über der Mitte und Lateralisation der Stimmgabel zur Schußseite.

Fall 42. W., 21 J. alt, ist früher angeblich nie ohrleidend gewesen. Er ist jedoch von Beruf Stellmacher, hat also in lärmenden Betrieben gearbeitet. Im September 1915 bekam er einen Gewehrsteckschuß in das linke Schläfenbein. Befund: Bohnengroße Narbe über dem linken Schläfenbein ohne Knochenlücke. Das Trommelfell ist beiderseits normal, es besteht rechts und links eine nervöse Hörverschlechterung bis auf $1^1/_2$ *m* Fl. Die Stimmgabel wird auf der Mitte des Schädels perzipiert, die Knochenleitung ist sehr stark herabgesetzt, auf der Narbe weniger als auf der Scheitelmitte.

Resümee: Gewehrsteckschuß in die linke Schläfe mit beiderseitiger nervöser Hörverschlechterung bis auf $1^1/_2$ *m* Fl., Perzeption der Stimmgabel auf der Mitte und sehr starker Verkürzung der Knochenleitung, auf der Narbe weniger als auf der Scheitelmitte.

In den bisher aufgeführten 18 Fällen besteht, offenbar im Anschluß an den Schuß entstanden, eine entweder einseitige oder doppelseitige nervöse Hörverschlechterung bis auf $1^1/_2$ *m* Fl. und mehr. Es folgen jetzt 2 Fälle mit geringer nervöser Hörverschlechterung, d. h. einer Hörfähigkeit zwischen $3^1/_2$ *m* und $1^1/_2$ *m* Fl.

Fall 6. G., 22 J. alt, ist angeblich früher nie ohrleidend gewesen. Im Juli 1915 bekam er einen Gewehrsteckschuß in die rechte Stirnhälfte. Das Geschoß

Digitized by Google
Original from UNIVERSITY OF CALIFORNIA
Generated on 2019-10-24 15:30 GMT / http://hdl.handle.net/2027/uc1.b3252765
Public Domain in the United States, Google-digitized / http://www.hathitrust.org/access_use#pd-us-google

wurde entfernt, die Knochenlücke später durch einen Weichteilknochenlappen plastisch gedeckt. Befund: Gut verheilter plastischer Weichteilknochenlappen im Bereich der rechten Stirnhälfte. Trommelfell ist beiderseits normal. Rechts besteht eine nervöse Hörverschlechterung bis auf 3 *m* Fl., links ist das Gehör normal. Die Stimmgabel wird links perzipiert, die Knochenleitung ist über der Mitte und über dem Plastiklappen in gleichem Grade stark herabgesetzt.

Resümee: Gewehrsteckschuß in der rechten Stirnseite, Geschoß entfernt Knochenlücke durch Weichteilknochenlappen plastisch gedeckt, nervöse Hörverschlechterung rechts bis auf 3 *m* Fl., links Gehör normal mit Lateralisation der Stimmgabel zur Kontraschußseite und starker Verkürzung der Knochenleitung über der Narbe und der Mitte in gleicher Weise.

Fall 8. K., 31 J. alt, ist angeblich früher nie ohrleidend gewesen. Im Dezember 1915 bekam er einen Streifschuß in die rechte Schläfe. Befund: Oberflächliche 3 *cm* lange Narbe oberhalb der rechten Ohrmuschel. Das Trommelfell ist beiderseits normal. Es besteht eine nervöse Hörverschlechterung beiderseits bis auf $1^1/_2$ *m* Fl., Lateralisation der Stimmgabel zur Schußseite, Verkürzung der Knochenleitung, über der Narbe nicht so stark wie über der Scheitelmitte.

Resümee: Gewehrstreifschuß an der rechten Schläfe mit geringer nervöser Schwerhörigkeit beiderseits bis auf $3^1/_2$ *m* Fl., Lateralisation der Stimmgabel zur Schußseite, Herabsetzung der Knochenleitung, über der Narbe weniger als über der Mitte.

Es folgen jetzt 3 Fälle mit alter Hörstörung, bei denen die Hörverschlechterung offenbar nicht als Folge des Schusses anzusehen ist.

Fall 7. H., 22 J alt, hat angeblich früher Ohrlaufen rechts gehabt. Im September 1915 bekam er einen Gewehrstreifschuß an der linken Stirnhälfte. Befund: Oberflächliche 3 *cm* lange Narbe über der linken Stirnseite. Das Trommelfeil ist links normal, rechts besteht eine hanfkorngroße trockene Perforation. Links ist die Hörfähigkeit normal, rechts ist ein Schalleitungshindernis mit Hörverschlechterung bis auf 3 *m* Fl. Die Stimmgabel wird nach rechts lateralisiert, die Knochenleitung ist über der Stirnnarbe mäßig herabgesetzt, auf der Scheitelmitte verlängert.

Resümee: Gewehrstreifschuß an der linken Stirnseite mit alten Residuen am rechten Trommelfell, Hörverschlechterung rechts durch Schalleitungshindernis bis auf 3 *m* Fl., normalem Gehör links, Verlängerung der Knochenleitung auf der Scheitelmitte, Verkürzung über der Narbe, Lateralisation der Stimmgabel zur Residuenseite (Kontraschußseite).

Fall 9. S., 25 J. alt, hat angeblich früher rechts Ohrlaufen gehabt. Im Oktober 1915 erhielt er einen Gewehrschuß in die linke Schläfe. Befund: Bohnengroße, nicht vertiefte Narbe oberhalb und vor der linken Ohrmuschel, eine gleiche Narbe an der linken Hinterhauptsseite. Das Trommelfell ist links normal, rechts besteht eine hanfkorngroße trockene Perforation, beiderseits eine Hörverschlechterung bis auf $3^1/_2$ *m* Fl., welche links den Charakter der nervösen Schwerhörigkeit hat, rechts weder rein nervös noch rein Schalleitungshindernis ist. Die Stimmgabel wird nach rechts (Residuen- und Kontraschußseite) lateralisiert, die Knochenleitung ist verlängert auf der Scheitelmitte, über der Narbe normal.

Generated on 2019-10-24 15:30 GMT / http://hdl.handle.net/2027/uc1.b3252765
Public Domain in the United States, Google-digitized / http://www.hathitrust.org/access_use#pd-us-google
Digitized by Google
Original from UNIVERSITY OF CALIFORNIA

Resümee: Gewehrdurchschuß durch linke Schläfe und linke Hinterhauptsseite mit Trommelfellresiduen rechts, nervöser Hörverschlechterung links und gemischter Hörverschlechterung rechts, beiderseits bis auf $3^1/_2$ *m* Fl., mit Lateralisation der Stimmgabel zur Seite der Residuen (Kontraschußseite) und Verlängerung der Knochenleitung auf der Mitte.

Fall 40. P., 24 J. alt, hat angeblich früher schon schlecht gehört. Im Dezember 1916 bekam er eine Granatsplitterverletzung an der rechten Hinterhauptseite. Befund: Am Hinterhaupt befindet sich rechts neben der Mitte eine Knochenkette. Das Trommelfell ist beiderseits normal. Es besteht eine nervöse Hörverschlechterung beiderseits bis auf 1 *m* Fl. Die Stimmgabel wird auf der Mitte des Schädels perzipiert, die Knochenleitung ist herabgesetzt, über der Scheitelmitte mehr als über der Narbe.

Resümee: Granatverletzung an der rechten Hinterhauptsseite, beiderseitige, vermutlich alte Hörverschlechterung nervöser Natur bis auf 1 *m*, Perzeption der Stimmgabel auf der Scheitelmitte, Herabsetzung der Knochenleitung, über der Scheitelmitte mehr als über der Narbe.

Es folgen nunmehr die Fälle, bei denen das Gehör nach der Schußverletzung normal geblieben ist, in denen also das Verhalten der Knochenleitung besonders interessant erscheint, weil die Veränderungen derselben weder ganz noch teilweise auf Hörstörungen zurückgeführt werden können.

Fall 10. Z., 19 J. alt, ist angeblich früher nie ohrleidend gewesen. Im Juli 1915 erhielt er eine Granatverletzung in der rechten Kopfseite. Befund: Tiefe Knochenkette auf der Höhe des rechten Scheitelbeins, das Trommelfell ist beiderseits normal, die Hörfähigkeit beiderseits ebenfalls. Die Stimmgabel wird nach rechts (Schußseite) lateralisiert, die Knochenleitung ist über der Mitte herabgesetzt, über der Narbe normal.

Resümee: Granatverletzung der rechten Scheitelbeingegend mit normaler Hörfähigkeit beiderseits, Lateralisation der Stimmgabel zur Schußseite, Herabsetzung der Knochenleitung über der Scheitelmitte, normaler Knochenleitung über der Narbe.

Fall 11. B., 24 J. alt, ist angeblich früher nie ohrleidend gewesen. Im Juli 1915 erhielt er einen Schrapnellschuß am Hinterhaupt. Befund: Über dem Hinterhauptsbein befindet sich eine tiefe, quer verlaufende Narbe mit großer Knochenkette. Der rechts gelegene Teil der Narbe ist 2 *cm* lang, der links gelegene Teil 4 *cm*. Das Trommelfell ist beiderseits normal, die Hörfähigkeit rechts und links ebenfalls, die Stimmgabel wird nach rechts lateralisiert, die Knochenleitung ist über der Mitte des Scheitels und über der Narbe deutlich herabgesetzt.

Resümee: Schwere Schrapnellverletzung am Hinterhaupt mit normalem Gehör beiderseits, Lateralisation der Stimmgabel nach rechts und Verkürzung der Knochenleitung auf Narbe und Scheitelmitte in gleicher Weise.

Fall 15. L., 24 J. alt, ist angeblich früher nie ohrleidend gewesen. Im Dezember 1914 erhielt er einen Gewehrsteckschuß in das rechte Scheitelbein. Befund: Kleine bohnengroße Narbe seitlich neben der Mittellinie auf dem rechten Scheitelbein. Trommelfell ist beiderseits normal, die Hörfähigkeit rechts und links ebenfalls. Die Stimmgabel wird auf der Mitte des Kopfes perzipiert, die Knochenleitung ist regelrecht. Dieser Fall ist einer der sehr seltenen, bei denen sowohl

Digitized by Google
Original from UNIVERSITY OF CALIFORNIA
Generated on 2019-10-24 15:30 GMT / http://hdl.handle.net/2027/uc1.b3252765
Public Domain in the United States, Google-digitized / http://www.hathitrust.org/access_use#pd-us-google

Hörfähigkeit als auch Knochenleitung nach der Schußverletzung völlig normale Verhältnisse zeigen.

Fall 16. K., 39 J. alt, ist angeblich früher nie ohrleidend gewesen. Im August 1915 bekam er einen Schrapnellsteckschuß in die rechte Seite des Stirnbeins. Befund: Pfenniggroße pulsierende Narbe über der rechten Seite des Stirnbeins. Das Trommelfell ist beiderseits normal, die Hörfähigkeit rechts und links ebenfalls Die Stimmgabel wird auf der Mitte des Kopfes perzipiert. Die Knochenleitung ist über Narbe und Scheitelmitte in gleicher Weise deutlich herabgesetzt.

Resümee: Schrapnellsteckschuß in die rechte Stirnhälfte mit normalem Gehör beiderseits, Lateralisation der Stimmgabel auf der Mitte und Verkürzung der Knochenleitung über Narbe und Scheitelmitte in gleicher Weise.

Fall 20. R., 23 J. alt, ist angeblich früher nie ohrleidend gewesen. Am 1. II. 1915 erhielt er einen Gewehrschuß, der links neben dem hinteren Teile der Scheitelmitte hinein- und rechts herausging. Befund: 4 *cm* lange, quer über den hinteren Teil der Scheitelmitte verlaufende pulsierende Narbe. Trommelfell ist beiderseits normal, die Hörfähigkeit rechts und links ebenfalls. Die Stimmgabel wird nach links lateralisiert, die Knochenleitung ist über der Mittellinie sehr stark herabgesetzt, über der pulsierenden Narbe fast völlig aufgehoben.

Resümee: Quer verlaufender Tangentialschuß im hinteren Teile der Scheitelmitte mit normalem Gehör beiderseits, Lateralisation der Stimmgabel nach links, sehr starker Herabsetzung der Knochenleitung über der Scheitelmitte und fast völliger Aufhebung derselben über der Narbe.

Fall 21. J., 31 J. alt, ist angeblich früher nie ohrleidend gewesen. Im April 1915 bekam er einen Gewehrschuß quer durch den hinteren Teil des linken Hinterhauptbeines und den hinteren Teil des rechten Scheitelbeines. Befund: Markstückgroße pulsierende Narbe über dem hinteren Teile des rechten Scheitelbeins, bohnengroße nicht vertiefte Narbe über dem hinteren Teile des linken Hinterhauptbeines. Das Trommelfell ist beiderseits normal, die Hörfähigkeit rechts und links regelrecht. Die Stimmgabel wird auf der Mitte perzipiert. Die Knochenleitung ist deutlich herabgesetzt, über der Narbe mehr als über der Scheitelmitte.

Resümee: Gewehrschrägschuß durch die linke Hinterhauptbeinseite und rechtes Scheitelbein mit normalem Gehör beiderseits, Perzeption der Stimmgabel auf der Mitte und deutlicher Verkürzung der Knochenleitung, über der Narbe mehr als über der Mitte.

Fall 22. Sch., 20 J. alt, ist angeblich früher nie ohrleidend gewesen. Im Oktober 1915 bekam er einen Gewehrsteckschuß in die Stirn zwischen den Augenbrauen. Befund: Rechts von der Mittellinie der Stirn befindet sich eine $2^1/_2$ *cm* lange, von oben nach unten verlaufende Operationsnarbe (operative Entfernung des Geschosses). Trommelfell ist beiderseits normal, die Hörfähigkeit rechts und links regelrecht. Die Stimmgabel wird nach rechts lateralisiert. Die Knochenleitung ist deutlich herabgesetzt, über der Narbe mehr als über der Scheitelmitte.

Resümee: Gewehrsteckschuß rechts neben der Stirnmitte (Geschoß entfernt) mit normalem Gehör beiderseits, Perzeption der Stimmgabel auf der Mitte und deutlicher Verkürzung der Knochenleitung, über der Narbe mehr noch als über der Scheitelmitte.

Generated on 2019-10-24 15:30 GMT / http://hdl.handle.net/2027/uc1.b3252765
Public Domain in the United States, Google-digitized / http://www.hathitrust.org/access_use#pd-us-google
Digitized by Google
Original from UNIVERSITY OF CALIFORNIA

Fall 23. K., 28 J. alt, ist angeblich früher nie ohrleidend gewesen. Im September 1914 erhielt er einen Tangentialschuß ins linke Scheitelbein. Befund: Über dem linken Scheitelbein befindet sich eine längs verlaufende 4 *cm* lange vertiefte Narbe mit starker Delle im Knochen. Das Trommelfell ist beiderseits normal, die Hörfähigkeit rechts und links ebenfalls. Die Stimmgabel wird auf der Mitte des Scheitels perzipiert, die Knochenleitung ist stark herabgesetzt, über der Narbe mehr noch als über der Scheitelmitte.

Resümee: Tangentialschuß über dem linken Scheitelbein mit normalem Gehör beiderseits, Perzeption der Stimmgabel über der Mitte, starker Verkürzung der Knochenleitung, über der Narbe mehr als über der Scheitelmitte.

Fall 24. L., 23 J. alt, ist angeblich früher nie ohrleidend gewesen. Im Oktober 1915 erhielt er einen Gewehrschuß ins linke Scheitelbein. Das Geschoß wurde aus dem Knochen mit einem Teile des Knochens entfernt. Befund: Es besteht über dem linken Scheitelbein eine kleine mäßig vertiefte Narbe. Das Trommelfell ist beiderseits normal. Die Hörfähigkeit rechts und links ebenfalls. Die Stimmgabel wird zur Schußseite lateralisiert. Die Knochenleitung ist mäßig stark herabgesetzt, über der Narbe etwas mehr als über der Scheitelmitte.

Resümee: Gewehrsteckschuß (Geschoß entfernt) ins linke Scheitelbein mit normalem Gehör beiderseits, Lateralisation der Stimmgabel zur Schußseite, mäßiger Verkürzung der Knochenleitung, über der Narbe mehr als über der Scheitelmitte.

Fall 25. P., 22 J. alt, ist angeblich früher nie ohrleidend gewesen. Im Oktober 1915 bekam er einen Gewehrschuß durch die rechte Backe hinein, hinten in der rechten Seite des Halses hinaus. Befund: Kleine bohnengroße Narbe auf der rechten Backe und hinten rechts im Genick. Das Trommelfell ist beiderseits normal, die Hörfähigkeit rechts und links ebenfalls. Die Stimmgabel wird auf der Scheitelmitte perzipiert, die Knochenleitung ist auf derselben deutlich verkürzt.

Resümee: Gesichtssteckschuß mit normalem Gehör beiderseits, Perzeption der Stimmgabel auf der Scheitelmitte, Herabsetzung der Knochenleitung auf derselben.

Fall 26. B., 23 J alt, ist angeblich früher nie ohrleidend gewesen. Im April 1915 bekam er eine schwere Granatverletzung am Hinterhaupt. Befund: Über der Hinterhauptsmitte verläuft von hinten nach vorne eine stark vertiefte 5 *cm* lange Narbe, in welcher sich beim Hustenstoß vorne und hinten je eine Stelle deutlich vorwölbt. Etwa von der Mitte der sagittal verlaufenden Narbe läuft senkrecht zu derselben nach der rechten Seite eine 3 *cm* lange Narbe. Das Trommelfell ist beiderseits normal, die Hörfähigkeit rechts und links ebenfalls. Die Stimmgabel wird auf der Scheitelmitte perzipiert, die Knochenleitung ist über der Scheitelmitte und der Narbe deutlich verkürzt, auf den beim Husten hervortretenden Teilen der Narbe mehr als auf der Scheitelmitte.

Resümee: Schwere Granatverletzung am Hinterhaupt mit normalem Gehör beiderseits, Perzeption der Stimmgabel auf der Scheitelmitte und deutliche Verkürzung der Knochenleitung, über den tiefsten Stellen der Narbe mehr als über der Scheitelmitte.

Generated on 2019-10-24 15:30 GMT / http://hdl.handle.net/2027/uc1.b3252765
Public Domain in the United States, Google-digitized / http://www.hathitrust.org/access_use#pd-us-google
Digitized by Google
Original from UNIVERSITY OF CALIFORNIA

Fall 27. A., 33 J. alt, ist angeblich früher nie ohrleidend gewesen. Im Jänner 1915 bekam er einen Gewehrschuß durch die linke Hinterhauptsseite hinein, durch die rechte Seite des Nackens heraus Befund: Kleine vertiefte Narbe über der linken Seite des Hinterhauptbeins. Bohnengroße Narbe auf der rechten Seite des Nackens. Das Trommelfell ist beiderseits normal, die Hörfähigkeit rechts und links ebenfalls. Die Stimmgabel wird auf der Scheitelmitte perzipiert, die Knochenleitung ist außerordentlich stark verkürzt, über der Narbe noch mehr als über der Mitte.

Resümee: Gewehrschuß durch die linke Hinterhaupt- und rechte Nackenseite mit normalem Gehör beiderseits, Perzeption der Stimmgabel auf der Mitte des Schädels und hochgradiger Verkürzung der Knochenleitung über der Scheitelmitte, mehr noch über der Hinterhauptsnarbe.

Fall 28. M., 32 J. alt, ist angeblich früher nie ohrleidend gewesen. Im März 1915 bekam er einen Schrapnellschuß gegen die linke Schläfengegend. Befund: Eine Narbe ist nicht zu sehen. Das Trommelfell ist beiderseits normal, die Hörfähigkeit rechts und links ebenfalls. Die Stimmgabel wird nach links lateralisiert (Schußseite), die Knochenleitung ist überall ganz außerordentlich stark verkürzt.

Resümee: Schrapnellprellschuß gegen die linke Schläfe ohne sichtbare Narbe mit normalem Gehör beiderseits, Lateralisation der Stimmgabel zur Schußseite und außerordentlich starker Verkürzung der Knochenleitung.

Fall 32. H., 23 J alt, ist angeblich früher nie ohrleidend gewesen. Im Juni 1915 bekam er einen Streifschuß am Hinterhaupt. Befund: Über der Hinterhauptsgegend verläuft 4 *cm* vor der Protuberantia occipitalis externa eine 4 *cm* lange quere Narbe ohne Knochendelle Das Trommelfell ist beiderseits normal, die Hörfähigkeit rechts und links ebenfalls. Die Stimmgabel wird nach links lateralisiert, die Knochenleitung ist deutlich herabgesetzt, über der Narbe mehr noch als über der Mitte.

Resümee: Streifschuß am Hinterhaupt mit normalem Gehör beiderseits, Lateralisation der Stimmgabel nach links und deutlicher Verkürzung der Knochenleitung, über der Narbe mehr als über der Mitte der Schädeldecke.

Fall 34. G., 22 J alt, ist angeblich früher nie ohrleidend gewesen. Im September 1915 bekam er einen Steckschuß in die linke Schläfe. Geschoß wurde entfernt. Befund: Im linken Schläfenbein besteht eine tiefe Delle unter einer 3 *cm* langen Hautnarbe. Das Trommelfell ist beiderseits normal, das Gehör rechts und links ebenfalls. Die Stimmgabel wird auf der Scheitelmitte perzipiert. Die Knochenleitung ist stark herabgesetzt, über der Narbe weniger verkürzt als über der Scheitelmitte.

Resümee: Gewehrsteckschuß in der linken Schläfe mit normalem Gehör beiderseits, Perzeption der Stimmgabel auf der Mitte und starker Verkürzung der Knochenleitung, über der Narbe weniger als über der Mitte.

Fall 35. S., 21 J. alt, ist angeblich früher nie ohrleidend gewesen. Im Oktober 1915 bekam er einen Gewehrschuß in die linke Stirnseite hinein, über der rechten Augenbraue hinaus. Befund: Bohnengroße, nicht vertiefte Narbe an der Einschuß- und Ausschußstelle. Trommelfell ist beiderseits normal, das Gehör rechts

Generated on 2019-10-24 15:30 GMT / http://hdl.handle.net/2027/uc1.b3252765
Public Domain in the United States, Google-digitized / http://www.hathitrust.org/access_use#pd-us-google
Digitized by Google
Original from UNIVERSITY OF CALIFORNIA

und links regelrecht. Die Stimmgabel wird nach links lateralisiert, die Knochenleitung ist stark verkürzt, über der Scheitelmitte noch mehr als über den Narben.

Resümee: Gewehrdurchschuß durch die Stirn mit normalem Gehör beiderseits, Lateralisation der Stimmgabel nach links und starker Verkürzung der Knochenleitung, über der Mitte noch mehr als über den Narben.

Fall 38. P., 23 J. alt, ist angeblich früher nie ohrleidend gewesen. Im Juni 1915 bekam er einen Tangentialschuß ins linke Scheitelbein. Befund: Über dem linken Scheitelbein befindet sich eine 8 *cm* lange quer verlaufende Narbe mit tiefer Knochendelle. Das Trommelfell ist beiderseits normal, die Hörfähigkeit rechts und links ebenfalls. Die Stimmgabel wird nach rechts (Kontraschußseite) lateralisiert. Die Knochenleitung ist auf der Mitte stark verkürzt und über der Narbe aufgehoben.

Resümee: Tangentialschuß ins linke Scheitelbein mit normalem Gehör beiderseits, Lateralisation der Stimmgabel zur Kontraschußseite, sehr starker Verkürzung der Knochenleitung über der Scheitelmitte und Aufhebung derselben über der Narbe.

Wenn man nun die Fälle nach Gruppen zusammenstellt, so ergibt sich für die Fälle von Schüssen mit beträchtlicher Hörschädigung, d. h. mit nervöser Hörverschlechterung bis auf $1^1/_2$ *m* Fl. oder noch stärkerer Hörverschlechterung, die Zahl 18 (Nr. 1, 2, 5, 12, 13, 14, 17, 18, 19, 29, 30, 31, 33, 36, 37, 39, 41, 42). Bei diesen war die Hörschädigung mit Wahrscheinlichkeit auf den Schuß zurückzuführen.

Unter 4 *m* Fl., aber über $1^1/_2$ *m* Fl. Hörfähigkeit infolge Hörschädigung durch die Schußverletzung hatten 2 Fälle (Nr. 6 und 8).

Alte Hörstörungen, welche nach der Anamnese mit Wahrscheinlichkeit nicht auf den Schuß zurückgeführt werden konnten, waren 3 Fälle (Nr. 7, 9, 40).

Normal war das Gehör nach dem Schuß in 19 Fällen geblieben = = 45% der gesamten Fälle (Nr. 3, 4, 10, 11, 15, 16, 20, 21, 22, 23, 24, 25, 26, 27, 28, 32, 34, 35, 38). Rechnet man die vorigen 3 Fälle, deren Hörstörungen wahrscheinlich älteren Ursprungs waren, als nicht durch Schuß geschädigt hinzu, so sind unter den 42 Fällen 22 durch Schuß im Hörvermögen nicht geschädigte = 52,4%.

Die Knochenleitung war in 39 Fällen auf der Scheitelmitte verkürzt = 92,8%. Von den 19 Fällen mit normalem Hörvermögen hatten 18 eine Verkürzung der Knochenleitung, d. h. 94,7% der normalhörigen Fälle.

Betrachten wir die Knochenleitung in allen denjenigen Fällen, deren Gehör offenbar durch den Schuß nicht beeinträchtigt war, dann kommen zu den 19 Fällen mit normalem Gehör noch die 3 Fälle mit alter Hörstörung. Dann kommen also auf 22 solcher Schüsse 18 mit Knochenleitungsverkürzungen ohne Gehörverschlechterung = 81,8%.

Digitized by Google
Original from UNIVERSITY OF CALIFORNIA
Generated on 2019-10-24 15:30 GMT / http://hdl.handle.net/2027/uc1.b3252765
Public Domain in the United States, Google-digitized / http://www.hathitrust.org/access_use#pd-us-google

In einem einzigen Falle war bei absolut normalem Gehör auch die Knochenleitung überall normal geblieben. Die Verkürzung der Knochenleitung war in 12 Fällen über Narbe und Mitte gleich stark, in 22 Fällen war sie über der Narbe mehr verkürzt als über der Scheitelmitte, in 4 Fällen war sie über der Narbe geringer als über der Mitte, in den übrigen 3 Fällen war sie nicht verkürzt.

Außer der Knochenleitungsverkürzung wurde begreiflicherweise in einer großen Reihe von Fällen eine Lateralisation der Stimmgabel nach einer Seite hin beobachtet. Auf der Scheitelmitte wurde die Stimmgabel perzipiert in 18 Fällen, zur Schußseite lateralisiert wurde sie in 11 Fällen, zur Kontraschußseite in 9 Fällen. Von einer Unterscheidung der Lateralisation in bezug auf Schuß- oder Kontraschußseite mußte in 4 Fällen abgesehen werden, weil in diesen die Schußverletzung beide Seiten betroffen hatte.

Unter den zur Kontraschußseite lateralisierten 9 Fällen muß wahrscheinlich bei 2 Fällen die Lateralisation auf die alten Ohrveränderungen und nicht auf den Schuß zurückgeführt werden. Wie weit bei den lateralisierten Fällen mit gleichzeitiger Hörschädigung die Schußverletzung die Lateralisation beeinflußt, wird an anderer Stelle im Folgenden noch besprochen werden.

Betrachten wir unter den Gesamtfällen wieder die 19 mit normal gebliebenem Gehör besonders, so finden sich darunter Perzeption auf der Mitte 9, Lateralisation zur Schußseite 4, Lateralisation zur Kontraschußseite 2, nicht nach Schuß- oder Kontraschußseite zu unterscheiden, weil die Verletzung beide Seiten betroffen hat, 4 (jedoch lateralisiert nach einer Seite). Es ergibt sich also die Tatsache, daß von 42 Kopfschüssen eine Hörschädigung, offenbar als Folge des Schusses, aufgetreten war hochgradig in 18, geringgradig in 2 Fällen. Keine Hörschädigung oder wenigstens nicht als Folge des Schusses bestehend in 22 Fällen.

Auf die anatomischen Ursachen der Hörstörung soll hier nicht näher eingegangen werden. Es sei nur kurz auf die Labyrinthveränderungen hingewiesen, die wahrscheinlich in einem großen Teile der Fälle vorhanden sind, wie Blutungen oder Erschütterungen, und außerdem auf die Blutergüsse und serösen Ergüsse an der Schädelbasis, die ich als sehr häufig zu findende Sektionsbefunde bei tödlich verlaufenen Kopfschüssen in meiner Arbeit: Beiträge zur Chirurgie der Gehirnschüsse (Deutsche Zeitschrift für Chirurgie, 1916, Band 137) näher erläutert habe.

Labyrinthveränderungen und Veränderungen an der Schädelbasis sind vermutlich die Hauptursachen der nervösen Hörverschlechterungen. Die Veränderungen in der Gehirnsubstanz selbst scheinen mir am wenigsten als anatomische Grundlage in Frage zu kommen. Denn wir begegnen den Hör-

Generated on 2019-10-24 15:30 GMT / http://hdl.handle.net/2027/uc1.b3252765
Public Domain in the United States, Google-digitized / http://www.hathitrust.org/access_use#pd-us-google
Digitized by Google
Original from UNIVERSITY OF CALIFORNIA

störungen nach Schußverletzungen bei der Verletzung der mannigfachsten Gehirnabschnitte, nicht nur bei der Verletzung der Hörzentren. Was nun die Veränderungen der Knochenleitung anbetrifft, so sei der Besprechung derselben eine kleine Skizze vorangesetzt, welche zum besseren Verständnis den Weg der Knochenleitung kurz demonstriert (siehe Fig. 1):

Fig. 1.

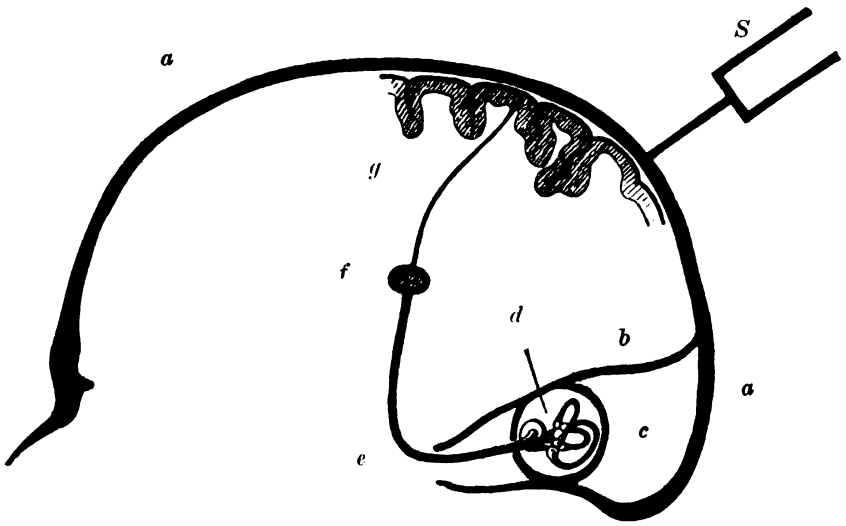

Erklärung der Figur: S bedeutet die Stimmgabel, welche auf die Schädeldecke aufgesetzt wird, a ist die Schädeldecke, welche mit b, der Schläfenbeinpyramide, in direktem Zusammenhange steht. b enthält einen Teil des nervösen Hörapparates. Der Zustand von b beeinflußt daher in gewissem Grade die Fortleitung der Schallwellen, welche sich zunächst auf c, die knöcherne Labyrinthkapsel, übertragen. Von hier aus wird d, das häutige Labyrinth, in Erregung versetzt, welche sich über e, den N. acusticus, und f, die zugehörigen Medullakerne, nach g, der Großhirnrinde, fortpflanzen.

Jede Schallwelle, die von der Schädeldecke dem Großhirn übermittelt wird, muß diesen Weg gehen, jede Veränderung der einzelnen Stationen kann eine Störung der Knochenleitung im Gefolge haben. Durch die Schußverletzung kann jede Station verändert sein.

Es muß, abgesehen von den einzelnen Stationen, aber noch berücksichtigt werden, daß der Weg, welchen die Schallwellen bei Knochenleitung gehen (a, b, c, d, e, f, g), eine im allgemeinen gar nicht benutzte Straße darstellt. Wir erhalten bei c die Schallwellen unter gewöhnlichen Verhältnissen nicht von a und b, sondern aus der Luft L (Luftleitung). Störungen machen sich aber auf schwierigen, ungewohnten Straßen noch stärker bemerkbar als auf den gewöhnten.

Digitized by Google
Original from UNIVERSITY OF CALIFORNIA
Generated on 2019-10-24 15:30 GMT / http://hdl.handle.net/2027/uc1.b3252765
Public Domain in the United States, Google-digitized / http://www.hathitrust.org/access_use#pd-us-google

Es wurde unter 42 Fällen 39mal eine Verkürzung der Knochenleitung von der Scheitelmitte aus beobachtet. Eine Verkürzung der Knochenleitung ist ohne weiteres klar bei allen denjenigen Fällen, welche eine nervöse Hörstörung erfahren haben. In diesen liegt eine Schädigung des nervösen Hörapparates vor, und da ohne normalen nervösen Hörapparat die Schallwellen weder durch Luftleitung noch durch Knochenleitung normal stark empfunden werden, so muß bei allen diesen Fällen die Knochenleitung verkürzt sein. Ein bestimmtes Verhältnis zwischen Grad der nervösen Hörverschlechterung und der Knochenleitungsverkürzung kennt man bisher nicht. Daher ist es auch kaum möglich, bei den oben beschriebenen Fällen mit nervöser Hörverschlechterung zu sagen, ob die Stärke der Knochenleitungsverkürzung immer dem Grade der Hörverschlechterung entsprochen hat. Ich glaube aber, auf Grund meiner Beobachtungen sagen zu können, daß das Verhältnis zwischen beiden Erscheinungen in den vorliegenden Fällen großen Schwankungen unterworfen ist. Diese Tatsache deutet darauf hin, daß hier in starkem Grade eine funktionelle, psychische Komponente mitspricht, welche mit der organischen Schädigung des nervösen Hörapparates, wahrscheinlich auch mit der groborganischen Schädigung des Gehirns als solcher wenig zu tun hat. Wir haben den Grund wahrscheinlich nicht oder weniger in einer organischen Störung der Stationen a—g zu suchen, sondern in einer funktionellen Veränderung der Station g, welche meistens wohl mit der Funktionstüchtigkeit des ganzen Gehirns in Einklang steht.

Bei der Frage: Ist die Knochenleitung über der intakten Schädeldeckenmitte weniger verkürzt als über der Schädeldeckennarbe, welche ja nach Kopfschüssen außerordentliche Abweichungen von der Norm bieten kann, ergab sich als Resultat: In 12 Fällen war die Verkürzung über der Narbe und der Mitte gleich stark, in 22 Fällen war sie über der Narbe stärker als über der Mitte, in 4 Fällen war sie über der Narbe geringer als über der Mitte. In 1 Fall war sie über Mitte und Scheitel nicht vorhanden. Bei den alten Hörstörungen war sie einmal geringer über der Narbe, einmal stärker als über der Mitte, einmal bestand über der Narbe normale Leitung, während sie über der Mitte verlängert war. Hieraus ergibt sich, daß die oft außerordentlich starken Schädeldeckenveränderungen, bei denen mitunter in großem Umkreis die Narbe nur aus Weichteilen besteht, im allgemeinen für die Knochenleitung ungünstigere Verhältnisse abzugeben scheinen als die unverletzte Scheitelmitte, daß es aber in einer anderen Anzahl von Fällen auch anders sein kann.

Bei diesen letzteren, wie sie oben beschrieben sind, lag zum Teil eine starke Veränderung der Schädeldecke im Bereich der Narbe vor und trotzdem war die Schalleitung hier noch besser als auf der intakten Mitte.

Generated on 2019-10-24 15:30 GMT / http://hdl.handle.net/2027/uc1.b3252765
Public Domain in the United States, Google-digitized / http://www.hathitrust.org/access_use#pd-us-google
Digitized by Google
Original from UNIVERSITY OF CALIFORNIA

Das spricht wiederum dafür, daß die Perzeption der Schallwellen nicht lediglich abhängig von organischen Veränderungen ist, sondern daß hier eine funktionelle Komponente in Wirkung tritt.

Dies funktionelle Moment tritt noch deutlicher hervor bei den Fällen, welche ohne Hörverschlechterung eine zum Teile ganz hochgradige Knochenleitungsverkürzung aufweisen. Von diesen 19 Fällen ist in 18 Fällen die Knochenleitung herabgesetzt, zum Teile sogar fast ganz aufgehoben. Sie haben normales Gehör und normale Perzeption für hohe Töne. Daher kann die Verkürzung der Knochenleitung nicht durch organische Schädigung des nervösen Hörapparates bedingt sein.

Auch der Verlauf des Schußkanals scheint keinen Einfluß auf den Grad der Verkürzung zu haben. Sie tritt auf bei den verschiedenartigsten Verletzungsstellen des Schädels und Gehirns und ist auch vorhanden bei Fall 25, in dem das Geschoß in die rechte Backe eingedrungen und hinten im Nacken herausgegangen war, also in einem Falle, in dem man weder eine Verletzung des Hörnervs, noch des Gehirns annehmen kann. Auch die Art der Schädeldeckennarbe scheint die Knochenleitung von der Narbe aus nicht sicher zu beeinflussen. Die Verkürzung wurde in gleicher Weise beobachtet bei flachen, tiefen und pulsierenden Narben. Bei dieser Gelegenheit sei darauf hingewiesen, daß in solchen vertieften Narben, welche keine Pulsation zeigen, eine vollständige Knochenlücke vorhanden sein kann. Der Beweis wird durch den Hustenstoß erbracht, bei welchem sich solche Narben sichtbar oder fühlbar vorwölben. Bei den 19 Fällen mit normalem Gehör war in 1 Fall auch die Knochenleitung überall normal geblieben, in 3 Fällen war die Verkürzung über der Mitte und der Narbe gleich. In 11 Fällen war die Leitung über der Narbe mehr herabgesetzt als über der Mitte. Wenn die organische Veränderung der Schädeldecke im Gebiet der Narbe allein die Ursache für die Verkürzung der Knochenleitung wäre, könnte man bei normalem Gehör nicht verstehen, 1. daß auch über der intakten Scheitelmitte bis auf Fall 1 überall die Knochenleitung herabgesetzt, mitunter beinahe aufgehoben war, 2. daß in 3 Fällen die Knochenleitung über der intakten Scheitelmitte und dem veränderten Narbengebiet in gleichem Maße herabgesetzt war, 3. daß in 2 Fällen die Verkürzung über der intakten Scheitelmitte stärker war als über dem veränderten Narbengebiet. Diese Umstände sprechen alle für das Mitwirken eines funktionellen, psychischen Moments.

Ein ähnliches Verhalten zeigt auch die Lateralisation der Stimmgabel. Von den gesamten Fällen wird 18mal die Stimmgabel auf der Mitte perzipiert, in 11 Fällen wird sie zur Schußseite lateralisiert, in 9 Fällen zur Kontraschußseite. Unter diesen 9 Fällen ist die Lateralisation 2mal offenbar durch ein altes Leitungshindernis bedingt. Es sind also durch

Generated on 2019-10-24 15:30 GMT / http://hdl.handle.net/2027/uc1.b3252765
Public Domain in the United States, Google-digitized / http://www.hathitrust.org/access_use#pd-us-google
Digitized by Google
Original from UNIVERSITY OF CALIFORNIA

den Schuß nur 7 lateralisiert. In 4 Fällen kann man von einer Lateralisation zur Schußseite oder Kontraschußseite nicht sprechen, weil der Schuß beide Gehirnhälften betroffen hat. Immerhin liegt eine Lateralisation vor und wesentlich ist, daß die Fälle mit nervöser Hörverschlechterung häufig nicht zur Seite der besseren Hörfähigkeit, sondern zur Schußseite, unbeeinflußt von dem Grade der Hörfähigkeit, lateralisieren. Teilen wir wieder die Fälle ein in solche, die normales Gehör behalten haben, und solche, deren Gehör geschädigt ist, so ergeben sich als Lateralisationsbefunde folgende Tatsachen: Bei den Fällen mit nervöser Hörverschlechterung wurde die Stimmgabel auf der Mitte perzipiert in 8 Fällen (Nr. 1, 12, 14, 29, 33, 36, 39, 42), dabei war in 4 von diesen Fällen (Nr. 1, 29, 33, 39) die Hörverschlechterung auf beiden Ohren verschieden stark. 4mal (Nr. 18, 19, 6, 32) wurde zur besseren Hörseite lateralisiert, 3mal (Nr. 2, 5, 17) zur schlechteren Hörseite, 5mal wurde lateralisiert, obwohl die Hörverschlechterung auf beiden Seiten gleich stark war. Von diesen 5 Fällen wurde 4mal (Nr. 8, 30, 37, 41) zur Schußseite, 1mal zur Kontraschußseite lateralisiert (Nr. 13).

Bei den 19 Fällen mit normal gebliebenem Gehör verhielt sich die Lateralisation folgendermaßen: In 10 Fällen (Nr. 3, 15, 16, 21, 22, 23, 25, 26, 27, 34) wurde die Stimmgabel auf der Scheitelmitte perzipiert, in 5 Fällen (Nr. 10, 20, 24, 28, 32) zur Seite des Schusses, in 2 Fällen (Nr. 4, 38) zur Kontraschußseite, in 2 Fällen konnte die Lateralisation nicht nach der Schußseite benannt werden (Nr. 11, 35), weil die Verletzung beide Seiten betroffen hat.

Auch hier sehen wir wieder eine Gesetzlosigkeit in dem Charakter der Knochenleitung, die durch lokale organische Veränderungen nicht zu erklären ist und nur erklärlich wird, wenn man ein funktionelles, psychisches Moment als wesentlich bestimmend für den Charakter der Knochenleitung annimmt. Fast sämtliche Fälle von Kopfschüssen zeigen außer organisch bedingten Störungen das Bild der verminderten Gehirnkraft, der Gehirninsuffizienz, die sich bekanntlich in den verschiedensten Formen, verminderter geistiger Leistungsfähigkeit, geschwächtem Konzentrationsvermögen, geschwächtem Gedächtnis, sehr schneller Ermüdbarkeit, gesteigerter Erregbarkeit, Neigung zu Schwindel, geringer Widerstandskraft gegen Alkohol äußert. Diesen Erscheinungen pflegen wir nach Kopfschüssen immer wieder zu begegnen. Diejenigen Perzeptionen, die mit erhöhter Kraftanstrengung verbunden sind, zeigen begreiflicherweise am leichtesten Störungen, und zu ihnen gehört auch die Perzeption der Schallwellen, welche von der Schädeldecke aus durch Knochenleitung, also auf dem gewöhnlich nicht benutzten Wege, zugeleitet werden. Zu ihrer Wahrnehmung ist erhöhte Aufmerksamkeit, erhöhte Anstrengung schon bei

Digitized by Google
Original from UNIVERSITY OF CALIFORNIA
Generated on 2019-10-24 15:30 GMT / http://hdl.handle.net/2027/uc1.b3252765
Public Domain in the United States, Google-digitized / http://www.hathitrust.org/access_use#pd-us-google

normalem Hörapparat erforderlich und ganz besonders, wenn der nervöse Hörapparat oder das Zentrum für die bewußte Aufnahme der Schallwellen organisch oder funktionell geschädigt ist. Die Schwierigkeiten der Perzeption der Schallwellen durch Knochenleitung beziehen sich sowohl auf die Dauer der Schallempfindung wie auf die Ursprungsstelle. Bei der zweifellos vorhandenen Mitwirkung funktioneller, psychischer Momente, welche sich im Anschluß an die Schußverletzung herausgebildet haben, ist es durchaus verständlich, daß Normalhörige, d. h. solche, deren Gehör durch den Schuß nicht geschädigt worden ist, bald die Stimmgabel auf der Scheitelmitte, bald bei funktioneller Betonung der Schußseite auf dieser, bald bei entgegengesetzter Betonung auf der Kontraschußseite wahrnehmen. Daß also im Anschluß an die Schußverletzung die normalen Empfindungen sowohl für die Dauer der Schallwellen wie für die Ursprungsstelle bei Knochenleitung beträchtlich gestört sein können, ist demnach klar, und es muß aus diesen Gründen zugegeben werden, daß unter solchen Umständen weder die Angaben über die Dauer der Schallknochenleitung noch die über den Ursprung als Ausdruck eines organischen Zustandes gelten können.

Nicht weniger interessant als die Prüfung der Knochenleitungsverhältnisse bei Kopfschüssen wären wahrscheinlich die Untersuchungen des Nystagmus. Aber es muß im Interesse des labilen Nervensystems der meisten Kopfverletzten nach dieser Richtung hin zur größten Vorsicht geraten werden, weil die üblichen Prüfungsmethoden des Nystagmus, des kalorischen, rotatorischen und elektrischen Nystagmus bei solchen Patienten die unangenehmsten Folgen haben können. Ich habe mit Rücksicht darauf nach kurzem Versuch von diesen Untersuchungen abgesehen.

Aus unseren Betrachtungen ergeben sich als Resultat folgende Schlüsse:

I. Bei einer großen Anzahl von Kopfschüssen, d. h. in beinahe 50% der Fälle, ist das Gehör entweder einseitig oder beiderseitig durch Schädigung des nervösen Hörapparates beeinträchtigt.

II. Die Knochenleitung ist in etwa 92,8% der Fälle verkürzt.

III. Die Verkürzung der Knochenleitung steht nur teilweise im Verhältnis zu der nervösen Hörverschlechterung und kommt auch bei normalem Gehör in etwa 84% der Fälle vor. Die Verkürzung der Knochenleitung ist daher in vielen Fällen als funktionell bedingt anzusehen.

IV. Die Angaben über Lateralisation der Stimmgabel bei der Kopfknochenleitung entbehren bei

Generated on 2019-10-24 15:30 GMT / http://hdl.handle.net/2027/uc1.b3252765
Public Domain in the United States, Google-digitized / http://www.hathitrust.org/access_use#pd-us-google
Digitized by Google
Original from UNIVERSITY OF CALIFORNIA

Kopfschüssen der Gesetzmäßigkeit und sind in vielen Fällen nicht als Ausdruck einer organischen Veränderung anzusehen.

V. Angaben über Schallempfindung durch Knochenleitung sind bei Kopfverletzten mit großer Vorsicht für die Beurteilung eines etwa gleichzeitig vorhandenen Ohrleidens zu verwerten. Störungen der Schallempfindung durch Knochenleitung sind bei bestehendem normalen Ohrbefund in vielen dieser Fälle lediglich ein Ausdruck und Teilsymptom der allgemeinen Gehirninsuffizienz und von dem Zustande des nervösen Hörapparates unabhängig.

VI. Zu weiteren Untersuchungen auf diesem Gebiet eignen sich besonders die Kopfschüsse mit einseitigem Schußkanal.

Aus der Ohrenabteilung der Allgemeinen Poliklinik in Wien
(Vorstand: Professor G. Alexander).

Ein Beitrag zur Topographie der regionären Lymphdrüsen des Mittelohres.

Von Dr. **A. I. Cemach**, derzeit stellvertretender Leiter der Ohrenabteilung des Kaiser Franz Josef-Ambulatoriums (Vorstand: Professor H. Neumann).

(Mit 2 Figuren.)

Es ist bisher nicht gelungen, die Lymphgefäße der Paukenhöhle anatomisch darzustellen, daher weisen auch unsere Kenntnisse der regionären Lymphdrüsen des Mittelohres beträchtliche Lücken auf. Die klinischen Berichte, auf die wir allein angewiesen sind, sind sehr spärlich und nur zum Teil einwandfrei. Daher dürfte die Mitteilung des folgenden Falles, der geeignet ist, zur Beantwortung einiger strittiger Fragen beizutragen, von Nutzen sein.

Unsere anatomischen Kenntnisse vom Lymphgefäßapparate des Mittelohres stützen sich auf die Untersuchungen von Kessel[1]) und Most[2]), welch letztere neuerdings von Bartels[3]) bestätigt wurden. Während aber Kessel nur die Darstellung des Lymphgefäßnetzes des

---

[1]) Strickers Handb. d. Lehre v. d. Geweben, 2; Schwartzes Handb. d. Ohrhlk. 1.

[2]) Arch. f. Ohrhlk. 64.

[3]) „Lymphgefäßsystem" im Handb. d. Anatomie, herausg. v. Bardeleben, III/2

Digitized by Google
Original from UNIVERSITY OF CALIFORNIA
Generated on 2019-10-24 15:30 GMT / http://hdl.handle.net/2027/uc1.b3252765
Public Domain in the United States, Google-digitized / http://www.hathitrust.org/access_use#pd-us-google

Trommelfelles gelungen ist, beschränkte sich M o s t auf die Untersuchung der Lymphwege der Tube, deren Verbindung mit den Retropharyngealdrüsen er nachweisen konnte. Die Hauptfrage, wohin die Lymphe der Paukenhöhle fließt, blieb unbeantwortet. Zur Ergänzung der anatomischen Befunde mußten klinische Erfahrungen herangezogen werden. Es zeigte sich aber, daß klinischerseits dem Gegenstande bisher wenig Aufmerksamkeit geschenkt wurde. Während die jedem Otologen geläufige Anschwellung der unterhalb des Ohrläppchens liegenden Lymphknoten bei Otitis media in

Fig. 1.

den klinischen Berichten sehr oft erwähnt und übereinstimmend gedeutet wird, findet man über die Beteiligung anderer benachbarter Lymphdrüsengruppen nur wenige Aufzeichnungen, die überdies in bezug auf die Zugehörigkeit dieser Gruppen zum Quellgebiete der Pauke zu divergierenden Schlußfolgerungen gelangen. Es wird also durch Heranziehung der vorhandenen Krankenberichte die Frage nur einseitig beleuchtet, und zwar nur in jenem ihrem Teile, der praktisch als gelöst gelten kann, daher außerhalb der Diskussion steht. Über die Rolle der übrigen periauriculären Lymphdrüsen hat die klinische Beobachtung ebenso wenig sicheren Aufschluß bieten können wie das anatomische Experiment.

Außer den erwähnten i n f r a a u r i c u l ä r e n D r ü s e n, die unterhalb des Ohrläppchens am vorderen Rande des Sternocleidomastoideus nahe

Digitized by Google
Original from UNIVERSITY OF CALIFORNIA
Generated on 2019-10-24 15:30 GMT / http://hdl.handle.net/2027/uc1.b3252765
Public Domain in the United States, Google-digitized / http://www.hathitrust.org/access_use#pd-us-google

an dessen Ansatz am Warzenfortsatz liegen, kommen noch folgende Drüsengruppen als Aufnahmsorgane der Paukenlymphe in Betracht:

1. Die Gl. praeauriculares, ein bis zwei an Zahl, welche vor dem Tragus (an der Vena auricularis anterior) liegen;

2. die Gl. retroauriculares (Gl. mastoideae), zwei hinter dem Ohre auf dem Warzenfortsatze gelegene Knötchen, und

3. die Gl. cervicales profundae, längs der Vena jugularis interna gelegen.

In die präauriculären Drüsen münden die Lymphgefäße der vorderen und oberen Peripherie des äußeren Gehörgangs und des Tragus (Most). Sie schwellen daher bekanntermaßen fast regelmäßig bei Furunkel des äußeren Gehörganges an, so daß die Druckempfindlichkeit der Gegend vor dem Tragus als pathognomonisch für Otitis externa angesehen wird (Kümmel[4]). Manche Autoren gehen noch weiter, indem sie die Affektion der präauriculären Drüsen für die Differentialdiagnose zwischen Otitis externa und media verwerten (Denker[5]). Ich konnte auch tatsächlich weder in den bekannten Hand- und Lehrbüchern, noch in den Spezialabhandlungen über Otitis media eine Angabe finden, daß auch bei reiner Mittelohrentzündung eine Schwellung dieser Drüsen beobachtet worden sei.

Häufiger scheinen bei Otitis media die Mastoiddrüsen in Mitleidenschaft gezogen zu werden, weshalb sie von einigen Autoren als regionäre Drüsen des Mittelohrs bezeichnet werden. So sagt Siebenmann[6]): „Die bei Entzündung des Trommelfells . . . auftretende Schwellung der Gl. mastoideae spricht dafür, daß hier wenigstens ein Teil der Trommelfelllymphe durchströmt." Ähnlich Kümmel (l. c.): „In die auf der Sutura squamo-mastoidea gelegenen Drüschen scheint sich vorzugsweise die Lymphe aus dem Mittelohr zu entleeren. Schwellung derselben spricht daher für Mittelohrerkrankung." Auch Jürgens[7]), der sich mit der Topographie des Lymphgefäßapparates des mittleren Ohres eingehend befaßt hat, ist geneigt, eine direkte Verbindung dieser Drüsengruppe mit der Pauke anzunehmen. Diese Auffassung stieß auf Widerspruch in erster Linie bei den Anatomen, die sich gegen ihre theoretische Grundlage, nämlich die Untersuchungen von Kessel, wenden. Kessel hat seinerzeit auf der medialen Fläche des Trommelfells unter der Epithelschicht ein spärliches Lymphnetz gefunden, welches mit den äußeren Lymphgefäßen

[4]) Handb. d. prakt. Chir. 1.

[5]) Lehrb. d. Kr. d. Ohres u. d. Luftw., herausg. v. Denker und Brünings. 1912.

[6]) „Mittelohr und Labyrinth" im Handb. d. Anatomie, herausg. v. Bardeleben. V/2.

[7]) Mschr. f. Ohrhlk. 36. 1902.

Digitized by Google
Original from UNIVERSITY OF CALIFORNIA
Generated on 2019-10-24 15:30 GMT / http://hdl.handle.net/2027/uc1.b3252765
Public Domain in the United States, Google-digitized / http://www.hathitrust.org/access_use#pd-us-google

des Trommelfells, somit auch mit denen des äußeren Gehörgangs, in Verbindung steht. Da nun die Lymphbahnen des äußeren Gehörganges in die Gl. mastoideae münden sollen, so wäre, wie Jürgens sagt, „die ununterbrochene Verbindung vom Mittelohre zur Mastoidgegend ersichtlich". Demgegenüber stellt Most fest, daß eine direkte Verbindung zwischen dem äußeren Gehörgang und den retroauriculären Drüsen nicht vorhanden ist. Diese Drüsen erhalten ihre Zuflüsse lediglich von den Lymphgefäßen der Ohrmuschel; ihre Injektion vom äußeren Gehörgange aus ist Most nicht gelungen; die abführenden Gefäße des äußeren Gehörgangs ziehen an ihnen vorbei zu den tiefen cervicalen Drüsen. Deshalb hält Most die Voraussetzung Jürgens' für unrichtig. Wenn trotzdem an den Beobachtungen, daß diese Drüsen bei Otitis media anschwellen, festgehalten werden soll, so hat Most dafür nur die Erklärung, daß der entzündliche Prozeß vom Mittelohre direkt auf das Periost und subcutane Zellgewebe der Mastoidgegend übergreifen und so zu Infektion jener Drüsen führen kann. Für einen Teil der publizierten Fälle, in denen eine Schwellung der Mastoiddrüsen vermutet wurde, ist Most geneigt, eine Verwechslung der retroauriculären mit den infraauriculären Drüsen anzunehmen, da die oberste der letztgenannten Drüsen hoch oben am Ansatz des Sternocleidomastoideus liegt, infiltriert noch höher rückt und so eine Mastoiddrüse vortäuschen kann. Auch Jürgens ist der Ansicht, daß sich die beiden Follikelgruppen gegeneinander verschieben können, indem besonders die infraauriculären Drüsen häufig zum Teile auf dem Warzenfortsatz liegen. Diese Ansicht wird von Bartels nicht geteilt.

Bei dem gegenwärtigen Stande unserer Kenntnisse fällt es nicht leicht, die Einwände der Anatomen und Kliniker gegeneinander abzuwägen. Es scheint mir jedoch, daß die Resultate anatomischer Forschung nicht ausreichen, die klinische Erfahrung zu erschüttern, daß bei Otitis media nicht gar so selten auch die hinteren Drüsen anschwellen. Habe ich doch selbst mehrere Fälle von Otitis media in Erinnerung, bei denen eine kleine druckempfindliche Drüse auf dem Warzenfortsatz zu tasten war, deren Lage eine Verwechslung mit einem subauriculären Knoten ausschloß.

Die Lymphe des äußeren Gehörgangs, speziell seiner hinteren und unteren Peripherie, strömt an den Mastoiddrüsen vorbei den tiefen Cervicaldrüsen zu. Durch Vermittlung des äußeren Gehörgangs und der perforierenden Trommelfellgefäße Kessels dürfte auch ein Teil der Paukenlymphe zu diesen Drüsen gelangen. Hierin sieht Most die Erklärung für die von einigen Autoren (Walb[8]), Jürgens, Stenger[9])

[8]) Schwartzes Handb. d. Ohrhlk. 1.

[9]) Arch. f. Ohrhlk. 47. 1904.

Digitized by Google
Original from UNIVERSITY OF CALIFORNIA
Generated on 2019-10-24 15:30 GMT / http://hdl.handle.net/2027/uc1.b3252765
Public Domain in the United States, Google-digitized / http://www.hathitrust.org/access_use#pd-us-google

beobachteten rosenkranzartigen Drüsenschwellungen längs des Sternocleidomastoideus bei Otitis media acuta und chronica. Eine direkte Verbindung dieser Drüsengruppe mit der Paukenhöhle ist nicht gefunden worden. Dagegen wäre es möglich, daß die Cervicaldrüsen nur eine zweite Etappe im Lymphgefäßsystem des Ohres darstellen, indem sie die Lymphe aus allen anderen periauriculären Lymphknoten aufnehmen, deren abführende Gefäße in ihnen münden.

Weitaus der größte Teil der Paukenlymphe scheint sich aber nach klinischen Erfahrungen in die unterhalb des Ohrläppchens liegenden infraauriculären Drüsen zu entleeren, denn diese Knoten pflegen bei Otitis media am häufigsten anzuschwellen. Auch dieser Lymphweg ist nur denkbar durch Vermittlung des äußeren Gehörgangs, indem die Infektion im Sinne Kessels durch das Trommelfell (Myringitis) ins Lymphgebiet des äußeren Gehörganges vordringt und von hier aus zu den Drüsen geleitet wird.

Zusammengefaßt stellen sich unsere heutigen Kenntnisse über den Lymphabfluß aus dem mittleren Ohre folgendermaßen dar: Die Lymphe der Paukenhöhle wird durch das Trommelfell hindurch dem Lymphgebiete des äußeren Gehörgangs beigemengt, von wo sie vorzüglich in die infraauriculären, seltener in die tiefen cervicalen, zuweilen auch noch in die retroauriculären Drüsen fließt. Die präauriculären Drüsen haben keine Zuflüsse vom Mittelohr.

Angesichts dieses Standes der Diskussion erhält jede weitere Mitteilung über Affektionen der vorderen, hinteren und cervicalen Lymphdrüsen einen besonderen Wert, und es wäre zu wünschen, daß klinischerseits durch Veröffentlichung einschlägiger Beobachtungen mehr zur Entscheidung der Streitfragen beigetragen werde. Von diesem Standpunkte aus dürfte die Beschreibung des von mir beobachteten instruktiven Falles, bei dem es infolge besonderer Umstände zu einer sukzessiven Erkrankung sämtlicher periauriculärer Drüsengruppen gekommen ist, von speziellem Interesse sein. Meine Beobachtung gewinnt aber auch noch dadurch an Bedeutung, daß es sich um Drüsenaffektionen im Verlaufe einer Mittelohrtuberkulose handelt. Denn nicht alle fortgeleiteten Mittelohrerkrankungen sind in bezug auf die Markierung des Lymphweges gleichwertig. Die akuten phlegmonösen Prozesse greifen gar zu leicht auf benachbarte Lymphgebiete über, so daß begleitende Drüsenschwellungen mit Vorsicht beurteilt werden müssen. Ebenso dringen maligne Tumoren sehr rasch über die engen Grenzen des Mittelohres hinaus; sie zeichnen sich außerdem durch auffallende Armut an Drüsenmetastasen aus. Die Drüsenschwellungen bei chronischer Mittelohreiterung sind wertvoller, aber,

Digitized by Google
Original from UNIVERSITY OF CALIFORNIA
Generated on 2019-10-24 15:30 GMT / http://hdl.handle.net/2027/uc1.b3252765
Public Domain in the United States, Google-digitized / http://www.hathitrust.org/access_use#pd-us-google

entgegen der Behauptung Stengers, nicht häufig genug und konstant, um ein systematisches Studium zu erlauben. Demgegenüber zeigt die Ausbreitung einer tuberkulösen Infektion sehr genau die Stromrichtung der Lymphe an. Die lokale Ausbreitung der Tuberkulose erfolgt ausschließlich auf dem regionären Lymphwege, wobei eine Drüsenetappe nach der anderen ergriffen und durch markante Veränderungen kenntlich gemacht wird. Deshalb wird durch Verfolgung des fortschreitenden tuberkulösen Infektionsprozesses der Lymphweg sogar besser und genauer aufgedeckt als durch die rein anatomische Untersuchung mit der Gerotaschen Injektionsmethode, bei der die Möglichkeit der gewaltsamen Schaffung neuer Bahnen durch die unter Druck stehende Injektionsmasse nicht ganz von der Hand zu weisen ist. Es wird daher heutzutage mit Recht die Verfolgung der tuberkulösen Infektion als die einwandfreieste Methode der Erforschung der Lymphwege bezeichnet (Weleminsky[10]), Tendeloo[11]).

Krankengeschichte. Der Patient, H. B., ein 17jähriger Bäckerlehrling, ist ein blasser, magerer Bursche. Sein Vater ist an Kehlkopftuberkulose gestorben, eine Schwester ist schwer lungenkrank. Auch er leidet an doppelseitiger chronischer Apicitis. Im November 1915 begann sein rechtes Ohr ohne Prodromalerscheinungen und beinahe ohne weitere Beschwerden zu fließen. Mitte Jänner 1916 entstand eine Schwellung hinter dem Ohre. Bei der Aufnahme (Februar 1916) wurde folgender Status erhoben: Körpertemperatur tagsüber normal, abends subfebril. Subjektive Beschwerden fehlen. Hinter dem rechten Ohre eine hühnereigroße Geschwulst, die eine gespannte, livid verfärbte Hautdecke und starke diffuse Fluktuation aufweist. Gehörgang gegen das Trommelfell zu trichterförmig verengt, in der Tiefe von Schüppchen bedeckte Granulationen. Flüstersprache rechts 4 *m*, Konversationssprache + 10 *m*. Labyrinth normal. Bei Eröffnung des retroauriculären Abscesses entleerten sich ca. 30 cm^3 eines graugrünen wässerigen nicht fötiden Eiters. Das Periost des Warzenfortsatzes war nicht abgehoben, auch zeigte nach Abhebelung desselben die Corticalis des Planum mastoideum ein vollkommen normales Aussehen. Unter dem Eindrucke der Anamnese, des otoskopischen Befundes und der subfebrilen Temperaturen wurde trotzdem die Indikation zur Aufmeißelung für gegeben erachtet und der Warzenfortsatz eröffnet. Im Innern des zellreichen Warzenfortsatzes fand sich eine leichte Hyperämie der Zellauskleidung, sonst zeigten sich keine pathologischen Veränderungen. In der Umgebung des Antrum gleichfalls nur geringfügige ostitische Veränderungen. Nach der Operation seröse Labyrinthitis, die nach einer Woche abgeklungen ist. Temperatur dauernd normal.

In der Folge zeigte die Operationswunde keine Heilungstendenz, sezernierte stark, war mißfärbig belegt. Die Untersuchung der Granulationen ergab Tuberkulose, auch der Tierversuch fiel positiv aus. Darauf wurde mir der Kranke im

[10]) „Das Verhalten infizierter Organe zu ihren regionären Drüsen." B. kl. W. 1905. Nr. 31/32.

[11]) „Aerolymphogene Lungentuberkulose." M. m. W. 1907. Nr. 3.

Generated on 2019-10-24 15:30 GMT / http://hdl.handle.net/2027/uc1.b3252765
Public Domain in the United States, Google-digitized / http://www.hathitrust.org/access_use#pd-us-google
Digitized by Google
Original from UNIVERSITY OF CALIFORNIA

April 1916 zur spezifischen Behandlung übergeben. Bei der Übernahme fand ich eine weit klaffende Operationswunde mit äußerst spärlicher Granulationsdecke und infiltrierten Rändern vor; an manchen Stellen lag rauher Knochen bloß. Hinter der Wunde, einige Millimeter vom Rande entfernt, war ein erbsengroßer schmerzhafter Knoten unter den verdickten Weichteilen zu tasten (Fig. 2, a). Die Gegend unterhalb des Ohrläppchens war von einem derben, etwas eindrückbaren Ödem eingenommen, auch die Falte zwischen Tragus und Wange war verstrichen.

Patient wurde nun mit subkutanen Injektionen von Tuberkulomucin behandelt[12]), und zwar wurde gleich mit relativ hohen Dosen begonnen. Nach der vierten Injektion bildete sich vor dem Tragus ein derber haselnußgroßer Knoten; gleichzeitig begann das Infiltrat unterhalb des Ohrläppchens zu wachsen und auch die am Warzenfortsatz liegende Drüse wurde größer und sehr druckempfindlich. Als ich diese Drüsenschwellungen als übermäßige Herdreaktionen erkannte und mich beeilte, die Dosierung herabzusetzen, war es bereits zu spät. Eine Drüse nach der anderen schwoll zusehends an, längs des Kopfnickers kam eine Perlenschnur verdickter Drüsen zum Vorschein. Nach einiger Zeit vereiterte eine Anzahl von Drüsen: die Tragusdrüse brach durch, gleichzeitig bildete sich am hinteren unteren Rande der Operationswunde zwischen Periost und Haut eine Fistel, aus der Eiter kam, wenn auf die Mastoiddrüse (a) ein Druck ausgeübt wurde. Um weiteren Abszedierungen vorzubeugen, beschloß ich, alle übrigen tastbaren Drüsen zu exstirpieren, was in zwei Sitzungen erledigt wurde. Das erstemal wurden vier größere und kleinere Knoten vor und unterhalb der Ohrmuschel entfernt, von denen zwei bereits vereitert waren; in der zweiten Sitzung wurden sechs Knötchen, die vor und unter dem Sternocleidomastoideus saßen, angegangen. Die histologische Untersuchung ergab bei acht von zehn exstirpierten Drüsen deutliche Zeichen der Tuberkulose. Trotzdem die meisten Knoten mit der Kapsel entfernt wurden, kam es zu Infektion der Wunden, so daß ich monatelang mit Fisteln und Eiterretentionen zu kämpfen hatte, die halbkreisförmig das untere Ohr umfaßten und die Behandlung der primären Mittelohrtuberkulose ungemein erschwerten. Derzeit sind beinahe alle Fisteln geschlossen und nirgends in der Umgebung des Ohres Drüsen zu tasten (Fig. 1).

Im Verlaufe einer Mittelohrtuberkulose sind demnach Elemente sämtlicher periauriculärer Drüsengruppen sekundär erkrankt, und zwar:

1. Beide Mastoiddrüsen. Ich nehme an, daß es eine Mastoiddrüse war, die, frühzeitig vereitert, einen extraperiostalen Absceß am Warzenfortsatz verursacht und so eine Mastoiditis vorgetäuscht hatte. Die zweite Mastoiddrüse (Fig. 2, a) erkrankte später und brach am Rande der Operationswunde durch.

2. Die präauriculären Drüsen. Die obere (b) ist eitrig eingeschmolzen und nach außen, im weiteren Verlaufe auch nach dem äußeren Gehörgang perforiert. Die untere (c) wurde exstirpiert, sie lag der Parotis an. Bemerkenswert ist, daß unterhalb dieser Drüse noch ein kleiner Lymphfollikel saß (d), so im Gewebe der Parotis eingebettet, daß er erst nach Incision der Speicheldrüse herausgeschält werden konnte. Bei der histologischen Untersuchung erwies sich

[12]) Siehe Cemach, „Die spezifische Behandlung der Mittelohrtuberkulose". Mschr. f. Ohrhlk. 1916. H. 7 u. 8.

Digitized by Google
Original from UNIVERSITY OF CALIFORNIA
Generated on 2019-10-24 15:30 GMT / http://hdl.handle.net/2027/uc1.b3252765
Public Domain in the United States, Google-digitized / http://www.hathitrust.org/access_use#pd-us-google

auch diese Lymphdrüse (gleich der Drüse c) als tuberkulös, daher regionär zum Mittelohr.

3. Drei infraauriculäre Drüsen (e, f, g). Sie wurden exstirpiert, wobei g, die ganz vereitert war, einriß und die Wunde infizierte. e lag dem unteren Pol der Parotis, g dem vorderen Rande des Kopfnickers an. Außerdem wurden bei der Operation noch zwei Knötchen gefunden: eines in der Tiefe zwischen e und g, ein anderes hinten oben nahe am Ansatz des Sternocleidomastoideus, die nicht vergrößert waren und histologisch keine krankhaften Veränderungen aufwiesen.

Fig. 2.

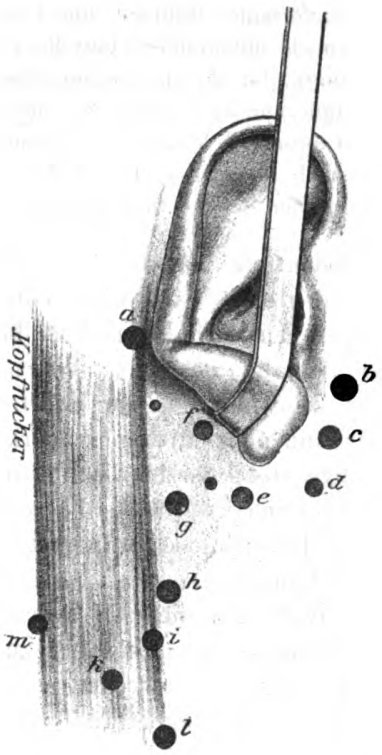

4. Fünf Drüsen der tiefen cervicalen Gruppe (h, i, k, l, m). Drei lagen der Jugularis an, eine (k) wurde unter dem Kopfnicker, die letzte (m) an seinem hinteren Rande vorgefunden. Alle fünf waren vergrößert und ließen histologisch chronische produktive Entzündung, aber nur drei von ihnen (h, i, m) deutliche Zeichen der Tuberkulose erkennen.

Im Laufe der Behandlung habe ich wiederholt jene Rachengegend inspiziert und palpiert, in der die seitliche Retropharyngealdrüse liegt, die nach Most von der Eustachischen Tube und durch ihre Vermittlung vom Mittelohre gespeist wird, konnte aber eine Schwellung der Drüse nicht konstatieren.

Generated on 2019-10-24 15:30 GMT / http://hdl.handle.net/2027/uc1.b3252765
Public Domain in the United States, Google-digitized / http://www.hathitrust.org/access_use#pd-us-google
Digitized by Google
Original from UNIVERSITY OF CALIFORNIA

Das Bemerkenswerte am vorliegenden Falle ist also:

1. Die große Anzahl der im Anschlusse an eine tuberkulöse Mittelohrentzündung sekundär erkrankten regionären Drüsen.

2. Die Tatsache, daß die Mastoiddrüsen frühzeitig, früher als die subauriculäre Gruppe, ergriffen wurden.

3. Die Affektion der präauriculären Gruppe, wobei von besonderem Interesse der Befund eines dritten im Gewebe der Parotis liegenden Knotens ist, der gleichfalls in Verbindung mit dem Mittelohre stehen dürfte.

Der äußere Gehörgang war an dem Prozesse nur insoferne beteiligt, als von Anfang an ein schmales ringförmiges Infiltrat am Limbus des Trommelfells zu sehen war, das auch jetzt noch unverändert besteht. An der vorderen Circumferenz des äußeren Gehörganges, für die die präauriculären Drüsen regionär sind, konnten dagegen keine Veränderungen, welcher Art immer, gefunden werden. Die Frage nach der Rolle, die der äußere Gehörgang als Vermittler des Lymphtransportes zu den Drüsen spielt, muß auch im vorliegenden Falle offen gelassen werden, wie sie überhaupt auf Grund klinischer Beobachtung kaum je entschieden werden dürfte.

Eine praktische Bedeutung kommt vor allem der Affektion der Mastoiddrüsen zu, durch die eine Mastoiditis vorgetäuscht werden kann. Auch in dieser Beziehung ist der vorliegende Fall, bei dem die Fehldiagnose die Trepanation eines beinahe gesunden Warzenfortsatzes zur Folge hatte, sehr lehrreich. Ich sehe hier von der Erörterung der Frage, ob der operative Eingriff bei beginnender Mittelohrtuberkulose indiziert ist oder nicht, ganz ab. (Die Frage steht derzeit bekanntlich im Mittelpunkte der Diskussion.) Wenn aber operiert werden soll, so muß zweifellos radikal operiert werden, denn bei Tuberkulose kann nicht radikal genug operiert werden. Eine Antrotomie kommt daher bei festgestellter Tuberkulose der Pauke als Operation der Wahl gar nicht in Betracht, da sie nur geeignet wäre, einen mucösen Prozeß in einen ossalen zu verwandeln, ohne zur Heilung der Tuberkulose auch nur das Geringste beizutragen. Deshalb ist auch vom Standpunkte der Anhänger der Frühoperation bei Mittelohrtuberkulose eine nicht indizierte Aufmeißelung, wie sie hier geschehen ist, nicht belanglos. Die praktische Wichtigkeit solcher Fälle wird noch dadurch erhöht, daß sie nicht so selten sind, wie man annehmen könnte. Jürgens (l. c.) kennt mehrere Fälle, bei denen „die Trepanation gemacht wurde, ohne daß eine Erkrankung des Warzenfortsatzes bestand und nur die Drüsen auf ihm und in seiner Umgebung Fieber und Druckschmerz bewirkten".

Die Differentialdiagnose zwischen Lymphadenitis und Mastoiditis ist in der Mehrzahl der Fälle nicht schwierig, es gibt aber einzelne Drüsenentzündungen, bei denen alles danach angetan zu sein scheint, auch den

Digitized by Google
Original from UNIVERSITY OF CALIFORNIA
Generated on 2019-10-24 15:30 GMT / http://hdl.handle.net/2027/uc1.b3252765
Public Domain in the United States, Google-digitized / http://www.hathitrust.org/access_use#pd-us-google

erfahrenen Operateur irre zu führen. So wurde in unserem Falle das prägnanteste Symptom der Mastoiditis: die „Senkung" des äußeren Gehörgangs, durch ein ringförmiges Infiltrat desselben vorgetäuscht. Unter solchen Umständen kann nur der Befund etwaiger anderer druckempfindlicher Drüsenpakete in der Umgebung des Ohres die Diagnose auf den richtigen Weg leiten. Versagt auch dieses Mittel, so kann Klarheit nur durch die Operation gebracht werden, wenn bei derselben dem Zustande des Periosts und der Oberfläche des Planum mastoideum genügende Aufmerksamkeit zugewendet wird. Dann kann es nicht schwer fallen, zu eruieren, ob der Absceß intra- oder extraperiostal lag, ob der Eiter aus dem Warzenfortsatz oder aus dem subcutanen Bindegewebe stammt. Ohne Durchbruchstelle kein Mastoidalabsceß! Schwieriger wird die Entscheidung, wenn weder extra- noch subperiostal Eiter gefunden wurde; hier kann nur die Untersuchung der durchtrennten Weichteile die etwaige Anwesenheit einer entzündeten Drüse im subcutanen Gewebe aufdecken und Anhaltspunkte für oder wider die Eröffnung des Warzenfortsatzes bringen. Die Inspizierung der Weichteile soll daher grundsätzlich der Trepanation vorangehen. Wer sie unterläßt, kann leicht in die Lage kommen, die Verantwortung für eine nicht indizierte Aufmeißelung tragen zu müssen.

Aus der k. k. Universitäts-Ohrenklinik in Wien
(Vorstand: Hofrat Prof. V. Urbantschitsch).

Die Modifikation des Gelléschen Versuches per tubam durch den Katheterismus.

Von Dr. **Siegfried Gatscher**, Assistent der Klinik.

In der Sitzung der Österreichischen Otologischen Gesellschaft vom 26. Februar 1917 habe ich eine kurze vorläufige Mitteilung über diesen Gegenstand zum Vortrag gebracht und werde jetzt an dieser Stelle ausführlich über meine Beobachtungen berichten. Schon vor dem Kriege hatte ich an einer Reihe von Fällen in dieser Richtung gearbeitet, bin aber damals, plötzlich herausgerissen, zu keinem Abschluß gelangt. Einleitend möchte ich nochmals betonen, daß die Verläßlichkeit der untersuchten Personen bei der Beobachtung und dem Auftreten subjektiver Symptome von größter Bedeutung ist, wenn man diese Angaben in wissenschaftlicher Weise verwerten will. Es war mir deshalb sehr wertvoll, zwei Ärzte untersuchen zu können, weil ich durch ihre Angaben die der anderen

Digitized by Google
Original from UNIVERSITY OF CALIFORNIA
Generated on 2019-10-24 15:30 GMT / http://hdl.handle.net/2027/uc1.b3252765
Public Domain in the United States, Google-digitized / http://www.hathitrust.org/access_use#pd-us-google

Patienten gewissermaßen einer Kontrolle unterwerfen und dadurch eine größere Sicherheit für die Richtigkeit gewinnen konnte.

I. Diskussion des Themas.

Über den Gegenstand selbst liegen mir die Originalarbeiten nicht vor. Ich muß mich also an die Arbeit von E. Bloch: „Die Methode der zentripetalen Pressionen und die Diagnose der Stapesfixation" in der Zschr. f. Ohrhlk., 25. Bd., anlehnen. Diese Arbeit führt auch die in Betracht kommende, übrigens sehr geringe Literatur an, so daß ich mich bei meinen Ausführungen auf diejenigen Arbeitsangaben beschränken kann, zu denen sie eine Beziehung haben.

Gellé beschrieb auf dem internationalen medizinischen Kongreß in London im Jahre 1881 in einem Vortrage über Nerventaubheit folgenden einfachen Versuch (die folgenden Worte sind aus E. Bloch zitiert):

„Verbindet man bei einem Normalhörenden einen Gummiballen mittelst eines kurzen Schlauches luftdicht mit der Mündung eines Gehörganges und bringt man den Stiel einer tönenden Stimmgabel in Kontakt mit dem Ballen, so tritt, so oft durch Kompression des letzteren die Luft im Meatus verdichtet wird, eine Abnahme der Tonempfindungsstärke ein. Diese Abnahme überdauert nicht die Steigerung des Luftdruckes und sie kann beliebig oft nach einander wiederholt werden, so lange überhaupt die Stimmgabel tönt. Die gleiche Wahrnehmung macht man, wenn dieselbe auf den Scheitel aufgesetzt wird.

Ist aber das Mittelohr erkrankt, d. h. ist das Trommelfell starr und unbeweglich und die Steigbügelplatte im ovalen Fenster verwachsen, so bleiben die Pressionen ohne Einfluß auf die Stärke der Tonempfindung."

Dieser Versuch ist demnach imstande, die Beweglichkeit des Leitungsapparates, implicite der Stapesplatte zu erweisen. Theoretisch ist die damit verbundene Abnahme der Tonempfindung auf einen Druck im Labyrinth zu beziehen.

Ich überlegte nun: Was durch einen Luftdruck vom Gehörgang aus möglich ist, muß auch zustande kommen, wenn man für die Druckwirkung den zweiten (offenen) Zugang zur Paukenhöhle wählt, also per tubam durch den Katheter Luft in die Pauke einströmen läßt.

Die erste Frage galt der Stärke des auf diesem Weg ausgeübten Druckes und sein Verhältnis zu dem, der vom Gehörgang ausgeübt wird.

A. Politzer hat im Jahre 1862 in der W. m. W. Experimente am anatomischen Präparate veröffentlicht, die in dieser Frage Aufschluß geben konnten. Ich möchte hier nicht die Beschreibung dieser Versuche genau wiederholen, sondern nur einige Details herausgreifen und das Endresultat anführen.

Generated on 2019-10-24 15:30 GMT / http://hdl.handle.net/2027/uc1.b3252765
Public Domain in the United States, Google-digitized / http://www.hathitrust.org/access_use#pd-us-google
Digitized by Google
Original from UNIVERSITY OF CALIFORNIA

Es gelang ihm nachzuweisen, daß der auf das Labyrinth ausgeübte Druck durch Luftkompression per tubam zirka dreimal so groß ist als der durch Kompression vom Gehörgang aus. Durch geeignete Kautelen in der Versuchsanordnung konnte Politzer den Druck einerseits durch Ausschaltung der Beteiligung des runden Fensters, andrerseits durch Ausschaltung des Trommelfelles per tubam auf die Steigbügelplatte lokalisieren und die Größe der Druckwirkung messen. Sie betrug im ersten Falle um mehr als die Hälfte weniger, im zweiten zirka ein Drittel des Wertes, der am unveränderten Präparate gewonnen worden war. Die Ausschaltung des Trommelfelles ist nach der Ansicht dieses Autors ein Beweis dafür, daß die Spannung des Trommelfelles allein nicht die Ursache für das Phänomen abgibt. Das Ergebnis der Versuche überhaupt ist geeignet, über die Frage der Ankylose des Steigbügels an der Leiche zu entscheiden.

Auch Fr. Bezold hat über derartige Versuche in Band 16 des Arch. f. Ohrhlk. berichtet und gelangt zu einem mit Politzer übereinstimmenden Resultat in Bezug auf das Verhältnis zwischen Druckwirkung von der Tube und vom Gehörgang aus.

Es lagen nun im vorhinein die Chancen für einen deutlicheren Ausfall des Gellé schen Versuches in der von mir gewählten Modifikation günstig. Ich bemerke, daß ich aber gleich hier einem eventuellen Einwurf begegnen muß. Man könnte vielleicht das Kathetergeräusch als Ursache dafür annehmen, daß der Ton der vor dem Gehörgang schwingenden Stimmgabel abgeschwächt wird. Diesbezüglich verlasse ich mich vollkommen auf die Angaben des einen der beiden untersuchten Ärzte, der dieses Geräusch vollkommen von der Tonempfindung zu differenzieren vermochte.

Tatsächlich hat nun ein Vergleich bei allen Untersuchten, von denen ich hier nur sechs in extenso mit ihrem Ohrbefund mitteile, ergeben, daß die Druckwirkung per tubam eine größere ist. Besonders wichtig ist diese Tatsache für die Fälle, wo der Gellésche Versuch aus verschiedenen Gründen vom Gehörgang nicht auszulösen war.

Damit gelangen wir zu einer zweiten voraussetzenden Frage: Ist der Zustand des Trommelfelles von Einfluß auf das Ergebnis der angewendeten Modifikation?

Der Gellésche Versuch kann ja nur dann einen Aufschluß über die Beweglichkeit der Stapesplatte geben, wenn der Druck auf das Trommelfell auf jene fortgeleitet wird, wenn also das Trommelfell bzw. die Gehörknöchelchenkette beweglich ist. Bei allen narbigen und adhäsiven Veränderungen mit Unbeweglichkeit des Leitungsapparates bis zum Stapes sagt ein negativer Gellé nichts über die Beweglichkeit seiner Platte.

Digitized by Google
Original from UNIVERSITY OF CALIFORNIA
Generated on 2019-10-24 15:30 GMT / http://hdl.handle.net/2027/uc1.b3252765
Public Domain in the United States, Google-digitized / http://www.hathitrust.org/access_use#pd-us-google

Komme ich aber von der Tube her mit dem Druck heran, so weiche ich den Hindernissen in der Zuleitung aus und das Resultat der Prüfung ist von diesen Hindernissen unabhängig. Außerdem ist damit aber ein Anhaltspunkt gegeben für den Einfluß der Trommelfellspannung auf den Ausfall des Versuches. Fall 1 und 2 waren für Gellé vom Gehörgang aus negativ, positiv in meiner Modifikation. Die Erklärung ist aus dem angegebenen Zustande des Trommelfelles zu ersehen.

Bezüglich des Einflusses der Trommelfellspannung auf den Gellé-schen Versuch möchte ich jetzt auf eine andere Arbeit Bezolds verweisen und dann über eine Maßnahme berichten, die ich getroffen habe, um diesen Einfluß, wie ich glaube, auszuschalten. Bezold sagt in seiner Arbeit „Nachtrag zum statistischen Ergebnisse über die diagnostische Verwendbarkeit des Rinneschen Versuches etc." im 18. Bd. der Zschr. f. Ohrhlk. über den Gellé schen Versuch, daß dem Ergebnis des letzteren sehr wahrscheinlich physikalische Bedingungen zugrunde liegen, welche überhaupt nicht im Ohre selbst, sondern in dem angewendeten Apparat zu suchen sind. In derselben Arbeit an einer früheren Stelle sagt er, daß beim Gellé schen Versuch ebenso wie beim Experimentum Valsalvae etc. eine vermehrte Spannung des Trommelfelles eintritt.

Dem ersten Einwand unterliegt meine Modifikation nicht mehr. Die Untersuchung gestaltet sich ja so, daß der Katheter wie zu therapeutischen Zwecken eingeführt wird. Während der Lufteinblasung hält sich der Patient die tönende Stimmgabel vor das Ohr. Es wird also bei dem Versuch keine Änderung an dem Leitungsapparat gesetzt, vor allem keine Resonanzquelle, wie Bezold meint, geschaffen. Der Ausfall des Versuches hat seine Bedingungen nur in sich selbst.

Was nun die Anspannung des Trommelfelles anbelangt, so habe ich versucht, durch die Kombination beider Methoden des Gellé schen Versuches diese Komponente auszuschalten. Ich habe also vom Gehörgang komprimiert und gleichzeitig durch den Katheter meine Modifikation ausgeführt. Natürlich mußte bei dieser Anordnung die Stimmgabel auf dem Kopf aufgesetzt, also die Knochenleitung geprüft werden. Ich stelle mir vor, daß dadurch das Trommelfell durch Druck und Gegendruck fixiert werde. Der Überschuß des größeren tubaren Druckes konnte dann direkt die gewünschte, für das Prinzip des ganzen Versuches notwendige Wirkung auf die Stapesplatte ausüben. Jedenfalls bekam ich auch auf diese Weise eine Abschwächung des Tones.

In der bereits zitierten Arbeit sagt Bezold weiter an einer Stelle, daß bei Luftdruckschwankungen wie u. a. beim Gellé schen Versuch das runde Fenster nicht ganz außer Betracht bleiben darf. Diese Bemerkung zielt wie andere Stellen der Arbeit darauf hin, den Hauptanteil bei der

Digitized by Google
Original from UNIVERSITY OF CALIFORNIA
Generated on 2019-10-24 15:30 GMT / http://hdl.handle.net/2027/uc1.b3252765
Public Domain in the United States, Google-digitized / http://www.hathitrust.org/access_use#pd-us-google

Einwirkung auf das Labyrinth (im Sinne solcher Versuche) auf das Konto des runden Fensters zu setzen. In dieser Frage konnte ich bei meiner Modifikation keine entscheidende Klärung finden. Aber auch Bloch sagt im 7. seiner Schlußsätze wörtlich: „Besteht ein Defekt im Trommelfell, so hängt der Ausfall der PC allein von dem Zustande des ovalen (und des runden ?) Fensters ab. Bei negativem Ausfalle des Versuches ist eine Fixierung der Stapesplatte anzunehmen." (PC bedeutet Pressions centripètes.) Im 8. Satz sagt er dann: „Über die Ursache der Unbeweglichkeit des Steigbügels geben die PC an und für sich keine Auskunft." Der Akzent liegt also bei Bloch auf dem Zustande der Stapesplatte.

II. Die untersuchten Fälle.

Ich habe eine viel größere Anzahl als die folgenden untersucht, teile aber absichtlich nur das Ergebnis dieser 8 Fälle mit, weil sie mir in ihren Angaben vollständig verläßlich erschienen sind. Die Untersuchten sind demnach Repräsentanten aller Fälle und geben gewissermaßen einen präzisen Ausdruck für das, was die gesamte Untersuchungsreihe mir an Tatsachen geliefert hatte. Demgemäß sind auch, mit Ausnahme des fünften normalen Falles, solche Patienten angeführt, die Träger verschiedener Ohrerkrankungen waren.

Der Gellésche Versuch wurde ausschließlich mit der an der Klinik gebräuchlichen mittleren Stimmgabel (c_1) geprüft. G bedeutet im Status Gellé, M die von mir gewählte Modifikation.

1. Fall. H. K., 28 J., Lehrerin.

Seit dem 5. Lebensjahre links Ohreiterung. Das Ohr seit 1913 konstant trocken.

Trommelfell: R. normal; l. großer Defekt, Paukenschleimhaut blaß, Hammerrest und Trommelfellrest oben adhärent.

Tube links durchgängig.

Weber nach links, Rinne rechts positiv, links negativ.

Knochenleitung rechts normal, links etwas verkürzt.

C (64) rechts positiv, links 0, c_4 rechts normal, links starker Anschlag verkürzt.

Fl.-Spr. rechts normal, links $^1/_2$—1 *m*.

Links G negativ, M deutlich positiv.

2. Fall. H. P., 24 J., Privat.

Beiderseits ohrkrank seit dem 11. Lebensjahr, angeblich niemals Ohrfluß. Seither schlechtes Gehör. Seit 3 Jahren Sausen.

Trommelfell: Beiderseits milchig getrübt, adhäsive Veränderungen, einzelne Atrophien. Sigle unbeweglich.

Digitized by Google
Original from UNIVERSITY OF CALIFORNIA
Generated on 2019-10-24 15:30 GMT / http://hdl.handle.net/2027/uc1.b3252765
Public Domain in the United States, Google-digitized / http://www.hathitrust.org/access_use#pd-us-google

Weber im Kopf, Rinne beiderseits negativ. Knochenleitung annähernd normal.

C beiderseits kaum, c_4 beiderseits verkürzt.

Fl.-Spr. rechts 3 *m*, links 1 *m*.

G Tonabschwächung rechts stärker als links, M ausgesprochen positiv.

3. Fall. A. L., 42 J., Lehrerin.

Seit zirka 16 Jahren Sausen, zuerst rechts, dann links. Seit 1912 plötzlich (zur Zeit der Menses) auftretende Gehörsabnahme.

Trommelfell: Beiderseits annähernd normal.

Weber im Kopf, Rinne beiderseits unendlich negativ. Knochenleitung normal.

C beiderseits 0, ebenso c_4.

Konv.-Spr. rechts für e- und i-Laute 10 *cm*, a und o 30 *cm*, links für e und i 20 *cm*, a und o 30 *cm*.

G beiderseits kaum, M rechts negativ, links positiv.

4. Fall. I. I., 43 J., Bürgerschullehrer.

Seit 6 Jahren unter Sausen Gehörabnahme.

Trommelfell: Beiderseits normal, beweglich. Tuben durchgängig.

Weber im Kopf, Rinne beiderseits unendlich negativ.

C rechts eine Spur, links 0, c_4 rechts verkürzt, links 0.

Fl.-Spr. rechts ad concham, links 0.

Konv.-Spr. rechts 3—4 *m*, links ad concham.

G beiderseits negativ, M beiderseits positiv, Kombination von G + M positiv.

5. Fall. S. B., 21 J., Mediziner.

Subjektiv keine Klage.

Ohrbefund beiderseits normal.

Linke Tube durchgängig.

G links positiv, und zwar deutlicher als M. Kombination von G + M positiv.

6. Fall. Dr. F. F., 29 J., Arzt.

Bis 15. VIII. 1916 beiderseits stets ohrgesund, an diesem Tage durch Granatexplosion Verschüttung. Zunächst durch 3 Stunden Erscheinung von Commotio cerebri. Dann nach dem Erwachen anscheinend Detonationstaubheit beider Ohren, heftiges Sausen, Kopfschmerz. In zirka 10 Tagen links Restitutio, rechts in ungefähr 4 Monaten Besserung bis zum gegenwärtigen Stadium.

Trommelfell: Beiderseits trübe, etwas eingezogen, beweglich.

Tuben durchgängig.

Generated on 2019-10-24 15:30 GMT / http://hdl.handle.net/2027/uc1.b3252765
Public Domain in the United States, Google-digitized / http://www.hathitrust.org/access_use#pd-us-google
Digitized by Google
Original from UNIVERSITY OF CALIFORNIA

Weber nach links, Rinne beiderseits positiv, Knochenleitung rechts verkürzt, links normal.

C und c_4 rechts verkürzt, links normal.

Fl.-Spr. rechts zirka 4 *m*, links normal.

G rechts negativ, links positiv. M rechts negativ, links: Ton verschwindet.

Kathetergeräusch wird deutlich vom Ton differenziert.

7. Fall. I. K., 36 J., Beamtensgattin.

Mit 6 Jahren links Ohrfluß, seither allmähliche Gehörverschlechterung. Rechts seit zirka 4 Jahren Sausen.

Trommelfell: R. annähernd normal, l. eingezogen und getrübt; beide mit Sigle beweglich.

Linke Tube durchgängig.

Weber im Kopf, Rinne beiderseits positiv. Knochenleitung rechts normal, links verkürzt.

C beiderseits positiv, rechts stärker als links, c_4 rechts positiv, links negativ.

Fl.-Spr. rechts normal, links 10—20 *cm*.

G links negativ, M deutlich positiv bis zum Verschwinden des Tones.

8. Fall. Professor Dr. S. G., 47 J., Arzt.

Im Vorjahre beiderseits Gefühl von Völle im Ohre, durch zirka ½ Jahr dauernd. Wurde damals mit Katheter und Bougie behandelt.

Derzeit subjektiv ohne Beschwerden.

Trommelfell: Beiderseits annähernd normal.

Stimmgabelbefund normal.

Fl.-Spr. rechts normal, links + 6 *m*.

G beiderseits Abnahme des Tones. M links negativ, d. h. die Tube erweist sich trotz Bougie als undurchgängig.

III. Besprechung der Fälle.

Fall 1 und 2 zeigen adhäsive Veränderung. Im ersten besteht gleichzeitig ein Defekt, im zweiten sind Atrophien vorhanden. Die Trommelfelle sind unbeweglich. Die Kompression durch G kann also im ersten Fall die Stapesplatte nicht erreichen, G fällt negativ aus. Im zweiten Fall wird vielleicht durch die Atrophien (diese bewegen sich im Sigle) eine Druckwirkung durch G möglich, daher die Tonabschwächung. In beiden Fällen umgeht M das Hindernis, so daß es zum positiven Ausfall kommt.

Fall 3 und 4 stellen vorgeschrittenste Stadien der Otosklerose dar. Aus dem Verhältnis von M größer als G (bezüglich der Druckwirkung) erklärt sich der Ausfall der Versuche.

Digitized by Google
Original from UNIVERSITY OF CALIFORNIA
Generated on 2019-10-24 15:31 GMT / http://hdl.handle.net/2027/uc1.b3252765
Public Domain in the United States, Google-digitized / http://www.hathitrust.org/access_use#pd-us-google

Fall 5 ist normal. Das Ergebnis ist insoferne paradox, als die Kombination gelingt. Man könnte zur Erklärung ein abnormes Verhalten der Tube annehmen. Dann erklärt sich die Kombination als einfaches G, weil M dann durch das Tubenhindernis in seiner Druckwirkung kleiner wird.

Fall 6 und 7 erscheinen als Cochlearisaffektionen. Fall 6 ließe also G und M positiv erwarten. Da es sich um eine traumatische Genese handelt, könnte man an Veränderungen denken, die ein Hindernis ähnlich der Otosklerose an der Labyrinthkapsel setzen, woraus sich G und M erklären ließen. G negativ kommt aber auch bei Läsionen des Innenohres vor. Der Ausfall von G und M im Falle 7 entspricht einer solchen Varietät, sichert aber vielleicht die Diagnose.

Fall 8 erwies sich für G entsprechend dem Status positiv. M mußte wegen der Beschaffenheit der Tube versagen.

IV. Zusammenfassung.

In der vorliegenden Arbeit habe ich mich bei meinen Untersuchungen zunächst nur mit den Pressions centripètes Gellés befaßt. Seine Angabe über den dadurch auslösbaren biauralen Reflex blieb zunächst von den Untersuchungen ausgeschieden. Die Vollständigkeit verlangt aber auch eine Stellungnahme zu dieser Frage. Ich habe darüber bereits zu arbeiten begonnen und werde die gewonnenen Resultate zum Gegenstand einer separaten Publikation machen.

Das Ergebnis der hier beschriebenen Modifikation ist ein subjektives Symptom und daher als solches diagnostisch zu bewerten und zu verwerten. Seine diesbezügliche Dignität ist aber der der anderen subjektiven Symptome gewiß gleichzusetzen. Unsere Stimmgabeluntersuchungen gehören ja alle in diese Gruppe.

Nach der Art ihrer Anwendung und den physikalischen Voraussetzungen kann dieser Modifikation gegenüber dem gewöhnlichen Gelléschen Versuch eine größere Valenz zugebilligt werden. Ein Vorteil bei ihrer Anwendung liegt auch darin, daß die Stimmgabel zur Prüfung frei vor das Ohr gehalten werden kann, wenn der Untersuchte in Luftleitung perzipiert. Eine notwendige Voraussetzung ist die Möglichkeit des Katheterismus bzw. die Wegsamkeit der Tube.

Aus den gefundenen Resultaten lassen sich etwa nachstehende Folgerungen ableiten.

1. Der von der Tube ausgeübte Druck ist stärker und daher wirksamer als der Druck vom Gehörgang.

2. Veränderungen des Trommelfelles, die seine Beweglichkeit herabsetzen oder aufheben und dadurch die Ausführung des Gelléschen Versuches er-

Generated on 2019-10-24 15:30 GMT / http://hdl.handle.net/2027/uc1.b3252765
Public Domain in the United States, Google-digitized / http://www.hathitrust.org/access_use#pd-us-google
Digitized by Google
Original from UNIVERSITY OF CALIFORNIA

schweren oder verhindern, bilden kein Hindernis für die Anwendung der Modifikation.

3. Der negative Ausfall des Gelléschen Versuches in solchen Fällen wird durch die Modifikation kontrolliert; fällt sie auch negativ aus, so spricht das für eine Unbeweglichkeit der Stapesplatte.

4. Fälle, die auf den Gelléschen Versuch nicht mehr ansprechen, geben bei Anwendung der Modifikation noch ein positives Resultat (vorgeschrittene Otosklerose).

5. Die Beteiligung des runden Fensters kann durch die Modifikation nicht ermittelt werden.

6. Fälle von herabgesetzter Perzeptionsfähigkeit geben oft einen undeutlichen Ausfall des Gelléschen Versuches; in diesen kann die Modifikation im Zusammenhang mit dem übrigen Stimmgabelbefund eine Beteiligung der Stapesplatte ausschließen.

Aus der Schulohrenklinik in Berndorf
(Vorstand: Professor Dr. G. Alexander).

Schulärztliche Ohruntersuchungen an der Volksschule zu Berndorf in Nieder-Österreich in den Jahren 1913, 1914, 1915 und 1916 (6., 7., 8. und 9. Jahr).

Von Professor Dr. **Gustav Alexander**, Schulohrenarzt.

Die Untersuchung in den Berichtsjahren erfolgte wie in den früheren Jahren auf Grund der Zuweisung der mit Ohren-, Nasen- und Rachenkrankheiten behafteten Schüler durch den Schularzt Herrn Dr. Karl Lämel zu den ohrenärztlichen Ordinationen.

1913.

Zur Untersuchung gelangten 122 Schüler, darunter fanden sich 18 Nachuntersuchungen (10 Knaben, 8 Mädchen) von Schülern, die während der vergangenen Jahre schon zur Untersuchung bzw. Operation gelangt waren. Die Neuuntersuchungen betrafen 104 Schüler, davon 51 Knaben und 53 Mädchen.

Digitized by Google
Original from UNIVERSITY OF CALIFORNIA
Generated on 2019-10-24 15:30 GMT / http://hdl.handle.net/2027/uc1.b3252765
Public Domain in the United States, Google-digitized / http://www.hathitrust.org/access_use#pd-us-google

Die 51 Knaben gehörten an:

dem vorschulpflichtigen Alter	6
der I. Volksschulklasse	12
„ II. „	6
„ III. „	9
„ IV. „	4
„ V. „	3
„ VI. „	3
„ I. Bürgerschulklasse	3
„ II. „	3
„ II. Gymnasialklasse	1
„ III. „	1

Von den 53 Mädchen betrafen:

das vorschulpflichtige Alter	7
die I. Volksschulklasse	12
„ II. „	8
„ III. „	6
„ IV. „	5
„ V. „	3
„ VI. „	5
„ I. Bürgerschulklasse	4
„ II. „	3

Von jedem neuuntersuchten Fall wurde eine ausführliche Krankengeschichte angelegt, die gegenüber den früheren Jahren einige Änderungen aufweist. Zur Illustration diene das folgende, für die Krankengeschichte vorgedruckte Formular:

Schulärztlicher Dienst.

Schulärztliche Untersuchung durch den Ohren- (Nasen-, Rachen-) arzt.

Herrn .....
Frau

Sie werden eingeladen, Ihr Kind ....., Schüler der .....Klasse. welches dringend einer Untersuchung und allenfalls auch einer Behandlung durch den

Ohren- (Nasen-, Rachen-) arzt

bedarf, dem Spezialarzte vorzustellen und sich am .....

— um 8 Uhr früh — 10 Uhr vormittags —

mit dem Kinde im ärztlichen Ordinationslokale der neuen Knabenschule unter Vorweisung dieser Einladung pünktlich einzufinden.

Die Anwesenheit der Eltern oder verantwortlichen Aufseher ist nötig.

Berndorf, am .. 191

Der Schularzt:
Dr. Karl Lämel.

Digitized by Google
Original from UNIVERSITY OF CALIFORNIA
Generated on 2019-10-24 15:30 GMT / http://hdl.handle.net/2027/uc1.b3252765
Public Domain in the United States, Google-digitized / http://www.hathitrust.org/access_use#pd-us-google

Datum früherer Ohr- (Nasen-Rachen-) untersuchungen:

I ..... II ..... III .....

IV ..... V ..... VI .....

1. Name ..... Alter .....

Klasse .....

II. Anamnese: .....

III. Befund:

a) Otoskopischer Befund: .....

b) Nasen-Rachen-Befund: .....

Rhinometer: .....

c) Funktionsprüfung:

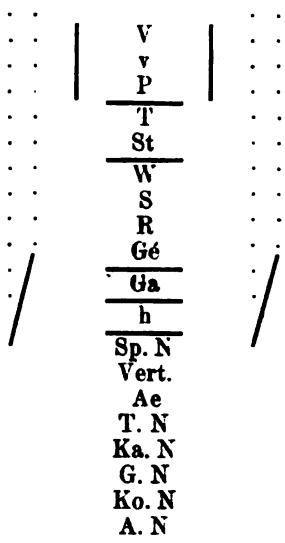

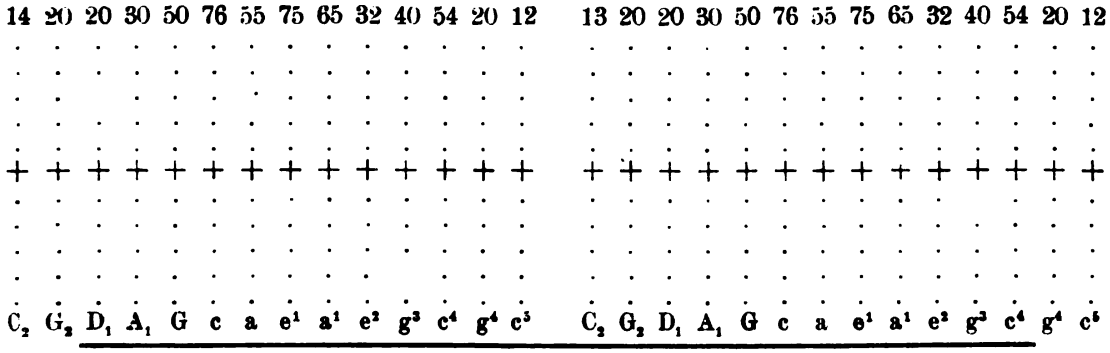

IV. Diagnose: .....

V. Therapie: .....

Berndorf, am ..... 191 .....

Prof. Dr. G. Alexander
Schulohrenarzt.

Digitized by Google
Original from UNIVERSITY OF CALIFORNIA
Generated on 2019-10-24 15:30 GMT / http://hdl.handle.net/2027/uc1.b3252765
Public Domain in the United States, Google-digitized / http://www.hathitrust.org/access_use#pd-us-google

Alle Rubriken des Formulares wurden auf Grund der Untersuchung ausgefüllt, dieselbe führte zu folgenden Diagnosen:

	Knaben	Mädchen
Ceruminalpfropf	1	2
Chronischer Tubenkatarrh	—	—
Chronischer Tubenkatarrh und adenoide Vegetationen	5	8
Chronischer Tubenkatarrh, Hypertrophia tonsillaris und adenoide Vegetationen	3	7
Chronischer Mittelohrkatarrh	—	—
Chronischer Mittelohrkatarrh, Hypertrophia tonsillaris und adenoide Vegetationen	5	7
Chronischer exsudativer Mittelohrkatarrh und adenoide Vegetationen	3	4
Rezidivierender exsudativer Mittelohrkatarrh und adenoide Vegetationen	1	6
Akute einfache Mittelohrentzündung	1	—
Chronische adhäsive Mittelohrentzündung	5	3
Akute eitrige Mittelohrentzündung (einseitig)	1	—
Chronische Mittelohreiterung (einseitig)	3	2
Chronische Mittelohreiterung (doppelseitig)	—	1
Subakute Mittelohreiterung nach Scharlach	1	—
Subakute Mittelohreiterung	1	1
Einseitige Innenohraffektion	—	—
Doppelseitige Innenohraffektion	4	1
Innenohraffektion nach Diphtherie	—	—
Innenohraffektion nach Varizellen	—	—
Innenohraffektion nach Keuchhusten	—	—
Erkrankung des Innenohres nach Gehirnerschütterung	1	—
Heredoluetische Innenohraffektion	1	—
Trockene Durchlöcherung des Trommelfells nach Mittelohreiterung	2	1
Zerstörung des Trommelfells nach chronischer Mittelohreiterung	3	1
Geheilte Radikaloperation	1	—
Otosklerose	—	—
Trommelfellbefund von Otosklerosentypus mit dem Funktionsbefund von Innenohraffektion	1	—
Trommelfellbefund von Otosklerosentypus bei normalem funktionellen Befund	—	1
Diffuse Atrophie des Trommelfells nach Scharlacheiterung	—	—
Doppelseitige Atrophie des Trommelfells nach Scharlacheiterung	1	—
Otalgia e carie dentium	—	1
Ekzem des äußeren Gehörganges	—	1
Hypertrophia tonsillaris	1	2
Vegetationes adenoideae	1	—
Hypertrophia tonsillaris und Vegetationes adenoideae	2	3
Rhinitis hypertrophicans	1	1

Generated on 2019-10-24 15:30 GMT / http://hdl.handle.net/2027/uc1.b3252765
Public Domain in the United States, Google-digitized / http://www.hathitrust.org/access_use#pd-us-google
Digitized by Google
Original from UNIVERSITY OF CALIFORNIA

	Knaben	Mädchen
Chronische Rhinopharyngitis	1	—
Hypertrophie der unteren Nasenmuschel	1	—
Uranoschisma	—	—
Summe	51	53

An den Knaben wurden insgesamt 13 operative Eingriffe ausgeführt, und zwar:

Tonsillotomien 1
Adenotomien 3
Tonsillo- und Adenotomien 9

3 Eingriffe wurden wegen Anämie bzw. Vitium cordis auf das nächste Jahr verschoben, in 3 Fällen wurde die Tonsillotomie von den Eltern der Untersuchten nicht gestattet.

Die operativen Eingriffe bei Mädchen betrafen 10 Fälle, und zwar wurden

in 2 Fällen die Tonsillotomie,
„ 2 „ „ Adenotomie und
„ 6 „ „ Tonsillo- und Adenotomie vorgenommen.

6 Eingriffe wurden auf ein Jahr verschoben, ein Eingriff von den Eltern des Mädchens abgelehnt.

Sowohl bei den untersuchten Knaben als Mädchen zeigte die Mehrzahl der Fälle mäßige Schwerhörigkeit in ein- oder doppelseitiger Herabsetzung der Hörschärfe bis auf 4 *m* Flüstersprache. Hochgradige Herabsetzung der Hörschärfe fand sich in einem Falle von Innenohraffektion, in den Fällen von chronischem exsudativen Mittelohrkatarrh sowie bei den Fällen von chronischer eitriger Mittelohrentzündung. Die Grade der Hörschärfe werden mit Rücksicht auf die Erfordernisse, die der Schulunterricht an das Gehörorgan von Kindern stellt, am besten folgendermaßen charakterisiert:

1. Leichte Schwerhörigkeit: Herabsetzung der Hörschärfe bis auf 4 *m* akzentuierte Flüstersprache bei normalem anderen Ohr.

2. Mittelgradige Schwerhörigkeit: Beiderseitige Herabsetzung der Hörschärfe bis auf 4 *m* akzentuierte Flüsterstimme auf dem besseren und 2 *m* auf dem schlechteren Ohr.

3. Hochgradige Schwerhörigkeit: Alle über den in der Gruppe 2 genannten Grad hinausgehende Grade.

Die genaue Bestimmung der Hörschärfe ist im vorschulpflichtigen Alter mitunter möglich, in einzelnen Fällen mußte jedoch in Anbetracht der Befangenheit der kleinen Untersuchten davon abgesehen werden. In manchen dieser Fälle ist die Hörschärfebestimmung für Sprache und Stimmgabel bei bilateraler Prüfung durchführbar, währenddem bei monolateraler Anordnung das Verschließen des einen Ohres beim untersuchten Kinde eine solche

Digitized by Google
Original from UNIVERSITY OF CALIFORNIA
Generated on 2019-10-24 15:30 GMT / http://hdl.handle.net/2027/uc1.b3252765
Public Domain in the United States, Google-digitized / http://www.hathitrust.org/access_use#pd-us-google

Unruhe hervorruft, daß man keine sicheren Ergebnisse bei der Hörschärfebestimmung des anderen Ohres erlangen kann.

Die Nachuntersuchung ergab durchaus einen befriedigenden Verlauf der 1912 vorgenommenen operativen Eingriffe bzw. der damals eingeleiteten Behandlung. Kein einziges der im Vorjahre tonsillotomierten oder adenotomierten Kinder ist an Infektionskrankheiten erkrankt.

Bemerkenswerte Fälle.

Bemerkenswert ist ein Fall (Anna G.) von Innenohraffektion, der nach den Daten der Anamnese als kongenital oder in frühester Kindheit erworben anzusehen ist. Das untersuchte Kind ist derzeit 7 Jahre alt. Der Vater (Buchhalter) ist schwerhörig. (Die Untersuchung des Vaters ergibt das Bestehen einer bilateralen Cochlearisaffektion mit einer Hörschärfe von rechts 3 *m*, links 4 *m* für akzentuierte Flüsterstimme.) Der Vater gibt an, daß bei einzelnen Mitgliedern seiner Blutsverwandtschaft Schwerhörigkeit vorgekommen sei, auch sein Großvater habe schlecht gehört. Kein besonderer Nikotin- oder Alkoholgenuß. Keinerlei Anhaltspunkte für die Annahme einer professionellen Schwerhörigkeit beim Vater.

Die Hörschärfe des Kindes beträgt rechts 6 *m*, links 4 *m* für akzentuierte Flüsterstimme. Die funktionelle Prüfung ist wiederholt vorgenommen worden, das Resultat ist vollkommen verläßlich. Der Trommelfellbefund ist normal. Es ergibt sich eine Verkürzung der Kopfknochenleitung, eine Herabsetzung der oberen Tongrenze und negative Uhr durch die Kopfknochen. Das statische Labyrinth ist normal. Vestibularapparat bei Vater und Kind normal. Gehörorgan otoskopisch und funktionell normal.

Lues ist bei den Eltern und bei dem Kinde nach der Anamnese auszuschließen. Wassermannsche Reaktion bei Eltern und Kind negativ.

Es handelt sich hier wohl um eine zum mindesten in der Anlage hereditäre, in Hypoplasie oder Atrophie des Cochlearis bestehende Innenohraffektion. Nach der beim Vater derzeit noch vorhandenen relativ guten Hörschärfe, wobei die Anamnese ergibt, daß der Vater seit jeher schwerhörig gewesen ist, ist der Erkrankung keine besondere Progredienz zuzusprechen.

Sodann ist ein Fall (Fritz C.), derzeit 6 Jahre alt, bemerkenswert: Beide Eltern normalhörend. Das Kind wird mir wegen länger bestehender Schwerhörigkeit, Hypertrophie der Rachen- und Gaumenmandeln vorgeführt.

Der otoskopische Befund ergibt beiderseits geringe Einziehung des Trommelfells. Lichtreflexe normal. Rechts typischer roter Promontorialschimmer. Hörschärfe für Konversationssprache: rechts 15 *m*, links 6 *m*,

Digitized by Google
Original from UNIVERSITY OF CALIFORNIA
Generated on 2019-10-24 15:30 GMT / http://hdl.handle.net/2027/uc1.b3252765
Public Domain in the United States, Google-digitized / http://www.hathitrust.org/access_use#pd-us-google

für Flüstersprache rechts 7 *m*, links 2 *m*. Uhr durch die Kopfknochen negativ. Kopfknochenleitung für Töne gering verkürzt (links mehr als rechts). Obere Tongrenze rechts normal, links für Galton gering herabgesetzt. Keine Besserung der Hörschärfe durch Luftdusche. Statisches Labyrinth normal.

Die hochgradig hypertrophischen Tonsillen und die adenoiden Vegetationen habe ich operativ entfernt.

Nach dem otoskopischen und funktionellen Befund liegt hier ein Frühfall von atypischer Otosklerose vor. Bemerkenswert ist der Befund, daß die Funktionsprüfung eine Innenohraffektion ergibt, während wir bei typischer Otosklerose nach der Stimmgabelprüfung ein Schalleitungshindernis zu erhalten gewohnt sind. Der Fall ist selten, reiht sich jedoch einer Anzahl ähnlicher, von uns beobachteter Fälle an (s. die früheren Jahresberichte). Die Behandlung in diesem und im vorhergehenden Falle bestand in der Verabreichung von Phytin durch 2 Monate und Galvanisation des Octavus zweimal wöchentlich durch 2 Monate; Wiederholung dieser Behandlung 2—3mal jährlich.

Die kontrollierende Nachuntersuchung dieser Fälle während der folgenden Berichtsjahre ergab unveränderte Hörschärfe und unveränderten sonstigen Befund.

Bei einem 12jährigen Schüler (Walter K.) ergab die Untersuchung eine beiderseitige Innenohraffektion. Hörschärfe für akzentuierte Flüsterstimme rechts 7 *m*, links $1^1/_2$ *m*. Keine nachweisbare hereditäre Belastung mit Schwerhörigkeit in der Familie. Der Knabe leidet seit mehreren Jahren an subjektiven Geräuschen, einem im Kindesalter sehr seltenen Symptom. Das statische Labyrinth ist normal.

Nachuntersuchungen ergaben in geringer Breite ein Variieren der Hörschärfe. Kollege Dr. Stein, der den Fall eingehend untersucht hat, nimmt eine Innenohraffektion auf Grund vasomotorischer Störungen an.

Der Fall Erich G., 7 Jahre alt, ergibt bei normalem Trommelfellbefund ein Schalleitungshindernis mit einer (für akzentuierte Flüstersprache von rechts 2 *m*, links $2^1/_2$ *m*) fixierten, d. h. durch Lufteintreibung nicht zu bessernden Hörschärfe. Es besteht mäßige Vergrößerung der Rachen- und Gaumenmandeln. Das statische Labyrinth ist normal. Der Fall ist dem Otosklerosentypus zuzurechnen. Unter Phytin und Galvanisation des Octavus hat sich die Hörschärfe bis auf 4 *m* für akzentuierte Flüsterstimme beiderseits gebessert.

Nachuntersuchungen während der folgenden Jahre ergaben Konstantbleiben der Besserung. Die Therapie ist zweimal jährlich durch je 2 Monate vorgenommen worden.

Ein weiterer Fall (Otto K.), 9 Jahre alt, ergibt eine beiderseitige Innenohraffektion mit Hörschärfe für akzentuierte Flüsterstimme rechts

Digitized by Google
Original from UNIVERSITY OF CALIFORNIA
Generated on 2019-10-24 15:30 GMT / http://hdl.handle.net/2027/uc1.b3252765
Public Domain in the United States, Google-digitized / http://www.hathitrust.org/access_use#pd-us-google

$2^1/_2$ *m*, links $1^1/_2$ *m*. Kontrollierende Nachuntersuchungen ergaben Schwankungen der Hörschärfe bis auf 5 *m* beiderseits. Vestibularapparat und statisches Labyrinth normal.

Der Großvater des Kindes ist schwerhörig (Cochlearisaffektion).

Kollege Stein ist geneigt, auch in diesem Falle eine vasomotorische Ätiologie für die Erkrankung anzunehmen.

Ein in dieselbe Gruppe gehörender Fall, der gleichfalls als Vasoneurose zu deuten sein dürfte, ist der neunjährige Johann Z. Er gibt bei einer Hörschärfe von rechts 10 *m*, links 6 *m* für akzentuierte Flüsterstimme den typischen Befund einer Innenohraffektion. Statisches Labyrinth und Rachenorgane waren in diesem Falle normal.

1914.

Die Untersuchungen betrafen 93 Neuuntersuchungen (40 Knaben und 53 Mädchen) und 15 Nachuntersuchungen. Die Neuuntersuchungen verteilen sich bei den Knaben auf die Schulklassen folgendermaßen:

I. Volksschulklasse	13
II. „	7
III. „	4
IV. „	4
V. „	6
VI. „	1
I. Bürgerschulklasse	1
II. „	—
III. „	1
I. Gymnasialklasse	—
II. „	1
III. „	1
IV. „	1

Die Mädchen gehörten folgenden Schulklassen an:

I. Volksschulklasse	13
II. „	11
III. „	7
IV. „	7
V. „	7
VI. „	—
I. Bürgerschulklasse	6
II. „	1
III. „	1

Die Untersuchungen führten zu folgenden Diagnosen:

	Knaben	Mädchen
Ceruminalpfropf	—	—
Chronischer Tubenkatarrh	2	3

Digitized by Google
Original from UNIVERSITY OF CALIFORNIA
Generated on 2019-10-24 15:30 GMT / http://hdl.handle.net/2027/uc1.b3252765
Public Domain in the United States, Google-digitized / http://www.hathitrust.org/access_use#pd-us-google

	Knaben	Mädchen
Chronischer Tubenkatarrh und adenoide Vegetationen	3	5
Chronischer Tubenkatarrh, Hypertrophia tonsillaris und adenoide Vegetationen	8	6
Chronischer Mittelohrkatarrh	—	—
Chronischer Mittelohrkatarrh, Hypertrophia tonsillaris und adenoide Vegetationen	7	6
Chronischer exsudativer Mittelohrkatarrh und adenoide Vegetationen	5	6
Rezidivierender exsudativer Mittelohrkatarrh und adenoide Vegetationen	5	7
Akute einfache Mittelohrentzündung	—	—
Chronische adhäsive Mittelohrentzündung	2	—
Akute eitrige Mittelohrentzündung (einseitig)	—	1
Chronische Mittelohreiterung (einseitig)	—	3
Chronische Mittelohreiterung (doppelseitig)	—	—
Subakute Mittelohreiterung nach Scharlach	—	—
Subakute Mittelohreiterung	—	—
Einseitige Innenohraffektion	2	2
Doppelseitige Innenohraffektion	1	1
Innenohraffektion nach Diphtherie	—	—
Innenohraffektion nach Varizellen	—	—
Innenohraffektion nach Keuchhusten	—	—
Erkrankung des Innenohres nach Gehirnerschütterung	—	—
Heredoluetische Innenohraffektion	—	—
Trockene Durchlöcherung des Trommelfells nach Mittelohreiterung	—	3
Zerstörung des Trommelfells nach chronischer Mittelohreiterung	—	2
Geheilte Radikaloperation	—	1
Otosklerose	—	—
Trommelfellbefund von Otosklerosentypus mit dem Funktionsbefund von Innenohraffektion	—	—
Trommelfellbefund von Otosklerosentypus bei normalem funktionellen Befund (oder bei einfachem Mittelohrkatarrh)	1	—
Diffuse Atrophie des Trommelfells nach Scharlacheiterung	—	—
Doppelseitige Atrophie des Trommelfells nach Scharlacheiterung	—	1
Otalgia e carie dentium	—	—
Ekzem des äußeren Gehörganges	—	—
Hypertrophia tonsillaris	—	—
Vegetationes adenoideae	1	3
Hypertrophia tonsillaris und Vegetationes adenoideae	2	2
Rhinitis hypertrophicans	—	—
Chronische Rhinopharyngitis	—	—
Hypertrophie der unteren Nasenmuschel	—	1
Uranoschisma	—	—
Summe	40	53

Digitized by Google
Original from UNIVERSITY OF CALIFORNIA
Generated on 2019-10-24 15:30 GMT / http://hdl.handle.net/2027/uc1.b3252765
Public Domain in the United States, Google-digitized / http://www.hathitrust.org/access_use#pd-us-google

Insgesamt wurden 20 operative Eingriffe vorgenommen, davon waren

4 Tonsillotomien,
4 Adenotomien und
12 Tonsillo- und Adenotomien.

Hervorzuheben ist folgender Fall (Franz K): Mutter schwerhörig (Octavusaffektion mit beiderseitiger mittelgradiger Schwerhörigkeit, vor 3 Jahren Schwindelanfälle). Vater normalhörend. Der Sohn hat derzeit eine Hörschärfe von rechts $1^1/_2$ *m*, links 5 *m* für akzentuierte Flüsterstimme. Trommelfellbefund normal. Die funktionelle Stimmgabelprüfung ergibt eine Erkrankung des schallperzipierenden Apparates. Vestibularis und statisches Labyrinth normal.

Die Therapie bestand in der Verabreichung von Phytin (Phytinum liquidum jeden Abend 10 Tropfen) und Galvanisation des Octavus zweimal jährlich durch 5—6 Wochen. Die Hörschärfe ist bisher (bis März 1917) unverändert geblieben. Seit 6 Monaten tritt jedoch mitunter geringer Schwindel auf. Links mitunter Ohrensausen. Gelegentlich der Untersuchung habe ich keinen Spontannystagmus nachweisen können.

Ein 6jähriges Kind (Emmerich H.) ergab roten Promontorialschimmer. Trommelfell retrahiert. Die Funktionsprüfung ergibt beiderseitigen Mittelohrkatarrh (nach Luftdusche normale Hörschärfe). Die hypertrophischen Tonsillen und die adenoiden Vegetationen habe ich operativ entfernt.

Die kontrollierende Nachuntersuchung während der folgenden Jahre ergab normale Hörschärfe, der rote Promontorialschimmer ist jedoch bestehen geblieben.

Eine Schülerin (Amelie G.), 12 Jahre alt, ist mir mit der Angabe, daß sie stets im Frühjahr schlechter höre als sonst, zugeführt worden. Die Untersuchung ergab eine mäßige Herabsetzung der Hörschärfe (beiderseits 8 *m* für akzentuierte Flüsterstimme) mit dem Stimmgabelbefund einer Innenohraffektion.

Kontrolluntersuchungen im Juli und August ergaben beiderseits normale Hörschärfe.

Es dürfte sich hier um eine vasomotorische Störung handeln.

1915.

Im Jahre 1915 betrafen die Neuuntersuchungen 54 Knaben und 32 Mädchen, also insgesamt 86 Fälle; 16 Kinder wurden einer Nachuntersuchung unterzogen. Die Neuuntersuchungen verteilen sich bei den Knaben auf folgende Schulklassen:

I. Volksschulklasse	11
II. „	12

Digitized by Google
Original from UNIVERSITY OF CALIFORNIA
Generated on 2019-10-24 15:30 GMT / http://hdl.handle.net/2027/uc1.b3252765
Public Domain in the United States, Google-digitized / http://www.hathitrust.org/access_use#pd-us-google

III. Volksschulklasse	8
IV. „	6
V. „	6
VI. „	2
I. Bürgerschulklasse	2
II. „	2
III. „	—
I. Gymnasialklasse	3
II. „	1
III. „	—
IV. „	1

Die Mädchen gehörten folgenden Schulklassen an:

I. Volksschulklasse	10
II. „	7
III. „	3
IV. „	3
V. „	3
VI. „	—
I. Bürgerschulklasse	3
II. „	2
III. „	1

Die Untersuchungen ergaben folgende Diagnosen:

	Knaben	Mädchen
Ceruminalpfropf	1	—
Chronischer Tubenkatarrh	2	2
Chronischer Tubenkatarrh und adenoide Vegetationen	6	5
Chronischer Tubenkatarrh, Hypertrophia tonsillaris und adenoide Vegetationen	5	3
Chronischer Mittelohrkatarrh	—	—
Chronischer Mittelohrkatarrh, Hypertrophia tonsillaris und adenoide Vegetationen	4	5
Chronischer exsudativer Mittelohrkatarrh und adenoide Vegetationen	5	3
Rezidivierender exsudativer Mittelohrkatarrh und adenoide Vegetationen	5	4
Akute einfache Mittelohrentzündung	1	—
Chronische adhäsive Mittelohrentzündung	3	3
Akute eitrige Mittelohrentzündung (einseitig)	1	—
Chronische Mittelohreiterung (einseitig)	2	2
Chronische Mittelohreiterung (doppelseitig)	—	—
Subakute Mittelohreiterung nach Scharlach	—	—
Subakute Mittelohreiterung	—	2
Einseitige Innenohraffektion	—	—

Digitized by Google
Original from UNIVERSITY OF CALIFORNIA
Generated on 2019-10-24 15:30 GMT / http://hdl.handle.net/2027/uc1.b3252765
Public Domain in the United States, Google-digitized / http://www.hathitrust.org/access_use#pd-us-google

	Knaben	Mädchen
Doppelseitige Innenohraffektion	1	—
Innenohraffektion nach Diphtherie	—	—
Innenohraffektion nach Varizellen	—	—
Innenohraffektion nach Keuchhusten	—	—
Erkrankung des Innenohres nach Gehirnerschütterung	—	—
Heredoluetische Innenohraffektion	1	—
Trockene Durchlöcherung des Trommelfells nach Mittelohreiterung	—	1
Zerstörung des Trommelfells nach chronischer Mittelohreiterung	2	—
Geheilte Radikaloperation	1	—
Otosklerose	—	—
Trommelfellbefund von Otosklerosentypus mit dem Funktionsbefund von Innenohraffektion	—	—
Trommelfellbefund von Otosklerosentypus mit dem Funktionsbefund von Innenohraffektion	—	—
Diffuse Atrophie des Trommelfells nach Scharlacheiterung	—	—
Doppelseitige Atrophie des Trommelfells nach Scharlacheiterung	—	—
Otalgia e carie dentium	2	—
Ekzem des äußeren Gehörganges	2	—
Hypertrophia tonsillaris	1	—
Vegetationes adenoideae	2	1
Hypertrophia tonsillaris und Vegetationes adenoideae	2	1
Rhinitis hypertrophicans	2	—
Chronische Rhinopharyngitis	1	—
Hypertrophie der unteren Nasenmuschel	1	—
Uranoschisma	1	—
Summe	54	32

Die Anzahl der operativen Eingriffe betrug 17, und zwar:

4 Fälle mit Tonsillotomien,
3 „ „ Adenotomien und
10 „ „ Tonsillo- und Adenotomien.

1916.

In diesem Jahre ist ein bedeutender Rückgang der Untersuchungen zu verzeichnen. Die zahlreichen Einberufungen der Väter gaben Veranlassung, daß die zurückgebliebenen Mütter vielfach nicht Zeit fanden, die Kinder in die ohrenärztliche Ordination zu bringen. Zum erstenmal seit Einrichtung der schulohrenärztlichen Ordinationen ist ein beträchtlicher Ausfall zu verzeichnen: Von 110 einberufenen Kindern sind nur 83 dem Arzte vorgeführt worden. Von diesen 83 betrafen 67 Neuuntersuchungen (37 Knaben und 30 Mädchen) und 16 Nachuntersuchungen.

Die Neuuntersuchungen verteilen sich bei den Knaben folgendermaßen:

Digitized by Google
Original from UNIVERSITY OF CALIFORNIA
Generated on 2019-10-24 15:30 GMT / http://hdl.handle.net/2027/uc1.b3252765
Public Domain in the United States, Google-digitized / http://www.hathitrust.org/access_use#pd-us-google

Vorschulpflichtiges Alter	4
I. Volksschulklasse	11
II. „	10
III. „	7
IV. „	2
V. „	1
VI. „	—
I. Bürgerschulklasse	1
II. „	—
III. „	—
V. Gymnasialklasse	1

Die Mädchen gehörten folgenden Schulklassen an:

Vorschulpflichtiges Alter bzw. Kindergarten	4
I. Volksschulklasse	7
II. „	5
III. „	3
IV. „	2
V. „	4
VI. „	2
I. Bürgerschulklasse	1
II. „	2
III. „	—

Die Untersuchungen ergaben folgende Diagnosen:

	Knaben	Mädchen
Ceruminalpfropf	1	—
Chronischer Tubenkatarrh	2	2
Chronischer Tubenkatarrh und adenoide Vegetationen	3	3
Chronischer Tubenkatarrh, Hypertrophia tonsillaris und adenoide Vegetationen	4	3
Chronischer Mittelohrkatarrh	—	2
Chronischer Mittelohrkatarrh, Hypertrophia tonsillaris und adenoide Vegetationen	4	5
Chronischer exsudativer Mittelohrkatarrh und adenoide Vegetationen	3	4
Rezidivierender exsudativer Mittelohrkatarrh und adenoide Vegetationen	2	4
Akute einfache Mittelohrentzündung	—	1
Chronische adhäsive Mittelohrentzündung	3	2
Akute eitrige Mittelohrentzündung (einseitig)	1	1
Chronische Mittelohreiterung (einseitig)	2	2
Chronische Mittelohreiterung (doppelseitig)	—	—
Subakute Mittelohreiterung nach Scharlach	—	1
Subakute Mittelohreiterung	1	2

Digitized by Google
Original from UNIVERSITY OF CALIFORNIA
Generated on 2019-10-24 15:31 GMT / http://hdl.handle.net/2027/uc1.b3252765
Public Domain in the United States, Google-digitized / http://www.hathitrust.org/access_use#pd-us-google

	Knaben	Mädchen
Einseitige Innenohraffektion	—	—
Doppelseitige Innenohraffektion	—	—
Innenohraffektion nach Diphtherie	1	—
Innenohraffektion nach Varizellen	1	—
Innenohraffektion nach Keuchhusten	—	1
Erkrankung des Innenohres nach Gehirnerschütterung	—	1
Heredoluetische Innenohraffektion	—	—
Trockene Durchlöcherung des Trommelfells nach Mittelohreiterung	—	—
Zerstörung des Trommelfells nach chronischer Mittelohreiterung	—	1
Geheilte Radikaloperation	—	—
Otosklerose	—	—
Trommelfellbefund von Otosklerosentypus mit dem Funktionsbefund von Innenohraffektion	—	—
Trommelfellbefund von Otosklerosentypus bei normalem funktionellen Befund	1	—
Diffuse Atrophie des Trommelfells nach Scharlacheiterung	—	—
Doppelseitige Atrophie des Trommelfells nach Scharlacheiterung	1	—
Otalgia e carie dentium	—	—
Ekzem des äußeren Gehörganges	—	—
Hypertrophia tonsillaris	—	—
Vegetationes adenoideae	—	—
Hypertrophia tonsillaris und Vegetationes adenoideae	—	1
Rhinitis hypertrophicans	—	—
Chronische Rhinopharyngitis	—	—
Hypertrophie der unteren Nasenmuschel	—	—
Uranoschisma	—	—
Summe	30	37

Es wurden im ganzen 11 operative Eingriffe vorgenommen, und zwar:
in 2 Fällen Tonsillotomien,
„ 4 „ Adenotomien und
„ 5 „ Tonsillo- und Adenotomien.

Die verringerte Frequenz der Ohrordinationen durch die vom Schularzt bestimmten Schulkinder ist nicht zuletzt darauf zurückzuführen, daß der Schularzt, Herr Dr. Karl Lämel, im April 1916, nachdem er noch die Vorbereitung für die im Mai stattfindende Ohr- und Augenordination treffen konnte, zur Dienstleistung als Chirurg an die Südfront abgegangen ist. Herr Dr. Karl Lämel ist während der Kriegsjahre in wahrhaft aufopfernder Weise seinen ungeheuer angewachsenen Verpflichtungen als Stadt- und Schularzt in Berndorf nachgekommen, ihm ist es zu danken, daß während der Kriegsjahre der schulärztliche Betrieb ohne Störung aufrecht erhalten bleiben konnte. Ein Teil der Väter der Kinder ist eingerückt. Die Mütter wären durch vermehrte Arbeit zu Hause oder durch Berufs-

Digitized by Google
Original from UNIVERSITY OF CALIFORNIA
Generated on 2019-10-24 15:31 GMT / http://hdl.handle.net/2027/uc1.b3252765
Public Domain in the United States, Google-digitized / http://www.hathitrust.org/access_use#pd-us-google

arbeit abgehalten gewesen, die Kinder dem Schularzte so regelmäßig wie früher vorzuführen. Dr. Karl Lämel hat es jedoch durch großartige Organisation verstanden, durch persönliches Eingreifen die Exaktheit im schulärztlichen Dienste aufrechtzuerhalten. Nach seinem Abgange hat sich sofort eine Verminderung der Frequenz eingestellt. Diese Tatsache zeigt von neuem, wie sehr im schulärztlichen Dienste der Spezialarzt von der fördernden Vor- und Mitarbeit des Schularztes abhängt.

Aus der VI. Abteilung des k. u. k. Garnisonsspitales Nr. 2
(Spitalskommandant: Oberstabsarzt I. Kl. Dr. Bruno Drastich).

Ziel und Ergebnisse der Behandlung stotternder Soldaten.

Von Oberstabsarzt Prof. Dr. **G. Alexander**, Chefarzt der Abteilung.

Ende des Jahres 1915 ist die VI., für Ohren-, Nasen- und Halskranke bestimmte Abteilung im k. u. k. Garnisonsspital Nr. 2 auch auf Sprachkranke ausgedehnt worden, wobei beabsichtigt gewesen ist, besonders die Diagnostik und Behandlung der traumatischen Sprachstörungen [1]) auf eine exakte Grundlage zu bringen. Die lange Kriegsdauer, die bedeutenden körperlichen und seelischen Anstrengungen, welchen der Soldat ausgesetzt ist, die Detonationswirkung der Schußwaffen, der Explosionslärm, das Trommelfeuer, bei welchem ja die lärmerzeugende Komponente zu einem Kriegsmittel geworden ist, ziehen neben allgemeinen psychischen Erkrankungen und Störungen des Gehörs häufig auch Störungen der Sprache nach sich.

Die lange Kriegsdauer hat der Frage der Kriegsdiensttauglichkeit der Stotterer weittragende praktische Bedeutung verliehen. Sowohl die nichttraumatischen Sprachstörungen als auch die durch Kriegstraumen verursachten treffen in einem Gebiete mehr weniger zusammen, nämlich in dem der Therapie. Die zur Musterung kommenden inveterierten Sprachstörungen sind, von wenigen Ausnahmen abgesehen, vorher fast nie sprachärztlich behandelt worden. Es ergibt sich nicht allein die Frage, zu welcher Dienstleistung der betreffende Sprachgestörte herangezogen werden kann (auf diese Frage gibt das Dienstbuch N—1 ausreichende

---

[1]) Die Behandlung der Sprachgestörten haben die Herren Dozent Doktor Fröschels und Dr. Rosenthal (seit Jänner 1917) übernommen, welchen Herr Lehrer Rothe sowie eine größere Anzahl von besonders qualifizierten Schwestern unterstellt sind.

Digitized by Google
Original from UNIVERSITY OF CALIFORNIA
Generated on 2019-10-24 15:31 GMT / http://hdl.handle.net/2027/uc1.b3252765
Public Domain in the United States, Google-digitized / http://www.hathitrust.org/access_use#pd-us-google

Antwort), sondern auch, ob es möglich ist, durch eine nunmehr einsetzende, nicht allzu lange dauernde Behandlung den Sprachgestörten soweit zu bringen, daß er, wenn beispielsweise vorher das Stottern geringgradig war, dasselbe verliert und ein hochgradiges Stottern durch Behandlung zu einem geringergradigen vermindert werden kann. Über die Diagnostik und die Einzelheiten der Behandlung der Stotterer und der übrigen Sprachgestörten wird Herr Dozent Dr. Fröschels ausführlich berichten; hier soll lediglich dargestellt werden, welche praktischen Erfolge unsere Abteilung aufzuweisen hat. Zu unterscheiden sind die zur Aufnahme bzw. Behandlung und die zur Konstatierung gelangten Sprachkranken.

Im Jahre 1916 sind insgesamt 231 Fälle von Sprachstörungen zur Spitalsaufnahme gekommen. Dieselben ergeben folgende Gruppen:

1. Traumatisches Stottern;
2. posttyphöses Stottern;
3. inveteriertes, durch Trauma verstärktes Stottern;
4. neurotisches Stottern;
5. inveteriertes Stottern;
6. inveteriertes Entwicklungsstottern;
7. traumatische Stummheit und traumatische Taubstummheit.

Von der Gesamtsumme der Fälle von traumatischem Stottern betreffen:

62% der Fälle Stottern mittleren Grades und
38% „ „ „ höheren Grades.

Von den mittelgradigen Stotterern sind 26,4% vollständig geheilt und mit dem Befunde felddiensttauglich A entlassen worden. Bei 36,3% wurde eine Besserung bis zum Stottern leichten Grades erzielt; sie wurden gleichfalls mit dem Befund felddiensttauglich A entlassen. Von den Fällen hochgradigen, schweren traumatischen Stotterns wurden 31,9% Besserung erzielt, sie wurden tauglich A entlassen. 5,5% sind ungeheilt geblieben und mußten als untauglich qualifiziert werden. Es ergibt sich somit für die traumatischen Stotterer ein Heilungsprozent von 26,4%, ein Besserungsprozent von 68,1% und ungeheilt bleiben 5,5%.

In praktischer Beziehung sind die gebesserten Fälle in bezug auf ihre Tauglichkeit zum Militärdienst zu differenzieren. Hat nämlich die Besserung dazu geführt, daß das Stottern leichtgradig geworden ist oder stärker ist „bei noch immer verständlicher Sprache", so ist der Stotterer als felddiensttauglich (Verzeichnis A), nur in den übrigen Fällen als untauglich (Verzeichnis C) zu betrachten.

Im allgemeinen läßt sich sagen: Mittelgradiges und leichtgradiges traumatisches Stottern gibt eine günstige Prognose, indem 26,4% geheilt,

Generated on 2019-10-24 15:31 GMT / http://hdl.handle.net/2027/uc1.b3252765
Public Domain in the United States, Google-digitized / http://www.hathitrust.org/access_use#pd-us-google
Digitized by Google
Original from UNIVERSITY OF CALIFORNIA

die übrigen jedoch gebessert werden. Ein Versagen der Behandlung gelangt nur in Fällen von hochgradigem, traumatischem Stottern zur Beobachtung und beträgt 5,5% der Gesamtzahl der traumatischen Stotterer und 14,8% der schweren Fälle.

Das posttyphöse Stottern gibt bei geeigneter und genügend lange fortgesetzter Behandlung eine gute Prognose. Die Fälle unserer Beobachtung hatten allerdings einen längeren Spitalsaufenthalt notwendig; alle wurden jedoch vollkommen geheilt entlassen.

Die von uns beobachteten Fälle von inveteriertem, durch Trauma verstärktem Stottern gehörten durchaus der Gruppe des hochgradigen Stotterns an. Die Behandlungsdauer betrug 1—3 Monate. Vollkommene Heilung wurde selbstverständlich in keinem Falle erzielt. Bei allen Fällen wurde jedoch das Stottern erheblich gebessert, mutmaßlich mehr weniger bis zu dem Grade, in welchem das inveterierte Stottern vor seiner Verschlechterung durch das Trauma bestanden hat. Sie wurden als Stotterer mittleren Grades mit noch verständlicher Sprache tauglich A entlassen.

Der Gruppe des neurotischen Stotterns gehören 19 Fälle an. Davon betrafen 57,8% leicht- und mittelgradiges Stottern, 42,2% hochgradiges Stottern. In ersteren Fällen wurde Heilung erzielt, in den schweren Fällen nur Besserung. Danach gibt leicht- und mittelgradiges neurotisches Stottern eine vorzügliche Prognose, bei geeigneter Behandlung (die Spitalsbehandlungsdauer bewegt sich zwischen 2 und 4 Monaten) wird vollkommene Heilung erzielt. Die Fälle von schwerem neurotischem Stottern geben keine Aussicht auf Heilung, doch wurde in sämtlichen hierher gehörigen Fällen im Laufe von 2—4 Monaten eine beträchtliche Besserung erzielt.

Sämtliche Fälle von inveteriertem Entwicklungsstottern, die wir beobachtet haben, gehören der Gruppe der hochgradig Sprachgestörten an. Die hierher gehörigen Fälle hatten eine mehrmonatige Behandlungsdauer notwendig. Es wurde eine geringe Besserung erzielt, die jedoch praktisch in bezug auf die Erhöhung der dienstlichen Verwendbarkeit nicht in Betracht gekommen ist. Inveteriertes Entwicklungsstottern gibt, sofern es sich um schwere Fälle handelt, keine soweit günstige Prognose, daß sich eine Erhöhung der Kriegsdiensttauglichkeit von Spitalsbehandlung erwarten ließe.

Endlich sind zahlreiche Fälle von inveteriertem Stottern zur Aufnahme gekommen. Es handelt sich hier um Soldaten, die seit Jahren oder sogar seit Kindheit stottern und bei welchen nun der Versuch gerechtfertigt war, ob durch Spitalsbehandlung eine Erhöhung der fallweisen Kriegsdiensttauglichkeit zu erzielen wäre. Von diesen Fällen waren

Generated on 2019-10-24 15:31 GMT / http://hdl.handle.net/2027/uc1.b3252765
Public Domain in the United States, Google-digitized / http://www.hathitrust.org/access_use#pd-us-google
Digitized by Google
Original from UNIVERSITY OF CALIFORNIA

34% leichten Grades;
26,4% mittelgradig;
39,6% hochgradig.

Von den leichtgradigen Fällen sind 44,4% geheilt und 55,6% gebessert worden. Von den mittelgradigen Fällen sind 28,6% gebessert worden, 71,4% sind mittelgradig geblieben. Von den Fällen schweren Stotterns sind 38,1% gebessert worden, 61,9% sind ungeheilt, d. h. hochgradig stotternd geblieben.

Bezüglich der Behandlungserfolge bei inveteriertem Stottern zeigt sich somit an der Gesamtzahl unserer Fälle folgendes: Vollständige Heilung ist nur in 14,9% und nur bei leichtgradigem inveteriertem Stottern zu erwarten. Bei mittelgradigem Stottern läßt sich eine Besserung bis zu leichtgradigem Stottern nur in 7,5% der Fälle durch mehrmonatliche Spitalsbehandlung erzielen. In den Fällen von hochgradigem Stottern wurde bei 14,9% eine Besserung bis zu mittelgradigem Stottern erzielt.

Erwägt man, daß in bezug auf die Tauglichkeit vollkommen geheilte leichtgradige und stärkere („bei noch immer verständlicher Sprache") Stotterer gleich zu halten und als volltauglich zu fassen sind, schwere Stotterer (mit unverständlicher Sprache) als untauglich (Gruppe C) zu beurteilen sind, so ergibt sich bezüglich der Gesamtzahl der Fälle Folgendes: Vor der Behandlung bestand Tauglichkeit nach Dienstbuch N—1

Verzeichnis A in 34%, nachher Gruppe A in 76%
Verzeichnis C in 66%, nachher Gruppe C in 24%.

Die Behandlungerfolge sind somit ganz beträchtliche und bringen eine Verschiebung für alle Gruppen im Sinne einer Erhöhung der dienstlichen Verwendbarkeit des Stotterers. Vor allem ist der vollkommene Heilerfolg in 15,1% der Fälle als sehr günstig zu bezeichnen. Rein praktisch genommen kommt er allerdings nicht so sehr in Betracht, weil ja die Heilung nur in leichtgradigen Fällen erzielt wird und diese Fälle, auch wenn sie nicht geheilt sind, als tauglich nach Gruppe A qualifiziert werden. Hierbei kommt noch die ungemein wichtige Frage in Betracht, deren Beantwortung weiterhin versucht werden wird, ob nämlich ein durch Spitalsbehandlung geheilter Stotterer imstande ist, entsprechend der Qualifikation „Tauglich nach Verzeichnis A", Militärdienst zu tun, ohne daß sein Stottern bei der erstbesten Gelegenheit neuerlich unangenehm oder verstärkt auftritt.

Das erzielte Ergebnis, daß nach einer verhältnismäßig sehr langen Spitalsbehandlung 61,9% der Stotterer hohen Grades untauglich nach Gruppe C geblieben sind und bei 38,1% eine Besserung „Tauglich nach

Generated on 2019-10-24 15:31 GMT / http://hdl.handle.net/2027/uc1.b3252765
Public Domain in the United States, Google-digitized / http://www.hathitrust.org/access_use#pd-us-google
Digitized by Google
Original from UNIVERSITY OF CALIFORNIA

Gruppe A" erzielt worden ist, macht eine Erörterung notwendig. Nur die enorme Ausdehnung und Dauer des Krieges, die es notwendig macht, die Kriegsdiensttauglichkeit maximal zu erweitern, kann ein solches Resultat noch als ein zulässiges plausibel erscheinen lassen. Ich möchte jedoch fast meinen, daß das Ergebnis, daß wir unter den hochgradigen Stotterern bei einer Spitalsbehandlung von mehreren Monaten 38,1% bis zu einem mittelgradigen brachten, selbst in den gegenwärtigen Zeiten als ein recht teuer erkauftes sich darstellt.

Bezüglich des inveterierten Stotterns gelangen wir danach zu folgenden, die Behandlung betreffenden Ergebnissen:

Bei zum Militärdienst eingezogenen stotternden Rekruten ist eine kurzdauernde Behandlung empfehlenswert. Zeigt sich nach 3—4 Wochen ein beträchtlicher Fortschritt, so kann die Behandlung zeitlich bis zur Erzielung einer stabilen Besserung ausgedehnt werden. Eine Besserung ist eher zu erwarten in leichten und mittelgradigen als in Fällen von hochgradigem Stottern. Da bei den Fällen von hochgradigem inveterierten Stottern im besten Falle durch eine mehrmonatliche Spitalsbehandlung Besserung bis zu mittelgradigem Stottern zu erwarten ist, so ist bei hochgradigem inveteriertem Stottern die Spitalsbehandlung nur auf diejenigen Fälle zu beschränken, bei welchen sich die Besserung bereits nach 2 bis 4 Wochen zeigt.

Sämtliche Fälle von traumatischer Stummheit oder Taubstummheit, die in die Abteilung aufgenommen worden sind, wurden vollständig geheilt entlassen. Die Behandlungsdauer hat in diesen Fällen 1—2 Monate betragen. Soweit sich Nachrichten über den späteren Zustand dieser Kranken erhalten ließen, kann man mit Recht von Dauerheilung sprechen. Körperlich Widerstandsfähige wurden nach ihrer Heilung felddiensttauglich entlassen, schwächliche und in körperlicher oder psychischer Beziehung infolge von Kriegsstrapazen oder Verwundungen geschwächte Individuen wurden für 1—4 Monate zu Hilfsdiensten bestimmt.

Nicht überflüssig ist, das Bild zu entwickeln, welches die Sprachkranken, vor allem die Stotterer, bei der einfachen Konstatierung, somit unabhängig von der Spitalsbehandlung bieten. Zur Konstatierung sind insgesamt 202 Fälle von Stotterern gelangt. Die Mehrzahl dieser Fälle gehört auswärtigen unbehandelten Fällen an, die nur zur Beurteilung ihrer Tauglichkeit der Untersuchung zugeführt worden sind.

Es ergibt sich Folgendes: Die Qualifikation nach Tauglichkeit A haben 73,3% der Fälle erhalten; Hilfsdiensttauglichkeit als Übergang zu späterer Felddiensttauglichkeit (tauglich zu Hilfsdiensten für 1 bis 2 Monate, dann tauglich) wurde in 6,4% ausgesprochen, Untauglichkeit C ergab sich in 20,3%.

Digitized by Google
Original from UNIVERSITY OF CALIFORNIA
Generated on 2019-10-24 15:31 GMT / http://hdl.handle.net/2027/uc1.b3252765
Public Domain in the United States, Google-digitized / http://www.hathitrust.org/access_use#pd-us-google

Die Ansichten über die Diensttauglichkeit der Stotterer sind geteilt. Je mehr es notwendig geworden ist, in diesem Kriege die Kräfte des Einzelnen vollst auszunützen, desto notwendiger ist es auch, genau festzustellen, ob der Stotterer den Dienst, den wir ihm vom ärztlichen Standpunkte nach den Dienstesvorschriften zuteilen, auch zu verrichten imstande ist, ohne daß sich sein Sprachgebrechen verschlechtert und er dann in eine niederere Gruppe der Diensttauglichkeit übergeführt werden müßte.[1]) Um diese vom praktischen Standpunkte eminent wichtige Frage grundlegend zu lösen, haben wir für sämtliche Fälle von Stottern und anderen Sprachgebrechen Nachrichten über ihre spätere Verwendung angestrebt. In Betracht kommen hierfür natürlich nur diejenigen Stotterer, die mit dem Befunde diensttauglich A, somit als volltauglich, entlassen worden sind. Es sollte entschieden werden, ob diese Leute dauernd im Felde volltauglich bleiben bzw. in welchem Prozentsatze der Fälle der Felddienst zu einem Wiederauftreten oder einer Verschlechterung des Sprachgebrechens führt. Für sämtliche Stotterer, die an unserer Abteilung in Spitalsbehandlung waren oder an der Abteilung zur Konstatierung gelangt sind, wurde der folgende Dienstzettel ausgeschickt:

„Exh. Nr.

Dienstzettel.

W i e n, am ..... 1917.

Inft. ..... ist vom obigen Spitale bei der am ..... vorgenommenen Konstatierung seines Leidens tauglich (A) entlassen worden.

Es wird ersucht, möglichst umgehend anher mitzuteilen, ob der Genannte derzeit einen dem Befund „tauglich A" entsprechenden Dienst versieht, oder ob dies nicht der Fall ist. In letzterem Falle möge der Dienst, welchen der Betreffende derzeit ausübt, ausdrücklich angegeben werden."

Über das Resultat dieser Umfrage wird nach Abschluß derselben berichtet werden, doch kann schon nach den bisher eingelangten Berichten das Ergebnis als günstiges bezeichnet werden.

---

[1]) Nach der Vorschrift kommt nur „Untauglich nach Verzeichnis C" in Betracht.

Digitized by Google
Original from UNIVERSITY OF CALIFORNIA
Generated on 2019-10-24 15:31 GMT / http://hdl.handle.net/2027/uc1.b3252765
Public Domain in the United States, Google-digitized / http://www.hathitrust.org/access_use#pd-us-google

Vereinsberichte.

Österreichische Otologische Gesellschaft.

Sitzung vom 26. Februar 1917.

Vorsitzender: V. Urbantschitsch.
Schriftführer: E. Urbantschitsch.

Der Vorsitzende teilt mit, daß am 24. und 25. Mai 1917 die Deutsche Otologische Gesellschaft in Berlin tagen wird, und lädt die Mitglieder zur Beteiligung ein.

I. E. Urbantschitsch demonstriert einen Oberleutnant, bei dem er die **Plastik nach Ruttin wegen abstehender Ohren** ausgeführt hat.

II. E. Urbantschitsch: **Labyrinthausschaltung (Cochlear- und Vestibularapparat) nach im Anschluß an Furunkulose aufgetretener Sepsis.**

Leutnant Karl Sch. erkrankte am 20. VII. 1916 an Furunkeln im Gesicht, am Bauch und an den Waden. Im Anschluß daran entwickelte sich eine schwere Sepsis mit häufigen Schüttelfrösten und Fieber bis 41° (August und September 1916). Nach einem Schüttelfrost am 20. VIII. trat sehr heftiges Ohrensausen auf, das nach 2—3 Wochen von selbst aufhörte. Im September bemerkte Pat., daß er beim Gehen nach links abzuweichen pflegte, ohne daß aber eigentlich Schwindel bestand. Die Ohrenuntersuchung auf der Ohrenabteilung eines Spitales ergab einen einfachen Tuben-Mittelohrkatarrh. Ende Oktober trat eine linksseitige Facialisparese mäßigen Grades auf, die aber ohne weitere Behandlung nach kaum 2 Wochen wieder zurückging. Am 9. XII. bemerkte Pat. Ausfluß aus dem linken Ohr, ohne daß Schmerzen vorangegangen wären. Da die Eiterung zunahm und sich auch auf den Warzenfortsatz erstreckte, wurde Pat. auf die VI. Abt. des k. u. k. Garnisonsspitales Nr. 2 aufgenommen.

Ohrenbefund (31. I. 1917): Rechts annähernd normal. Links: Senkung der oberen Gehörgangswand. Zerstörung der hinteren Trommelfellhälfte. Restliches Trommelfell leicht gerötet, etwas geschwollen, vorgewölbt. Paukenhöhle, soweit sichtlich, mit Granulationen ausgefüllt. Warzenfortsatz äußerlich normal, nicht druckempfindlich. R +, —; W ➳ r. Knochenleitung anscheinend nicht verkürzt. Spontaner Nystagmus nach beiden Seiten, nach rechts aber stärker als nach links; Intensität wechselnd, zeitweise kaum merklich. $v = +6\,m$, 0; links komplette Taubheit. Kein Fistelsymptom. Kalorische Reaktion: rechts lebhaft, links negativ. Nach $1^1/_2$ Litern kalten Wassers tritt zwar eine scheinbare Reaktion auf, doch zeigt sich bei fortgesetzter Spülung (2 Litern), daß dieser Nystagmus wieder ganz verschwindet, also als spontaner Nystagmus aufzufassen ist. Drehreaktion: nach Rechtsdrehung 4 Nystagmusschläge von 4 Sekunden Gesamtdauer; nach Linksdrehung 10 Nystagmusschläge von 10 Sekunden Gesamtdauer. Zeigeversuch: Spontan, nach Rechts- wie nach Linksdrehung, keine Abweichung.

Röntgenbefund (StA. Prof. Freund): Rechts normale Zellstruktur, links Verschleierung des Warzenfortsatzes.

Operation am 1. II. 1917 (Dr. E. U.): Totalaufmeißelung der Mittelohrräume. Warzenfortsatz von pneumatischer Struktur. In den Zellen

Digitized by Google
Original from UNIVERSITY OF CALIFORNIA
Generated on 2019-10-24 15:31 GMT / http://hdl.handle.net/2027/uc1.b3252765
Public Domain in the United States, Google-digitized / http://www.hathitrust.org/access_use#pd-us-google

sowie im Antrum freier Eiter. Hammer und Amboß extrahiert. Dura und Sinus nicht freigelegt.

Bakteriologischer Befund (Doz. Dr. Morgenstern): Staphylococcus pyogenes albus.

Verlauf: Ohne Besonderheiten. 26. II.: Funktioneller Befund ganz unverändert (wie vor der Operation).

Epikrise: In dem Falle trat die Ohraffektion im Anschluß an eine durch Furunkeln akquirierte Sepsis auf. Merkwürdigerweise schien aber zuerst das innere Ohr und später erst das Mittelohr ergriffen worden zu sein. Wenigstens konnte Ende September, zu einer Zeit, zu der schon labyrinthäre Symptome bestanden hatten, die auf einer Ohrenabteilung vorgenommene Untersuchung links nur ein etwas eingezogenes, keineswegs aber entzündetes Trommelfell feststellen. Auch spricht die langsame Entwicklung der Ohraffektion nicht sehr für einen akuten Labyrintheinbruch vom Mittelohr aus. Wenn wir aber schon die Mittelohrentzündung als das Primäre annehmen wollten, so pflegt eine solche leicht zu verkennende Mittelohrentzündung meist doch nur als „Mucosus-Otitis" von uns beobachtet zu werden; hier sprach weder der Charakter des Eiters noch die bakteriologische Untersuchung für diese Annahme.

Das Besondere dieses Falles ist also 1. die Ätiologie der vollständigen Labyrinthausschaltung und 2. die Reihenfolge der allmählich eingetretenen Teilaffektionen, indem zuerst der Vestibularapparat, dann der Cochlearapparat und scheinbar zuletzt erst das Mittelohr erkrankte.

Diskussion.

Neumann: Die Untersuchung im Spitale Nr. 16 möchte ich nicht als beweisend anerkennen. Es ist leicht möglich, daß das Trommelfell intakt war oder schien. Es scheint mir jedoch wahrscheinlicher, daß jene Otitisform vorgelegen ist, die einen schleichenden Verlauf nimmt und bei oberflächlicher oder nicht ganz exakter Funktionsprüfung einen Katarrh vortäuschen kann. Es dürften sich die Symptome auf eine verschleppte subakute Otitis zurückführen lassen, die schleichend begann. Wenn dort eine genaue Funktionsprüfung vorgenommen worden wäre, wäre das bestimmend für die Diagnose des Falles.

E. Urbantschitsch: Der Kollege dort, ein ausgebildeter Ohrenarzt, berichtet: „Es bestand ein einfacher Tuben-Mittelohrkatarrh. Im Labyrinth war nichts Besonderes."

Neumann: Auch die subjektiven Beschwerden des Pat. scheinen mir im Sinne meiner Annahme zu sprechen. Pat. gibt an, Sausen gehabt zu haben. Diese eigentümliche Otitis charakterisiert sich gerade durch hochgradige Herabsetzung des Hörvermögens und starke subjektive Geräusche. Vor 10 Jahren habe ich einen Fall vorgestellt, der nach jeder Paracentese besser wurde. Ich habe dann trepaniert und war überrascht über die Veränderungen im Antrum und Warzenfortsatz: Granulationen und Ostitis. Ich glaube, daß eine Form der Otitis existiert, die all das zeigt, was hier vorgelegen ist.

E. Urbantschitsch: Ohrensausen und Schwindel führe ich ja auch auf einen entzündlichen Prozeß zurück. Ich halte es aber für möglich, daß zuerst ein septischer entzündlicher Prozeß im inneren Ohr bestand, der erst sekundär auf die Paukenhöhle übergriff.

Generated on 2019-10-24 15:31 GMT / http://hdl.handle.net/2027/uc1.b3252765
Public Domain in the United States, Google-digitized / http://www.hathitrust.org/access_use#pd-us-google
Digitized by Google
Original from UNIVERSITY OF CALIFORNIA

III. E. Urbantschitsch: **Postoperative Bildung einer Cyste, die mit dem Subduralraum kommuniziert (nach einer vor 3¼ Jahren vorgenommenen Schläfenlappenabsceßoperation).**

Der jetzt 18jährige Siegfried Z. kam am 24. IX. 1913 auf die Ohrenstation des k. k. Kaiser Franz Josef-Spitals mit folgenden anamnestischen Daten: Seit Jahren links Otorrhoe, seit 4 Wochen Kopfschmerzen und etwas Schwindel, seit 1 Tag Üblichkeiten und Erbrechen bei Steigerung der Kopfschmerzen. Die Ohruntersuchung ergab links Totaldestruktion des Trommelfells mit spärlicher Eitersekretion; Warzenfortsatz druckempfindlich; Funktionsprüfung ohne Besonderheiten; $v = 50\ cm$.

Bei der am 24. IX. vorgenommenen Totalaufmeißelung der Mittelohrräume fand sich ein interlamellärer Absceß der Sinuswand. Bakteriologischer Befund: Proteus vulgaris. Vom 25. IX. bis 1. X. relatives Wohlbefinden. Vom 2.—4. X. abermals Erbrechen, Stauungspapille, beschränkte Aphasie: selbe fällt nur bei spezieller Prüfung auf, die gewöhnlichen Wörter werden gekannt. 4. X.: Eröffnung eines ungefähr 10 Eßlöffel voll fötiden bröckeligen Eiter enthaltenden Schläfenlappenabscesses. Bakteriologischer Befund: Proteus vulgaris.

Stauungspapille zunächst noch zu-, dann abnehmend. Wundverlauf und Allgemeinbefinden sehr günstig: am 11. X. steht Pat. zum erstenmal auf, ab 15. X. keine Tamponade des Hirnabscesses mehr. Am 1. XI. war die retroauriculäre Wunde geheilt; in der Wundhöhle kein freier Eiter mehr. Pat. mußte wegen Abreise in die Heimat (Galizien) entlassen werden.

Zustand vom November 1913 bis Februar 1917 sehr gut, nur tritt zeitweilig (alle paar Monate) ein mehrere Wochen dauernder, eitriger Ausfluß aus dem linken Ohre auf, der jedesmal durch Einträufelung von H_2O_2 zum Stillstand gebracht wird. Niemals Kopfschmerzen, bis auf einen einzigen Tag (zirka 8 Monate nach der Operation). Gedächtnis und Lernfähigkeit genau wie vor der Hirnerkrankung. Wegen der mitunter auftretenden Eiterung stellt sich Pat. gelegentlich seines Aufenthaltes in Wien wieder vor.

20. II. 1917: Die Untersuchung ergibt einen pseudomembranösen Abschluß des äußeren Gehörgangs in zirka 18 *mm* Tiefe. Die Pseudomembran erscheint bei Sondenuntersuchung ziemlich derb, ist aber ganz gut beweglich und pulslos. Sie schließt den Gehörgang in seiner Gänze ab — bis auf eine ganz kleine Stelle am obersten Pol, die zwar nicht dem Auge zugänglich, doch für eine abgebogene Sonde eben noch passierbar ist. Die Sonde gelangt hier in einen kleinen Hohlraum.

In der Annahme, daß der Eiter jenseits der Pseudomembran seinen Ausgang nimmt und nur durch die genannte kleine Fistelöffnung seinen Abfluß findet, Incision der Pseudomembran ungefähr in deren Mitte. Daraufhin Abfluß von wasserklarem Liquor cerebrospinalis so reichlich, daß trotz sofortiger fester Tamponade nach ¼ Stunde die ganze linke Seite des Kleides benäßt war. Keinerlei Beschwerden. Pat. mußte, da die Incision in der Privatordination gemacht worden war und ihm keine Fahrgelegenheit zur Verfügung stand, zu Fuße nach Hause gehen. Nach 2 Tagen noch immer Liquorrhoe, wenn auch schon in geringerem Maße. Erst am 3. Tage hörte selbe auf. Stets bestes Wohlbefinden. Nervenbefund (Primarius Infeld): Vollständig negativ.

Digitized by Google
Original from UNIVERSITY OF CALIFORNIA
Generated on 2019-10-24 15:31 GMT / http://hdl.handle.net/2027/uc1.b3252765
Public Domain in the United States, Google-digitized / http://www.hathitrust.org/access_use#pd-us-google

Epikrise: In dem besprochenen Fall kann es sich wohl nur um eine Cyste handeln, die mit dem Subduralraum in Zusammenhang steht. An eine derartige sackförmige Vorwölbung der Dura, daß sie fast bis an den Meatus auditorius externus reicht und das ganze Mittelohr einnimmt, ist wohl kaum ernstlich zu denken. Der Vorgang dürfte vermutlich folgendermaßen von statten gegangen sein: An der Incisionsstelle der Dura bildete sich außen als Abschluß zunächst an der Duraoberfläche eine Pseudomembran, die durch den zweifellos hier erhöhten Liquordruck (infolge der Größe des hier ursprünglich bestandenen Hirnabscesses bzw. der hier in größerem Umfang zerstörten Hirnsubstanz) allmählich nach außen vorgebaucht wurde und so einen cystischen Raum zustande brachte, der durch eine Fistelöffnung an der Incisionsstelle des Hirnabscesses mit dem Subduralraum in Zusammenhang steht. So wurde der durch die Totalaufmeißelung geschaffene Mittelohrraum auf den kleinen epitympanalen Raum beschränkt, nachdem durch den konstanten Druck seitens des Liquors, der die Membran an das äußere Gewebe anpreßte, nach und nach eine Verwachsung dieser Pseudomembran mit der Umgebung eingetreten war — bis eben auf die kleine Stelle, den Zugang in den epitympanalen Raum.

IV. Ruttin: **Ausschaltung der Cochlear- und Vestibularfunktion links, Herabsetzung der Cochlear- und Drehreaktion rechts infolge beiderseitiger Verletzung der Schläfengegend.**

Der 50jährige Kutscher F. S. wurde mir durch die Liebenswürdigkeit des Herrn Prof. Bing überwiesen. Im Jahre 1892 erhielt der Pat. von einem Remontepferd einen Hufschlag auf die linke Schläfe. Er wurde damals im Garnisonsspital in Stockerau operiert. Sofort nach dem Unfall hörte er links schlechter. Diese Schwerhörigkeit steigerte sich im Laufe der Zeit bis zur Taubheit links. 1912 fiel ihm ein Sandtruhenwagen auf die rechte Seite. Er wurde damals in der rechten Schläfengegend knapp am äußeren Augenwinkel operiert. Damals war er 8 Wochen krank. Seither litt er an Kopfschmerzen, häufigen Schwindelanfällen, besonders bei Blick seitwärts. Vor 2 Jahren hatte er manchmal Brechreiz und Erbrechen, die aber wieder von selbst schwanden. Gegenwärtig leidet er nicht mehr daran. Doch hatte er im heurigen Sommer (1916) fast ununterbrochenes Schwindelgefühl. Am 15. XI. 1916 wurde der Schwindel so stark, daß er nicht aufstehen konnte. Gleichzeitig hörte er auch rechts sehr schlecht. Er ist nun die meiste Zeit bettlägerig, da er beim Gehen bald Übelkeiten und Schwindel (ohne Erbrechen) bekommt.

Bei der Aufnahme am 31. I. 1917 fand ich chronische Mittelohreiterung beiderseits. Links: Taubheit für Sprache und Stimmgabeln, Verlust der kalorischen Reaktion. Kein Fistelsymptom. Rechts: Hörweite 1 *m* für Konv.-Spr. Kalorische Reaktion typisch, Vorbeizeigen mit beiden Armen typisch. Kein Fistelsymptom.

Nach R.-Dr. Ny l←.
„ L.-Dr. Ny →r 5.
„ R.-Dr. mit vorgeneigtem Kopf: Ny l↻ 0. Kein Schwindel, kein Sturz.
Nach L.-Dr. mit vorgeneigtem Kopf: Ny ↻r 5″. Kein Schwindel, kein Sturz.

Digitized by Google
Original from UNIVERSITY OF CALIFORNIA
Generated on 2019-10-24 15:31 GMT / http://hdl.handle.net/2027/uc1.b3252765
Public Domain in the United States, Google-digitized / http://www.hathitrust.org/access_use#pd-us-google

Nach R.-Dr. mit rechtsgeneigtem Kopf: Ny ↓ 6″. Kein Schwindel, schwacher Sturz nach rückwärts.

Nach R.-Dr. mit linksgeneigtem Kopf: Ny ↑ 3″. Kein Schwindel, kein Sturz.

Augenhintergrund (O. Ruttin) normal. Wassermann negativ.

Bei dem Falle ist also die linke Seite taub, kalorisch und auf Drehen unerregbar bei bestehender chronischer Mittelohreiterung. Im Zusammenhalt mit der Angabe, daß er im Sommer an ununterbrochenem Schwindel litt, läge die Annahme einer jetzt latenten Labyrintheiterung nahe, allein da auf der anderen Seite das Hörvermögen und die kalorische Reaktion erhalten sind, die Drehreaktion aber stark herabgesetzt ist, liegt doch die Vermutung nahe, daß es sich doch vielleicht um eine Nervenläsion infolge der Verletzung der linken und 20 Jahre später der rechten Schläfengegend handelt.

Diskussion.

Neumann: In der letzten Sitzung habe ich einen Repräsentanten von 5 Fällen mit Ausschaltung unbekannter Ätiologie vorgestellt und erwähnt, daß er nicht bloß ein militärisches Interesse wegen der Feststellung der einseitigen Taubheit, sondern auch klinisches Interesse besitzt. Wir haben nämlich der Ausschaltung und Unerregbarkeit wenigstens eine Zeit lang für unser operatives Verhalten große Bedeutung beigelegt. Dies tue ich auch heute noch, wenn aber auch mit der Einschränkung, daß ich auch die andere Seite prüfe. Denn unser Bewußtsein über den Zustand beider Vestibularapparate gibt uns Anhaltspunkte dafür, inwieweit der Vestibularapparat bei der Indikationsstellung mitsprechen soll. Wenn mein Fall auf einer Seite operiert worden wäre mit Taubheit, Unerregbarkeit und chronischer Eiterung, hätte man sich vielleicht berechtigt erachtet, bei der Operation zur Labyrinthoperation überzugehen. Wenn man aber sieht, daß auch die andere Seite ausgeschaltet ist, würde man natürlich warten. In dieser Beziehung haben die Ausführungen Ruttins Berechtigung.

V. Ruttin: **Retrobulbäre Neuritis und Neuritis vestibularis.**

Der 37jährige Fabriksarbeiter J. J. erlitt bei einem Straßenbau bei Tolmein am 5. VI. 1916 Steinsplitterverletzungen an beiden Augen. Seit dieser Zeit sieht er angeblich schlechter und hatte einen Monat lang nachher eine Entzündung der Augen. Anfangs Jänner 1917 verschlechterte sich sein Zustand so, daß er auf die Klinik Dimmer geschickt wurde. Bis vor einem Monat litt er an Kopfschmerz, Sausen und Stechen. Kein Ohrenfluß, kein Schwindel, kein Brechreiz. Er sieht fast nichts, hört aber gut.

Er wurde uns von der Klinik Dimmer am 26. I. 1917 mit der Diagnose: Retrobulbäre Neuritis überwiesen.

Bei der Aufnahme fand ich: Trommelfelle beiderseits normal. Hörweite und Stimmgabelbefund beiderseits normal. Kein spontaner Nystagmus, kein spontanes Vorbeizeigen. Kalorische Reaktion rechts: negativ, kein Vorbeizeigen; links: negativ, kein Vorbeizeigen.

Nach R.-Dr. Ny l← 5″.

„ L.-Dr. Ny →r 5″.

„ R.-Dr. mit vorgeneigtem Kopfe: Ny l↻ 5″. Schwacher Sturz rechts, kein Schwindel.

Digitized by Google
Original from UNIVERSITY OF CALIFORNIA
Generated on 2019-10-24 15:31 GMT / http://hdl.handle.net/2027/uc1.b3252765
Public Domain in the United States, Google-digitized / http://www.hathitrust.org/access_use#pd-us-google

Nach L.-Dr. mit vorgeneigtem Kopfe: Ny Or 5". Schwacher Sturz links, kein Schwindel.

Nach R.-Dr. mit rechtsgeneigtem Kopfe: Ny ↓ 10". Starker Schwindel, Sturz nach rückwärts.

Nach L.-Dr. mit rechtsgeneigtem Kopfe: Ny ↑ 5". Mäßiger Schwindel, Sturz nach vorne.

Wassermann negativ.

Es ist kaum anzunehmen, daß die Steinsplitterverletzungen an den Augen mit dem Verlust der kalorischen und der Herabsetzung der Dreherregbarkeit auf beiden Ohren etwas zu tun haben. Wir müssen vielmehr annehmen, daß es sich um eine Neuritis des Nervus vestibularis beiderseits handle. Es lag natürlich der Gedanke an Lues nahe, allein der negative Wassermann spricht dagegen. Welche Ursache diese Neuritis hat, wissen wir also nicht, aber auffallend ist das Zusammentreffen mit der ihrer Ätiologie nach ebenfalls unklaren retrobulbären Neuritis. Ich habe nun schon mehrere Fälle von retrobulbärer Neuritis mit unklarer (wahrscheinlich toxischer) Ätiologie und gleichzeitiger Neuritis cochlearis oder vestibularis gesehen. Es scheint dies kein zufälliges Zusammentreffen zu sein, sondern die Wirkung des gleichen ätiologischen Faktors.

VI. Ruttin: **Teilweiser Ersatz der oberen, unteren und vorderen Gehörgangswand aus der Haut der Cymba conchae.**

Das 18jährige Mädchen K. G. war schon als Kind von 6 Jahren auf dem rechten Ohr erkrankt, und zwar an Ohrenfluß, in dessen Verlauf sich auch eine Geschwulst hinter dem Ohre bildete. Die Geschwulst wurde 1904 von einem Arzte aufgeschnitten. Seit dieser Operation hört sie rechts nichts. Die Operationswunde verheilte zwar, doch brach sie bei Verkühlung einigemal des Jahres wieder auf. Schwindel, Ohrensausen, Kopfschmerz hatte sie nicht. Seit 1913 hatte sie Ruhe.

Anfangs Jänner 1917 begann sie an Kopfschmerz zu leiden. Ohrenschmerzen, Schwindel, Ohrensausen und Brechreiz hatte sie nicht.

Bei der Aufnahme am 23. I. 1917 fand ich rechts: ein verkümmertes Ohr mit Narbe hinter dem Ohre und kompletter Atresie des Gehörgangs. Taubheit für Sprache und Stimmgabeln. Weber rechts, Rinne unendlich negativ, Schwabach verlängert.

L. O.: Trommelfell und Funktion normal.

Operation am 2. II. 1917 (Ruttin): Typischer Schnitt mit Lambdahilfsschnitt. Nach einigen Meißelschlägen quellen aus der Sinusgegend Eiter und Cholesteatommassen hervor. Ausräumung eines walnußgroßen Cholesteatoms, das die hintere knöcherne und membranös-knorpelige Gehörgangswand vollständig zerstört hat. Die ganze hintere Gehörgangswand fehlt bis zum Ohreingang vollständig. Der ganze Nervus facialis liegt in seinem horizontalen und absteigenden Teile frei und zuckt bei Berührung. Der Sinus liegt vom oberen bis zum unteren Knie frei und ist im oberen Anteile mit Granulationen bedeckt. Ausräumung einzelner Cholesteatomnester neben dem Facialis und gegen die Spitze des Warzenfortsatzes zu. Die kalorische Prüfung ergibt keine Augenbewegung. Die Radikaloperation ist schon von der Natur gemacht und wird nur entsprechend korrigiert.

Digitized by Google
Original from UNIVERSITY OF CALIFORNIA
Generated on 2019-10-24 15:31 GMT / http://hdl.handle.net/2027/uc1.b3252765
Public Domain in the United States, Google-digitized / http://www.hathitrust.org/access_use#pd-us-google

Plastik: Excision des Knorpels aus der vorderen Hälfte der Cymba conchae von rückwärts nach Abpräparierung der den Knorpel bedeckenden Haut. Die so abpräparierte Haut der hinteren Ohrmuschelfläche wird ähnlich wie bei der Korrektur abstehender Ohren zur Deckung der retroauriculären Wunde verwendet, die Haut der Cymba conchae durch einen H-Schnitt zu einem oberen und unteren quadratischen Lappen geformt, die beiden Lappen in die Wundhöhle hineingeschlagen. Die vordere Gehörgangswand ist gut erhalten. Docht. Klammern.

Der Fall ist durch diese Plastik interessant. In diesem Falle lagen die Verhältnisse so, daß die seinerzeit von mir hier demonstrierte Schlauch-Hautrohrplastik nicht nötig erschien, da ja eine Radikaloperation gemacht werden mußte und es nur galt, die äußere Ohröffnung möglichst breit zu machen und vor Wiederverwachsung zu sichern. Dies schien mir am besten durch Excision des halben Knorpels der Cymba conchae und Bildung eines oberen und unteren Lappens aus der abpräparierten, den Knorpel bedeckenden Haut erreichbar. Das Resultat ist, wie Sie sehen, sehr gut.

VII. Ruttin: **Kompensation und Zeigeversuch.**

Dieser Fall ist noch aus einem anderen Grunde sehr interessant. Ich hatte mir schon früher die Frage vorgelegt, wie der Zeigeversuch (Bárány) ausfallen wird, wenn es sich um Fälle von einseitiger Labyrinthausschaltung mit Kompensation handelt. Das Ergebnis der Drehversuche war in vorliegendem Falle:

Nach R.-Dr. Ny 1← 10″.

„ L.-Dr. Ny →r 10″.

„ R.-Dr. mit vorgeneigtem Kopf Ny 1↻ 5″. Kein Schwindel, kein Sturz.

Nach L.-Dr. mit vorgeneigtem Kopf Ny ↻r 5″. Kein Schwindel, kein Sturz.

Nach R.-Dr. mit rechtsgeneigtem Kopf Ny ↓ 4″. Kein Schwindel, Kopf etwas rückwärts.

Nach R.-Dr. mit linksgeneigtem Kopf Ny ↑ 2″. Kein Schwindel, Kopf etwas vorwärts.

Nach Rechts-Drehung: Kein Vorbeizeigen mit beiden Armen, weder nach rechts und links noch nach oben oder unten.

Nach Links-Drehung: Kein Vorbeizeigen mit beiden Armen, weder nach rechts und links noch nach oben oder unten.

Nach Rechts-Drehung mit vorgeneigtem Kopf: Kein Vorbeizeigen mit beiden Armen, weder nach rechts und links noch nach oben oder unten.

Nach Links-Drehung mit vorgeneigtem Kopf: Kein Vorbeizeigen mit beiden Armen, weder nach rechts und links noch nach oben oder unten.

Nach Rechts-Drehung mit rechtsgeneigtem Kopf: Vorbeizeigen nach aufwärts mit beiden Armen.

Nach Rechts-Drehung mit linksgeneigtem Kopf: Vorbeizeigen nach abwärts mit beiden Armen.

Dieses Resultat habe ich nun schon bei einigen Fällen von Kompensation bekommen, allerdings nicht bei allen. Wir sehen, daß mit der

Digitized by Google
Original from UNIVERSITY OF CALIFORNIA
Generated on 2019-10-24 15:31 GMT / http://hdl.handle.net/2027/uc1.b3252765
Public Domain in the United States, Google-digitized / http://www.hathitrust.org/access_use#pd-us-google

Kompensation des Nystagmus das der langsamen Komponente des nicht-kompensierten Nystagmus entsprechende Vorbeizeigen, sowie der entsprechende Sturz und der Schwindel verschwinden, und zwar für die horizontalen und frontalen Bogengänge; für die sagittalen Bogengänge, für die ja auch, wie ich bereits in einer früheren Arbeit nachgewiesen habe, keine Kompensation auftritt, bleiben auch Vorbeizeigen und Sturz wie beim nicht kompensierten Falle.

VIII. Ruttin: **Spontane Wiederherstellung einer Gehörgangsatresie.**

Fig. 1.

F. W., 33 Jahre alt, L.-I.-Reg. Nr. 24, wurde am 1. VIII. 1916 angeblich durch Dum-Dum-Geschoß verletzt, und zwar mit Einschuß seitlich vom linken Auge, Ausschuß durchs linke Ohr. Er war ungefähr 14 Tage lang bewußtlos. Am 14. XI. 1916 erfolgte seine Aufnahme in die Ohrenklinik. Seit der Verletzung besteht links Taubheit, Sausen, Schwindel beim Bücken, Ohrenfluß. Bei der Aufnahme findet sich links eine ausgedehnte Wunde mit tiefem Substanzverlust der Weichteile in der Gegend des Kiefergelenks und der Ohrmuschel um den äußeren Gehörgang (Fig. 1). Vollständiger Verschluß des Gehörgangs durch zum Teil schon organisierte Granulationen. Facialisparese. Hörweite für Konv.-Spr. 0, Pat. versteht nur

Digitized by Google
Original from UNIVERSITY OF CALIFORNIA
Generated on 2019-10-24 15:31 GMT / http://hdl.handle.net/2027/uc1.b3252765
Public Domain in the United States, Google-digitized / http://www.hathitrust.org/access_use#pd-us-google

lautes Schreien ad concham. Weber nach rechts. Rinne unendlich negativ, Schwabach etwas verkürzt, C_1 0, c^4 hinübergehört. Die mittlere Gabel wird vor dem linken Ohre nicht gehört. Kein spontaner Nystagmus, kein spontanes Vorbeizeigen.

Nach L.-Dr. Ny l← 11″. Schwaches Vorbeizeigen mit beiden Armen nach links.

Nach R.-Dr. Ny →r 4″. Schwaches Vorbeizeigen mit beiden Armen nach rechts.

Nach L.-Dr. Kopf vorgeneigt: Ny ↻r 4″. Wenig Schwindel, kein Sturz.

Fig. 2.

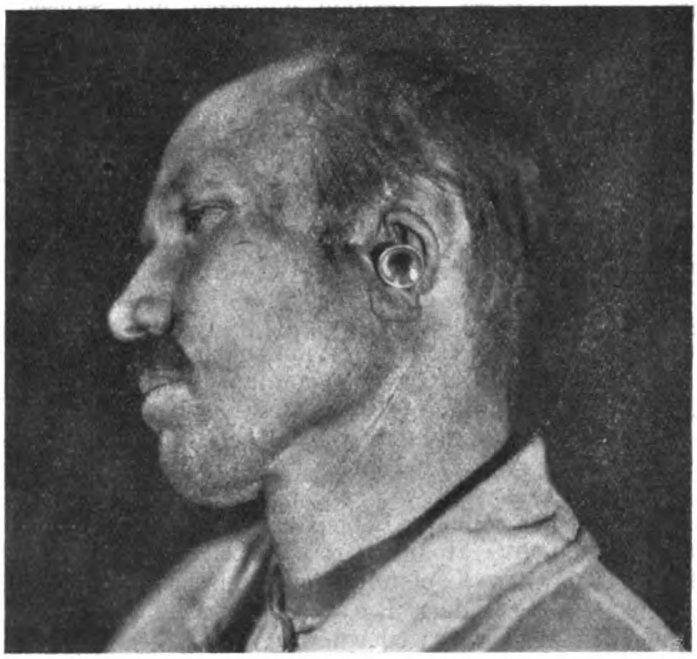

Nach R.-Dr. Kopf vorgeneigt: Ny l↻ 9″. Wenig Schwindel, kein Sturz.

Nach R.-Dr. Kopf rechts geneigt: Ny ↓ 8″. Wenig Schwindel, kein Sturz.

Nach R.-Dr. Kopf links geneigt: Ny ↑ 4″. Wenig Schwindel, kein Sturz.

Wenn Sie den Pat. heute ansehen, so würden Sie wohl glauben, daß ich den Gehörgang, wie er heute besteht (er besitzt die Weite eines mittleren Ohrtrichters, ist schön rund, allseitig epidermisiert; im Grunde das etwas getrübte Trommelfell sichtbar), durch eine Plastik hergestellt habe. Dies ist aber nicht der Fall. Der Gehörgang hat sich ganz von selbst wieder so hergestellt. Ich habe ähnliche Vorgänge, allerdings nicht in der Ausdehnung, schon in einigen Fällen in diesem Kriege beobachtet, Fälle, in

Generated on 2019-10-24 15:31 GMT / http://hdl.handle.net/2027/uc1.b3252765
Public Domain in the United States, Google-digitized / http://www.hathitrust.org/access_use#pd-us-google
Digitized by Google
Original from UNIVERSITY OF CALIFORNIA

denen sich brückenförmige Stenosierungen des Gehörgangs durch nachträgliche Atrophie und Spontanruptur der Brücke wieder vollständig hergestellt haben. Auch hier ist der vollständige membranöse Verschluß des Gehörgangs durch Atrophie der Verschlußmembran vollständig wieder verschwunden. (Fig. 1 vor, Fig. 2 nach Wiederherstellung des Gehörgangs; in letzterer ist der zur besseren Beurteilung eingeführte Trichter bemerkbar).

IX. Ruttin: **Otologischer Befund bei basalem Tumor der mittleren Schädelgrube.**

J. R., 26 Jahre, L.-Baon. Nr. 8/1, wurde uns von der Nervenabteilung Prof. Fuchs am 16. II. 1917 überwiesen.

Pat. war 2 Monate im Felde, wurde nicht verwundet. Seit 6—8 Monaten leidet er an heftigen Stirnkopfschmerzen und Sausen im linken Ohre. Nie Ohrenfluß, auch angeblich keine Herabsetzung des Hörvermögens. Vor 3 Monaten hatte er einige Tage Schmerzen oberhalb des linken Auges, wenn er den Kopf nach rechts drehte. Seit einigen Tagen hat er dieselben Erscheinungen wieder. Seit 4 Tagen zeitweilig Stechen im linken Ohre und Schmerzen vom Warzenfortsatz zum Hals hinunter.

Befund: Trommelfell normal. Konv.-Spr. + 7 *m*, Fl.-Spr. + 7 *m*, Weber links, Rinne beiderseits positiv, Schwabach beiderseits normal. C_1 und c^4 werden gut gehört.

Ganz geringer spontaner horizontaler Nystagmus nach rechts.

Spontaner Zeigeversuch: Vorbeizeigen mit beiden Armen nach unten, sonst richtig. Romberg positiv, gering.

Kalorische Reaktion rechts: Schon nach einigen Tropfen kalten Wassers tritt starker klonusartiger Nystagmus auf. Sturz nach links, bei nach rechts gedrehtem Kopf Sturz nach vorne, bei nach links gedrehtem Kopf Sturz nach links-hinten. Vorbeizeigen mit beiden Armen typisch. Nach der Reaktion Anfall von starken Kopfschmerzen. Erbrechen.

Kalorische Reaktion links: Lebhafter Nystagmus schon nach wenigen Tropfen kalten Wassers, klonusartig. Vorbeizeigen mit beiden Armen typisch. Fallen bei allen Kopfstellungen typisch, aber mit der Tendenz mehr nach links. Nach der Reaktion Anfall von starken Kopfschmerzen. Erbrechen.

Kalorische Reaktion beiderseits gleichzeitig („Doppelseitige Spülung"): Verbrauch jederseits 275 cm^3, Dauer der Spülung 2½ Minuten: es tritt vertikaler Nystagmus nach aufwärts auf, Vorbeizeigen mit beiden Armen nach abwärts. Fallen: nach rückwärts, bei links gedrehtem Kopf nach vorn, bei rechts gedrehtem Kopf nach rechts. Drehreaktion:

Nach R.-Dr. Ny l← 40". Starker Schwindel.
„ L.-Dr. Ny →r 45" „
„ R.-Dr. bei vorgeneigtem Kopf Ny l↺ 40". Sturz rechts, starker Schwindel.

Nach L.-Dr. bei vorgeneigtem Kopf Ny ↻r 40". Sturz links, starker Schwindel.

Nach R.-Dr. bei rechts geneigtem Kopf Ny ↓ 25". Sturz rückwärts, starker Schwindel.

Digitized by Google
Original from UNIVERSITY OF CALIFORNIA
Generated on 2019-10-24 15:31 GMT / http://hdl.handle.net/2027/uc1.b3252765
Public Domain in the United States, Google-digitized / http://www.hathitrust.org/access_use#pd-us-google

Nach R.-Dr. bei links geneigtem Kopf Ny ↑ 12". Sturz vorwärts, starker Schwindel.

Von sonstigen Symptomen bemerkenswert: Geringe Parese des rechten Mundfacialis. Atrophie der Papille nach Stauungspapille, beiderseits unsichere Lichtempfindung.

Röntgenbefund (Zentralröntgeninstitut. Befund Dr. Lilienfeld):

Ergebnis der Untersuchung: Wohl basaler Tumor der mittleren Schädelgrube. Einzelheiten: I. Kapsel: ihre Dicke entspricht der Norm. II. Impressiones digitatae: erhebliche Vermehrung der temporalen und occipitalen. III. Pacchionische Gruben: deutliche Vertiefung. IV. Nähte: Dehiszenz der Lambdanaht. V. Sella turcica: 1. Gestalt: napfförmig. 2. Dimensionen: Vergrößerung aller Durchmesser, insbesondere des sagittalen. 3. Dorsum und Processus clinoideus post.: Destruktiver Prozeß. Der Sellarücken ist außerordentlich verdünnt und verkürzt und reponiert, die Process. clinoid. post. sind beinahe ganz destruiert. 4. Process. clinoid. ant. sind kurz und dick. 5. Boden: er ist im Kontur unrein und dem Boden der mittleren Schädelgrube stark genähert. VI. Keilbeinkörper: destruktiver Prozeß, insbesondere links. VII. Pneumatische Räume: a) Keilbeinhöhlen: beinahe symmetrisch. Sie sind dreigeteilt und der Kontur der hinteren Wand links ist verwaschen. b) Stirn- und Kieferhöhlen keine Besonderheiten.

Es handelt sich also im vorliegenden Falle auch auf Grund der übrigen, insbesondere des Röntgenbefundes, um einen basalen Tumor. Betrachten wir nun den otologischen Befund: Der Cochlearbefund ist normal, der Vestibularbefund ergibt eine beiderseits gleichmäßige, aber sehr stark erhöhte kalorische und Dreherregbarkeit. Dieser Befund spricht schon für einen Tumor, der entweder in der mittleren und vorderen, aber nicht in der hinteren Schädelgrube sitzt. Dazu kommen nun einige besondere, interessante Erscheinungen, zunächst das spontane Vorbeizeigen nach abwärts, das einem gleichsam latenten Nystagmus nach aufwärts entspricht, der auch bei der doppelseitigen Prüfung in Erscheinung tritt, ein Phänomen, das ich an diesem Falle zum zweitenmal beobachte. Ferner ein Phänomen, das ich bei Tumoren öfter und bisher nur bei Tumoren beobachtet habe: nach der kalorischen oder Drehreaktion Anfälle von außerordentlich heftigen Kopfschmerzen, die unmittelbar im Anschluß an die Reaktionsprüfung auftreten. Ich möchte bemerken, daß die einzelnen Prüfungen (kalorische Reaktion rechts, kalorische Reaktion links, doppelseitige Spülung, Drehreaktion) an verschiedenen Tagen, oft sogar die verschiedenen Drehungen an verschiedenen Tagen erfolgten, so daß ich für die genaue Untersuchung eines Tumors meistens eine Woche brauche. Es ist dies aber nötig, da es die Leute einerseits sonst nicht aushalten und andrerseits auch die Exaktheit der Prüfung bei der Heftigkeit der objektiven und subjektiven Symptome bei Tumoren leiden würde.

Zu erwähnen wären bei dem vorliegenden Falle auch noch die atypischen Fallreaktionen.

Fassen wir die Tumorsymptome zusammen: Starke deutliche und eindeutige Übererregbarkeit für kalorischen und Drehreiz. Spontanes Vorbeizeigen nach abwärts. Nystagmus nach aufwärts mit verstärktem Zeigen nach abwärts bei doppelseitiger Spülung. Anfälle von Kopfschmerz, durch die vestibulare Reaktion ausgelöst. Atypische Fallreaktionen.

Digitized by Google
Original from UNIVERSITY OF CALIFORNIA
Generated on 2019-10-24 15:31 GMT / http://hdl.handle.net/2027/uc1.b3252765
Public Domain in the United States, Google-digitized / http://www.hathitrust.org/access_use#pd-us-google

Diese Symptome ohne Differenz auf beiden Seiten und bei normalem objektiven Cochlearbefund sprechen für einen Tumor, der nicht in der hinteren Schädelgrube zu lokalisieren ist.

Diskussion.

Alexander: Bei der Drehung von Neugeborenen tritt mitunter vertikaler Nystagmus auf, ohne daß die Kopflage zum Nystagmus führen müßte. Das Kind lag horizontal auf dem Drehstuhle. Wenn man sich vorstellt, daß manche Fasern noch nicht markhältig sind, beim Hirntumor nicht mehr, könnte man eine Plattform finden, auf der man sich einigen könnte.

X. Bondy: **Vikariierende Erweiterung einer intrakraniellen Vene nach Sinusoperation.**

Die 12jährige Pat. wurde im September 1915 von Alexander wegen Thrombophlebitis sinus sigm. operiert. In dem mir zur Verfügung gestellten Operationsprotokoll heißt es: „Schon nach wenigen Meißelschlägen ist der kleinfingerdick angeschwollene Sinus sichtbar, seine Oberfläche mit grünem Belag bedeckt. Verfolgen bis zur gesunden Stelle, Incision des thrombosierten Sinus, Entfernung eines zirka $2^1/_2$ *cm* langen Thrombus, Kompression des Sinus. — Unterbindung der Vena jugularis." Da die Eiterung sowohl aus der Paukenhöhle als aus einer Fistel in der Operationsnarbe anhielt, kam die Pat. im Februar 1917 zur neuerlichen Operation an die Klinik. Beim Schnitt durch die alte Narbe kam es aus dem unteren Wundwinkel zu einer reichlichen venösen Blutung, die, da das Anlegen eines Schiebers nicht gelang, auf Tamponade leicht stand. Die Fistel führte in eine große, mit Granulationen ausgefüllte Höhle, die sich in das Antrum fortsetzte. Ihre hintere Wand wurde zum großen Teil durch den frei liegenden, mit Granulationen bedeckten Sinus gebildet, auch die Dura der mittleren Schädelgrube lag in größerer Ausdehnung frei. Die Höhle schien vollständig die Größe der durch die erste Operation geschaffenen zu haben, nirgends eine Spur von Knochenneubildung. Radikaloperation. Oberhalb der freiliegenden Stelle des Sinus, seiner Fortsetzung entsprechend, eine zirka 1 cm^2 große, isolierte Knochenplatte. Nach Entfernung dieses Knochenstückchens, an dessen Innenfläche die Sinusfurche sichtbar war, zeigten sich folgende Verhältnisse: Der Sinus in dem ursprünglich freiliegenden Abschnitte, der Incisionsstelle der ersten Operation entsprechend, solid, offenbar organisiert. Sein oberer Anteil, der von der beschriebenen Knochenplatte bedeckt war, von normalem Aussehen, elastisch, bluthältig. Hinter dem Sinus und ihm unmittelbar anliegend ein sinusartiges, venöses Blutgefäß fast vom Kaliber des Sinus, das parallel mit ihm nach unten zieht und unter dem Knochen verschwindet. Nahe dieser Stelle wurde es beim Hautschnitt verletzt, so daß seine Innenwand auf 3—4 *mm* Länge sichtbar ist.

Allem Anscheine nach handelt es sich hier um eine Duravene, die vikariierend für den ausgeschalteten Sinus eingetreten ist. Normalerweise finden sich, wie mir Tandler mitteilte, in der hinteren Schädelgrube, zusammenhängend mit dem Venenplexus im Foramen occipitale magnum, eine Anzahl von Duravenen, die verschieden hoch hinaufsteigen. Wenn wir annehmen, daß eine derartige Vene abnormaler Weise mit dem Sinus

Digitized by Google
Original from UNIVERSITY OF CALIFORNIA
Generated on 2019-10-24 15:31 GMT / http://hdl.handle.net/2027/uc1.b3252765
Public Domain in the United States, Google-digitized / http://www.hathitrust.org/access_use#pd-us-google

oberhalb der thrombosierten Partie in Verbindung stand, so würde das den hier erhobenen Befund erklären. Ein ähnliches Blutgefäß wurde kürzlich hier auch von E. Urbantschitsch beschrieben.

Diskussion.

Alexander: Ich pflege bei allen Fällen von Sinusthrombose, wo ich den Thrombus entfernen kann, auch die laterale Sinuswand dort zu exstirpieren. Dann ist die Narbe so fest und nach außen keine Gefäßschicht, so daß Neubildung nicht mehr möglich ist. — Vorsicht ist bei der Deutung des Befundes notwendig. Aus der Tatsache, daß man von oben und unten Blutung bekommt, darf man nicht immer schließen, daß eine Kommunikation vorhanden ist.

O. Mayer fragt, ob es nach dem Verlaufe des neuen Gefäßes anzunehmen wäre, daß dasselbe vom oberen Ende des Sinus durch Auswachsen von Gefäßsprossen entstanden sein könnte, wie man das bei thrombosierten Gefäßen sieht.

E. Urbantschitsch möchte nur darauf hinweisen, daß er in dem von ihm vor einigen Monaten hier demonstrierten analogen Fall die Venenwand vom oberen Knie bis zum Bulbus entfernt hat, also eine Neubildung des Sinuslumens hier nicht möglich war. Das Gefäß führte entsprechend der Sinuswand bis zum oberen Knie und war dort mit der Wand verschmolzen. Nach unten hat es sich in der Nähe des Bulbus verloren.

S. Gatscher: Zur Erklärung des von Bondy mitgeteilten Befundes möchte ich daran erinnern, daß im Sinus Septumbildungen vorkommen.

E. Ruttin: Frey hat hier einen Fall erwähnt, in dem er nachweisen konnte, daß sich in einem obliterierten Sinus die Zirkulation wieder hergestellt hat.

V. Urbantschitsch: Meiner Erinnerung nach sind unter dem Namen der Rekanalisation des Sinus Beobachtungen bekannt geworden.

Bondy: Ob hier eine Septumbildung in Betracht kommt, weiß ich nicht. Ich habe begreiflicherweise vermieden, das ganze Gefäß zu schlitzen und bis zur Einmündung in den Sinus zu verfolgen. Eine Rekanalisation dürfte in meinem Falle nicht vorliegen, da das Gefäß sich von dem thrombosierten Teile des Sinus deutlich unterschied.

XI. S. Gatscher: **Die Modifikation des Gellé schen Versuches per tubam durch den Katheter. (Vorläufige Mitteilung.)**

Ich möchte heute nur kurz über einen Versuch Mitteilung machen, mit dem ich mich schon längere Zeit befaßt habe. — Bei der Ermittlung und Beurteilung subjektiver Symptome kommt es in hohem Grade auf die Verläßlichkeit der untersuchten Personen an.

Das Optimum dieser Verläßlichkeit erreichte ich dadurch, daß Herr Kollege Dr. Fremel die Liebenswürdigkeit hatte, sich diesbezüglich von mir untersuchen zu lassen.

Ich führe den Gellé schen Versuch in der Weise aus, daß ich den Ausfall desselben durch den Katheterismus prüfe, d. h. die erforderliche Kompression durch die Tube ausführe. — Das Ergebnis meiner Untersuchung bei den verschiedenen Krankheitsgruppen (Otosklerose) werde ich in einer ausführlichen Publikation mitteilen, ebenso angewendete Ab-

Digitized by Google
Original from UNIVERSITY OF CALIFORNIA
Generated on 2019-10-24 15:31 GMT / http://hdl.handle.net/2027/uc1.b3252765
Public Domain in the United States, Google-digitized / http://www.hathitrust.org/access_use#pd-us-google

änderungen des Versuches. (Abschwächung des Luftstromes durch eine eingeführte Bougie, Kompression vom Gehörgang aus etc.)

Heute möchte ich nur die Vorteile kurz skizzieren, die sich bei dieser Versuchsanordnung vorläufig ergeben haben:

1. Größere Intensität der Druckwirkung;
2. Leichtere Prüfung des Stimmgabeltones bei Perzeption vom Gehörgang aus;
3. Unabhängigkeit von Veränderungen im Gehörgange und von solchen am Trommelfell (Narben, adhäsive Prozesse desselben).

XII. O. Beck: **Streifschuß der Schläfenbeinschuppe. Basisfraktur. Fistelsymptom bei nicht eitrigem Mittelohr.**

Der 27jährige Infanterist wurde Ende August 1916 an der Südfront durch einen Streifschuß am Schädel verletzt. Er war 3 Tage bewußtlos. Aus dem Vormerkblatte, das 2 Tage nach der Verletzung datiert ist, geht hervor, daß die Verletzung durch ein Minenstück erfolgt sei. Der obere Teil der linken Ohrmuschel samt der sie umgebenden Schädelhaut bildet eine einzige Hautrißquetschwunde. Nach der Angabe des Wartepersonals ist der Pat. desorientiert. Am 6. Tag nach der Verletzung Trepanation unter Cocainanästhesie: Sagittale Eröffnung der bis auf den Knochen reichenden, nach vorn sich bis unter den Temporalismuskel erstreckenden Wunde. Im Knochen der Schläfenbeinschuppe zeigt sich eine ungefähr 3 *cm* lange, 1 *cm* breite oberflächliche Rinne, die ausgemeißelt wird. Nach der Ausmeißelung erscheinen die tieferen Partien des Knochens intakt. In den darauf folgenden Tagen ist der Kranke noch immer desorientiert. Puls 104 am Nachmittag. In der Frühe 60. Es bestehen meningeale Erscheinungen. Die vorgenommene Lumbalpunktion ergibt Liquor unter starkem Druck. Die erste Partie ist blutig verfärbt. In den darauffolgenden Tagen Besserung des Allgemeinbefindens. Der Kranke ist ruhig.

Aufnahme auf die Ohrenabteilung am 20. I. 1917. Befund: Das oberste Drittel der linken Ohrmuschel fehlt; den oberen Rand des Defektes an der Ohrmuschel durchsetzend, eine zirka 5 *cm* lange, vom lateralen Lidwinkel gegen das Hinterhaupt verlaufende Narbe.

Röntgenbefund: Am linken Schläfenbein ein zirka 3 *cm* langer, anscheinend oberflächlicher Defekt in der Gegend der Schläfenbeinschuppe.

Nervenbefund: Normal.

Augenbefund: Normal.

Rechtes Ohr: Normaler Befund. Gehör normal. Labyrinth reagiert typisch.

Linkes Ohr: Im Gehörgang und Trommelfell keine traumatischen Veränderungen. Das Mittelohr zeigt das Bild eines alten Hämatotympanon. Komplette Taubheit für Sprache und Stimmgabeln.

Vestibularapparat: Kein spontaner Nystagmus. Der Kranke gibt an, bei raschen Kopfbewegungen, speziell bei Neigung des Kopfes nach unten, heftigen Schwindel zu verspüren.

Spontan kein Romberg. Gehen mit offenen und geschlossenen Augen sicher. Beim Gehen mit geschlossenen Augen ist der Gang vielleicht etwas breitspuriger als normal. Ein Abweichen nach einer bestimmten Richtung läßt sich nicht feststellen, ebenso bei rascher Wendung des Körpers. Pat. zeigt mit beiden Armen spontan richtig.

Digitized by Google
Original from UNIVERSITY OF CALIFORNIA
Generated on 2019-10-24 15:31 GMT / http://hdl.handle.net/2027/uc1.b3252765
Public Domain in the United States, Google-digitized / http://www.hathitrust.org/access_use#pd-us-google

Kalorische Spülung rechts (24°) nach 110 Sekunden: Minimaler, aber sicherer vestibulärer Nystagmus bei extremem Linksblick; beide Arme haben die Tendenz, nach rechts vorbeizuzeigen. Schwindelgefühl sehr gering.

Kalorische Spülung links: Selbst nach sehr langer Spülung mit ganz kaltem Wasser ist kein sicherer Nystagmus auslösbar. Es zeigen sich wohl einzelne Bulbuszuckungen, die aber nicht als Nystagmus angesprochen werden können. Kein Schwindelgefühl, kein Vorbeizeigen der Arme.

Auch für Drehreize ist das linke Labyrinth ausgeschaltet. Bei rascher Neigung des Kopfes gegen die rechte Schulter, deutlicher bei rascher passiver Neigung des Schädels auf die linke Schulter, treten einzelne, kurz dauernde Nystagmuszuckungen auf, während welcher der Pat. zuweilen so schwindlig wird, daß er vom Sessel zu fallen glaubt.

Bei Kompression im linken äußeren Gehörgang tritt ein deutliches, fast immer auszulösendes gerades Fistelsymptom auf, mit deutlicher rotatorischer Komponente nach rechts und einer horizontalen Deviation nach links.

Bei Aspiration ist nur eine langsame Deviation nach rechts auszulösen, eine rotatorische Komponente niemals. Bei mehrmaliger Untersuchung ist dieser Befund immer der gleiche. Allerdings ließ manchmal die Auslösung des Fistelsymptoms bei Aspiration im Stich.

Epikrise: Wenn auch die Anamnese des Falles und sein Krankheitsverlauf bis zum Eintreffen auf die Ohrenabteilung manche Lücken und Unklarheiten in den Aufzeichnungen aufweist, so läßt sich doch mit Sicherheit behaupten, daß es sich um eine Schädelverletzung handelt, bei der ein zirka 3 *cm* langer und 1 *cm* breiter Defekt in der Lamina externa ohne Verletzung der inneren Knochenpartien an der Basis der Schläfenbeinschuppe gesetzt wurde. Anschließend begann eine Desorientiertheit und später meningeale Symptome, was offenbar die Veranlassung zur Lumbalpunktion ergab. Leider ist über den Befund der Lumbalflüssigkeit nichts Genaueres verzeichnet, nur daß die Spinalflüssigkeit unter hohem Druck ausströmte. Daß nur die erste Portion des Punktates blutig war, wird mit der Lumbalpunktion als solcher zusammenhängen und gestattet keine weiteren Schlüsse.

Während seines hiesigen Aufenthaltes ist der Patient wohl nicht desorientiert, er macht aber psychisch keinen normalen Eindruck und ist auf Fragen nur schwer zu fixieren. Ebenso ist sein Auffassungsvermögen merklich herabgesetzt.

Der Grund, weshalb ich diesen Fall vorstelle, ist die Seltenheit in seinem Vestibularbefund auf der verletzten Seite. Die komplette Taubheit, die Unerregbarkeit des Vestibularapparates für kalorische und Drehreize ist bei dieser Art der Verletzung nichts Sonderbares. Einen ähnlichen Fall mit einem Hämatotympanon und analogen Erscheinungen am inneren Ohr, allerdings auch mit Erscheinungen von seiten anderer Hirnnerven, habe ich mit der Annahme einer Fraktur an der Pyramidenspitze mit sekundärer Blutung in dieser Gesellschaft vor 2 Jahren vorzustellen mir erlaubt. Das Merkwürdige an dem jetzigen Fall ist das Vorhandensein eines Fistelsymptoms ohne gleichzeitig bestehende Mittelohreiterung. Bei Kompression tritt ein starkes Fistelsymptom mit rotatorischer und horizontaler

Digitized by Google
Original from UNIVERSITY OF CALIFORNIA
Generated on 2019-10-24 15:31 GMT / http://hdl.handle.net/2027/uc1.b3252765
Public Domain in the United States, Google-digitized / http://www.hathitrust.org/access_use#pd-us-google

Komponente auf, bei Aspiration nur eine langsame Deviation der Augen. Fälle mit Fistelsymptom ohne Ohreiterung sind im allgemeinen recht selten und wurden speziell bei hereditärer Syphilis von Hennebert, Buys, Alexander und mir beschrieben. Auch bei akquirierter Lues wurde ein gleiches Vorkommnis, allerdings nur sehr selten, beobachtet, worüber zuerst Bárány und dann ich in den Verhandlungen der Deutschen Otologischen Gesellschaft berichtet haben.

In dem eben vorgestellten Falle handelt es sich weder um eine Eiterung, noch um Lues, sondern um ein Schädeltrauma, bei dem man aus dem Fistelsymptom, gestützt auf das Vorhandensein des Hämatotympanon, eine Dehiszenz an der knöchernen Labyrinthkapsel annehmen muß. Merkwürdig ist allerdings vor allem das Fehlen einer Facialislähmung und der negative Befund an den übrigen Hirnnerven.

Da mir eine genaue Durchsicht der einschlägigen Literatur jetzt nicht möglich ist, möchte ich nur hinweisen, daß ich glaube, daß ein ähnlicher Fall vor Ausbruch des Krieges von Bárány beobachtet wurde.

XIII. O. Beck: **Steckschuß des Gesichts mit Taubheit der verletzten Seite und Übererregbarkeit der nicht verletzten Seite.**

Der 22jährige Infanterist wurde am 14. VII. an der russischen Front derart verletzt, daß ihm ein Stück einer Schrapnellhülse in der linken Gesichtshälfte stecken blieb. In Wladimir Wolinski wurde ihm das Stück der Schrapnellhülse entfernt. Seit dem Erwachen aus der Bewußtlosigkeit gibt er an, an starkem Schwindel zu leiden und eine bedeutende Abnahme des Gehörs links zu bemerken.

Befund: An der linken Gesichtshälfte, vom lateralen Lidwinkel zum Ohreingang ziehend, eine zirka 7 *cm* lange Narbe. Das linke Auge kann nicht geschlossen werden, weil die Narbe die Beweglichkeit der Augenlider behindert.

Trommelfell beiderseits normal. Gehör rechts: 1 *m* Konv.-Spr., Fl.-Spr. 0. Links: Komplette Taubheit.

Kein spontaner Nystagmus, kein Romberg, typisches Zeigen mit beiden Armen; Nervenbefund negativ, Augenbefund negativ.

Kalorisch rechts (24° H_2O): Nach 15 Sekunden Spülung tritt ein äußerst kräftiger, sehr lange andauernder Nystagmus auf; sehr starker Schwindel mit Brechreiz. Beide Arme zeigen typisch und sehr weit vorbei.

Kalorisch links (24° H_2O): Nach 1 Minute 40 Sekunden bei extremem Rechtsblick ein äußerst schwacher, aber sicher vestibulärer Nystagmus, die Arme haben die Tendenz, im Sinne der langsamen Komponente vorbeizuzeigen.

Röntgenbefund: Am Gesichtsskelett sind außer einigen kleinen, im Verlauf des Schußkanals gelegenen Projektilsplittern keine Veränderungen nachweisbar.

Das Merkwürdige an diesem Befunde ist darin gelegen, daß es sich um einen Gesichtsschuß handelt, der nur bis zum Tragus reicht, am Gehörorgan selbst keine traumatischen Veränderungen setzte. Trotzdem besteht auf der verletzten Seite komplette Taubheit. Da seit der Verletzung fast 8 Monate verstrichen sind, ist eine Besserung des Gehörs ziemlich unwahrscheinlich. Fälle mit hochgradiger Schwerhörigkeit resp. Taubheit durch Fernwirkung von Gesichtsschüssen aus, wurden schon öfters beobachtet; das Merkwürdige an diesem Falle ist aber darin gelegen, daß

Generated on 2019-10-24 15:31 GMT / http://hdl.handle.net/2027/uc1.b3252765
Public Domain in the United States, Google-digitized / http://www.hathitrust.org/access_use#pd-us-google
Digitized by Google
Original from UNIVERSITY OF CALIFORNIA

sich auf der nicht verletzten Seite eine hochgradige Nervenschwerhörigkeit findet, die nach der Dauer des Bestehens wohl kaum besserungsfähig ist; gleichzeitig findet sich auf der nicht verletzten Seite eine bedeutende Übererregbarkeit des Labyrinths, während auf der verletzten Seite eine deutliche Herabsetzung besteht. Die Schwerhörigkeit und Übererregbarkeit der rechten Seite auf eine Commotio zu beziehen, ist deshalb nicht wahrscheinlich, weil sich die Symptome innerhalb von 8 Monaten zurückgebildet haben müßten. Vor der Verletzung hat aber der Kranke, wie die Anamnese ergab, beiderseits normale Gehörorgane besessen. Es ist daher sehr wahrscheinlich, anzunehmen, daß als bleibende Folge dieses Gesichtsschusses nicht nur die Taubheit der verletzten, sondern auch die Cochlear- und Vestibularsymptome der nicht verletzten Seite anzusprechen sind, wobei gerade diese bleibende Übererregbarkeit, die als Ursache der zeitweise auch noch jetzt auftretenden Schwindelanfälle anzusprechen ist, merkwürdig erscheint.

XIV. O. Beck: **Schädeldurchschuß rechts mit Taubheit rechts und vestibularer Unerregbarkeit links.**

Ich habe mir erlaubt, im vorigen Jahre darauf hinzuweisen, daß trotz der Mannigfaltigkeit der Labyrinthbefunde bei den verschiedenen Schädelverletzungen sich doch wenigstens in einer Anzahl von Fällen ein gewisser Zusammenhang zwischen der Art der Verletzung resp. der Schußrichtung und den Befunden am inneren Ohr feststellen läßt. Bei 5 im vorigen Jahre vorgestellten Pat., die alle Streifschüsse am Warzenfortsatz mit gleicher Schußrichtung hatten, fand sich auf der verletzten Seite komplette Nerventaubheit bei erhaltener vestibularer Erregbarkeit und auf der nicht verletzten Seite normales Gehör bei vollkommen ausgeschaltetem Labyrinth. Alle Fälle hatten gemeinsam, daß radiologisch am Schädelskelett keine Veränderungen nachweisbar waren. Dieses Verhalten habe ich damals mit dem vielleicht nicht zutreffenden Ausdruck „Gekreuzte Ausschaltung" bezeichnet.

Der jetzt vorgestellte Fall zeigt denselben Befund am inneren Ohr, obgleich die Schußrichtung etwas anders ist als bei den früheren Fällen und es sich nicht um einen Streifschuß, sondern um einen Durchschuß handelt.

Der 27jährige Soldat wurde am 1. XI. 1916 an der rumänischen Front in der Nähe des Rotenturmpasses verwundet. Hernach Bewußtlosigkeit durch zirka 24 Stunden. Im Spital in Arad wurde ihm das verletzte rechte Auge enukleiert.

Am 28. XII. wurde er auf die Ohrenabteilung des Garnisonsspitales V aufgenommen. Er gibt an, zeitweise an Schwindelanfällen zu leiden, und klagt auf der verletzten Seite über Ohrensausen.

Befund: Gewehrkugeldurchschuß. Einschuß am lateralen Teil des oberen Orbitaldaches. Ausschuß in der Ohrmuschelfalte in Antrumhöhe. Am äußeren Gehörgang am Trommelfell keine Zeichen traumatischer Veränderungen.

Rechts: Glasauge.

Trommelfelle beiderseits annähernd normal.

Rechts: Komplette Nerventaubheit.

Links: normales Gehör.

Digitized by Google
Original from UNIVERSITY OF CALIFORNIA
Generated on 2019-10-24 15:31 GMT / http://hdl.handle.net/2027/uc1.b3252765
Public Domain in the United States, Google-digitized / http://www.hathitrust.org/access_use#pd-us-google

Kein spontaner Nystagmus. Kein Romberg, auch nicht bei Veränderung der Kopfstellung. Zeigt mit beiden Armen spontan richtig.

Gang mit offenen Augen sicher; mit geschlossenen Augen geringe Tendenz, nach links abzuweichen.

Kalorisch rechts (24°): Nach 25 Sekunden deutlicher Nystagmus bei Linksblick. Pat. zeigt mit beiden Armen typisch.

Kalorisch links (24°): Auch nach lange fortgesetzter Spülung ist kein Nystagmus, kein Schwindelgefühl und kein Vorbeizeigen zu erreichen. Der Drehversuch spricht für eine Ausschaltung der linken Seite.

Röntgenbefund: Verdickung und Deformierung des rechten Orbitalrandes und Jochbogens nach alter Schußfraktur. Am Schädel selbst keine Veränderung nachweisbar.

Es handelt sich also bei diesem Fall um eine Ausschaltung des Cochlearapparates der verletzten Seite und um eine Unerregbarkeit des Labyrinths bei normalem Gehör auf der gesunden Seite. Von den früheren Fällen mit analogem Befund unterscheidet sich der Fall dadurch, daß die Schußrichtung mehr horizontal verlaufend ist und daß es sich nicht um einen Streifschuß, sondern um einen Durchschuß mit Knochenveränderungen handelt. Allerdings muß hervorgehoben werden, daß dieser Fall mit den früheren das Gemeinsame hat, daß am Warzenfortsatz selbst keine Knochenveränderungen nachweisbar sind und daß sich die Schußrichtung nicht wesentlich von den früher mitgeteilten Fällen unterscheidet.

XV. O. Beck: **Gesichtsdurchschuß ohne Verletzung der Ohren mit einseitiger kompletter Taubheit und vestibularer Übererregbarkeit derselben Seite.**

Der 38jährige Infanterist H. wurde am 16. IX. 1916 auf dem Doberdoplateau durch eine Gewehrkugel derart verletzt, daß sie in der Höhe des linken Jochfortsatzes zirka 1 *cm* vor dem Tragus eindrang und in der Höhe des Jochfortsatzes der anderen Seite zirka 2 *cm* vor dem Tragus den Schädel verließ. Er war nach der Verletzung einige Stunden bewußtlos; hernach Klagen über Schwindelgefühl und beiderseitige, hochgradige Schwerhörigkeit, die bis heute anhält.

Befund: Kleine callöse Narbe am Ein- und Ausschuß. An beiden äußeren Gehörgängen und am Mittelohr keine Zeichen traumatischer Veränderung, ebenso sind in der Nase keine Reste einer stattgehabten Verletzung nachweisbar.

Links: Komplette Nerventaubheit für Sprache und Stimmgabeln.

Rechts: Laesio auris internae. Konv.-Spr. $^3/_4$ *m*, Fl.-Spr. 0.

Facialis beiderseits frei, kein Romberg, sicherer Gang bei offenen und geschlossenen Augen; Pat. zeigt mit beiden Armen spontan richtig.

Nerven- und Augenbefund normal.

Kalorisch rechts (25° H_2O): Nach 30 Sekunden Spülung typischer Nystagmus bei Linksblick, nach 40 Sekunden bei Geradblick, Schwindel gering, typisches Vorbeizeigen.

Kalorisch links (25° H_2O): Nach 10 Sekunden Spülung äußerst kräftiger vestibulärer Nystagmus mit sehr starken subjektiven Erscheinungen, kräftigem Vorbeizeigen der Arme. Der Nystagmus dauert mehr als 4 Minuten in derselben Stärke an und läßt erst dann an Intensität nach.

Das Merkwürdige an diesen Befunden ist vor allem darin gelegen, daß, wie ja bereits bekannt, die beiderseitige Schädigung des Cochlear-

Digitized by Google
Original from UNIVERSITY OF CALIFORNIA
Generated on 2019-10-24 15:31 GMT / http://hdl.handle.net/2027/uc1.b3252765
Public Domain in the United States, Google-digitized / http://www.hathitrust.org/access_use#pd-us-google

apparates durch Fernwirkung zu erklären ist. Auffallend ist aber die komplette, seit 5 Monaten bestehende Taubheit auf der Seite des Einschusses und die hochgradige Schwerhörigkeit auf der Seite des Ausschusses, die in ähnlichen Fällen in dieser Intensität kaum beobachtet wurde. Merkwürdig ist ferner an diesem Fall, daß bei kompletter Taubheit eine sehr starke Übererregbarkeit des Vestibularapparates besteht, also ein Verhalten, das deshalb so merkwürdig ist, da sich trotz Taubheit eine Übererregbarkeit am selben Ohre findet. Der radiologische Befund an den Warzenfortsätzen ist negativ.

Diskussion.

Ruttin fragt, warum das eine Übererregbarkeit auf der anderen Seite sein soll und man nicht annehmen könnte, daß eine geringe Erregbarkeit auf der tauben Seite bestehe. Nystagmus nach 15 Sekunden ist noch keine Übererregbarkeit.

Beck: Auf der einen Seite bekommt er Nystagmus nach 30 Sekunden.

Ruttin: Das ist normal.

Beck: Auf der anderen Seite nach 10 Sekunden.

Ruttin: Ich meine den zweiten Fall.

Neumann: Ist Ihnen bekannt, ob der Pat. hingestürzt ist und bewußtlos war?

Beck: Ja.

Neumann: Da ist nicht immer der Durchschuß die Ursache der nervösen Symptome, sondern oft auch der Sturz. Das sehen wir auch bei Schüssen in den Schenkel.

Beck: Daran habe ich gedacht und die Kommotion in Betracht gezogen. Es sind aber seither schon 8 Monate vergangen und da müßte schon eine Änderung eingetreten sein.

Ruttin: Es kann doch auch eine Hirnverletzung erfolgt sein. Übererregbarkeit spricht im allgemeinen eher für Hirnverletzung, Untererregbarkeit für Verletzung des Vestibularapparates.

Beck: Das müßte doch radiologisch nachweisbar sein.

Neumann: Es ist das ein sehr schweres Kapitel und nicht so einfach, die Fälle zu klassifizieren. Ich habe in der Regel (mit gutem Gewissen) keine vestibularen Störungen vorgefunden. Eine leichte Erregbarkeit ist ja leicht zu finden. Bei jenen Kopfschüssen, bei denen die vestibulare Schädigung durch den Schuß schwer oder nicht zu erklären ist, ist besonders darauf zu achten, ob nicht eine Hirnverletzung vorliegt. Nach einer Kommotion muß nach 6—8 Monaten noch keine Heilung eintreten. Ich glaube, daß in der Regel keine peripheren, sondern zentrale Schädigungen vorliegen.

E. Urbantschitsch: Der radiologische Befund ist nicht ganz maßgebend. Ich habe ein Kind gesehen, das durch Sturz von einem Kirschenbaum eine sichere Schädelfraktur erlitt, die radiologisch nicht nachweisbar war.

Bondy: Ich habe auch vor ganz kurzer Zeit einen Fall gehabt, der nach Sturz von der Treppe bewußtlos wurde und aus der Nase blutete. Er hat jetzt noch eine Parese des Facialis und Lähmung des Trigeminus und die zweifellose Fraktur ist radiologisch nicht nachweisbar.

Digitized by Google
Original from UNIVERSITY OF CALIFORNIA
Generated on 2019-10-24 15:31 GMT / http://hdl.handle.net/2027/uc1.b3252765
Public Domain in the United States, Google-digitized / http://www.hathitrust.org/access_use#pd-us-google

Beck: Ich wollte nur die Befunde hervorheben und nicht entscheiden, ob eine zentrale oder periphere Läsion besteht. Daß wahrscheinlich eine periphere Verletzung vorliegt, geht daraus hervor, daß wir seinerzeit im Garnisonsspital die Streifschüsse mit der gleichen Richtung gehabt haben.

Es wäre naheliegend, die nervösen Symptome mit der Schußrichtung und nicht mit dem Sturz in Zusammenhang zu bringen.

Sitzung vom 26. März 1917.

Vorsitzender: V. Urbantschitsch.
Schriftführer: E. Urbantschitsch.

Dr. Fritz Soherr wird zum Mitglied gewählt.

I. Ernst Urbantschitsch: **Zweizeitige beiderseitige Totalaufmeißelung der Mittelohrräume; beiderseits im Anschluß an die Operation Labyrinthitis. Gleichzeitig mit dieser Auftreten einer Facialisparese.**

Die 18jährige Josefine M. litt seit ihrem 4. Lebensjahr im Anschluß an Scarlatina an beiderseitiger Otorrhoe. Seither immer Schmerzen im Kopf, Ohrensausen, Schwerhörigkeit. Das Gehör soll bis April 1913 angeblich gut gewesen sein. Im Anschluß an die linksseitige Totalaufmeißelung der Mittelohrräume am 4. IV. 1913 trat eine Labyrinthitis (serosa ?) auf, die zur kompletten Taubheit und Unerregbarkeit des Vestibularapparates dieser Seite führte. Rechts häufig Schmerzen, mitunter äußerst intensiv, Ohrensausen (wie „Glockenläuten") und Schwindel bei rascherem Gehen. Zeitweise Übelkeiten und Brechreiz; mitunter Ohnmachtsanfälle.

Status praesens: Rechts Antrumeiterung; Trommelfell vollständig zerstört. Links Radikaloperationshöhle, durch eine Pseudomembran abgeschlossen. R —, ∞ —; W ➤➤ r (auch vom linken Warzenfortsatz). Kein spontaner Nystagmus, kein Fistelsymptom. Kalorische Reaktion rechts positiv, links 0; v = rechts 50 *cm*, links komplette Taubheit.

Röntgenbefund (Dr. Selka): Verschleierung des rechten Warzenfortsatzes; keine Struktur. Links Fehlen des Warzenfortsatzes.

Gynaekologischer Befund: Ulcera mollia. Wassermann negativ.

Operation am 15. I. 1917: Totalaufmeißelung der Mittelohrräume rechterseits. Knochen bis ins Antrum sklerotisch ohne eine einzige Zelle. Antrum kariös, desgleichen Hammer und Amboß. Nichts freigelegt.

Verlauf: 16. I.: Nachmittags Schwindel beim Aufsetzen, abends Brechreiz und Erbrechen. Pat. hört viel schlechter als früher.

17. I.: Kein Schwindel, kein Nystagmus. Etwas Übelkeiten, doch kein Erbrechen. Sehr laut gesprochene Buchstaben und leichtere Wörter werden trotz des großen Verbandes gehört, jedoch nicht e und i. Facialisparese des rechten unteren Astes.

18. I.: Ganze Nacht hindurch und Vormittag Erbrechen. Ab 1/4 3 Uhr früh plötzlich konstanter Schwindel. Abends ißt Pat. wieder, ohne zu erbrechen. Kopfschmerzen in der Schläfengegend. Etwas Gehör nachweisbar.

19. I.: Schlaf gut. Kein Erbrechen. Schwindel geringer. Lumbalpunktat (Druck sehr stark!): klar, steril. Spontaner rotatorischer Nystagmus III. Grades ➤➤ links. Komplette Taubheit beiderseits. Facialisparese unverändert.

Digitized by Google
Original from UNIVERSITY OF CALIFORNIA
Generated on 2019-10-24 15:31 GMT / http://hdl.handle.net/2027/uc1.b3252765
Public Domain in the United States, Google-digitized / http://www.hathitrust.org/access_use#pd-us-google

20. I.: Allgemeinbefund etwas besser; keine ausgesprochenen Kopfschmerzen. Schwindel geringer; spontaner rotatorischer Nystagmus II. Grades ➤ l.

Therapeutisch: Pilocarpininjektionen.

Augenspiegelbefund (Dr. Friedland): normal.

21.—23. I.: Unverändert, Wundheilung gut.

24. I.: Spontaner Nystagmus ➤ l nur in Spuren. Schwindel nur mehr ganz gering. Pilocarpin in steigenden Dosen, stets mit voller Wirkung.

27. I.: Kein Schwindel, kein Nystagmus. Komplette Taubheit beiderseits. Intern: 3mal täglich 1,0 Urotropin (bis 9. II.).

7. III. Beiderseits Taubheit, Unerregbarkeit des Vestibularapparates für kalorische und Drehreize; weder nach Rechts- noch nach Linksdrehung Ablenkung beim Zeigeversuch. Beim Gehen etwas unsicheres Gefühl.

Epikrise: Der Fall zeigt die Disponibilität mancher Fälle zu Labyrinthentzündungen. Diese Neigung ist auch aus einem zweiten, im k. u. k. Garnisonsspital Nr. II beobachteten Fall zu ersehen: Hier trat im Anschluß an eine beiderseitige akut-eitrige Mittelohrentzündung links komplette Taubheit und konstanter Schwindel mit äußerst lebhaftem Fistelsymptom auf. Der Zustand erforderte die Vornahme der Radikal- und Labyrinthoperation. Nach Monaten war auch die rechtsseitige Radikaloperation notwendig. Wenige Tage nachher Labyrinthitis (sero-fibrinosa ?) mit völligem Erlöschen der cochlearen und vestibularen Funktion.

Gleichzeitiges Auftreten von Labyrinthitis serosa und Facialisparese habe ich bereits mehrfach beobachtet und auch hier demonstriert. Es handelt sich in diesen Fällen wohl um einen gleichzeitigen serösen Erguß in den Facialiskanal. In allen Fällen trat in relativ kurzer Zeit die völlige Wiederherstellung der Facialisfunktion auf.

II. E. Urbantschitsch: **Abstoßung des äußeren Teiles des äußeren Gehörgangs in einem Stück nach Verätzung desselben.**

Der 28jährige S. Sch. kam mit einer eigentümlichen Braunfärbung des äußeren Teiles des äußeren Gehörganges in Behandlung der Ohrenabteilung des k. u. k. Garnisonsspitales Nr. II. Pat. stellte in Abrede, irgend welche Manipulationen mit seinem Ohre vorgenommen zu haben und gibt nur zu, daß ihm jemand vor 7 Jahren vor der Assentierung etwas am Ohre gemacht habe, weiß aber angeblich nichts Genaueres darüber. In der letzten Zeit nur Erfrierung der Hände und Ohren. — Aufnahme ins Spital zur Beobachtung.

Nach 3 Tagen wird der erwähnte Teil des äußeren Gehörgangs nekrotisch, dunkelbraun, löst sich vollständig von seiner Umgebung ab und ragt mehrere Millimeter über die Umrandung, also aus der Ohrmuschel heraus — wie ein in den Gehörgang nicht vollständig eingeführtes Kautschukrohr. In den nächsten Tagen zunehmende Nekrotisierung; trotzdem sind in dem abgestorbenen Gewebe die Härchen noch deutlich zu erkennen.

Wodurch das Leiden hervorgerufen wurde, läßt sich nicht mit Sicherheit feststellen; jedenfalls wird es seitens des Patienten absolut in Abrede gestellt, daß mit dem Ohre etwas geschehen sei. Am wahrscheinlichsten erscheint es, daß die Gehörgangswand mit Schwefelsäure oder einer Lauge bestrichen wurde.

Digitized by Google
Original from UNIVERSITY OF CALIFORNIA
Generated on 2019-10-24 15:31 GMT / http://hdl.handle.net/2027/uc1.b3252765
Public Domain in the United States, Google-digitized / http://www.hathitrust.org/access_use#pd-us-google

Diskussion.

F. Alt: Ich habe einen ähnlichen Fall von artifizieller Geschwürsbildung am Gehörgang beobachtet. Es war ein merkwürdig rundliches Geschwür, das immer die Tendenz zeigte, von der Peripherie sich zu überhäuten, aber in der Tiefe immer neue Geschwürsflächen aufwies. Ich habe dem Soldaten den Gehörgang tamponiert und einen Verband gegeben, aber immer wieder sind die Ränder nach der Überhäutung zerfallen. Schließlich blieb nichts übrig, als Blaubindenverband über den Schädel und Leibesvisitation. Der Soldat wurde aus dem Zimmer geführt und seine Sachen untersucht; wir fanden ein Blechschächtelchen mit einem weißen Pulver. Die Untersuchung des Pulvers durch Herrn Prof. Freund im Rudolfsspitale ergab konzentrierte Soda. Wie dem Manne das Schächtelchen als Ursache der Verätzungen vorgewiesen wurde, wurde er leichenblaß und behauptete, die Soda nur zum Reinigen des Schnupftuches verwandt zu haben. Von da ab blieb der Mann geheilt.

E. Urbantschitsch: Mein Pat. hatte auch einen blauen Bindenverband bekommen, hat ihn aber das erste Mal heruntergerissen; aber dann hat sich die Sache unter dem Verbande so entwickelt, wie Sie sie jetzt sehen.

Belinoff: Wie kann man denn erklären, daß die Ablösung in Form eines Tubus erfolgt ist. Ich glaube, daß ein Tampon eingeführt worden war, wahrscheinlich von einem Fachmann, denn sonst könnte das Trommelfell nicht intakt bleiben. Darin mag vielleicht der Umstand seine Erklärung finden, daß sich der Gehörgang so schön abgelöst hat.

G. Bondy: Vor Jahren habe ich einen Russen hier gehabt, der sich Schwefelsäure eingegossen hatte, und zwar so, wie Belinoff es geschildert hat. Es bestand eine zirkuläre Striktur mit schwerer Otitis. Der Mann starb infolge Sinusthrombose.

E. Urbantschitsch: Ich glaube, daß sich der Mann das leicht selbst machen kann, wenn er ein Zündhölzchen mit Watte armiert, diese mit der Ätzflüssigkeit tränkt und sich damit die Gehörgangswand bestreicht. Er gibt immerhin zu, daß ihm ein Arzt vor 7 Jahren „etwas gemacht" haben soll.

III. Ruttin: **Über einen rezidivierenden Ohrpolypen.**

S. P., 6 Jahre alt, wurde am 15. VI. 1914 in die Ohrenklinik aufgenommen. Die Anamnese war nicht erhebbar. Bei der Aufnahme stellte ich folgenden Befund fest: Linkes Ohr: Lineare Operationsnarbe hinter dem Ohre. Derber blaßroter Polyp, bis zur Öffnung des äußeren Gehörgangs reichend. Mäßige Sekretion. Hörvermögen sicher vorhanden. Genaueres nicht feststellbar. Kalorische Reaktion nicht auslösbar (offenbar wegen des obturierenden Polypen). Kein Fistelsymptom.

Rechtes Ohr: Reichliche Sekretion. Anscheinend totale Destruktion des Trommelfells. Granulationen vorn unten. Hörvermögen sicher vorhanden. Kalorische Reaktion typisch. Kein Fistelsymptom.

Entfernung des Polypen rechts, konservative Behandlung. Fieberloser Verlauf. Entlassung am 30. VI. 1914.

Neuerliche Aufnahme am 16. VII. 1914.

Linkes Ohr: Schwellung hinter dem Ohre mit Abhebung der Ohrmuschel. Lineare Operationsnarbe daselbst, in deren Mitte sich eine Fistel befindet, aus welcher sich reichlich sehr fötides Sekret entleert. Gehörgang

Digitized by Google
Original from UNIVERSITY OF CALIFORNIA
Generated on 2019-10-24 15:31 GMT / http://hdl.handle.net/2027/uc1.b3252765
Public Domain in the United States, Google-digitized / http://www.hathitrust.org/access_use#pd-us-google

durch Schwellung und Senkung der hinteren oberen Wand ad maximum verengt. Hörvermögen sicher vorhanden. Kalorische Reaktion typisch, kein Fistelsymptom.

Rechtes Ohr: Fast totale Destruktion, fötide Eiterung. Hörvermögen sicher vorhanden, kalorische Reaktion typisch. Kein Fistelsymptom.

Operation am 18. VII. 1914 (Ruttin): Hautschnitt in der alten Narbe. Gleich nach dem Hautschnitt wölbt sich ein mehr als haselnußgroßer Polyp vor, der zwischen der hinteren membranösen Gehörgangswandauskleidung und der knöchernen Gehörgangswand gelegen ist. Der Polyp liegt hier in einem Sack, der excidiert wird; hierauf Entfernung des Polypen. Der Polyp ist oberflächlich exulzeriert, von derber Beschaffenheit. Aufmeißelung des Warzenfortsatzes, in dessen Planum sich eine etwa erbsengroße graurote Fistel befindet. Wegnahme der hinteren Gehörgangswand; es zeigt sich, daß in derselben noch vor der Höhe des Antrums ein kreisrundes Loch ist; offenbar wurde bei der ersten Operation dieses Loch gemacht. Eröffnung des uneröffneten Antrums. Im Antrum ist der horizontale Bogengang gut sichtbar, dagegen ist der Aditus verschlossen, und zwar knöchern, doch ist die Brücke vom Bogengang durch eine Linie abgegrenzt; sie kann aber nicht entfernt werden, da sie mit dem Bogengang knöchern verschmolzen ist. Der Sinus wird freigelegt und ist normal. Plastik. Einen Tag nach der Operation wurde der Ausbruch von Masern bei ihm festgestellt und er mußte daher auf die Isolierbaracke transferiert werden, von wo er am 30. VII. entlassen wurde.

Am 24. V. 1915 neuerliche Aufnahme.

Linkes Ohr: Nicht geheilte Radikaloperationshöhle. Retroauriculäre Fistel, aus der bohnengroße Polypen hervorragen. Gehörgang durch einen Polypen vollständig ausgefüllt. Funktionsprüfung wie früher. Rechtes Ohr: wie früher.

Operation am 2. X. 1915 (Ruttin): Schnitt in der alten Narbe. Entfernung eines großen, die ganze Höhle ausfüllenden Polypen, anscheinend vom Ende eines Plastiklappen ausgehend. Im übrigen ist die Radikaloperation tadellos ausgeführt. Es wird nun die Plastik erweitert, nachdem der Polyp entfernt wurde, und der Lappen angenäht. Docht. Verband. Fieberloser Wundverlauf.

27. I. 1916: Entfernung des abermals gewachsenen Polypen vom Gehörgang aus.

28. I. 1916: Entlassung.

Nach 1 Monat war der Polyp wieder nachgewachsen. Diesmal wurde er nicht entfernt, das Ohr in der gewöhnlichen Weise mit Hydrogen behandelt. Nach etwa 1 Monat hatte sich der Polyp von selbst zurückgebildet und kam auch bisher nicht wieder. Im Ohre besteht nur mäßige schleimige Sekretion aus der Trommelhöhle. Die entfernten Polypen habe ich jedesmal histologisch untersucht. Es fand sich stets das charakteristische Bild eines gewöhnlichen fibrösen Ohrpolypen (Demonstration).

Interessant ist an dem Falle, daß sich der Polyp fünfmal immer wieder gebildet hat und erst, als ich aufhörte, ihn zu entfernen, sich von selbst zurückbildete. Hier hat wohl die Abtragung des Polypen selbst den Reiz zu seiner neuerlichen Bildung verursacht.

IV. Ruttin: **Gewehrschuß mit Splitterfraktur der hinteren Hälfte der Pyramide.**

Digitized by Google
Original from UNIVERSITY OF CALIFORNIA
Generated on 2019-10-24 15:31 GMT / http://hdl.handle.net/2027/uc1.b3252765
Public Domain in the United States, Google-digitized / http://www.hathitrust.org/access_use#pd-us-google

H. M., 20 Jahre, b.-h. I.-R. Nr. 4, wurde uns am 16. X. 1916 von der I. chir. Klinik v. Eiselsberg überwiesen.

Er wurde am 22. VII. 1916 angeblich durch einen Schrapnellschuß hinter dem linken Ohre verwundet. Er erhielt die Verletzung stehend, fiel um und war 24 Stunden lang bewußtlos. Seither Schwerhörigkeit, Sausen und Ohrenfluß links, Schwindelanfälle beim Gehen („alles dreht sich"). Facialislähmung links. Keine Kopfschmerzen, kein Erbrechen.

Befund: Linkes Ohr: Äußerlich keine Narbe sichtbar. (Er gibt an, die Kugel sei in der Nähe des linken Warzenfortsatzes eingedrungen und stecke irgendwo.) 1 *cm* vom Ohreingang knöcherner Verschluß des Gehörgangs bis auf eine kleine, etwa hanfkorngroße Öffnung hinten unten, in der eine Granulation sitzt und in die eine Sonde eindringen kann. Aus dieser Stelle mäßige, dünne, nicht fötide Eiterung. Trommelfell nicht sichtbar. Taub für Sprache, Rinne negativ, Schwabach verkürzt. C_1 und c^4 stark verkürzt. Kalorische Reaktion negativ. Facialisparalyse.

Rechtes Ohr: Trommelfell normal. Konv.-Spr. 7 *m*, Fl.-Spr. 7 *m*, Weber nach rechts, Rinne positiv, Schwabach normal. C_1 und c^4 gut. Kalorische Reaktion typisch.

Nach R.-Dr. Ny l←◄ 6".
„ L.-Dr. Ny ►►r 15".
„ R.-Dr. mit vorgeneigtem Kopf Ny l↺ 7". Kopf nach rechts, anscheinend wenig Schwindel.

Nach L.-Dr. mit vorgeneigtem Kopf Ny ↻r 13". Kopf nach links, wenig Schwindel.

Nach R.-Dr. mit rechts geneigtem Kopf Ny ↓ 12". Kopf nach rückwärts, wenig Schwindel.

Nach R.-Dr. mit links geneigtem Kopf Ny ↑ 5". Kopf nach vorwärts, wenig Schwindel.

Der Befund der Klinik Eiselsberg vom 3. XI. 1916 lautete: „Gewehrprojektil im Warzenfortsatz, mit der Spitze ins Gelenk ragend, und das Köpfchen des Unterkiefers nach vorn subluxierend. Die Okklusion der Zahnreihen bessert sich nicht durch mechanische Behandlung. Die Durchleuchtung zeigt, daß das Projektil keine Gelenkbewegungen mitmacht und bestätigt die vermutliche Lage hinter und medial von der Gelenkgrube. Die Spitze scheint ein direktes mechanisches Hindernis abzugeben für das völlige Zurücktreten des Gelenkkopfes in die Pfanne. Da dadurch eine schwere Störung in der Okklusion der Zahnreihen entsteht, wäre schon deshalb die Entfernung der Kugel sehr erwünscht. Bisher konnte eine Besserung nicht erzielt werden." Ich habe nun noch selbst eine Röntgenaufnahme gemacht und festgestellt, daß das Projektil horizontal, etwas schief nach vorn unten liegt, mit der Basis in der Gegend der vorderen Gehörgangswand, mit der Spitze in der Gegend des Kiefergelenks, daß ferner zwei große Knochenstücke gegen die mittlere Schädelgrube verschoben sind und sich in der hinteren Schädelgrube ein großer Defekt befindet (Fig. 3).

Weder von außen noch vom Munde aus ist das Projektil fühlbar.

Operation am 8. III. 1917 (Ruttin): Typischer Hautschnitt, nur etwas tiefer nach vorn und unten geführt, um die untere Gehörgangswand gleich zu Gesicht zu bekommen. Nach Abschiebung des membranös-

Digitized by Google
Original from UNIVERSITY OF CALIFORNIA
Generated on 2019-10-24 15:31 GMT / http://hdl.handle.net/2027/uc1.b3252765
Public Domain in the United States, Google-digitized / http://www.hathitrust.org/access_use#pd-us-google

knorpeligen Gehörgangs wird an der unteren Gehörgangswand ein etwa erbsengroßer Callus sichtbar, der abgemeißelt wird. Im Gehörgang Granulationen und Projektilstaub. Nach Ausräumung der Granulationen sieht man das breite Ende eines Projektils medial vom Kiefergelenk in der durchbrochenen vorderen knöchernen Gehörgangswand. Das Kiefergelenk ist ohne knöcherne Wand. Radikaloperation. Dabei zeigen sich nun 6 bis 8 verschieden große Splitter, in einer mit Granulationen ausgefüllten Höhle liegend. Die Splitter gehören Warzenfortsatz und hinterer Gehörgangswand an und werden entfernt. Lambdahilfsschnitt. Jetzt liegt die hintere Schädelgrube im Trautmannschen Dreieck frei. Hier ist ein etwa haselnußgroßer Hirnprolaps durch die zerfetzte Dura. Die Oberfläche dieses Prolapses rotbraun, mit alten Hämorrhagien. Ein Teil der oberen Pyra-

Fig. 3.

midenfläche, sowie der hintere Teil der Pyramidenkante liegen als lose Knochenstücke, in Granulationen eingebettet, in der mittleren Schädelgrube. Diese beiden Knochenstücke sind der erstere kirschkern-, der zweite bohnengroß. Sie werden beide entfernt. Die Dura der mittleren Schädelgrube, die durch diese Stücke nur bei Seite geschoben war, ist nicht verletzt. Das Labyrinth ist hinten und lateral offen und fehlt anscheinend zur Hälfte; der horizontale Bogengang ist nicht sichtbar, an seiner Stelle eine tiefe Mulde. Hier ist auch der Facialis in seinem Knie und obersten Stück des absteigenden Teiles vollkommen verloren gegangen, nur etwas schwieliges Narbengewebe liegt an seiner Stelle. Ausräumung der Granulationen und aller Splitter. Extraktion der Kugel, die sich als eine russische Gewehrkugel mit etwas deformierter Spitze erweist. Freilegung der hinteren Schädelgrube und des Prolapses bis ins Gesunde. Docht. Die Wundhöhle wird offen gelassen, nur der Lambdahilfsschnitt genäht.

Generated on 2019-10-24 15:31 GMT / http://hdl.handle.net/2027/uc1.b3252765
Public Domain in the United States, Google-digitized / http://www.hathitrust.org/access_use#pd-us-google
Digitized by Google
Original from UNIVERSITY OF CALIFORNIA

Die Verletzung ist eine schwere Splitterfraktur des Felsenbeines mit Eröffnung und Zerstörung des Labyrinthes, Zertrümmerung des Knochens der hinteren Schädelgrube, Zerreißung der Dura und Steckschuß hinter dem Kiefergelenk. Interessant ist auch, daß die Kugel den oberen Teil des absteigenden Stückes des Facialis ganz fortgerissen hat, ferner die Hineindrängung der zwei großen Splitter in die mittlere Schädelgrube. Diese Verlagerung der Splitter ist auch am Röntgenbild gut sichtbar (Fig. 3).

Nederlandsche Keel-Neus-Oorheelkundige Vereeniging.

(Niederländische Gesellschaft für Hals-, Nasen- und Ohrenheilkunde.)

Versammlung vom 20. und 21. November 1915.

Vorsitzender: P. Th. L. Kan.

I. Michie Ono (Fukuoka, Japan): **Vom Einfluß der Intensität und der Tonalität des Reizes auf die reflektorische Wirksamkeit des M. tensor tympani.**

Das Verhältnis zwischen der Tonintensität und dem Tensorreflex und zwischen der Tonhöhe und dem Tensorreflex wurde an Kurven demonstriert. Für die erste Kurve wurde der Ton f^2 einer Pfeife von Edelmann gebraucht und der Tensorreflex beim Kaninchenohr nach der Methode von Kato registriert.

Das Maß der Zusammenziehung des Muskels nahm mit der Stärke des Reizes zu. Die Kurve steigt im Anfang steil, nachher langsamer, offenbar nach dem Gesetz von Weber.

Bei der zweiten Versuchsreihe wurden die tiefen Töne erzeugt mit abgestimmten Flaschen, die Töne der Mitteloktave mit gedeckten Orgelpfeifen und die hohen Töne mit der Pfeife von Galton.

Die Kurven führten zu dem Resultat, daß die Zusammenziehung des Tensor tympani anfängt bei ais_0—b_0 bis b^2 langsam, von dis^4 in gezogener Linie und von d^5 in gebrochener Linie schneller steigt, darauf heruntergeht, bis endlich bei der oberen Hörgrenze keine Reaktion mehr stattfindet.

II. H. Zwaardemaker: **Weitere Untersuchungen über Hörapparate.**

Unter den Hörapparaten nimmt das Audiphon (Rhodes), wie es vom Klavierfabrikanten Cuypers in Ahornholz hergestellt wird, theoretisch die erste Stelle ein. Die Größe des Apparates und die wenige Reinlichkeit machen es jedoch praktisch wenig beliebt. Auch kann der Schiffsrufer mit breiter Öffnung, wie Greswell Baber ihn damals empfohlen hat, für tägliche Hörübungen große Dienste beweisen.

Weiter behandelt Vortr. den „Vielhörer", welcher für Unterricht an schwerhörige Kinder gebraucht wird und bei welchem man versucht hat, die Vorteile des kegelförmigen Schiffsrufers zu vereinigen mit der Verstärkung durch Resonanz von den Tönen der Sprachzone durch Diaphragmen mit ungefähr mundgroßen Öffnungen.

Generated on 2019-10-24 15:32 GMT / http://hdl.handle.net/2027/uc1.b3252765
Public Domain in the United States, Google-digitized / http://www.hathitrust.org/access_use#pd-us-google
Digitized by Google
Original from UNIVERSITY OF CALIFORNIA

Hierauf werden die Verbesserungen gezeigt, welche seitdem an dem schon 1913 vorgezeigten Thermotelephon angebracht wurden.

Die Drähte, damals 5, sind auf 1 zurückgebracht und dazu hat die Wärmeabgabe bedeutend zugenommen. Und weil es notwendig war, die Stromstärke so hoch wie möglich aufzuführen, wurden viele Drähte neben einander angebracht. Für die Bögen von 1 ist die Stromstärke 3,75 Milliampère. Die Niederländische Thermotelephongesellschaft fertigt bohnengroße Telephone von 24 Drähten an.

Die Schallverstärkung wird bei dem Thermotelephon erreicht durch Vergrößerung der Stromstärke. Der Vortr. ist der Meinung, daß sich das Magnetotelephon durch Schallstärke im Resonanzpunkt auszeichnet, das Thermotelephon durch Deutlichkeit in der vollen Tonbreite, welche das Mikrophon zuläßt.

Weitere Verbesserungen am Mikrophon werden an beiden Arten von Telephonen, aber besonders am Thermotelephon, eine große Zukunft gewähren.

Zum Schluß erwähnt Vortr. einige Untersuchungen über die Frage der Hörbarkeit der lauten Stimme im Vergleich mit der Flüsterstimme.

Diskussion: Struycken, Quix, Burger.

III. H. Burger: **Das Laryngoskop von Krishaber.**

Durch Vermittlung von Dr. Daniels erhielt Burger von Doktor Jorissen in Amersfoort ein altes Laryngoskop mit Linse, Hohlspiegel usw., das Laryngoskop des französischen Halsarztes Krishaber der Kehlspiegelkunst.

Diskussion: Benjamins, Quix.

IV. C. E. Benjamins (auch im Namen von Dr. G. F. Rochat): **Weitere Untersuchungen über die Physiologie des Tränenkanals.**

Vortr. erinnert an die früher von ihm und Dr. Rochat erwähnten eigenartigen Schwankungen des Druckes im Tränenkanal des Kaninchens.

Verschiedene Versuche haben erwiesen, daß diese nicht durch Einfluß von außen entstehen konnten, aber ihren Ursprung im Kanal haben mußten.

Beim Fehlen von glatten Muskeln müssen wohl vasomotorische Bewegungen in den großen Bluträumen diese Schwankungen verursachen. Mit Lichtbildern zeigt Vortr. das Verhalten zu den Schwankungen des allgemeinen Blutdrucks und hieraus geht hervor, daß man im Tränenkanal eine vasomotorische Automatie hat, und zwar einzeln für jeden Kanal.

Nähere Nikotine- und Reizungsversuche lehrten, daß neben einer gewöhnlichen sympathischen, vasokonstriktorischen Innervation eine parasympathische existiert, welche die Leitungsbahnen bildet für die vasomotorische Automatie. Vermittelst Durchschneidungsversuchen konnte ein Zentrum festgestellt werden, welches sich im Boden des vierten Ventrikels befindet, in der Nähe der vasomotorischen Zentra, einzeln für jeden Tränenkanal, an derselben Seite des verlängerten Markes.

Diskussion: van Gilse, de Kleyn.

V. H. de Groot: **Zahnwurzelcysten.**

Vortr. fängt an mit einer kurzen Verhandlung über das Entstehen dieser Cysten und folgt dabei der paradentären Theorie von Malassez.

Welche Dimensionen eine Zahncyste erreichen kann, zeigt er an einem Fall, bei welchem eine Cyste, ausgehend von I_2ss, alle Wände des linken Oberkiefers ausgedehnt hatte. Die Oberkieferhöhle war bis zu

Generated on 2019-10-24 15:32 GMT / http://hdl.handle.net/2027/uc1.b3252765
Public Domain in the United States, Google-digitized / http://www.hathitrust.org/access_use#pd-us-google
Digitized by Google
Original from UNIVERSITY OF CALIFORNIA

einer Spalte verengt, der Gaumen war nach unten gewölbt und der Nasenboden war an der linken Seite bedeutend höher. Der untere Orbitalrand stand links 2 *cm* höher wie rechts. Die Zahnwurzelcysten kommen am meisten am Oberkiefer vor infolge der größeren Spongiosität des Oberkieferknochens und der Anwesenheit der Oberkieferhöhle. In 19 Fällen wurde nur einmal die Cyste im Unterkiefer angetroffen. Die Zähne, welche zu der Bildung von Zahnwurzelcysten veranlassen, sind: I_2, P und M und von den 19 Fällen ging die Cyste in 13 Fällen von P und M aus. Äußerliche Symptome zeigen sich nur bei großen Cysten und bei der Inspektion und Palpation ist in solchen Fällen die Cyste in der Mundhöhle sichtbar und fühlbar als eine halbkugelförmige Geschwulst, von unveränderter Schleimhaut bedeckt, und an der höchsten Stelle befindet sich ein Krater mit scharfen Rändern infolge eines Knochendefektes. Gewöhnlich ist dort Fluktuation fühlbar und scheint der Cysteninhalt durch.

Die Geschwulst kann entweder buccal oder palatinal, aber auch von beiden Seiten sichtbar sein. Der Inhalt ist reich an Cholestearinen und beim Durchspülen der Cyste fließt keine Flüssigkeit aus der Nase ab.

Für die Behandlung wird die Operation nach Partsch empfohlen, in welche Vortr. eine kleine Modifikation gebracht hat.

Weil die Wange bei hochgelegener Öffnung die Höhle verschließen kann, macht er einen Horizontalschnitt über die höchste Wölbung und senkrecht auf den Enden dieses Schnittes nach unten, durch Schleimhaut und Periost, noch zwei Incisionen bis auf die Mitte des Processus alveolaris. Der so gebildete Schleimhaut-Periostlappen wird nach gemachter breiter Eröffnung der Cyste in die Knochenwunde umgeschlagen.

Diskussion: Burger, Brat, Frederikse.

VI. H. Burger: **Die Erblichkeit der chronischen fortschreitenden Schwerhörigkeit.**

Noch sehr oft wird die sogenannte Otosklerose als die typische Form der fortschreitenden Schwerhörigkeit betrachtet. Das einzige feststehende ätiologische Moment ist die Erblichkeit.

Außer den Stammbäumen von Otosklerosefamilien von Körner und Hammerschlag zeigt Vortr. einen Stammbaum, worauf nicht weniger wie 31 Schwerhörige und Taube vorkommen. Der Typus der Taubheit in dieser Familie ist die Labyrinthtaubheit; zwei Mitglieder der Familie jedoch zeigten den Typus der Otosklerose. Vortr. widmet einige Worte dem Zusammenhang, welcher gesucht wird zwischen Otosklerose und den verschiedenen Arten von degenerativ-atrophischen Labyrinthaffektionen.

Diskussion: Quix.

VII. J. van der Hoeven Leonhard: a) **Der Zusammenhang zwischen der Größe des Sinus frontalis und der Wölbung der Gegend der Tubera frontalia.**

Um festzustellen, ob die äußerlich wahrnehmbare Wölbung der Tubera frontalia in Zusammenhang stehen könnte mit der Entwicklung des Sinus frontalis, hat Vortr. 100 Präparate von doppelseitigen, nach einer Weise durchsägten Stirnbeinen gemessen mit einem Profilmesser von eigener Erfindung, dessen Grundprinzip aus neben einander gefügten Stäbchen besteht, welche nach Andrücken auf das Profil fixiert werden, so daß der Untersucher das Profil direkt auf Papier aufzeichnen kann. Die von seinen Präparaten erhaltenen Kurven hat er in der Mitte und an den Stellen der

Digitized by Google
Original from UNIVERSITY OF CALIFORNIA
Generated on 2019-10-24 15:32 GMT / http://hdl.handle.net/2027/uc1.b3252765
Public Domain in the United States, Google-digitized / http://www.hathitrust.org/access_use#pd-us-google

höchsten Prominenz der Tubera frontalia gemessen, weiter hat er den großen sagittalen und queren Durchmesser des Sinus frontalis und die größte Depression, resp. Prominenz, zwischen den beiden Tubera frontalia bestimmt.

Die Resultate wurden vereint in 5 Kurven, welche die folgenden Schlüsse erlauben.

1. Die Wölbung steigt mit der Zunahme des sagittalen Durchmessers, jedoch nur mit 10—15% auf eine Steigung des Sinusdurchmessers von 0—23 *mm*. 2. Die Wölbung steigt mit der Zunahme des queren Durchmessers, jedoch nur 10—15% auf einer Steigung von 0—52 *mm*. Für die Praxis, z. B. zur Bestimmung eines eventuellen Fehlens des Sinus, haben die Messungen keinen Wert.

b) **Das sagittale Profil des Cavum pharyngonasale (vorläufige Mitteilung).**

Seitdem man immer mehr bei sehr jungen Kindern die Adenoiden wegnimmt, ist es deutlich geworden, daß oft die dazu angewendeten Küretten das Adenoidgewebe nicht genügend entfernen. Vortr. hat mit seinem Profilmesser an Kinderschädeln in der Medianlinie den Hinterkopf, das Cavum pharyngonasale, das Palatum und den Oberkieferrand gemessen und viermal vergrößert aufgezeichnet. Er hat damit einen fötalen Schädel, einen Schädel resp. eines Neonatus, eines Kindes von $^1/_2$, $1^1/_4$ und 5—6 Jahren und eines Erwachsenen mit einander verglichen.

Weiter hat er von 7 verschiedenen Adenoidmessern den Winkel bestimmt, welchen der schneidende Teil bildet mit dem Stiel des Instrumentes, und er kommt auf Grund seiner Profilzeichnungen zu dem Resultat, daß mit den gebräuchlichen Instrumenten bei sehr jungen Kindern die Adenoiden nicht genügend entfernt werden können. Er stellt die Frage, ob vielleicht das bekannte Wiederanwachsen der Adenoiden bei sehr jungen Kindern mit den von ihm festgestellten Tatsachen in Zusammenhang stehen könnte.

c) **Ein modifiziertes Modell eines doppelten, selbsthaltenden Nasenspeculums.**

Ein Speculum von hartem Messingdraht mit zwei biegbaren Stücken aus weichem Messingdraht, welche gegen den Unterkiefer ruhen.

Diskussion: de Kleyn, Braat, Minkema, van Gilse, Leopold, Siemens, Kan, van Rossem.

VIII. H. F. Minkema: **Ein Fall von geheiltem Kleinhirnprolaps.**

Im November 1914 wurde Vortr. zu einer Patientin von 14 Jahren gerufen, welche unter hohem Fieber eine starke Schwellung und Rötung des Processus mastoideus zeigte mit fötidem Ohrfluß. Bei der Operation, welche zwei Tage später stattfand, wurde ein stark vereiterter Processus mastoideus gefunden. Die Dura lag fast überall frei und war bedeckt mit einer graugrünen Membran. Der Sinus pulsierte. Durch Ausrutschen eines Wundhakens entstand eine starke Hämorrhagie und die Operation mußte unterbrochen werden. Weil die Temperatur pyämisch war, wurde nach einigen Tagen der Sinus incidiert und man fand einen vereiterten Thrombus. Später wurde der Bulbus venae jugularis aufgesucht und unterbunden. Es entstand nachher in der Nähe des Sinus ein bedeutender Kleinhirnprolaps, welcher bald die ganze Knochenwunde ausfüllte. Die Dura wurde abgestoßen und der Arbor vitae wurde sichtbar. Die pyämischen Symptome dauerten bis 12. I. 1915 und verschwanden plötzlich. Kleinhirn-

Generated on 2019-10-24 15:32 GMT / http://hdl.handle.net/2027/uc1.b3252765
Public Domain in the United States, Google-digitized / http://www.hathitrust.org/access_use#pd-us-google
Digitized by Google
Original from UNIVERSITY OF CALIFORNIA

symptome zeigte die Patientin nicht und Mitte Februar war die Wunde ganz geheilt und epidermisiert.

Diskussion: de Kleyn.

IX. F. H. Quix: **Entfernung der Hälfte des Kehlkopfes wegen bösartiger Geschwulst mit Demonstration der exstirpierten Hälfte.**

Bei einem Patienten, welchen Vortr. im Jahre 1914 wegen eines Sarkoms des Kehlkopfes vorzeigte, spaltete er 1914 den Larynx in der Medianlinie und entfernte die Geschwulst durch Wegnahme eines keilförmigen Stückes aus dem Schildknorpel, an welchem die Geschwulst mit einem Stiel befestigt war. Der Tumor rezidivierte links am Ringknorpel. Die Stelle des Rezidivs war von der früheren Ursprungsstelle geschieden durch Schleimhaut von normalem Aussehen. Merkwürdigerweise entstand der erste Larynxtumor ein Jahr später, nachdem aus der Wange ein Sarkom entfernt war, und er zeigte dieselbe histologische Zusammenstellung.

Die halbseitige Laryngektomie wurde vollkommen schmerzlos unter Lokalanästhesie ausgeführt nach der Methode von Glück. Vortr. hat die Operation ein wenig modifiziert. Weil in diesem Falle der obere Rand des Schildknorpels nicht erkrankt und weit vom Tumor entfernt war, hat er diesen stehen lassen und der Kranke hat nach der Operation keine Schluckbeschwerden gehabt. Als Vortr. seinen Patienten Dr. Broeckaert zeigte, erzählte dieser, daß er dieselbe Modifikation in der Versammlung französischer Halsärzte 1914 vorgeschlagen hat, aber infolge des Ausbleibens der französischen Literatur in dem ersten Jahre des Krieges ist seine Mitteilung nicht publiziert worden. Die Modifikation, welche jedoch nur zur Verwendung kommen kann, wenn der Schildknorpel ganz frei ist, hat den Vorteil, daß man die Arteria laryngea superior nicht zu unterbinden braucht.

X. J. Broeckaert: **Halbseitige Larynxexstirpation.**

Im Anschluß an den Fall von Quix erinnert Broeckaert an die Jahresversammlung der französischen Hals-, Nasen- und Ohrenärzte im Mai 1914, in welcher er eine neue Methode halbseitiger Laryngektomie angab, deren Vorteile so groß waren, daß Prof. Moure sie sofort angewendet und in der Versammlung des Belgischen Vereins von Hals-, Nasen- und Ohrenärzten in Brüssel, Juli 1914, die Methode wärmstens empfohlen hat.

Die Hemilaryngektomie nach Billroth ist immer eine ernste Operation. Die Resultate sind wenig befriedigend, weil die unvollständige Verschließung zwischen dem Pharynx und dem Larynx oft Infektion und Schluckpneumonie zur Folge hat. Wenn man nach der Methode Broeckaert den oberen und hinteren Rand des Schildknorpels stehen läßt, wird die Nachbehandlung sehr einfach. Goris hat schon früher empfohlen, den oberen Rand zu sparen; wenn man aber auch den hinteren Rand stehen läßt, verschwinden alle Beschwerden, welche man gegen die Hemilaryngektomie eingebracht hat.

Nach der Hemilaryngektomie kann man den Hautlappen in die Medianlinie vernähen, oder, wie Quix es gemacht hat, den Lappen in die Tiefe umklappen.

Diese letzte Methode hat Broeckaert auch in zwei Fällen mit gutem Erfolge angewendet bei einem malignen Tumor und bei Tuberkulose.

Diskussion: Benjamins, Brat, Struycken.

Digitized by Google
Original from UNIVERSITY OF CALIFORNIA
Generated on 2019-10-24 15:32 GMT / http://hdl.handle.net/2027/uc1.b3252765
Public Domain in the United States, Google-digitized / http://www.hathitrust.org/access_use#pd-us-google

XI. C. M. Hartog: **Die Tuberkulose des Kehlkopfes und die Schwangerschaft.**

Die Kommission, welche in Holland eine Untersuchung nach der Tuberkulose und Schwangerschaft angestellt hat, war sehr überrascht zu finden, daß von 35 Frauen mit Larynxtuberkulose nicht weniger wie 10 am Leben blieben, obgleich die Schwangerschaft ihr natürliches Ende erreichte. Bei 2 Frauen war jedoch die Tuberkulose des Larynx schon lange geheilt, eine dritte litt an einer nicht tuberkulösen Laryngitis und die vierte würde in ihrer nächsten Schwangerschaft sicher gestorben sein, wenn Vortr. diese nicht hätte unterbrechen lassen.

Auf Grund von größeren Statistiken (Kuttner, Sokolowsky) meint Vortr., daß man verpflichtet sei, die Gravidität zeitig zu unterbrechen mit Ausnahme der Fälle von tuberkulösen Larynxgeschwülsten und von solchen, wo der Larynx erst in den letzten Wochen der Schwangerschaft erkrankt ist.

Diskussion: Benjamins, Zwaardemaker, Burger, Struycken, Quix, Ruysch.

XII. Leopold Siemens: **Einige Erfahrungen über kosmetische Nasenoperationen.**

Vortr. hat in den letzten Jahren 67 Operationen gemacht zur Formverbesserung der äußeren Nase. 34mal wurde eine zu große Nase verkleinert, 22mal wurde ein eingesunkener Nasenrücken durch Paraffin-Kautschukeinspritzung erhöht. In 4 Fällen ein Schiefstand der Nase operativ korrigiert. Bei 3 Kranken entfernte er Paraffinmassen, welche früher von anderen Ärzten eingespritzt waren, und einmal wurde eine Nase verkleinert durch Wegnahme eines Angioms. Nur in 2 Fällen trat nach der Operation Absceßbildung auf und mußte eine äußere Incision gemacht werden.

Vortr. empfiehlt, in den ersten 5 Tagen nach der Operation kalte Kompressen auf die geschwollene Nase zu legen. Zur Infraktion der Nasalia zieht er die Zange von Ash dem Rhinoklast von Joseph vor.

Diskussion: Burger, Struycken, Quix, Broeckaert, Ruysch.

XIII. C. J. A. van Iterson: **Mitteilungen über Lokalanästhesie.**

Vortr. meint, daß die Lokalanästhesie nicht immer richtig gemacht wird, und empfiehlt die Leitungsanästhesie, perineurale Einspritzung nach Braun u. a. Wenn man die Vorschriften genau befolgt, operiert man schmerzlos und nahezu blutlos. Fünfmal wurde von ihm die Operation nach Luc-Caldwell gemacht und in 9 Fällen wurde die Radikaloperation bei Mittelohrentzündung ausgeführt mit Einspritzungen nach Kulenkampf, von Sichen, Laval und Neumann. Die Anästhesierung des Mittelohres soll sehr genau geschehen mit 20% Alypinlösung. Für Tonsillenoperationen wurde die Einspritzung nach Yankauer in die Foramina palatina min. angewendet.

Diskussion: van der Hoeven, Leonhard, Gantvoort, Broeckaert, Struycken, Benjamins, Quix, Schutter, Hartog, Kan.

XIV. F. H. Quix: **Über die Reizbarkeit des statischen Organs bei der Krankheit von Menière.**

Digitized by Google
Original from UNIVERSITY OF CALIFORNIA
Generated on 2019-10-24 15:32 GMT / http://hdl.handle.net/2027/uc1.b3252765
Public Domain in the United States, Google-digitized / http://www.hathitrust.org/access_use#pd-us-google

In den letzten Jahren hat Vortr. bei der Menière schen Krankheit die Funktion des statischen Organs nach den neueren Untersuchungsmethoden geprüft, aber von Einheitlichkeit war nicht die Rede.

Der spontane Nystagmus, geprüft in 12 Fällen, fehlte neunmal, in 2 Fällen war er gerichtet nach der kranken Seite.

Der kalorische Nystagmus wurde in 19 Fällen geprüft und beide Ohren wurden viermal auf normale Weise reizbar gefunden, zweimal fehlte der Nystagmus bei Reizung des kranken Ohres, dreimal war die kalorische Reizbarkeit auf dem kranken Ohre vermindert und einmal erhöht.

In einem Falle mit großer Perforation wurde das Fistelsymptom gefunden. In 7 Fällen wurde beim Gehen mit verschlossenen Augen die Richtungsabweichung untersucht. Dreimal fehlte diese, dreimal fand die Abweichung statt nach der kranken Seite, einmal nach der gesunden Seite.

Bei 10 Kranken nahm der Schwindel bei äußerster Blickrichtung nach der kranken Seite zu, zweimal bei äußerster Blickrichtung nach beiden Seiten. Einmal verminderte sich der Schwindel, wenn der Kopf vornüber gebogen wurde, während in einem Falle der Schwindel jedesmal bei einer plötzlichen Kopfbewegung auftrat. Auch wurde bei einem Kranken nach dem Anfall eine Veränderung der Handschrift wahrgenommen.

Schon 1913 hat Vortr. auf ein Symptom gewiesen, welches von ihm zum ersten Male beobachtet ist. Nach einem Trauma capitis fällt der Kranke oft nach der Seite um, wohin man ihn bei stillstehendem Kopf den Blick richten läßt. Dasselbe Symptom hat er nachher zweimal beobachtet bei einem Trauma capitis und zweimal bei einer Menière schen Krankheit.

Die Untersuchungen haben gezeigt, daß bei der Krankheit von Menière das statische Organ normal reizbar sein kann, aber auch überempfindlich und unterempfindlich reizbar, endlich kann die Reizbarkeit fehlen.

Zum Schluß erwähnt Vortr. einen Fall von Menière scher Krankheit bei einem Arzte, welchen er während eines Anfalles untersuchte und bei welchem er eine Überempfindlichkeit des gesunden Ohres vorfand, während das kranke Ohr vollkommen unempfindlich gegen vestibulare Reize war. Nachher hat er noch einige Fälle während eines Schwindelanfalles untersucht und fand immer dieses Verhältnis, welches er für typisch hält. In den Pausen zwischen den Anfällen kann das gesunde Ohr normal reizbar, unterempfindlich oder überempfindlich sein.

Diskussion: van Rossem, Struycken, Minkema, Nelissen.

XV. P. H. G. van Gilse: a) **Untersuchungen über Zahnknirschen.**

Anläßlich der Mitteilung von Benjamins, welcher das Zahnknirschen für abhängig hält von Adenoiden, hat Vortr. viele Patienten untersucht. Das Zahnknirschen wird sehr viel wahrgenommen, aber nicht allein bei Adenoiden, und es hängt zusammen mit der Form und dem Stand der Zähne. Das Knirschen wird gewöhnlich nicht mit den Backenzähnen gemacht und es wird oft bei verschiedenen Mitgliedern einer Familie wahrgenommen, unabhängig von der Anwesenheit von Adenoiden.

Vortr. schreibt das Knirschen bei Adenoiden dem unruhigen Schlaf zu, welcher so oft als Symptom bei Adenoiden vorkommt. In 60% der Fälle von Zahnknirschen bei Adenoiden hörte das Knirschen nach der Adenotomie auf.

Generated on 2019-10-24 15:32 GMT / http://hdl.handle.net/2027/uc1.b3252765
Public Domain in the United States, Google-digitized / http://www.hathitrust.org/access_use#pd-us-google
Digitized by Google
Original from UNIVERSITY OF CALIFORNIA

Diskussion: Benjamins.

b) **Wann muß bei einer Schädelverwundung, bei welcher ein Bruch im Felsenbein oder in den Nebenhöhlen der Nase entstanden ist, operiert werden?**

Voss u. a. meinen, daß bei jeder Schädelverwundung, bei welcher man eine Felsenbeinfraktur festgestellt hat, zur Vermeidung von Infektionsgefahr die Radikaloperation gemacht werden muß. Auch bei einer Fraktur der Nebenhöhlen würde eine Operation zu empfehlen sein.

Vortr. hat in 2 Fällen von Schädelfraktur bei bestehender Mittelohrentzündung einige Tage nach dem Sturz meningitische Erscheinungen wahrgenommen und bei der Operation fand er eine Felsenbeinfraktur mit extraduralem Abscesse. Beide Kranken wurden geheilt. In einem anderen Falle wurde eine Fraktur des Siebbeins gefunden, aber die wegen meningitischen Symptomen vorgenommene Operation konnte den Kranken nicht mehr retten.

In Anbetracht dieser Fälle studierte Vortr. die Krankengeschichten aller Schädeltraumen, welche in den letzten 6 bis 7 Jahren in den verschiedenen Kliniken des Krankenhauses in Amsterdam vorkamen, und von 40 Fällen, bei welchen eine Fraktur genau festgestellt wurde, starben nur 7, meistens direkt nach der Aufnahme ins Krankenhaus. Auf Grund dieser Untersuchung erachtet Vortr. den Standpunkt von Voss zu radikal. Es ist notwendig, diese Kranken oto-rhinologisch zu untersuchen und bei bestehender Eiterung aus dem Ohre oder der Nase bei der ersten Andeutung von ernsten Komplikationen operativ einzugreifen.

Diskussion: Benjamins, Schutter.

XVI. A. A. Boonacker: **Ein Fall von Thrombosis des Sinus cavernosus als Komplikation einer akuten Mastoiditis.**

Bei einem 14jährigen Mädchen, bei welchem Vortr. schon früher Adenoiden und Tonsillen entfernt hatte und das plötzlich mit Ohrenschmerzen links und Erbrechen erkrankte, konstatierte er eine Schwellung des linken Auges. Die Kranke war somnolent, hatte starke Protrusio bulbi links mit Ödem der Conjunctiva, Abducenslähmung und Ödem in der Nähe der linken Vena frontalis. Der Visus war 0 und der Fundus war unsichtbar durch Trübung der Cornea und des Corpus vitreum. Das linke Trommelfell war vorgewölbt, der Processus mastoideus war nicht druckempfindlich. Es fehlten meningitische Symptome, jedoch hatte die Patientin Kopfschmerzen hinter dem linken Auge. Auf einer Röntgenphotographie zeigten sich die Nebenhöhlen der Nase normal.

Nach einer Paracentese wurde die Mastoidoperation gemacht und ein Empyem der Cellulae mastoideae gefunden. Die Dura mater und der Sinus wurden freigelegt und zeigten sich normal. Das linke Auge vereiterte und schrumpfte, übrigens verlief die Heilung völlig normal. Vortr. meint, daß ein wandständiger Thrombus des Bulbus venae jugularis, welcher nach Mac Kernon ziemlich oft bei Kindern vorkommt, eine Thrombosis des Sinus petrosus superior oder inferior veranlaßt hat, welche sich auch in den Sinus cavernosus fortgesetzt hat. Er erachtet aber auch einen anderen Weg für möglich. Der Thrombus ist nicht vereitert und hatte sich organisiert.

Diskussion: Quix.

Generated on 2019-10-24 15:32 GMT / http://hdl.handle.net/2027/uc1.b3252765
Public Domain in the United States, Google-digitized / http://www.hathitrust.org/access_use#pd-us-google
Digitized by Google
Original from UNIVERSITY OF CALIFORNIA

XVII. W. Schutter: **Einige Fälle von konservativer Radikaloperation des Mittelohres.**

Weil nach vielen Untersuchern, wie Grossmann, Lucae und Mahu, nach der Radikaloperation gewöhnlich Verschlechterung des Gehörs auftritt, hat man versucht, bei der Operation die Gehörknöchelchen zu erhalten.

Es gibt noch keine großen Statistiken dieser sogenannten konservativen Radikaloperation, nur eine von Stacke (51 Fälle) und eine von Heath (241 Fälle). Vortr. meint, daß es von großem Nutzen sein würde, wenn der Verein eine Untersuchung nach den Indikationen und Resultaten dieser Operation anstellen wolle. Er erwähnt drei von ihm mit gutem Erfolge operierte Fälle.

Diskussion: Quix, Brat, Burger, Hartog.

XVIII. C. E. Benjamins: **Zwei Fälle von einem Knochen im Kehlkopf.**

Vortr. zeigt 2 Knochenstückchen, welche er mit dem Autoskopiespatel von Brünings und mit der Knochenzange von Killian aus dem Larynx eines $3^1/_2$jährigen und eines 5jährigen Knaben entfernte, welche ihm gesandt wurden wegen Vergrößerung der Tonsillen. Ein Stridor laryngis lenkte in beiden Fällen die Aufmerksamkeit auf den Larynx.

Diskussion: Boonacker, van der Hoeven Leonhard.

XIX. J. G. M. Weyers: **Großer Absceß im rechten Schläfenlappen nach akuter Mittelohrentzündung.**

Ein 12jähriger Knabe erkrankte mit Ohrschmerz rechts. Nach dem Abfließen einiger Tropfen Eiter hörte die Otorrhoe auf. Es bildete sich später unter Schmerzen eine Schwellung in der Schläfengegend, welche spontan wieder verschwand, aber der Kranke wurde somnolent, erbrach sich und hatte Kopfschmerzen rechts. Sechs Wochen nach der Ohreiterung wurde Vortr. gerufen und fand einen sehr kranken Jungen mit einem Puls von 54.

Das rechte Auge wurde krampfhaft geschlossen gehalten, der rechte Mundwinkel stand aufgezogen, der rechte Arm und das rechte Bein waren paretisch. Das rechte Trommelfell war völlig normal.

Bei der Mastoidoperation fand man den Processus nicht erkrankt. Die mittlere Schädelgrube wurde eröffnet und über der Paukenhöhle war die Dura normal von Aussehen, jedoch nicht pulsierend und sie stand unter hohem Druck.

Bei der Incision der Dura wölbte sich Gehirnmasse vor und auf 2 *cm* Tiefe floß sehr viel dicker Eiter ab. Alle Symptome verschwanden bald und 8 Wochen nach der Operation war der Kranke geheilt.

XX. J. G. M. Weyers: **Ein Fall von Myokarditis nach einer Angina lacunaris.**

Bei einem Knaben, welcher an einer Angina erkrankte, die in wenigen Tagen scheinbar geheilt war, trat unter hohem Fieber eine akute Herzvergrößerung auf mit einem systolischen Geräusch an der Herzspitze und einem klappenden zweiten Pulmonalton. Im Halse waren die Tonsillen vergrößert, aber nicht rot, und es war nur sehr geringe Lymphdrüsenschwellung zu finden. Am Kieferwinkel war jedoch eine kleine Drüse fühlbar. Nach der Tonsillotomie rechts verkleinerte sich das Herz merkbar,

Generated on 2019-10-24 15:32 GMT / http://hdl.handle.net/2027/uc1.b3252765
Public Domain in the United States, Google-digitized / http://www.hathitrust.org/access_use#pd-us-google
Digitized by Google
Original from UNIVERSITY OF CALIFORNIA

die Temperatur ging aber nur wenig herunter, worauf auch links die Tonsillotomie gemacht wurde.

Die Temperatur wurde jetzt allmählich normal und der Kranke wurde geheilt. Beide Tonsillen zeigten auf Durchschnitt zahlreiche nekrotische Herde.

XXI. A. J. Yzerman: **Ein Fall von isolierter Lähmung des Nervus abducens im Anschluß an eine akute Otitis media mit Mastoiditis.**

Bei einem 43jährigen Manne, welcher am 15. VIII. an einer akuten Otitis media rechts mit spontanem Durchbruch erkrankte, traten am 20. VIII. Symptome von Mastoiditis auf. 5 Tage später Parese des rechten Facialis, welche spontan zurückging. Am 4. IX. wurde der Kranke in das Krankenhaus eingeliefert und am folgenden Tage wurde die Mastoidoperation gemacht. Die Dura der mittleren Schädelgrube wurde dabei freigelegt, jedoch diese zeigte keine Veränderungen. Die Heilung verlief normal, aber der Kranke hatte immer ein wenig Kopfschmerz. Am 1. X. entstand eine rechtsseitige Abducenslähmung und der Augenarzt konnte feststellen, daß die Venen der rechten Retina dicker waren. Bei der neurologischen Untersuchung konnte außer der Abducenslähmung keine andere Lähmung der Hirnnerven konstatiert werden. Auch war es nicht möglich, eine bestimmte Lokalisation des Prozesses im Gehirn nachzuweisen. Am 20. X. entstanden Schluckbeschwerden und bei der Inspektion des Pharynx sah man eine diffuse Wölbung der rechten und hinteren Wand. Bei der Punktion der Wölbung kam eine klare, wasserähnliche Flüssigkeit zum Vorschein.

Nach der Punktion verbesserten sich die Kopf- und Halsschmerzen. Am 27. X. wurde nochmals punktiert, ohne Resultat, aber die Schluckbeschwerden verschwanden. Die Temperatur war immer nahezu normal. Die Abducenslähmung und die Injektion der Netzhautvenen gingen allmählich zurück und der Kranke heilte vollkommen.

XXII. H. F. Minkema: **Ein Fall von Rhinitis fibrosa.**

Bei einem Soldaten, der seit einigen Wochen erkältet war und Kopfschmerzen hatte, wurden in der Nase rechts die beiden Conchae und die Nasenscheidewand teilweise bedeckt gefunden mit gelbweißen Membranen. Unter sehr geringer Blutung konnten die Membranen im ganzen entfernt werden und bei der mikroskopischen Untersuchung fand man ein feines Fibringewebe mit einer Reinkultur von Bacillus subtilis.

In einer Woche war der Kranke geheilt unter einer Behandlung mit Mentholöl. Bei einem Versuche, ein Kaninchen mit den Kulturen zu infizieren durch Einreiben der Nasenschleimhaut, zeigte sich nur Rötung, aber es entstanden keine Membranen auf der Schleimhaut.

Diskussion: Schutter, Gantvoort, van Gilse.

XXIII. H. Burger: **Nachteiliger Erfolg einer Radiumbehandlung bei Schwerhörigkeit.**

Vortr. erwähnt einen Fall von chronischem Mittelohrkatarrh, bei welchem unter einer sehr kurzen Behandlung mit minimalen Mesothoriumdosen eine plötzliche, ernste Verschlimmerung der Schwerhörigkeit auftrat, welche seitdem geblieben ist.

Diskussion: Quix, Kan, Struycken, de Kleyn.

Generated on 2019-10-24 15:32 GMT / http://hdl.handle.net/2027/uc1.b3252765
Public Domain in the United States, Google-digitized / http://www.hathitrust.org/access_use#pd-us-google
Digitized by Google
Original from UNIVERSITY OF CALIFORNIA

Bücherbesprechungen.

Einführung in die Unfall- und Invaliditätsbegutachtung. Von Prof. Dr. Martin Reichardt, 1. Assistenten an der Psychiatrischen Klinik zu Würzburg. Jena. Verlag von Gustav Fischer, 1916, Preis geb. 17 M.

Der Verf. bespricht in 7 Abschnitten die Unfall- und Invaliditätsbegutachtung im allgemeinen und im besonderen, wobei das Hauptgewicht auf den rein ärztlichen Standpunkt gelegt wird, ohne daß die ausführlichen Darstellungen in das Detail der Spezialgebiete allzu weit eingehen. Das Werk ersetzt für den Arzt die so umfangreiche Bibliothek der Unfall- und Haftversicherung, zeigt uns, wie bei der Untersuchung und Begutachtung der ganze Mensch, sein Seelenleben usw. zu berücksichtigen ist.

Ein spezielles Kapitel ist auch dem Ohre gewidmet, wobei die Simulation, welche bei Begutachtung von Ohrverletzungen eine so große Rolle spielt, besonders eingehend gewürdigt wird. Der Verf. hält auch die Untersuchung des Gehörorgans nach jedem Unfall, der eine Hirnerschütterung, wenn auch nur mutmaßlich, zur Folge hatte, in jedem Falle für dringend nötig und fordert, daß diese Untersuchung so bald wie möglich von sachverständiger Seite ausgeführt wird. Insbesondere wird auch auf die Notwendigkeit einer genauen funktionellen Untersuchung des Gleichgewichtsorganes hingewiesen, da oft das angegebene Schwindelgefühl seine Ursache in einer Erschütterung des Labyrinths hat. Auch bei jeder schweren Kopfverletzung, bei jedem Schädelbruch soll ausnahmslos eine fachärztliche Untersuchung des Gehörorgans erfolgen, eine Forderung, welche stets von den Otologen erhoben wurde, aber leider oft vernachlässigt wird zum Schaden der Verletzten. Ohne in Details einzugehen, behandelt der Verf. eingehend die einzelnen Abschnitte der Ohruntersuchung unter besonderer Berücksichtigung der angegebenen subjektiven Beschwerden. An diesem Werke findet nicht nur der ausgebildete Otologe einen guten Führer, sondern auch der Arzt, der weniger Gelegenheit hat, sich mit dem Gehörorgan zu beschäftigen, einen zuverlässigen Berater für sein Vorgehen bei Begutachtung von Unfallfolgen.

Prof. Reichardt hat sich durch die Herausgabe dieses vortrefflichen Werkes ein großes Verdienst erworben; denn schon lange war es ein Bedürfnis für die Ärzte, welche häufig bei Invaliditäts- und Unfallsangelegenheiten ihr Urteil abzugeben haben, ein Buch zu besitzen, das sämtliche Fragen auf diesem oft mit mancherlei Schwierigkeiten verbundenen Gebiete vollständig erschöpft. W. Kirchner.

Referate.

I. Allgemeines.

Zur Projektion der Hirnrindengebiete auf die Schädeloberfläche. Von Dozent Doktor Hermann Matti, Bern. (D. Zschr. f. Chir. 136. H. 1/3.)

Der Kocherschen Methode ist, was die Bestimmung der Präzentralfurche anbetrifft, der Vorzug zu geben, die Winkelbestimmung dagegen hält Verf. nicht für absolut empfehlenswert, weil sie dem Prinzip

Digitized by Google
Original from UNIVERSITY OF CALIFORNIA
Generated on 2019-10-24 15:32 GMT / http://hdl.handle.net/2027/uc1.b3252765
Public Domain in the United States, Google-digitized / http://www.hathitrust.org/access_use#pd-us-google

der verhältnismäßigen Messung widerspricht. Eine absolut übereinstimmende kraniometrische Projektion der Präzentralfurche auf die Schädeloberfläche ist nicht möglich, jedoch entspricht in der überwiegenden Mehrzahl der Fälle die Lage der Präzentralfurche einer Linie, welche $^1/_2$—1 *cm* hinter der Verbindungslinie vom Scheitelpunkt des Sagittalmeridians zum vorderen Drittelpunkt des Horizontaläquators reicht und parallel zu ihr verläuft. In einer Minderzahl von Fällen entspricht die Präzentralfurche genau der Verbindungslinie vom Scheitelpunkt und vorderen Drittelpunkt, nur ganz ausnahmsweise liegt die Präzentralfurche mehr als 1 *cm* hinter dieser Verbindungslinie. Von besonderer Bedeutung ist der vordere Drittelpunkt des Horizontaläquators insofern, als man an dieser Stelle beinahe ausnahmslos den vorderen Hauptast der A. meningea trifft. Bei Rundschädeln stimmen die Resultate der Kocherschen Methode und der des Verf. vollständig überein. Mit Rücksicht auf die verschiedenen Schwankungen im Verlaufe der Präzentrallinie ist somit die Kocher sche Methode hinreichend genau, doch ergibt die einfache zentrimetrische Messung hinsichtlich des vorderen Drittelpunktes stets ein der Schädelform proportionales Resultat. Es scheint deshalb logisch, die einfache Messung zu bevorzugen, wenn das Kraniometer kein genaueres Resultat zu liefern vermag. Die weitere Abgrenzung der motorischen Region ergibt sich aus der Bestimmung des oberen Ausmündungspunktes des Sulcus Rolandi und des Gyrus cinguli. Die Zentralfurche verläuft durchschnittlich $1^1/_2$ *cm* hinter der Präzentrallinie, in der allgemeinen Verlaufsrichtung derselben parallel. Die Ausmündung des Sulcus cinguli und damit die hintere Begrenzung des Lobulus paracentralis liegt weitere $1^1/_2$ *cm* nach hinten. Somit führt man für die Breite der Zentralwindungen einen Streifen, der umgrenzt wird durch die Verbindungslinie zwischen Scheitelpunkt und vorderem Drittelpunkt, und eine 3—4 *cm* weiter hinten verlaufende parallele Linie. Nach vorn grenzt an die Präzentrallinie noch das motorische Fußgebiet der drei Stirnwindungen an, und man erhält auch nach Verfs. Messungen die Grenzen der drei Stirnwindungen, indem man die Präzentrallinie vom Horizontaläquator bis zum Scheitelpunkt in drei gleiche Abschnitte teilt. Den Verlauf des Hauptanteiles der Fissura Sylvii bestimmt man am zuverlässigsten, wenn man die Strecke zwischen Scheitelpunkt und Hinterhaupthöcker in zwei gleiche Teile teilt und diesen hinteren Viertelpunkt durch eine schräge Linie mit der Nasenwurzel verbindet. Diese Linea Sylvica schneidet die Präzentrallinie oberhalb des horizontalen Äquators und werden in der großen Mehrzahl der Fälle diese Schnittpunkte die Verzweigungsstelle der Fissura Sylvii und damit den Ausgangspunkt des gesuchten Ramus posterior angeben. Mit Rücksicht auf die individuellen Schwankungen darf man den hinteren Drittelpunkt als untere Grenze zwischen Okzipital- und Temporal-

Digitized by Google
Original from UNIVERSITY OF CALIFORNIA
Generated on 2019-10-24 15:32 GMT / http://hdl.handle.net/2027/uc1.b3252765
Public Domain in the United States, Google-digitized / http://www.hathitrust.org/access_use#pd-us-google

lappen ansehen. Es ist durchaus gegeben, die obere Grenze des Okzipitallappens bzw. die Ausmündung der Fissura parieto-occipitalis in gleicher Weise zu bestimmen wie das obere Ende der Linea Sylvica, indem man einfach die Distanz zwischen Tuber occipitale und Scheitelpunkt halbiert. Die Linie zwischen Horizontaläquator und Linea Sylvica ergibt annähernd die Occipito-Temporalgrenze. Bei allen kraniometrischen Projektionen ist eine absolut zahlenmäßige Bestimmung der gesuchten Linien nicht möglich. Doch ließe sich die Bestimmung der wichtigsten Grenzfurchen praktisch hinreichend genau durchführen. Die Fehlergrenzen sind derart, daß sie keine Rolle spielen. M. Lubowski, Berlin-Wilmersdorf.

Über psychogene Hör- und Sprachstörungen (hysterische Taubstummheit). Von Dr. Max Seige, Partenkirchen. (Mschr. f. Psych. 1916. 39. H. 5.)

Verf. fand unter allen Hysterischen seiner Station 7,2% hysterische Taubstumme, unter allen funktionellen Neurosen insgesamt 4,2%, ein Verhältnis, wie es im Frieden nicht besteht. Daneben sah er noch eine ganze Anzahl leichterer Sprachstörungen, Stottern, Skandieren, Sprechen in Infinitiven usw., so daß insgesamt 11,5% aller aufgenommenen Hysterischen Sprachstörungen aufwiesen. Hysterische Lähmungen treten weit zurück. Es wurden viermal so viel Sprach- als Sehstörungen beobachtet. Verf. hat im ganzen Kriege nur zwei hysterische Dämmerzustände gesehen. Jede organische Schädigung des nervösen Ohrapparates wurde ausgeschlossen. Bei 63% wurde ein normaler ätiologischer Befund konstatiert. Als Ursache kamen ausschließlich Granatexplosionen, vor allem Häufung von solchen (Trommelfeuer) in Betracht, als Nebenursachen meist körperlich schwächende Momente (Übermüdung, ungenügende Ernährung). Verf. nimmt Granatexplosionen als Hauptursache der hysterischen Taubstummheit bzw. leichterer Sprachstörungen an. Die Kranken bemerkten ohne besonderen Anlaß plötzlich, daß ihnen Sprache und Gehör verloren gegangen sei. Einige waren allerdings auch heftig zu Boden geschleudert worden. Es ist anzunehmen, daß man mit klinisch nicht nachweisbaren Störungen des Ohrapparates zu rechnen hat. Man kann sich dann wohl denken, daß von hier aus zentripetal geleitete Empfindungen zur Auslösung hysterischer Symptome dienen können. Anders bei Sprachstörungen. Die Unfähigkeit, in heftigster Angsterregung Schreie auszustoßen, spielt hier eine Rolle. Ob erbliche Belastung bzw. psychopathische Anzeichen in der Vorgeschichte nachweisbar waren, ist nicht zu entscheiden. Indessen ist es beachtenswert, daß über ein Drittel der Kranken bereits vor dem Kriege deutliche hysterische Züge zeigte, etwa 6% boten eine leichte Herabsetzung der Intelligenz im Sinne einer Debilität dar. Bemerkenswert ist ferner, daß 18% vor dem Kriege an Ohrerkrankungen, sei es auch nur an leichten Mittelohrkatarrhen, gelitten hatten. Sprachstörungen hatte nur einer in der Vor-

Generated on 2019-10-24 15:32 GMT / http://hdl.handle.net/2027/uc1.b3252765
Public Domain in the United States, Google-digitized / http://www.hathitrust.org/access_use#pd-us-google
Digitized by Google
Original from UNIVERSITY OF CALIFORNIA

geschichte. Die Diagnose ist leicht zu stellen. In 71% der Fälle waren mehr oder weniger ausgebreitete Herabsetzungen der Schmerzempfindlichkeit und der Wärme-Kälte-Empfindung nachweisbar, besonders häufig waren sie auf den Ohrmuscheln und in ihrer weiteren Umgebung. Die Prognose ist im allgemeinen recht gut. Die Heilung ging immer in gleicher Weise vor sich. Die Sprache kehrte sehr schnell, oft schon am 2. Tage wieder in meist völlig normaler Weise zurück, das Gehör besserte sich dagegen langsam und meist erst nach Anwendung des faradischen Stromes. Die Behandlung muß in erster Linie psycho-therapeutisch sein. Suggestive Maßnahmen sind nicht zu entbehren. Verf. benutzte hauptsächlich den faradischen Strom, sowie verlängerte Bäder, Rauchverbot und Bettruhe. Zweimal war er zur Anwendung der Hypnose gezwungen. Der Aufenthalt in der Heimat wirkt auf die hysterischen Patienten schlecht.

M. Lubowski, Berlin-Wilmersdorf.

II. Äußeres Ohr und Mittelohr.

Traumatische Erkrankungen des Ohres. Von Gottlieb Kiaer. (Nordisk Tidskrift för Oto-Rhino-Laryngologi. 1. Nr. 2, 3 und 4.)

Das Verhältnis zwischen den traumatischen Erkrankungen des Ohres und der Augen ist 1:12 und nicht 1:50, wie gewöhnlich angegeben wird. Das äußere Ohr wird nur 5mal genannt.

16mal werden Rupturen des Trommelfells erwähnt, von denen man eine viel größere Zahl erwartet hätte, 2mal waren spitze Gegenstände durch das Trommelfell gedrungen. 1mal geschah die Ruptur durch Explosion. In 41 Fällen (ca. 30%) findet sich Fract. basis cranii angegeben. 16mal Blutung vom Ohre und 2mal Ausfluß von cerebrospinaler Flüssigkeit. Die Basisfraktur traf den N. facialis 9mal, den N. olfactorius 4mal, den N. abducens 3mal und den N. opticus 1mal. Was den N. acusticus betrifft, so war die Fraktur 16mal von einseitiger Taubheit und nur 1mal von doppelseitiger begleitet und 15mal war sie mit einseitiger und 9mal mit doppelseitiger Schwerhörigkeit kompliziert.

In 4 Fällen war der N. facialis gelähmt bei gleichzeitiger Taubheit auf der entsprechenden Seite, von denen 1 der Sektion unterworfen wurde, die eine Längsfraktur der Pars petrosa ergab. Fract. maxill. inf. wird 5mal erwähnt; in diesen 5 Fällen stellte sich mehr oder weniger ausgesprochene Schwerhörigkeit auf dem einen Ohre, begleitet von Schwindel und Ohrensausen (Commotio labyrinthi) ein.

In 7 Fällen war ein älteres Ohrleiden infolge der Verletzung schlimmer geworden und 3mal wird eine Otosklerose angeführt. In den 112 Fällen war ein Otologe 58mal gerufen, und zwar erst mehrere Monate bis 1½ Jahre nach dem Unglücksfall. Deshalb braucht man sich nicht darüber zu wundern, daß ein Labyrinthleiden nicht so oft diagnostiziert wurde. 15mal

Digitized by Google
Original from UNIVERSITY OF CALIFORNIA
Generated on 2019-10-24 15:32 GMT / http://hdl.handle.net/2027/uc1.b3252765
Public Domain in the United States, Google-digitized / http://www.hathitrust.org/access_use#pd-us-google

stellte man die Diagnose traumatische Neurose mit den Kardinalsymptomen Kopfschmerzen, Schwindel und Gedächtnisschwächung, die ja pathognomonisch für jede chronische Schwächung des Gehirns sind. Das auffallende ist, daß sich diese Neurosen nur nach Unglücksfällen entwickelt hatten, in denen der Schädel schwer verletzt war. In den 10 Fällen handelte es sich um eine Fract. basis cranii und in den 5 um schwere Kontusionen mit einseitiger Taubheit, was darauf hindeutet, daß die Ursache in anatomischen Veränderungen gesucht werden muß und nicht in einer Neurose.

Simulation findet sich nur 4mal angegeben, in 3 gelang es, den Simulanten zu veranlassen, den Versuch aufzugeben, dagegen war Aggravation häufiger.

Wo 10—20% usw. angegeben ist, bedeutet es Prozent von 6×800.

Einseitige Schwerhörigkeit des dritten Grades und Taubheit schwanken zwischen 10—20%; 10% findet sich am häufigsten. Doppelseitige Schwerhörigkeit des ersten Grades wurde in 10%, des zweiten Grades in 20% und des dritten Grades in 25%, doppelseitige Taubheit in 50% festgestellt.

Bei den Disfigurationen wurde nicht einmal in dem Falle, wo das ganze Ohr abgerissen war, Schadenersatz gewährt. Die galvanische Reaktion — die Kathode in dem einen und die Anode in dem anderen Ohre — zeigte Fallbewegung nach der Anode zu. Bei schneller Schwächung des Stromes beobachtete ich, daß die Fallbewegung zunahm: in einzelnen Fällen kam die Fallbewegung sogar erst bei dieser Schwächung.

III. Labyrinth und Hörnerv.

Neue Beiträge zur Kriegstaubstummheit. Von Prof. OStA. Dr. A. v Szarbo. (W. kl. W. 29. Nr. 50.)

Verf. kommt auf Grund seiner Erfahrungen, die er schon in früheren Arbeiten mitgeteilt hat, zur Ansicht, daß die Medulla oblongata der Sitz der Erkrankungen bei der durch Luftdruckexplosionen entstandenen Taubstummheit sein muß. In gewissen Fällen von Granatfernwirkungen keilt sich die Medulla oblongata ein und es kommt zu den Symptomen der Läsion medullärer Nerven, von denen der VIII. und X., mit dem Gehör und der Sprache sich in enger Beziehung befindend, das hauptsächlichste und am meisten in die Augen springende Symptom, die Taubstummheit, erzeugen, während die Läsion der übrigen medullären Nerven, z. B. des IX., XII., ja sogar des V. und VII. nur bei der hierauf gerichteten Untersuchung zu finden sind. Diese Einkeilung der Medulla oblongata und die daraus entstehenden Störungen sind in den leichtesten Fällen nur vorübergehender Natur; in den schwersten kommt es zum Tode des Patienten. Diese Ansicht wird des näheren an der Hand von 2 genau beobachteten Fällen begründet. Der Verf. wendet sich entschieden gegen die Annahme, daß es sich bei solchen Fällen um Hysterie handle. Als eines der wichtigsten

Digitized by Google
Original from UNIVERSITY OF CALIFORNIA
Generated on 2019-10-24 15:32 GMT / http://hdl.handle.net/2027/uc1.b3252765
Public Domain in the United States, Google-digitized / http://www.hathitrust.org/access_use#pd-us-google

Argumente führt er an, daß wirklich hysterische Stummheit sowie die simulierte Stummheit oft in einer Sitzung durch den faradischen Strom zu heilen sind. Der Patient bekommt eine helle, klingende Sprache wieder und spricht in normaler Weise. Bei den oben besprochenen Patienten ist jedoch die Sprache, die sich einstellt, eine von der Norm abweichende; sie ist skandierend, oft stotternd, einzelne Silben werden explosiv hervorgebracht. Mit anderen Worten: die Sprache ist mit der bulbär explosiven Sprechart identisch, welche der Verf. bei medullären Erkrankungen auf arteriosklerotischer Grundlage des öfteren gesehen hat. Was die Therapie anbelangt, wendet er sich gegen die energische Behandlung und meint, daß die meisten Fälle von selbst abheilen, wenn man sie als organisch Kranke in Ruhe läßt. R. Leidler.

Die vestibuläre Erregbarkeit bei Taubblinden. Von Prof. W. Albrecht-Tübingen. (Passow und Schäfer, Beitr. etc. 8. H. 1—3.)

Die Veränderungen waren fast ausschließlich erworben, und zwar war die Ursache der Taubblindheit 14mal hereditäre Lues, 6mal Meningitis, 2mal Scharlach, 1mal Trauma, 2mal angeboren, 3mal unbekannt. Die Prüfung wurde vorgenommen durch Drehung, Kaltwasserspülung und mittelst pneumatischer Probe. Die Einzelheiten sind im Originale einzusehen. Bondy.

Über Myelinoidsubstanz in den Haarzellen des Cortischen Organs. Von Dr. Yutaka Nakamura in Nagoya. (Passow und Schäfer, Beitr. etc. 8. H. 1—3.)

Verf. faßt seine Untersuchungsergebnisse folgendermaßen zusammen:

In den Haarzellen des normalen Meerschweinchenlabyrinths, und zwar in den Kernen und in ihrer Umgebung befindet sich eine geringe Menge myelinoider Substanz, welche man gewöhnlich an den Zelloidinschnitten mit der nachträglichen Osmierungsmethode nicht nachweisen kann. Wenn aber diese Substanz entweder durch postmortale Veränderungen oder schon während des Lebens durch die toxische Einwirkung verschiedener Gifte exogener Provenienz eine chemische Umwandlung erfährt, dann kann man sie bei der nachträglichen Osmierung als schwarze Körperchen zum Vorschein bringen. Ganz anders sind die Verhältnisse bei den Eisenhämatoxylinpräparaten: Die myelinoide Substanz läßt sich nämlich bei normalen intravital fixierten Tieren, deren Gehörorgane nach dem spontanen Tode oder nach Dekapitation fixiert worden waren, nicht mehr darstellen. Diese Tatsache lehrt uns, daß diese Substanz nach dem Tode des Tieres in ihrer Beschaffenheit sich sehr rasch verändert.

Bei der polychromen Methylenblaufärbung nimmt die genannte, als Myelinoid bezeichnete Substanz eine schöne, tiefviolette Farbe an, während die Markscheiden sich blau färben. Durch die anderen Färbemethoden und

Digitized by Google
Original from UNIVERSITY OF CALIFORNIA
Generated on 2019-10-24 15:32 GMT / http://hdl.handle.net/2027/uc1.b3252765
Public Domain in the United States, Google-digitized / http://www.hathitrust.org/access_use#pd-us-google

Farbstoffe (Hämatoxylin-Eosin, van Gieson, Säurefuchsin, Pyronin-Methylengrün, Triacidlösung, Anilinblau etc.) färbt sich diese Substanz immer etwas anders als die Markscheiden und die Stützzellen des Cortischen Organs etc. Über die genauere chemische Beschaffenheit dieser Substanz und über die Frage, ob sie mit den von anderen Autoren schon beschriebenen Körperchen oder Einlagerungen in denselben Zellen in Zusammenhang steht oder identisch ist, kann Verf. noch nichts Endgültiges aussagen.

Bondy.

Begutachtung traumatischer Ohraffektionen. Von Prof. Dr. W. Lindt, Bern. (Korr.-Bl. f. Schweizer Ärzte. 1914. Nr. 16.)

Es ist dem Ohrenarzt oft schwer, ein abschließendes Urteil über den Zusammenhang zwischen Unfall und Gebrechen zu gewinnen, da ihm keine eigene Kenntnis von dem Zustand des Gehörs unmittelbar nach dem Unfall, keine wirklich sachverständigen ärztlichen Zeugnisse, oft entstellte, übertriebene Angaben der in ihren Rechten sich bedroht fühlenden Patienten vorliegen. Der Ohrenarzt muß so bald als möglich gerufen werden. Nur eine ganz sorgfältige Untersuchung erreicht das erstrebte Ziel. Die Untersuchung eines Verunfallten mit Ohrstörung ist nicht mehr einfach und verlangt nicht nur viel Zeit und Geduld, sondern auch gründliche Kenntnis und Erfahrungen von seiten des Untersuchenden. Am besten werden solche Fälle an verschiedenen Tagen mehrmals untersucht, bei Verdacht auf Übertreibung Spitalbehandlung. Eine genaue Stimmgabeluntersuchung kann nicht entbehrt werden. Verf. bestimmt in allen Fällen von wirklicher Hörstörung die obere und untere Tongrenze, prüft die Hördauer von A und c^5 und macht den Rinneschen, Schwabachschen und Weberschen Versuch mit a^1. Bei Verdacht auf Simulation oder Aggravation muß die Hördauer von verschiedenen Stimmgabeln genau nach Sekunden bestimmt werden, und zwar an verschiedenen Tagen. Wenn die Hördauer immer ganz dieselbe ist, kann Aggravation ausgeschlossen werden. Ratsam ist es auch, den Vestibularapparat stets kalorisch und durch Drehung zu prüfen, um so für spätere Eventualitäten Vergleichsmomente zu haben. Das Auftreten von Nystagmus beim Bücken oder Drehen des Kopfes, die verminderte oder vermehrte Reizbarkeit bei der kalorischen oder Drehprüfung zeigen, daß die Klagen der Patienten auf Wahrheit beruhen. Bei leichten Fällen von Commotio labyrinthi sind Störungen im Vestibulargebiet nur gleich nach dem Unfall sicher zu erkennen, später oft nicht mehr. Verfs. Patienten hatten mit Ausnahme einer schweren Neurose keine wirkliche Einbuße ihres Verdienstes und konnten den Beruf bei gleichen Lohnverhältnissen ausüben; ihre körperliche Integrität war aber geschädigt.

M. Lubowski, Berlin-Wilmersdorf.

Generated on 2019-10-24 15:32 GMT / http://hdl.handle.net/2027/uc1.b3252765
Public Domain in the United States, Google-digitized / http://www.hathitrust.org/access_use#pd-us-google
Digitized by Google
Original from UNIVERSITY OF CALIFORNIA

Über Erkrankungen des inneren Ohres bei Parotitis epidemica. Von C. Heilskow. (Nordisk Tidskrift för Oto-Rhino-Laryngologi. 1. Nr. 2, 3 und 4.)

Autor bespricht 3 von ihm beobachtete Fälle einer schweren einseitigen Funktionsstörung des Ohres nach einer Parotitis epidemica.

Der erste Fall betrifft eine 22jährige Frau mit bleibender totaler Hebung der Cochlear- und Vestibularfunktion. Dabei war unter anderem bemerkenswert, daß die Symptome von Seite des Ohres schon 9 Tage früher sich zu zeigen begannen, ehe die Parotitis auftrat und die Taubheit sich im Laufe weniger Tage in Verbindung mit sehr starken Vestibularsymptomen einstellte. Eine geringe Temperaturerhöhung dauerte ca. 1½ Monate an und die Pat. leidet heute — nach 3 Jahren — immer noch an subjektiven Lautempfindungen im Ohr.

Der zweite Fall zeigte sich bei einem 16jährigen Mädchen, gleichfalls mit totaler Hebung der Cochlear- und Vestibularfunktion, wo aber letztere nach Verlauf von 3½ Monaten zurückkehrte.

Der dritte Fall fand sich bei einem 36jährigen Manne, bei dem sich im Verlauf weniger Tage eine recht bedeutende Affektion zeigte, die sich jedoch teilweise nach und nach verzog.

Die Symptome sprachen in allen drei Fällen nahezu für eine endolabyrinthäre Affektion und der Symptomenkomplex glich im ersten Falle einer Labyrinthitis diffusa, im zweiten einer Labyrinthitis circumscripta und im dritten Falle einer Labyrinthitis serosa.

Nach einer kurzen Übersicht über den Verlauf der Krankheit, die klinischen Formen und die verschiedenen Typen der Taubheit nebst einer Besprechung der verschiedenen Anschauungen betreffs der Pathogenese der Krankheit, ist der Verf. der Ansicht, daß Parotitis epidemica, als eine allgemeine Krankheit betrachtet, mit einem in hohem Grade polymorphischen Charakter und mit vielen lokalen Manifestationen (nicht Komplikationen) zur Annahme berechtige, daß es sich sowohl um eine lokale Erscheinung im Ohre selbst (endolabyrinthär), als auch tiefer (N. acusticus, Meninges, Cerebrum) handeln kann, wodurch die verschiedenen Formen und Abstufungen von Funktionsstörungen seitens des Ohres oder die mitunter vorhandenen meningo-cerebralen Symptome (wie von der Literatur Beispiele angeführt werden) erklärt werden können.

Über hereditäre Labyrinthsyphilis. Von L. Mahler. (Nordisk Tidskrift för Oto-Laryngologi. 1. Nr. 2, 3 und 4.)

Der Verf. teilt einen Fall von hereditärer Syphilis bei einem 14jährigen Mädchen mit. Nach abgelaufener Keratitis parenchymatosa entstand ziemlich plötzlich starke Schwerhörigkeit. Ein halbes Jahr später, als Pat. zur Untersuchung kam, zeigte es sich, daß sie auf dem rechten Ohre vollständig taub war und auf dem linken Ohre nur maximal herabgesetztes Gehör hatte.

Digitized by Google
Original from UNIVERSITY OF CALIFORNIA
Generated on 2019-10-24 15:32 GMT / http://hdl.handle.net/2027/uc1.b3252765
Public Domain in the United States, Google-digitized / http://www.hathitrust.org/access_use#pd-us-google

Sowohl die kalorischen wie die rotatorischen Proben gaben ein negatives Resultat; ihr statisches Labyrinth war also bei den zwei adäquaten Proben unbeeinflußbar. Und trotzdem zeigte es sich, daß die Kompression der Luft im äußeren Ohrgang langsame Bewegung des Bulbus oculi zum untersuchten Ohr gab; wurde die Kompression vermehrt, entstand horizontaler rotatorischer Nystagmus zur entgegengesetzten Seite. Aspiration gab die entgegengesetzten Reaktionen. Der positive Kompressions- und Aspirationsnystagmus war während der ganzen Beobachtungszeit, zirka 2 Monate lang, unverändert und sowohl diese wie auch das Gehör blieb trotz Pilocarpin und Schmierkur unbeeinflußt. Der Verf. rechnet seinen Fall zu denen, auf welche zuerst Hennebert die Aufmerksamkeit hingeleitet hat, und referiert Alexanders großes Material von hereditärer Syphilis im inneren Ohr. Aus der Literatur werden Beobachtungen von O. Beck, Ruttin, Bárány, Urbantschitsch und Szasz in betreff des eigentümlichen Auftretens des Kompressions- und Aspirationsnystagmus mitgeteilt, deren Erklärung noch nicht gefunden ist und dazu auffordert, in allen Fällen die Untersuchung systematisch vorzunehmen, ganz besonders, wo es sich um Syphilis handelt.

Funktionsuntersuchungen in einem Falle von Durasarkom der hinteren Schädelgrube. Von A. Thornval. (Nordisk Tidskrift för Oto-Rhino-Laryngologi. 1. Nr. 2, 3 und 4.)

Die Pat. hatte, wie es sich bei der Autopsie zeigte, ein Spindelzellensarkom in der hinteren Schädelgrube. Der Tumor hatte die rechtsseitige Cerebellarhemisphäre stark zusammengedrückt und nach der linken Seite verschoben. An der Stelle des stärksten Druckes waren die Gyri cerebelli vollständig verschwunden. Im oberen hinteren Teile dieser Stelle mußte man das Bárányesche Auswärtszentrum des rechten Armgelenkes und im unteren vorderen Teile das Einwärtszentrum des rechten Armgelenkes suchen. Es konnte aber wenige Tage ante mortem nachgewiesen werden, daß die Zeigereaktionsbewegungen im Schultergelenke sowohl nach auswärts wie nach einwärts kräftig und unzweifelhaft hervorgerufen werden konnten. Wenn auch die beiden Zentren durch Verschiebung, was nicht ganz unmöglich wäre, zu den stark zusammengedrückten Gyri in der Peripherie verdrängt worden wären, so ist es doch merkwürdig, daß die Funktion scheinbar sehr gut war und daß keine Differenz zwischen den beiden Seiten war, besonders wenn man erinnert, daß sowohl Bárány wie Tetens Hald (Ugeskr. f. Laeger. 1912. S. 1,517) die große Empfindlichkeit der cerebellaren Zentren hervorgehoben und sogar Funktionsausfall bei Geschwülsten im Großhirn beschrieben haben. Vielleicht darf man an eine Kompensation der Zeigereaktion bei langsam wachsendem Cerebellartumor denken. In einem anderen beobachteten Falle, welcher später veröffentlicht

Generated on 2019-10-24 15:32 GMT / http://hdl.handle.net/2027/uc1.b3252765
Public Domain in the United States, Google-digitized / http://www.hathitrust.org/access_use#pd-us-google
Digitized by Google
Original from UNIVERSITY OF CALIFORNIA

wird, war die ganze Hälfte des Kleinhirns durch einen Tumor zerstört worden und doch konnte man auch hier kräftige Zeigereaktionen konstatieren. In diesem letzten Falle muß man jedenfalls an die Kompensation durch die gesunde Kleinhirnhälfte glauben.

Übrigens täuschen die objektiven Symptome dieses Falles einen Acusticustumor vor. Der Nystagmus war rotatorisch + horizontal und nach beiden Seiten gerichtet, doch am stärksten nach der gesunden Seite. Die vestibuläre Reaktion war kalorisch und rotatorisch ausgefallen. Dagegen konnte man eine relativ gute Hörfunktion feststellen und hier war besonders ein stärkerer Ausfall der tieferen Töne hervorzuheben. Die Vermutung wird aufgestellt, daß die Ursache der Hörstörung auf einer Kompression der Hörbahn in der Brücke vom Nucl. ventralis bis zur Tubercul. acustic. durch den vorderen Tumorpol beruht. In einem Falle von Acusticustumor fand man denselben Ausfall in der unteren Tonreihe. Schließlich werden einige Fälle von Polyneuritis cerebral. menièriformis und Neurit. acustic. mit menièriformen Anfällen mit Rücksicht auf die Tongrenzen kurz besprochen und der verhältnismäßig stärkere Ausfall im Gebiet der tieferen Tonreihe hervorgehoben.

IV. Otochirurgie.

Schädelschüsse im Röntgenbild. Von Priv.-Doz. Dr. H. Thiemann, Chirurg, und Ingenieur Heinz Bauer, Vorsteher des Röntgeninstituts. (Aus dem kgl. Reservelazarett zu Jena.) (Fortschr. d Röntgenstr. 1916. 23. H. 6.)

Die Verf. arbeiteten mit einem nach ihren Angaben gefertigten intensiven Induktor und Wehnelt-Unterbrecher. Bauer ließ von den drei Stiften des Unterbrechers den starken, der ausschließlich für Aufnahmezwecke verwendet wird, besonders lang einstellen, so daß eine primäre Stromstärke von 30—35 Ampère erzielt wird. Die Unterbrechungszahl beträgt schätzungsweise 4—5 pro Sekunde. Als Röhre wurde eine neue Type Jota verwendet. Sie ist ungewöhnlich belastungsfähig und hat eine kleine Hilfsvorrichtung, die selbst bei größter Weichheit einen kleinen Brennfleck gewährleistet. Die Härte beträgt bei 2 Milliampère und 50 Unterbrechungen 1,5—2 Qualimetergrade und sie steigt bei der Belastung, ohne daß der Nebel verschwindet und die Röhre ihren Haupthärtecharakter ändert, auf 8—9 Qualimetergrade. Expositionszeit 45 bis 50 Sekunden. Die Bilder zeigen anatomische Einzelheiten in überraschender Deutlichkeit und Schärfe. Ferner wird durch solche Aufnahmen die Lokalisation von Geschossen im Schädel, seiner Bedeckungen und seines Inhaltes gesichert, manchmal überhaupt erst ermöglicht. Selbst allerkleinste Fremdkörper sind absolut sicher zu lokalisieren. Ferner wird durch derartige Bilder die Entscheidung mancher bei Schädelschüssen so wichtiger Fragen außerordentlich erleichtert und die Möglichkeit erfolgreichen Eingreifens

Digitized by Google
Original from UNIVERSITY OF CALIFORNIA
Generated on 2019-10-24 15:32 GMT / http://hdl.handle.net/2027/uc1.b3252765
Public Domain in the United States, Google-digitized / http://www.hathitrust.org/access_use#pd-us-google

erweitert. Das Röntgenbild gibt wichtige Aufschlüsse über den Befund in der Tiefe. Es läßt erkennen, ob wirklich auch Diploe und Interna intakt geblieben sind oder ob die Splitterung in der Tiefe viel hochgradiger und das Hirn mitverletzt ist. In anderen Fällen brachten die Röntgenaufnahmen Aufklärungen über Hämatome, z. B. in den Orbitae bei Verletzung des Tub. parietale. In einem Falle von zirkumskriptem epiduralen Hämatom noch dazu der anderen Stirnseite war dasselbe auf den Röntgenplatten einwandfrei zu sehen und in seinem Zurückgehen zu beobachten. Man hätte in dem Falle auf einen Absceß in der Tiefe schließen können und die Röntgenaufnahme allein hat den Patienten vor einer gefährlichen Operation bewahrt. Andrerseits gelingt es, mit dem Verfahren auch Hirnabscesse selbst nachzuweisen. Das Röntgenogramm zeigt nach Schädelverletzungen auch kleine Splitter mit Sicherheit in der Tiefe, lokalisiert sie, veranlaßt und erleichtert die Entfernung. Endlich gibt das Röntgenverfahren noch sehr dankenswerte Aufschlüsse über die Knochenheilung der Schädeldefekte. Man sieht, daß zwar die Knochenheilung oft erstaunlich ist, muß aber andrerseits konstatieren, daß selbst bei palpatorisch vollkommen geschlossenem Defekt meist noch Lücken bestehen, daß der Verschluß also durch feste bindegewebige Narben gebildet wird.

M. Lubowski, Berlin-Wilmersdorf.

Thrombose der Kopfhautvenen in einem Falle von otogenem Kleinhirnabsceß. Von Dr. C. Bakker. (Aus der Abteilung für Ohren-, Nasen- und Halskrankheiten des St. Antonius-Krankenhauses in Utrecht.) (Arch. f. Ohren-, Nasen- und Kehlkopfhlk. 1916. 100. H. 1/2.)

Der vom Autor mitgeteilte Fall ist in verschiedener Beziehung interessant: 1. besteht möglicherweise ein Zusammenhang zwischen Schädeltrauma bei einem Otitiskranken und den ernsten Komplikationen; 2. zeigt der Fall den großen Wert des Bárányschen Zeigeversuches in Verbindung mit dem starken Wechsel im Auftreten des spontanen Nystagmus für die Diagnose des Kleinhirnabscesses, vor allem weil in diesem Falle das Gehörorgan mikroskopisch untersucht worden ist und sich dabei gesund zeigte. Ob eine nähere Lokalisation der isolierten Armabweichung möglich ist, wird die genauere Untersuchung später zeigen; 3. ist das Fortschreiten einer Sinusthrombose auf die Gefäße der Kopfhaut ein außerordentlich seltenes Ereignis. M. Lubowski, Berlin-Wilmersdorf.

Craniotomie und Meningealdrainage bei Meningitis cerebrospinalis epidemica. Von N. Arnoldson. (Nordisk Tidskrift för Oto-Rhino-Laryngologi. 1. Nr. 2, 3 und 4.)

Verf. berichtet über 2 Fälle von Meningitis cerebrospinalis epidemica, in welchen Craniotomie der hinteren Schädelgrube mit Eröffnung der lateralen Ponswinkelzysterne und Drainage der Meningen ausgeführt wurde nach der von Prof. G. Holmgren in den Verhandlungen des Nordischen

Digitized by Google
Original from UNIVERSITY OF CALIFORNIA
Generated on 2019-10-24 15:32 GMT / http://hdl.handle.net/2027/uc1.b3252765
Public Domain in the United States, Google-digitized / http://www.hathitrust.org/access_use#pd-us-google

Oto-laryngologischen Vereins bei dem Kongreß zu Stockholm 1914 angegebenen Methode. Der erste Fall — ein 20jähriger junger Mann — zeigte einen äußerst rapiden Verlauf mit schon am ersten Krankheitstage eingetretener Bewußtlosigkeit, mit schlechtem Puls und erhöhtem Lumbaldruck von 375 *mm*. 6 Stunden nach der Operation, wobei großer Ausfluß von getrübtem Liquor eintrat, kehrte das Bewußtsein wieder. Serum wurde sowohl intraspinal als auch intracranial durch die Operationswunde injiziert, und zwar mehrmals, in einer Menge von zusammen 240 cm^3 in 4 Tagen. Pat. starb am 5. Krankheitstag. Die Sektion zeigte diffuse Meningitis und Pericarditis. Meningokokken wurden bei der Sektion nicht gefunden, trotzdem daß dieselben im Anfang der Krankheit in großer Menge im Liquor zur Stelle waren. Die Operation wurde in diesem Falle ausgeführt, um einen Versuch zu machen, die lebensbedrohende Drucksteigerung effektiv zu senken und dazu eine verbesserte Drainage der Meningen herbeizuführen. — Der zweite Fall — eine 28jährige Frau — zeigte eine Krankheitsdauer von 1 Monat; die spezifischen Meningokokken wurden anfangs zahlreich im Liquor bei der Lumbalpunktion, die mehrmals ausgeführt wurde, gefunden (Serum mehrmals intraspinal injiziert); später und bei der Sektion konnte man dieselben nicht entdecken. In der letzten Woche des Krankheitsverlaufes stieg der lumbale Druck bis zu 500 *mm*, Paresen des Oculomotorius und der Muskeln des einen Armes und Beines traten hinzu. Dann wurde Craniotomie der hinteren Schädelgrube in der Regio mastoidea ausgeführt ohne nachweisbare Wirkung: kein Ausfluß von Liquor aus der geöffneten Ponszysterne. Die Sektion zeigte diffuse leichte Infiltration der Meningen und Eiter im vierten Ventrikel.

Verf. hebt hervor, daß die Operation in diesen Fällen eine Drucksenkung und auch eine Drainage beabsichtigt; dazu kommt, daß man durch die Craniotomieöffnung direkt in die großen Lymphräume des Gehirns Serum einführen kann, was vielleicht von Bedeutung sein könnte, da von Serologen behauptet wird, daß das Serum nicht nur phagocytoseweckend, sondern auch direkt neutralisierend auf die Endotoxine wirkt.

Diese Mitteilung ist als eine vorläufige zu betrachten.

Über otogene Meningitis. Von G. V. Th. Borries. (Nordisk Tidskrift för Oto-Rhino-Laryngologi. 1. Nr. 2, 3 und 4.)

Auf der Basis von 36 Fällen von otogener Meningitis, bei denen die Diagnose durch Lumbalpunktur oder Obduktion festgestellt wurde, wird eine Übersicht über die nosologischen Verhältnisse dieser Krankheit gegeben. 6 Fälle waren postoperativ und 2 traumatisch; von den übrigen 28 stammten 12 von einer rechts-, 15 von einer linksseitigen Otitis und 1 Fall war zweifelhaft. Die Otitis war in 15 Fällen akut, in 13 chronisch. 15 Fälle entstanden labyrinthogen, 10 tympanomastoideogen und 3 waren durch eine

Digitized by Google
Original from UNIVERSITY OF CALIFORNIA
Generated on 2019-10-24 15:32 GMT / http://hdl.handle.net/2027/uc1.b3252765
Public Domain in the United States, Google-digitized / http://www.hathitrust.org/access_use#pd-us-google

Sinusphlebitis entstanden. Von Komplikationen wurde 1mal Pyämie, 5mal Epiduralabsceß 5mal Pachymeningitis ext., 6mal Pachymeningitis int. oder Subduralabsceß, 5mal ein Absceß im Temporallappen und 2mal ein Cerebellarabsceß gefunden. Labyrinthfistel war 8mal und Cholesteatom 9mal vorhanden.

In 17 der 28 Fälle war weder Geschwulst noch Empfindlichkeit des Processus mastoideus nachzuweisen und bei 11 dieser 17 waren auch bei der Otoskopie keine deutlichen Zeichen von akutem Auflodern vorhanden. In 3 dieser 11 Fälle zeigte sich jedoch unter starkem Druck Eiter in dem Proc. mastoid.

Der Verf. meint, daß es einen senilen Typus von otogener Meningitis gibt, welcher der von Schlesinger beschriebenen Verlaufsform bei den epidemischen Cerebrospinalmeningitiden entspricht. Ferner lenkt er die Aufmerksamkeit auf eine besondere Form des initialen Krankheitsbildes, welches durch eine zeitig eintretende Unklarheit, in einzelnen Fällen von Jaktation begleitet, charakterisiert wird; 7 Fälle könnten zu diesem Verlaufstypus gezählt werden und in 3 Fällen trat die Unklarheit wenige Stunden nach Beginn der ersten Meningitissymptome ein. Zur Beurteilung des Symptomes Nackensteifheit gehören Sorgfalt und Übung und man muß darauf Gewicht legen, ob der Gesichtsausdruck des Pat. während der Bewegung auf Schmerzen deutet. Die meisten Fälle zeigten eine hohe prämortale Temperatursteigerung (bei 13 über 40°). Herpes kam bei 3 Pat. vor. Ophthalmoskopische Veränderungen von Bedeutung wurden nur in 1 Fall gefunden. Der Verf. lenkt die Aufmerksamkeit auf das Symptom Abmagerung, welches in der Regel bei otogener Meningitis nicht erwähnt wird.

Lumbalpunktur. Der höchste gemessene Druck betrug 490 *mm*, der niedrigste 60 *mm*. Es werden 3 Beispiele genannt, daß man einen Spinalflüssigkeitsdruck an der Grenze des Normalen haben kann, trotz trüber, bakterienhaltiger Cerebrospinalflüssigkeit mit polynucleären Leukocyten und ausgesprochenen Meningitissymptomen. In einem Fall, wo die Meningitis als Folge einer traumatischen Läsion (während eines Fußballspieles) eines cholesteatomatösen Mittelohres entstanden war, war sowohl die Cerebrospinalflüssigkeit wie die davon angelegte Kultur stark übelriechend.

Die leukocytäre Formel war in 2 Fällen mononucleär, in 24 Fällen polynucleär.

In einem Fall wurde die Cerebrospinalflüssigkeit im Lauf von 8 Stunden trübe.

In 10 Fällen war die Cerebrospinalflüssigkeit steril, in 19 Fällen bakterienhaltig, indem in 7 Fällen Streptokokken vorhanden waren, in 2 Fällen Streptococcus mucosus, in 2 Fällen Streptokokken und gram-

Digitized by Google
Original from UNIVERSITY OF CALIFORNIA
Generated on 2019-10-24 15:32 GMT / http://hdl.handle.net/2027/uc1.b3252765
Public Domain in the United States, Google-digitized / http://www.hathitrust.org/access_use#pd-us-google

positive Diplokokken, in 4 Fällen Staphylokokken, in 1 Fall Staphylokokken und gramnegative Stäbchen mit übelriechendem Punktat, in 1 Falle gramnegative Stäbchen, in 1 Falle gramnegative Stäbchen und grampositive Diplokokken und in 1 Falle grampositive Diplokokken allein.

Der Verf. macht geltend, daß der Übergang vom trüben sterilen zum trüben bakterienhaltigen Lumbalpunktat in einer gewissen Anzahl von Fällen nicht eine Frage der Zeit ist, sondern eine spezielle Eigentümlichkeit des Krankheitsfalles, und er meint die Regel aufstellen zu können, daß, wenn eine Cerebrospinalflüssigkeit 2—3 Tage hindurch trübe und steril bleibt, sie in der Regel die Sterilität bewahren wird, selbst wenn der Fall sich über längere Zeit ausdehnt oder mit dem Tod endet. Es wird ein solcher Fall erwähnt, in dem die Cerebrospinalflüssigkeit sich 17 Tage lang bei 6 Lumbalpunkturen, von welchen die letzte am Tag vor dem Tod vorgenommen wurde, trüb und steril hielt.

Der Verf. meint, daß die Diagnose der beginnenden Meningitis in einigen Fällen unmöglich ist, und er schlägt vor, die Indikationen für die Lumbalpunktur zu erweitern, so daß man prinzipiell die Lumbalpunktur auf Verdacht vornimmt: wenn Fieber, Schmerzen, Somnolenz oder andere Symptome vorhanden sind, die ihre Erklärung nicht in anderen Verhältnissen suchen, ferner bei Labyrinthiden und Labyrinthaufmeißelungon, sowie auch nach Sinusphlebitiden und anderen intracraniellen Komplikationen. Die Cerebrospinalflüssigkeit muß einer genauen Untersuchung mit Zellenzählung und Eiweißbestimmung unterworfen werden.

Was die Prognose und die Behandlung betrifft, warnt der Verf. davor, vorschnelle Schlüsse aus einfachen statistischen Vergleichen zu ziehen, indem es immer mehrere verschiedene Verhältnisse sind, die gleichzeitig auf das Mortalitätsprozent der Statistiken Einfluß haben, so daß dieselben leicht Ausdruck für ganz andere Verhältnisse werden, als die man zu untersuchen glaubt.

33 der Patienten wurden operiert. 17mal wurde Labyrinthaufmeißelung vorgenommen, bei 13 in Verbindung mit Aufmeißelung der Pars petrosa, in 8 Fällen wurde Incision der Dura am Boden des Porus acusticus int. gemacht; in einem dieser Fälle wurde an dieser Stelle ein Abceß entleert (der Patient genas); in 2 anderen Fällen, von welchen der eine sich erholte, wurde eine Durchspülung des Spinalkanals in lumbocranieller Richtung mit Ringer scher Flüssigkeit vorgenommen.

Ferner wurde 1mal Craniotomia media, 2mal Craniotomia med. u. post., 2mal Incision der Dura in der Fossa cranii med. u. post., 7mal Punktur des Cerebrums, 3mal des Cerebellums und 10mal sowohl des Cerebrums als auch des Cerebellums vorgenommen. 3mal wurde eine Sinusoperation vorgenommen.

Digitized by Google
Original from UNIVERSITY OF CALIFORNIA
Generated on 2019-10-24 15:32 GMT / http://hdl.handle.net/2027/uc1.b3252765
Public Domain in the United States, Google-digitized / http://www.hathitrust.org/access_use#pd-us-google

4 der Operierten genasen; der eine starb jedoch später an Pachymeningitis interna. 3 hatten steriles Lumbalpunktat und 2 von ihnen waren postoperativ entstanden.

Bei der Obduktion wurden auffallend häufig purulente Prozesse in den Lungen oder Bronchien gefunden.

Meningitis serosa circumscripta in Fossa cranii posterior. Syndroma Bárány. Von C. Jacobsen. (Nordisk Tidskrift för Oto-Rhino-Laryngologi. 1. Nr. 2, 3 und 4.)

Nach einer kurzen Erwähnung einiger früherer Fälle von Meningitis serosa circumscripta in der hinteren Schädelgrube sowie der zwei von Bárány unter seinen Symptomenkomplex gehörigen Pat., bei welchem bei der Operation eine Ansammlung von Liquor gefunden wurde, erwähnt der Verf. eine 31jährige Frau, die seit ihrem 6. Jahre an einer chronischen Mittelohrentzündung litt, die vorher dreimal von einem anderen Arzt operativ behandelt worden war, das letzte Mal im März 1914. Gleich nach dieser Operation hatte sie sich kraftlos im linken Arm und Bein gefühlt, hatte an Schwindel gelitten und einen Druck in der linken Seite des Hinterkopfes empfunden. Diese Symptome schwanden teilweise, aber im Dezember 1914 bekam sie starke zunehmende Kopfschmerzen, weshalb sie den Verf. konsultierte. Es war leichtes Fieber. Kalorischer Nystagmus konnte am linken Ohr normal hervorgerufen werden. Da die Anamnese dahin lautete, daß das starke Zunehmen der Kopfschmerzen mit dem kurz vorher eingetroffenen Aufhören des Ohrflusses zusammenfiel, wurde am 18. I. 1915 zunächst im Hinblick auf einen extraduralen Abceß und ohne Gedanken darüber, daß ein Fall von Syndroma Bárányi hier vorliegen könnte, Radikaloperation gemacht mit Eindringen in die Fossa cranii post., wo kein Eiter gefunden wurde, wo aber der Sinus sigmoideus stark adhärent an die Umgebungen angelegt war und von der Oberfläche sehr stark blutete.

Nach der Operation Wohlbefinden bis August 1915, von da an wieder Schwindel, Schmerzen in der linken Seite des Hinterkopfes und große Empfindlichkeit bei Druck hinter dem linken Ohre. Außerdem Doppeltsehen bei Emporblicken nach links. Kein Spontannystagmus. Starkes Vorbeizeigen nach außen im linken, oft auch im rechten Schulter-, Ellbogen- und Handgelenk. Bei Rombergs Probe Fall nach links unabhängig von der Stellung des Kopfes. Seitengang nach links sehr schwierig. Ausbleiben der Zeigereaktion nach innen im linken Schulter-, Ellbogen- und Handgelenk. Bei neurologischer Untersuchung wird die Diagnose von einer Cerebellarerkrankung bestätigt und eine leichte Facialisparese im untersten Zweig nachgewiesen. Bei der Untersuchung wird keine Stauungspapille gefunden, aber eine Oculomotoriusparese der Zweige der M. rectus superior, M. rectus internus und M. obliquus inferior. Der linke Vestibularapparat reagiert sehr träge auf kaltes Wasser. Das Gedächtnis

Digitized by Google
Original from UNIVERSITY OF CALIFORNIA
Generated on 2019-10-24 15:32 GMT / http://hdl.handle.net/2027/uc1.b3252765
Public Domain in the United States, Google-digitized / http://www.hathitrust.org/access_use#pd-us-google

nimmt ab, das Sprechen ist bisweilen schwierig, der Appetit schlecht, das Gewicht nimmt ab, häufig Übelkeit, ein einzelnes Erbrechen.

In der Vermutung von einem Cerebellarabsceß wurde am 27. X. 1915 in Äthernarkose zuerst Lumbalpunktur gemacht, wobei 5 cm^3 klare Flüssigkeit entleert wurden, die bei Nonne-Appelts Reaktion keinen Inhalt von Eiweiß aufwiesen. Darauf wurde die Dura an der Vorderseite des Cerebellums bloßgelegt. Bei dem Wegmeißeln des hinteren Teiles der Pars petrosa am Porus acusticus internus füllte sich plötzlich die Wundhöhle mit einer klaren Flüssigkeit, wovon 10—15 cm^3 entleert wurden. Beim Punktieren in das Cerebellum kein Eiter. 2 Tage nach der Operation kein Vorbeizeigen mehr in dem linken Schultergelenk. Eine seröse Flüssigkeit floß etwa 14 Tage lang aus dem Ohr. Es gab kein Doppeltsehen mehr, bei wiederholten Proben keine Tendenz zum Fallen und kein Vorbeizeigen im linken Schulter-, Ellbogen- und Handgelenk. Zeigereaktion wurde nicht versucht. Am 13. XI. trat ein heftiger Anfall von Pressen im Kopfe, Ohrensausen und Schnurren in dem linken Arm ein, von starker Angst begleitet, und solche Anfälle wiederholten sich in den folgenden Tagen in kurzen, später in längeren Zwischenräumen.

Bei einer Untersuchung am 13. X. 1916 teilt die Pat. mit, daß sie sich seit der Operation gut befinde, ausgenommen, daß sie in Zwischenräumen von 3—4 Wochen solche Anfälle, doch von geringer Intensität gehabt hat; sie hat nur selten Kopfschmerzen. Wieder gibt es jetzt Vorbeizeigen nach außen in den beiden Schulter-, Ellbogen- und Handgelenken, doch weniger an der rechten Seite. Starke Tendenz zum Fallen nach links, unabhängig von der Stellung des Kopfes. Reaktionsbewegungen von dem linken Arm nach innen und von dem Körper nach rechts können nicht hervorgerufen werden. Leichtes Steigen der Temperatur.

Ätiologisch gesehen kann die Krankheit auf die Operation im März 1914 zurückgeführt werden, und da von mehreren Verff. Fälle erwähnt werden, die traumatischen Ursprungs sind, ist es nicht unwahrscheinlich, daß das mit dem Meißeln an dem Schläfenbein verbundene Trauma die Ursacho gewesen ist. Da es scheint, daß die Krankheit auch bei den beiden erwähnten Pat. Báránys nach einer Radikal- und Labyrinthoperation bzw. einer Radikaloperation angefangen hat, spricht vieles dafür, daß durch ein Aufmeißeln ein Trauma der Meningen verursacht wird, das für die Entstehung der Krankheit von großer Bedeutung sein mag. Das Labyrinth war bei meiner ersten Operation normal, bei welcher Adhärenzen am Sinus gefunden wurden.

Der große Unterschied in dem Grade des Vorbeizeigens u. a. bei Pat., die an der Krankheit Báránys leiden, könnte für einen entsprechenden Unterschied in dem pathologisch-anatomischen Befund sprechen, so daß

Digitized by Google
Original from UNIVERSITY OF CALIFORNIA
Generated on 2019-10-24 15:32 GMT / http://hdl.handle.net/2027/uc1.b3252765
Public Domain in the United States, Google-digitized / http://www.hathitrust.org/access_use#pd-us-google

es in den leichteren Fällen wahrscheinlich gar keine Ansammlung von Flüssigkeit gibt, sowie auch daraus hervorzugehen scheint, daß Bárány in einem Falle die Dura spaltete, ohne Flüssigkeit zu finden, und die starken Kopfschmerzen nur durch das Durchreißen etwaiger Adhärenzen unter der Dura zum Aufhören brachte. Auch der Umstand, daß die Zeigereaktion im Handgelenk nach der Ausleerung von Liquor bei den beiden Pat. Báránys nicht hervorgerufen werden konnte, könnte darauf deuten, daß ein kleinerer, pathologischer Prozeß genügt, um ein Cerebellarzentrum zu paralysieren.

4 Fälle von Morbus Menière mit Trepanation des Labyrinthes behandelt. Von S. Engel. (Nordisk Tidskrift för Oto-Rhino-Laryngologi. 1. Nr. 2, 3 und 4.)

Der Verf. referiert 3 Fälle von Botey (Mschr. f. Ohrhlk. 1914) und 1 Fall von Jenkins (Intern. Zentralbl. f. Ohrhlk. 10).

Er teilt darnach 4 Fälle mit. Das Resultat ist folgendes: In 2 Fällen trat eine bedeutende Besserung ein, in 1 Falle keine und im letzten zeigten sich 14 Tage nach der Operation Symptome von Meningitis. 2 Tage später Tod.

Er meint, daß man den Patienten nur operieren soll, wenn er trotz medikamentöser Behandlung andauernd vollständig arbeitsunfähig ist.

Ein Fall von Meningitis cystica serosa nach ausgeheilter akuter Otitis media. Operation. Heilung. Von S. Berggren. (Nordisk Tidskrift för Oto-Rhino-Laryngologi. 1. Nr. 2, 3 und 4.)

Verf. beschreibt einen Fall von Meningitis cystica serosa mit Ausfallserscheinungen im Zentrum für die Auswärtsbewegung im linken Schultergelenk. Der Pat. — 18jähriger Mann — wurde in das Krankenhaus mit schweren Hirndruckserscheinungen (Kopfweh, Erbrechen, Stauungspapillen und Druckpuls) gebracht und die Heildiagnose unter Hilfe des Zeigeversuches von Bárány gestellt. Bei der Operation, Craniotomie und Punktion der Cyste, die 6—10 cm^3 sterile Flüssigkeit enthielt, zeigte sich, daß dieselbe hinter dem Sinus sigmoideus im Bereiche des Lobul. semilunar. sup. et inf. gelegen war. Sämtliche Erscheinungen mit Ausnahme der Stauungspapille sind nachher vorübergegangen, der Pat. arbeitet und ist völlig gesund. Die Ätiologie ist in einer linksseitigen protrahierten ausgeheilten Otit. media ac. zu suchen, die durch meningeale Reizung eine Zusammenklebung im Subarachnoidealraum hervorgerufen hat.

Der Fall zeigt die praktische Verwendung des Zeigeversuches von Bárány.

Für den wissenschaftlichen Teil verantwortlicher Redakteur: Dr. E. Urbantschitsch, Dr. H. Marschik.
Herausgeber, Eigentümer und Verleger: Urban & Schwarzenberg.

Druck von Gottlieb Gistel & Cie., Wien, III., Münzgasse 6.

Digitized by Google
Original from UNIVERSITY OF CALIFORNIA
Generated on 2019-10-24 15:32 GMT / http://hdl.handle.net/2027/uc1.b3252765
Public Domain in the United States, Google-digitized / http://www.hathitrust.org/access_use#pd-us-google

Wir suchen zu kaufen in mehreren Exemplaren:

Monatsschrift für Ohrenheilkunde und Laryngo-Rhinologie

I. bis 46. Jahrgang, broschiert oder gebunden

und sehen gefl. Angeboten entgegen.

URBAN & SCHWARZENBERG,
Mediz. Sortimentsbuchhandlung
in Wien, I., Maximilianstraße 4.

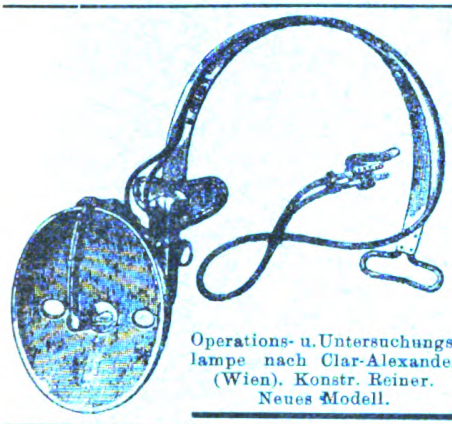

Operations- u. Untersuchungslampe nach Clar-Alexander (Wien). Konstr. Reiner. Neues Modell.

H. REINER, Wien
Fabrik IX/3, Van Swietengasse 10.
Niederlage I., Franzensring 22.

Erzeugt als Spezialität alle Ohren-, Nasen-, Hals- und Kehlkopfinstrumente in anerkannt vorzüglicher Qualität.

Sämtliche elektromedizinische Apparate. Komplette Einrichtungen.
•• **Neueste Konstruktionen.** ••
•••• Man verlange Spezialofferte. ••••

Verlag von URBAN & SCHWARZENBERG in Berlin und Wien.

Soeben erschien:

Klinische Symptomatologie innerer Krankheiten.

Von

Prof. Dr. Norbert R. v. Ortner,
Vorstand der II. med. Klinik der Universität Wien, k. k. Hofrat.

Erster Band, erster Teil: Bauchschmerzen (Schmerzhafte Bauchaffektionen).
M. 15.— = K 18.—, gebunden M. 17.50 = K 21.—.

Der große Kliniker und hervorragende Arzt behandelt hier zum ersten Male alle diejenigen Erkrankungsprozesse, bei denen die vorzüglichste Klage des Kranken, welche ihn in erster Linie beschäftigt und zum Arzte führt, durch Schmerzen im Bauchraume dargestellt wird. — Der zweite Teil wird die subjektiven Krankheitszeichen an den übrigen Körperteilen enthalten, wie Brust- und Rückenschmerzen, Hals-, Kopf- und Gliederschmerzen, Muskelschmerzen, Zeichen leichter Ermüdung u. a. und voraussichtlich noch im Laufe dieses Jahres zur Ausgabe gelangen.

Medizinische Terminologie.

Ableitung und Erklärung der gebräuchlichsten Fachausdrücke aller Zweige der Medizin und ihrer Hilfswissenschaften.

Von

Dr. Walter Guttmann,
Oberstabsarzt, Berlin.

Achte und neunte, umgearbeitete und erweiterte Auflage.

Mit 241 Textabbildungen.

Geb. **M. 20.— = K 24.—.**

Die Guttmannsche Terminologie ist heute jedem Arzte wie Studierenden unentbehrlich. Diese wiederum notwendig gewordene neue Auflage wurde zum ersten Male mit schematisch gehaltenen, schwierigere Ausdrücke bildlich anschaulicher machenden Abbildungen versehen.

Digitized by Google

Original from UNIVERSITY OF CALIFORNIA

Generated on 2019-10-24 15:32 GMT / http://hdl.handle.net/2027/uc1.b3252765
Public Domain in the United States, Google-digitized / http://www.hathitrust.org/access_use#pd-us-google

Verlag von Urban & Schwarzenberg, Berlin und Wien.

Soeben erschienen:

Das Geschlechtsleben des Weibes

in physiologischer, pathologischer und hygienischer Beziehung.

Von **Prof. Dr. E. Heinr. Kisch** in Wien.

Dritte, vermehrte Auflage.

Mit 127 teils farbigen Abbildungen. M. **25.**— = K **30.**—, gebunden M. **27.50** = K **33.**—.

Das Buch wurde vielen Ärzten, besonders den Hausärzten, ein treuer Berater über das heikle, aber äußerst wichtige Thema. Aber auch dem gebildeten Laien bietet das Werk durch die darin niedergelegten kulturhistorischen und philosophischen Studien eine Quelle des Neuen, oft Rätselhaften, aber stets Anregenden.

Die Zukunft des Ärztestandes

und der Ausbau des Gesundheitswesens.

Von **Dr. Gottlieb Pick.**

M. **3.**— = K **3.60.**

Die Schrift wendet sich an die gesamte Ärztewelt, Krieg und Seuchen, den Ausbau der Gesundheitspflege, die Stellung der Ärzte nach dem Kriege, die Kassenfrage, Verstaatlichung u. a. behandelnd. »Der Arzt der Zukunft soll als Bahnbrecher in Gesundheitsfragen und als Kulturträger wirken.«

Vorlesungen über Diät und Küche.

Ein Lehrbuch für Ärzte und Studierende.

Von **Priv.-Doz. Dr. Wilhelm Schlesinger** in Wien.

M. **6.50** = K **7.80**, gebunden M. **8.**— = K **9.60.**

Ein Leitfaden für jeden Mediziner zur ersten Orientierung auf dem Gebiete der diätetischen Küche.

Onanie und Homosexualität.

(Die homosexuelle Neurose.)

Von

Dr. Wilhelm Stekel, Nervenarzt in Wien.

M. **15.**— = K **18.**—, gebunden M. **17.**— = K **20.40.**

Dieses neue Werk des weitbekannten Nervenarztes bildet zugleich den zweiten Band zu dessen größerem Werke: »Störungen des Trieb- und Affektlebens«.

Druck von Gottlieb Gistel & Cie., Wien, III., Münzgasse 6.

Digitized by Google

Original from UNIVERSITY OF CALIFORNIA

Generated on 2019-10-24 15:32 GMT / http://hdl.handle.net/2027/uc1.b3252765
Public Domain in the United States, Google-digitized / http://www.hathitrust.org/access_use#pd-us-google

Monatsschrift

für

Ohrenheilkunde

und

Laryngo-Rhinologie.

Organ der Österreichischen otologischen Gesellschaft, der Wiener laryngo-rhinologischen Gesellschaft und der Münchener laryngo-otologischen Gesellschaft.

Mitbegründet von

GRUBER, RÜDINGER, VOLTOLINI, WEBER-LIEL, L. v. SCHRÖTTER, E. ZUCKERKANDL.

Unter Mitwirkung von

Prof. Dr. G. ALEXANDER (Wien), Prof. Dr. F. ALT (Wien), Priv.-Doz. Dr. R. BÁRÁNY (Wien), Priv.-Doz. Dr. O. BECK (Wien), Prof. Dr. A. BING (Wien), Priv.-Doz. Dr. G. BONDY (Wien), Prof. Dr. G. BRÜHL (Berlin), Prof. Dr. H. BURGER (Amsterdam), Prof. D. DEMETRIADES (Athen), Prof. Dr. J. FEIN (Wien), Priv.-Doz. Dr. H. FREY (Wien), Priv.-Doz. Dr. E. FRÖSCHELS (Wien), Dr. V. FRÜHWALD (Wien), Dr. S. GATSCHER (Wien), Priv.-Doz. Dr. E. GLAS (Wien), Dr. Otto GLOGAU (New-York), Prof. Dr. B. GOMPERZ (Wien), Prof. Dr. M. GROSSMANN (Wien), Prof. Dr. M. HAJEK (Wien), Prof. Dr. V. HAMMERSCHLAG (Wien), Dr. HEINZE (Leipzig), Prof. Dr. HEYMANN (Berlin), Prof. Dr. R. HOFFMANN (Dresden), Prof. Dr. HOPMANN (Köln), Prof. Dr. O. KAHLER (Freiburg i. Br.), Priv.-Doz. Dr. J. KATZENSTEIN (Berlin), Dr. KELLER (Köln), Hofrat Dr. KIRCHNER (Würzburg), Dr. K. KOFLER (Wien), Prof. Dr. H. KOSCHIER (Wien), Prof. Dr. LICHTENBERG (Budapest), Dr. LUBLINSKI (Berlin), Dr. L. MAHLER (Kopenhagen), Prof. Dr. H. NEUMANN (Wien), Prof. Dr. H. NEUMAYER (München), Prof. Dr. ONODI (Budapest), Dr. Max RAUCH (Wien), Prof. Dr. L. RÉTHI (Wien), Dr. Ed. RIMINI (Triest), Prof. Dr. W. ROTH (Wien), Priv.-Doz. Dr. E. RUTTIN (Wien), Prof. Dr. J. SAFRANEK (Budapest), Dr. F. SCHLEMMER (Wien), Prof. Dr. A. SCHÖNEMANN (Bern), Dr. H. v. SCHRÖTTER (Wien), Dr. A. SIKKEL (Haag), Dr. SPIRA (Krakau), Dr. H. STERN (Wien), Prof. Dr. STRÜBING (Greifswald), Dr. M. SUGAR (Budapest), Prof. Dr. A. THOST (Hamburg), Dr. WEIL (Stuttgart), Dr. M. WEIL (Wien), Dr. ZIEM (Danzig)

herausgegeben von

O. CHIARI
Wien,

A. JURASZ
Lemberg,

V. URBANTSCHITSCH
Wien.

Redakteure:

für Laryngo-Rhinologie:
Priv.-Doz. Dr. Hermann Marschik
Wien.
Priv.-Doz. Dr. Karl Kofler i. V. (Wien).

für Ohrenheilkunde:
Priv.-Doz. Dr. Ernst Urbantschitsch
Wien.

51. Jahrgang. 7/8. Heft.
(Juli-August.)

URBAN & SCHWARZENBERG

BERLIN N., FRIEDRICHSTRASSE 105b
WIEN I., MAXIMILIANSTRASSE 4

1917.

Monatlich erscheint 1 Heft, 6 Hefte bilden einen Band; der Jahrgang umfaßt somit 2 Bände. Preis halbjährlich **18 M. = 21 K 60 h.** Ein einzelnes Heft kostet **4 M. = 4 K 80 h.**

Digitized by Google
Original from UNIVERSITY OF CALIFORNIA
Generated on 2019-10-24 15:32 GMT / http://hdl.handle.net/2027/uc1.b3252765
Public Domain in the United States, Google-digitized / http://www.hathitrust.org/access_use#pd-us-google

☛ *Originalbeiträge, Referate, Separatabdrücke und Rezensionsexemplare etc. otologischen Inhaltes bitten wir an Doz. Dr.* ***Ernst Urbantschitsch****, Wien, I., Schottenring 24, und solche rhino-laryngologischen Inhaltes an Priv.-Doz. Dr.* ***Karl Kofler****, Wien, IX., Lazarettgasse 14, einsenden zu wollen. Das Honorar für Originalien und Referate beträgt K 48.— für den Bogen zu 16 Seiten. Sonderabdrücke von Originalien werden zum Selbstkostenpreise berechnet. Für Bücherbesprechungen geht das betreffende Buch als Honorar in den Besitz des Besprechers über. Redaktion und Verlag.*

Inhaltsverzeichnis.

Laryngo-Rhinologischer Teil.

Original-Artikel.

Seite

K. k. OA. Dr. Siegfried Gatscher-Wien: Zur Kasuistik der Steckschüsse im Mediastinum mit Beziehung zum Oesophagus. (Mit 4 Figuren) 377
Dr. Gustav Hofer-Wien: Schußverletzungen der Kieferhöhle 385
Dr. A. Schönfeld-Wien: Ein Schneiderfingerhut im Nasenrachenraum eines Kindes 393
I. Kornfeld-Alexandrien: Ödem in Kehlkopfpolypen. Kasuistischer Beitrag . . 395

Vereinsberichte.

Wiener Laryngo-rhinologische Gesellschaft. Hauptversammlung vom 7. Februar 1917 399
Aus den Verhandlungen polnisch-medizinischer Gesellschaften 407

Referate.

I. Allgemeines 426
II. Nase und Nebenhöhlen 429
III. Nasenrachenraum, Pharynx und Mundhöhle 432
IV. Larynx 436
V. Trachea, Bronchien, Oesophagus 438
VI. Stimme und Sprache 440

Notizen.

50jähriges Doktor-Jubiläum 440

Otologischer Teil.

Original-Artikel.

K. u. k. Oberstabsarzt Professor Dr. G. Alexander-Wien: Welche Erfahrungen liefert die Otochirurgie bezüglich der chirurgischen Versorgung von Schädelschüssen? 441
Dozent Dr. R. Imhofer-Prag: Zur Kasuistik der otogenen Schläfenlappenabscesse hinsichtlich der Nachbehandlung 448
Dr. Maximilian Rauch-Wien: Von welchen Faktoren hängen die Hörresultate bei Radikaloperationen ab? 466

Vereinsberichte.

Oto-Laryngologischer Verein zu Kristiania. Sitzungen vom 3. Oktober und 7. Dezember 1916 und 1. Februar 1917 489

Bücherbesprechungen.

Dr. Hermann Simon: Der Schädelschuß 491
Dr. phil. et med. Walter Poppelreuter: Die psychischen Schädigungen durch Kopfschuß im Kriege 1914/16 mit besonderer Berücksichtigung der pathopsychologischen, pädagogischen, gewerblichen und sozialen Beziehungen . . 492
P. v. Bruns: Neue Deutsche Chirurgie 493
Prof. Dr. Hugo Salomon: Die Abhärtung unter dem Gesichtspunkte des Krieges . 495
N. v. Ortner: Klinische Symptomatologie innerer Krankheiten 496
Hausdörfer: Durch Nacht zum Licht! Warum stottere ich, trotzdem meine Sprachorgane gesund sind? 496

Digitized by Google
Original from UNIVERSITY OF CALIFORNIA
Generated on 2019-10-24 15:33 GMT / http://hdl.handle.net/2027/uc1.b3252765
Public Domain in the United States, Google-digitized / http://www.hathitrust.org/access_use#pd-us-google

MONATSSCHRIFT FÜR OHRENHEILKUNDE
UND
LARYNGO-RHINOLOGIE.

51. Jahrg. 1917. 7. u. 8. Heft.

Nachdruck verboten.

Laryngo-Rhinologischer Teil.

Original-Artikel.

Aus der V. b-Abt. des k. u. k. Garn.-Spit. Nr. 1 in Wien
(Kommandant: k. u. k. OStA. I. Kl. Dr. Joh. Stursa).

Zur Kasuistik der Steckschüsse im Mediastinum mit Beziehung zum Oesophagus.

Von k. k. OA. Dr. **Siegfried Gatscher**, Chefarzt der Abteilung.

(Mit 4 Figuren.)

Verwundete mit Steckschüssen, die im Hinterland zur Beobachtung kommen, sind in der Regel über das Stadium einer akuten Gefahr bereits hinaus. Sie sind bezüglich des Einschusses entweder auf dem Wege der Heilung oder dieser ist bereits verheilt und es ist dann ein Dauerzustand eingetreten, der mit Einschränkung als eine Heilung bezeichnet werden kann, in dem Sinne, daß eine Änderung nicht mehr zu erwarten ist. Die durch die Verletzung gesetzte Schädigung als solche (Funktionsstörung etc.) bietet dann oft, wenn nicht andere Momente hinzutreten, keine Indikation mehr für einen chirurgischen Eingriff. Aber nicht immer. Manchmal verliert ein solcher (scheinbarer) Dauerzustand langsam oder plötzlich diesen Charakter, woraus sich Situationen ergeben können, die denen im akuten Stadium der Verletzung ähnlich oder analog sind. Insoferne sind dann auch die Erfahrungen bei derartigen Verletzungen, die in den Frontspitälern gemacht wurden, auch für die Auffassung derselben im Hinterlande verwertbar. Dasselbe gilt für die Indikationen zu einem chirurgischen Eingriff, der durch die Änderung des Zustandes erforderlich ist.

Was speziell die Steckschüsse im hinteren Mediastinum anbelangt, so ist der bei ihnen zu beurteilende Zustand von mehreren Kriterien abhängig. In der mir zugänglichen Literatur konnte ich nur eine Angabe finden, wo ein solcher Steckschuß eine Beziehung zum Oesophagus zeigte, und zwar in einer Publikation von Hänisch (1), auf die ich noch später zurückkommen werde. Aber nicht nur der Sitz des Projektils, die

Generated on 2019-10-24 15:32 GMT / http://hdl.handle.net/2027/uc1.b3252765
Public Domain in the United States, Google-digitized / http://www.hathitrust.org/access_use#pd-us-google
Digitized by Google
Original from UNIVERSITY OF CALIFORNIA

Verhältnisse des Einschusses, der Weg, den es genommen, sondern auch die Geschoßgattung werden einen Einfluß auf die Beurteilung des Dauerzustandes haben und damit auf die Prognose, auf die es in solchen Fällen dann ankommt.

Ich glaube, die Tatsache, daß ein Projektil oder ein Splitter eines solchen im hinteren Mediastinum stecken blieb, ohne die Gebilde desselben direkt oder indirekt wesentlich zu schädigen, ist an und für sich interessant. Bedenkt man die geringen Abmessungen dieses Raumes, die enge Nachbarschaft seiner wichtigen Gebilde und die folgenschweren Verletzungen, die ein Projektil daselbst zu setzen vermag, so muß es fast Wunder nehmen, daß ein solcher Verletzungsmechanismus zustande kommen kann. (Das lockere Bindegewebe, das zwischen den einzelnen Organen des Mediastinums ausgebreitet ist, gibt dem Fremdkörper anscheinend einen genügenden Halt, wie man aus seinem Beharren an dem Platz durch Röntgenkontrollen feststellen kann.) Diese Tatsache wird aber vielleicht noch unter dem Gesichtspunkte des Verletzungsmechanismus an Interesse gewinnen.

Die Wege, auf denen das Projektil zum Mediastinum gelangen kann, sind verschieden. Nicht immer werden dabei eine oder beide Lungen passiert werden, wenn ja, dann werden die Anamnese des Verletzten (denn auf diese sind wir im Hinterland in solchen Fällen angewiesen) und eventuell Residuen dieser Verletzung den eingeschlagenen Weg des Projektils kenntlich machen. In einem meiner Fälle gelangte der Geschoßsplitter zuerst in den Retroviszeralraum des Halses. Ich möchte hier eine Bemerkung aus einer Arbeit von Guleke (2) zitieren. „Glatte Durchschüsse durch den Mittelfellraum ohne Verletzung der benachbarten oder eingelagerten Organe scheinen ziemlich selten zu sein. Dagegen sieht man recht häufig Schräg- oder Querschüsse durch den Thorax, bei denen das Projektil beide Pleuren und Lungen und gleichzeitig den Mittelfellraum durchquert hat. Ein großer Teil dieser Fälle geht frühzeitig an Verblutung, Mediastinalemphysem, den Folgen eines offenen Pneumothorax und Infektionen zugrunde, die vielfach erst sekundär auf das Mediastinum übergreifen. Immerhin ist es auffallend, wie viele solcher Fälle in geheiltem Zustande zur Nachuntersuchung kommen, auch wenn die Verwundung durch die gefürchteten Granatsplitter gesetzt war." Über Steckschüsse im Mediastinum liegt in dieser Beziehung keine Beobachtung vor, ich meine aber, daß auch bei diesen die bezeichneten Gefahren unter Umständen ohne weiteres eintreten können.

In der Frage der Wirkungsweise der Projektilgattungen bezüglich der Infektionsgefahr sind die Autoren allerdings heute anderer Meinung wie früher. So sagt Sauerbruch (3) in seinem Berichte über Brustschüsse: „Für alle Brustschüsse ist die Art der Geschoßwirkung von grundlegender Bedeutung. Dabei kommt es weniger auf den Unterschied zwischen

Generated on 2019-10-24 15:32 GMT / http://hdl.handle.net/2027/uc1.b3252765
Public Domain in the United States, Google-digitized / http://www.hathitrust.org/access_use#pd-us-google
Digitized by Google
Original from UNIVERSITY OF CALIFORNIA

Gewehr-, Granat- und Schrapnellverletzung, als auf die verschiedenen anatomischen Verletzungsformen an. Alle glatten Wunden, wie sie hauptsächlich das sagittal aufschlagende Infanteriegeschoß erzeugt, sind für den späteren Verlauf günstig etc." Und weiter heißt es dann: „Das Gemeinsame aller anderen Verletzungen ist die Zerfetzung, Zerreißung und Zerstörung des getroffenen Gewebes etc." Solche Gewebsveränderungen, die nach der Meinung Sauerbruchs mehr den ungünstigen Verlauf bedingen, als die primäre Infektion bei intaktem Gewebe, können auch durch Schrapnellkugeln gesetzt werden.

Ist nun einmal die Lunge bei der Verletzung mitbetroffen, so wird dies einerseits in den Symptomen nach der Verletzung zum Ausdruck gekommen sein, andrerseits ist diese Komponente später prognostisch von Bedeutung. Nach Hartert (4) ist die Hämoptoe wegen ihrer Regellosigkeit im Anfange prognostisch nicht verwertbar, sondern zunächst nur ein Ausdruck für die Tatsache der Lungenverletzung. Die Gefahren der Lungenschüsse (Hartert führt nur reine Lungenschüsse an) liegen in der Schädigung der Organtätigkeit (Hämo- und Pneumothorax), der Blutung und Infektion. In bezug auf letztere unterscheidet er ein Früh- und Spätempyem. Diese Umstände müssen wohl auch später bei der Prognose der Steckschüsse im Mediastinum in Rechnung gezogen werden, wenn die Anamnese und die interne Untersuchung Anhaltspunkte für eine Beteiligung der Lunge an der Verletzung ergeben. Sauerbruch (5) äußert sich in seinem Bericht über „Ausgänge der Brust und Bauchschüsse" zu dieser Frage. Bei Brustverletzten mit glatten Durchschüssen eines Infanteriegeschosses kann man nach Sauerbruch bei günstigem Verlauf mit einer Heilung in 8—12 Wochen rechnen. Ungünstiger sind die Steckschüsse und noch ungünstiger die Granatverletzungen zu klassifizieren. Es besteht die Gefahr der Spätblutung und die des Spätempyems. Zu letzterem Punkt nimmt besonders Küttner (6) Stellung in seinem Berichte über „Fremdkörperschicksal und Fremdkörperbestimmung". Küttner erörtert 1. die Möglichkeit des Wanderns von Fremdkörpern, 2. die „ruhende Infektion" und 3. die Giftwirkung der im Körper zurückgehaltenen Geschosse oder Geschoßteile. Wir wollen hier uns hauptsächlich mit dem zweiten Punkt befassen. Nach Küttner kommen Späteiterungen nach Steckschüssen mit scheinbar vollkommener Einheilung oft genug vor, trotz der glatten Oberfläche des Geschosses und einer gewissen bakteriziden Wirkung des Metalles, durch welche Eigenschaften die Geschosse nicht als besondere Keimträger aufzufassen sind. In der Flüssigkeit, die die eingekapselten Projektile so häufig umgibt, findet man in der Regel keine Bakterien, auch wenn die Flüssigkeit histologisch eitrige Beschaffenheit zeigt. Diese Ausführung Küttners ist für die Prognose der Steckschüsse im Me-

Digitized by Google
Original from UNIVERSITY OF CALIFORNIA
Generated on 2019-10-24 15:33 GMT / http://hdl.handle.net/2027/uc1.b3252765
Public Domain in the United States, Google-digitized / http://www.hathitrust.org/access_use#pd-us-google

diastinum ebenfalls von Bedeutung. Aber auch der dritte Punkt Küttners ist bei der Beurteilung dieser Fälle heranzuziehen, da bei Schrapnellkugeln immerhin an die Möglichkeit einer Bleivergiftung gedacht werden muß.

Diese kurzen Literaturangaben habe ich der Mitteilung über die beiden beobachteten Fälle mit der Absicht vorausgeschickt, um die Bedeutung des Verletzungsmechanismus retrospektiv in das richtige Licht zu stellen. Für die Beurteilung während der Beobachtung und für die Stellung der Prognose habe ich dadurch Stützpunkte gewonnen. Über einen oder den anderen Punkt werde ich noch bei der Epikrise der Fälle aus der Literatur Angaben machen müssen.

Beobachtete Fälle.

1. Fall.[1]) Inf. I. H., 24 Jahre alt, wurde am 8. V. 1915 auf dem nördlichen Kriegsschauplatz in sitzender Stellung durch eine Schrapnellfüllkugel, die oberhalb der Spina scapulae eindrang, verwundet. Der Mann kam von der Rek.-Abt. seines Truppenkörpers Ende September 1915 zur Konstatierung an meine Abteilung und wurde aufgenommen.

Spitalsdokumente über die früheren Beobachtungen lagen nicht vor, so daß ich nur auf die Angaben des Mannes angewiesen war.

Anamnese: In den ersten 5 Tagen nach der Verwundung bestanden Schluckbeschwerden, und zwar von der Form, daß der Mann wohl alles schlucken konnte, aber beim Schluckakt starke Schmerzen hatte. Dieses Symptom klang in den ersten 5 Wochen allmählich vollständig ab. Zu diesem Zeitpunkte war auch die Eiterung aus dem Einschuß erloschen und die Wunde vernarbt. Fieber soll während der ganzen Zeit nicht bestanden haben. Der Mann klagte damals sowie auch heute noch über Stechen in der rechten Brustseite bei stärkerer Anstrengung.

Status praesens: Verheilter Einschuß über der linken Spina scapulae. — Steckschuß.

Röntgenbefund (Dr. Robinsohn): Das Projektil liegt in der Höhe des 5. Processus spinosus der rechten hinteren Wand des Oesophagus an, stülpt dieselbe von außen ein, ist aber deutlich vom Bismutausguß zu differenzieren. Es liegt also nicht in der Wand bzw. im Lumen, sondern paraoesophageal. Das Projektil zeigt beim Schlucken Mitbewegung mit dem Oesophagus und erhält von der Aorta mitgeteilte Pulsation.

Interner Befund (Prof. v. Stejskal): Rechts hinten unten geringe Verwachsung, rechts vorne oben geringe Retraktion bei der Atmung. Dämpfung und verstärkter Stimmfremitus zirka bis zum 5. Brust-

[1]) Wurde in der Sitzung der Wiener Laryngologisch-rhinologischen Gesellschaft vom 3. XI. 1916 vorgestellt.

Digitized by Google
Original from UNIVERSITY OF CALIFORNIA
Generated on 2019-10-24 15:33 GMT / http://hdl.handle.net/2027/uc1.b3252765
Public Domain in the United States, Google-digitized / http://www.hathitrust.org/access_use#pd-us-google

wirbel (normal bis zum 2. Brustwirbel). Diagnose: Mediastinitis im Abklingen.

Zwei weitere in 4wöchentlichen Intervallen erhobene Röntgenkontrollen ergaben unveränderten Befund.

Während der weiteren Spitalsbeobachtung subjektive Besserung ohne Änderung des objektiven Befundes. Der Mann wird Ende Dezember mit Konstatierungsbefund zum Truppenkörper entlassen (Fig. 1 und 2).

2. Fall.[2]) Inf. G. H., 23 Jahre alt, wurde im Juni 1916 angeblich durch Explosion eines Schrapnells verwundet. Spitalsdokumente liegen bei der Aufnahme nicht vor, so daß die Anamnese nur auf die Angaben des Mannes gestützt ist.

Fig. 1.

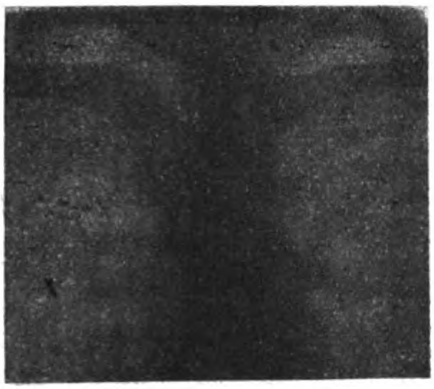

Frontalaufnahme. Projektil deutlich vom Bismutbrei abgegrenzt.

Fig. 2.

Profilaufnahme. Man sieht die Schrapnellkugel deutlich außerhalb des Bismutschattens, der den Oesophagus ausfüllt.

Anamnese: Nach der Verwundung durch einige Zeit Bewußtlosigkeit. In den ersten 10 Tagen blutiger Auswurf, starker Schmerz beim Schlucken, so daß nur flüssige Ernährung möglich ist. Die Schmerzen, die auch bei Kopfbewegungen bestehen, nehmen nach und nach ab, dauern aber zirka 2 Monate und sind von Fieber (manchmal bis 40° ?) begleitet.

Status praesens: Bei der Aufnahme im Dezember 1916 weist der Mann eine Narbe am rechten Mundwinkel, an der rechten Zungenseite und an der Pharynxhinterwand auf. Die Details der letzteren werden später im Zusammenhang mit dem oesophagoskopischen Befund mitgeteilt werden. Kein Ausschuß.

---

[2]) Wurde in der Sitzung der Wiener Laryngologisch-rhinologischen Gesellschaft vom 18. IV. 1917 vorgestellt.

Digitized by Google
Original from UNIVERSITY OF CALIFORNIA
Generated on 2019-10-24 15:33 GMT / http://hdl.handle.net/2027/uc1.b3252765
Public Domain in the United States, Google-digitized / http://www.hathitrust.org/access_use#pd-us-google

Interner Befund: Normal.

Röntgenbefund (Dr. Robinsohn): Nach mehreren Kontrollaufnahmen lautet derselbe: Der Fremdkörper liegt nach rechts und hinten vom Oesophagus, ganz nahe demselben in den Weichteilen vor dem 3. Brustwirbel.

Decursus: Außer hie und da auftretenden Schmerzen (auch bei Kopfbewegungen) ohne Fieber subjektiv wohl.

Röntgenbefund am 20. I. 1917 unverändert.

Ende Jänner eine stärkere Schmerzattacke ohne Fieber. Objektiv keine Änderung. Die Schmerzen klingen wieder ab. Von da ab im ganzen

Fig. 3.

Aufnahme Dezember 1916. Projektil rechts oben.

Fig. 4.

Aufnahme April 1917. Kein Projektil nachweisbar.

subjektives Wohlbefinden. Der Mann hat während der ganzen Zeit und auch später vorsichtige Diät und bleibt in Beobachtung.

Röntgenbefund am 11. IV. 1917: Im skizzierten Bereiche und überhaupt bei Durchleuchtung des gesamten Körpers fehlt derzeit das Projektil. Es muß demnach spontan in den Oesophagus durchgebrochen und per vias naturales abgegangen sein.

Oesophagoskopischer Befund (Dozent Kofler) vom 16. IV. 1917: Genau in der Mitte der hinteren Rachenwand in der Höhe des oberen Randes der Larynxhinterwand — also Aditushöhe — befindet sich, bei der einfachen Laryngoskopie schön sichtbar, eine zirka $^1/_2$ *cm* tiefe trichterförmige Grube, in welche man eine kleine Fingerkuppe einlegen

Generated on 2019-10-24 15:33 GMT / http://hdl.handle.net/2027/uc1.b3252765
Public Domain in the United States, Google-digitized / http://www.hathitrust.org/access_use#pd-us-google
Digitized by Google
Original from UNIVERSITY OF CALIFORNIA

könnte. Larynxbefund normal (auch normale Beweglichkeit beider Larynxhälften). In zirka 21 *cm* von der oberen Zahnreihe eine Fixation und eine kleine zirka 7 *mm* lange und ½ *mm* breite weißliche Stelle, die als Narbe angesprochen werden muß, da irgend etwas anderes keine solche weiße Stelle in der ringsum rosarot gefärbten Schleimhaut veranlassen könnte. Auflagerung oder Belag ist es keiner; auch nicht wegwischbar. Diese Narbe liegt genau in der Mittellinie der Hinterwand des Oesophagus.

Der Mann befindet sich von da ab im ganzen wohl, hat keine Schluckbeschwerden und bleibt weiter in Beobachtung (Fig. 3 und 4).

Epikrise.

Fall 1 hat nach dem Wege des Projektils und den in der Anamnese angegebenen Symptomen anscheinend eine Verletzung der Lunge erlitten, was auch durch den internen Befund bestätigt wird. Zu einer Hämoptoe kam es nicht. Dagegen muß eine innere Blutung stattgefunden haben. Diese Erscheinungen werden durch die Beziehungen des Projektils zum Oesophagus (Verdrängungserscheinungen) bei der Verletzung anfänglich in den Hintergrund gedrängt. Trotz der Eiterung des Einschusses drang das Projektil anscheinend steril (kein Fieber) in das Mediastinum. Eine sterile Mediastinitis mit Bildung einer kapselartigen Absackung des Projektils, die schließlich zu deren Narbengewebe ausreifte, hat einen Dauerzustand geschaffen, der einer Heilung in gewissem Sinne gleichzustellen ist, allerdings mit dem Odium, das, gemäß den Ausführungen Küttners, derartigen Fällen anhaftet. In der Literatur hat der Fall in seiner Beziehung zum Oesophagus eine Ähnlichkeit mit einem (bereits früher) erwähnten von Hänisch, den ich hier im Auszug des Vergleiches wegen zitieren will. Ein 24jähriger Reservist wurde am 20. IX. 1914 links oben auf dem Akromion verwundet. 1 *cm* medial davon oberhalb des Schlüsselbeines neuer Einschuß, kein Ausschuß. Kein Bluthusten, geringe Schluckbeschwerden etc. Röntgendurchleuchtung am 28. IX. 1914 zeigt ein französisches Gewehrprojektil in der Höhe des 2. Brustwirbels dicht oberhalb der Incisura manubrii quer vor der linken Hälfte der Wirbelsäule nach rechts. 21. X. 1914 wird notiert: Die Schluckbeschwerden sind in den letzten Tagen stärker geworden. Am 24. X. Röntgenuntersuchung zwecks erneuter Lokalisierung. Geschoßlage unverändert. Bei sagittaler Durchleuchtung sieht man den Schatten des Bissens (Brei) in der Höhe des Geschosses in kurzem, scharfem Bogen nach rechts einbiegen, wobei der Oesophagus links eingedellt, verengt erscheint etc. Der Durchleuchtungsbefund hat auch die dringende Indikation zur sofortigen Operation ergeben, um die eventuell drohende Perforation zu vermeiden. Operation. Glatte Heilung.

Digitized by Google
Original from UNIVERSITY OF CALIFORNIA
Generated on 2019-10-24 15:33 GMT / http://hdl.handle.net/2027/uc1.b3252765
Public Domain in the United States, Google-digitized / http://www.hathitrust.org/access_use#pd-us-google

Während in meinem Falle nach der Anamnese die Symptome von seiten des Oesophagus allmählich abnahmen, steigerten sie sich in diesem und wurden schließlich zur Indikation für die Operation. Diese wird also immer aus den individuellen Verhältnissen des Falles abzuleiten sein und ist im vorhinein keine absolute. Sie kann aber natürlich eventuell auch in einem Spätstadium auftreten. Daß dann dieser Indikation unbedingt wegen der gefürchteten Mediastinitis gehorcht werden muß, zeigt die Arbeit Gulekes, der 5 Fälle von Mediastinitis nach Schußverletzungen mitteilt. Dieser Autor sagt: „Die Lage der Schußwunden am Halse, die Rekonstruktion des Schußkanales, bei Steckschüssen die Lokalisation des Projektils mit Hilfe der Röntgenbilder, auftretende Schwellungen können Anhaltspunkte für die Oesophagusverletzung geben, einen sicheren Beweis liefern sie nur selten. Auch die Schlingbeschwerden sind nicht eindeutig, da sie auch dann auftreten können, wenn nur in der Umgebung der Speiseröhre Verletzungen stattgefunden haben etc." In der Zusammenfassung seiner Arbeit sagt Guleke, daß Mediastinalabscesse nach Schußwunden des Thorax und nach Halsschüssen nicht ganz selten vorkommen. Besonders oft bei Mitverletzungen des Oesophagus. Bei Halsschüssen ohne Ausschuß ist an eine Mitverletzung des Mediastinums zu denken.

Fall 2. Der Projektilsplitter drang durch die Pharynxhinterwand und gelangte zunächst in den retroviszeralen Raum des Halses. Der Narbe im Pharynx entsprechend ist es ungefähr die Höhe des 5. Halswirbels. Der Splitter hat dann weiterhin durch Senkung den Weg bis zum 3. Brustwirbel im Mediastinum zurückgelegt. Die Bedingungen für die Entstehung der gefürchteten Mediastinitis waren günstige, denn gerade der von den derben Fascien gebildete Schlauch am Halse — der Retroviszeralraum — mit seinem lockeren perioesophagealen Bindegewebe ist, wie andere Fälle lehren, ein äußerst günstiger Nährboden für eine Infektion. Trotzdem scheinen die initialen Erscheinungen (wohl der Pharynxverletzung entsprechend) zusammen mit dem Endausgang in einen Steckschuß im Mediastinum für einen vom Anbeginn abgekapselten Entzündungsprozeß zu sprechen. Langsam, ohne bedrohliche Erscheinungen (kein Fieber, Schmerzen, Oesophagusbild) hat sich der Durchbruch in die Speiseröhre vollzogen und trat anscheinend Ende Jänner zur Zeit der größten Schmerzattacke ein. Eine Indikation zu einem Eingriff, der technisch durch die topographische Lage des Projektils möglich gewesen wäre, war nicht gegeben.

Verletzungsmechanismus und Endausgang zur definitiven Heilung geben diesem Falle ein eigenartiges Gepräge. Mit der Komponente der Pharynxverletzung ragt er in das Gebiet der Fälle hinein, über die Killian (7) berichtet. Er gehört zu den Fällen der kleinen Verletzungen des Kehlkopfes am Eingang desselben, von denen Killian in seinem Be-

Digitized by Google
Original from UNIVERSITY OF CALIFORNIA
Generated on 2019-10-24 15:33 GMT / http://hdl.handle.net/2027/uc1.b3252765
Public Domain in the United States, Google-digitized / http://www.hathitrust.org/access_use#pd-us-google

richte drei aufzählt. Diese Fälle machen, wie dieser Autor sagt, hauptsächlich Schluckbeschwerden, wenig Atembeengung und kaum Stimmstörungen. In der Gruppe der großen Kehlkopfverletzungen weist der Bericht Killians unter 87 Fällen 5 tödliche Ausgänge an Mitverletzung von Halsmark, Oesophagus, Schilddrüse, Lunge, Mediastinum auf.

Zusammenfassend möchte ich also therapeutisch und prognostisch bemerken:

Steckschüsse des Mediastinums mit Beziehungen zum Oesophagus, die einen Dauerzustand darstellen, fordern an sich zu keinem Eingriff heraus. Spontanheilungen (Fall 2) sind möglich und können sich auch nach längerer Zeit in harmloser Weise vollziehen.

Eine Kontrolle und längere Beobachtung des Patienten ist nach den Erfahrungen auf diesem Gebiete notwendig, weil die Gefahr einer Spätinfektion, einer Bleivergiftung (Schrapnellkugel) und bei Mitbeteiligung der Lunge die einer Spätblutung (Fall 1) immerhin besteht.

Literatur: Sämtliche Angaben stammen aus Bruns, Beiträge zur klinischen Chirurgie. — 1. Hänisch, Über die röntgenologische Lagebestimmung von Geschossen zwecks operativer Entfernung (interessante Steckschußbefunde). 24. Kriegschirurgisches Heft. — 2. Guleke, Über Mediastinalabscesse nach Schußverletzungen. 32. Kriegschirurgisches Heft. — 3. Sauerbruch, Bericht über Brustschüsse. 4. Kriegschirurgisches Heft. — 4. Hartert, Über Lungenschüsse, ihre Komplikationen und Behandlung. 1. Kriegschirurgisches Heft. — 5. Sauerbruch, Bericht über Ausgänge der Brust- und Bauchschüsse. 21. Kriegschirurgisches Heft. — 6. Küttner, Bericht über Fremdkörperschicksal und Fremdkörperbestimmung. 20. Kriegschirurgisches Heft S. 13. — 7. Killian, Bericht über Kehlkopfschüsse. 21. Kriegschirurgisches Heft.

Aus der k. k. Universitätsklinik für Kehlkopf- und Nasenkrankheiten in Wien. (Vorstand: Hofrat Prof. Dr. O. Freiherr v. Chiari.)

Schußverletzungen der Kieferhöhle.

Von Dr. Gustav Hofer.

Das gesamte Gebiet der Kriegschirurgie hat in der Gegenwart einen mächtigen Zuwachs an Erfahrungen zu verzeichnen. Wenn wir uns auch nicht verhehlen, daß die brennendste Frage, ich nenne in erster Linie die Bekämpfung der Wundinfektion, durchaus noch ungeklärt ist, so verzeichnen wir es doch als einen großen Gewinn, daß wir in der Erkenntnis einer wirkungsvollen Prophylaxe bei Behandlung der Wunden, sei sie nun mechanischer oder chemischer Natur, einen Schritt nach vorwärts getan haben.

Digitized by Google
Original from UNIVERSITY OF CALIFORNIA
Generated on 2019-10-24 15:33 GMT / http://hdl.handle.net/2027/uc1.b3252765
Public Domain in the United States, Google-digitized / http://www.hathitrust.org/access_use#pd-us-google

In ähnlichem Sinne ist die Frage eines einheitlichen Vorgehens bei Verletzungen von Nase und Nebenhöhlen erst in jüngster Zeit einem eingehenden Studium unterzogen worden.

Der verflossene Balkankrieg, der uns so manchen wertvollen Wink für unser derzeitiges Vorgehen gegeben hat, hat in dieser Hinsicht nichts Neues gebracht. Darauf ist von vielen Autoren in jüngster Zeit hingewiesen worden. Der Mangel einer größeren Anzahl von einerseits chirurgisch geschulten, andrerseits spezialistisch gut ausgebildeten Fachleuten muß als Erklärung für diese Tatsache gelten.

Die Bearbeitung der Verletzungen der Nase und Nebenhöhlen, deren ziemlich große Anzahl auf das Jahr 1914 zurückgreift, macht an einzelnen Stellen einen grundlegenden Unterschied zwischen den an sich weniger wichtigen Verletzungen von Kieferhöhlen oder Nase und Kieferhöhle gegenüber den Verletzungen von Siebbein und Stirnhöhle. Ich glaube, dies geschieht nicht mit Recht. Die Verletzungen der Kieferhöhlen können wohl für sich besprochen werden; wir verzeichnen aber isolierte Fälle von Kieferhöhlen einerseits seltener, andrerseits ist gerade die Kieferhöhle sehr häufig die Infektionsquelle für die anderen Nebenhöhlen. Die Ansichten über unser therapeutisches Vorgehen stimmen bei Verletzungen der Kieferhöhlen im allgemeinen überein. Wir finden aber in bezug auf die Indikationsstellung für ein operatives Vorgehen oder für die Verlängerung einer konservativen Therapie geteilte Ansichten vor.

Die im Nachfolgenden zusammengestellten Fälle von Kieferhöhlenverletzungen sind solche, die in dauernder klinischer Beobachtung gestanden sind.

1. Inf. F. Wurde am 28. IX. 1914 durch russisches Gewehrprojektil verwundet; die Kugel drang in der linken Tränensackgegend ein und blieb im hintersten Anteile der Kieferhöhle stecken. Von hier wurde diese am 17. X. 1914 an der Klinik v. Haberer in Innsbruck von der Fossa canina aus entfernt. Pat. kommt an die Klinik wegen starker Eiterung aus der linken Nase und wegen Tränensackeiterung. Wir fanden: Einschuß verheilt, vollständig glatt. In der Nase etwas eitrige Sekretion aus dem linken mittleren Nasengang. Der Eiter fließt nach rückwärts ab. Trockener Katarrh des Pharynx, Narbe nach Operation in der linken Fossa canina. Das Röntgenbild zeigt eine Verdunkelung der linken Kieferhöhle. Probepunktion positiv.

Am 29. VIII. 1915 stößt sich ein Knochenstück vom Gaumenbein rückwärts ab und wird durch den Mund ausgespült.

Am 4. X. 1915. Die Eiterung in der Nase hat unter Spülungen aufgehört. Das Röntgenbild zeigt keine Veränderungen. Pat. wird geheilt entlassen.

Digitized by Google
Original from UNIVERSITY OF CALIFORNIA
Generated on 2019-10-24 15:33 GMT / http://hdl.handle.net/2027/uc1.b3252765
Public Domain in the United States, Google-digitized / http://www.hathitrust.org/access_use#pd-us-google

2. Kadett M. H., verwundet am 30. VI. 1915 durch Gewehrkugel. Einschuß 3 *cm* oberhalb des Unterkieferwinkels rechts durch die rechte obere Kieferhöhle, durch die Nase und durch das Septum. Ausschuß am inneren Augenwinkel links.

Pat. leidet an Nasenblutungen, die Nase ist verlegt, der rechte obere Kieferhöhlenfortsatz schmerzhaft. Leichte Kiefersperre.

Wir fanden: Einschuß vernarbt, der Mund nach ausgiebiger Übung mit dem Mundkeil kann schon weit geöffnet werden. Vom zweiten Mahlzahn ist ein Stück abgesplittert. In der Nase kein Eiter. Verwachsung zwischen der Nasenscheidewand und der rechten unteren Muschel und große Verwachsung zwischen der Nasenscheidewand und linken unteren Muschel. Diese letztere Verwachsung geht weit nach rückwärts. Probepunktion der Kieferhöhle negativ. Röntgenbefund ergibt: Nebenhöhlen alle gut lufthältig, keine Veränderungen an den Knochen. Die Verwachsungen in der Nase werden operativ beseitigt, wobei die Nasenscheidewand submukös reseziert werden muß. Nach der Operation tritt vorübergehend eine Angina follicularis der Seitenstränge mit starker Rötung des Isthmus auf.

Pat. wird, da sich am dritten Tage ein Exanthem über den ganzen Körper ausbreitet, mit der Diagnose: „Scharlach" dem Infektionsspital in Kagran übergeben. Von dort kehrt er später geheilt zurück.

3. Inf. H. R Gewehrschuß durch das linke Auge, und zwar Ausschuß am linken Winkel des Unterkiefers.

Pat. kommt am 13. XI., d. i. drei Wochen nach seiner Verwundung, an die Klinik. Das Röntgenbild zeigt eine Verdunkelung der linken Kieferhöhle mit einzelnen Knochensplittern in derselben. Es besteht eine starke Eiterung aus dem mittleren Nasengange links. Probepunktion der Kieferhöhle positiv. Der Patient lehnt einen operativen Eingriff ab und wird ungeheilt entlassen.

4. Inf. I. K. Verwundet am 14. VIII. 1916 durch Gewehrschuß. Einschuß am rechten Jochbein, Ausschuß etwas oberhalb des linken Unterkieferwinkels. Verletzung des weichen Gaumens, Schluckschmerzen und Gaumensegellähmung.

Am 15. IX., also 4 Wochen nach der Verwundung, fanden wir an der Klinik: Ein- und Ausschuß verheilt, starke Schwellung der beiden unteren Muscheln und Lähmung des Gaumensegels. Der Röntgenbefund ergibt eine Verdunkelung der rechten Kieferhöhle, durch welche der Schuß durchgegangen ist. Keine Splitterung. Probepunktion negativ. Im Verlaufe von 6 Wochen hat die Schwellung der unteren Muscheln nachgelassen, die Sekretion aus der Nase ist geringer und am 16. X. wird Patient geheilt entlassen.

5. Inf. K. E. Verwundet am 6. XII. 1914. Am 3. I. 1915 kommt Patient an unsere Klinik, wo wir folgenden Befund erheben: Bogenförmige Narbe

Digitized by Google
Original from UNIVERSITY OF CALIFORNIA
Generated on 2019-10-24 15:33 GMT / http://hdl.handle.net/2027/uc1.b3252765
Public Domain in the United States, Google-digitized / http://www.hathitrust.org/access_use#pd-us-google

vom Nasenflügel etwa 5 *cm* nach außen, dann unter dem rechten Augenlid, wo das stecken gebliebene Projektil entfernt worden war. Nasenbefund: auf der linken Seite besteht eine Verwachsung der unteren Muschel mit der Nasenscheidewand. Die Kieferhöhle, durch welche der Schuß hindurchgegangen ist, ist frei von Eiter. Das Röntgenbild ergibt nichts Besonderes. In der Folge der Zeit wird die Verwachsung in der Nase operativ beseitigt und der Patient verläßt am 1. II. 1915 geheilt die Klinik.

6. Inf. E. F. Verwundet am 6. VII. 1916 am italienischen Kriegsschauplatze. Einschuß etwas außerhalb des rechten oberen Augenrandes und Ausschuß in der Mitte der linken Wange. Der Schuß führt nach Durchsetzung der Nasenscheidewand durch die linke Kieferhöhle und durch beide unteren Muscheln.

Acht Tage nach der Verwundung finden wir bei dem Patienten: Eiterung im mittleren und unteren Nasengange links, eine geringfügige Mundsperre, große adenoide Vegetationen. Patient erhält Kokaineinlagen und Lichtbäder. Das Röntgenbild zeigt: keine Verdunkelung der Nebenhöhlen, keine Splitterung. Die Probepunktion der linken Kieferhöhle ist negativ. Der Patient heilt im Verlaufe einer Zeit von drei Monaten in der Nase vollständig und wird am 30. IX. wegen einer beiderseitigen Apicitis in ein Rekonvaleszentenheim aufs Land überstellt.

7. Inf. R. M. Verwundet am 5. IX. 1914 durch Schrapnell. Einschuß am rechten inneren Augenwinkel, Ausschuß am unteren Rande des linken Jochbeines. Vom Ausschuß führt eine Fistel in die linke obere Kieferhöhle; beim Schneuzen bläst die Luft aus der Fistel. Der obere Mundfacialis gelähmt.

Wir finden am 21. X. 1914 an der Klinik Folgendes: In der rechten Nase liegt ein übelriechender Tampon, bei dessen Entfernung ein kantig-unregelmäßig, bohnengroßes Knochenstückchen, dem Septum angehörend, den unteren Nasengang erfüllt. In der linken Nase viel Eiter. Ein großer Teil der unteren Muschel fehlt. Aus der seitlichen Nasenwand ist ein kronengroßes Stück ausgebrochen, so daß die linke Kieferhöhle mit dem Naseninneren breit kommuniziert.

Die Behandlung des Patienten beschränkt sich auf Entfernung der Knochensplitter in der Nase und einige Ausspülungen der Kieferhöhle. Es stoßen sich auch aus der seitlichen Fistel noch einzelne Knochensplitter ab, so daß am 12. XII. die Fistel mit dem scharfen Löffel kurettiert werden muß. Die Verbindung der Fistel mit der Kieferhöhle ist zu dieser Zeit bereits verschlossen. Am 10. II. 1916 verläßt Patient geheilt die Klinik.

8. Inf. N. K. Schußwunde in der linken Wange. Der Schuß geht durch den Boden der Kieferhöhle links, entlang dem harten und weichen Gaumen. Die Kugel verließ den Körper rechts hinten im Nacken.

Generated on 2019-10-24 15:33 GMT / http://hdl.handle.net/2027/uc1.b3252765
Public Domain in the United States, Google-digitized / http://www.hathitrust.org/access_use#pd-us-google
Digitized by Google
Original from UNIVERSITY OF CALIFORNIA

Sechs Wochen nach der Verwundung finden wir auf der Klinik: Einschuß und Ausschuß verheilt. Eiterung in der Nase beiderseits und Eiter in der linken Kieferhöhle. Das Röntgenbild zeigt Verdunkelung der linken Kieferhöhle, keine Splitterung. Nach etwa 8 Tagen tritt plötzlich eine starke Schwellung der linken Wange ein. Dieses Infiltrat erweicht rasch und es kommt zur Abceßbildung an der linken Wange. Der Abceß wird geöffnet, die Schwellung geht in wenigen Tagen vollständig zurück, die Kieferhöhle heilt unter täglicher Ausspülung vollständig ab.

9. Inf. A. H. Verwundet durch Schrapnell unterhalb des rechten Augenlides (Steckschuß). Der Nasenbefund ergibt viel Eiter im mittleren Nasengange rechts, rechte Gaumenhälfte und Tonsillengegend leicht geschwollen. Das Röntgenbild zeigt Verdunkelung der Kieferhöhle, mit Knochensplitterung im Bereiche derselben. Da die mehrmals vorgenommenen Ausspülungen keine Erfolge zeitigen, wird am 2. X., also 6 Wochen nach der Verwundung, die Operation vorgenommen. Die Operation wird nach der Methode von Luc-Caldwell ausgeführt. Die Kieferhöhle ist groß, die Schleimhaut polypös degeneriert und viel Eiter in der Kieferhöhle angesammelt. Ein linsengroßes Knochenstück der Orbitalwand wird entfernt und die Operation nach Herstellung der Kommunikation mit der Nase beendet. Drei Wochen nach der Operation wird Patient geheilt von der Klinik entlassen.

10. Inf. H. F. Verwundet am 8. IX. 1914 durch Gewehrschuß, mit Einschuß an der Stirn oberhalb der rechten Augenbraue. Die Kugel war durch das rechte Auge hindurchgegangen, was zur Entfernung derselben geführt hatte. Seit der Schußverletzung andauernde Kopfschmerzen und Eiterung aus der linken Nase. Wir konnten am 4. X. 1916 folgenden Befund erheben: Nasenbefund ohne Besonderheiten. Das Röntgenbild zeigt: im linken Kieferhöhlenboden steckt ein Infanterieprojektil, ein Drittel der Länge ragt in die Kieferhöhle hinein. Die Kieferhöhle selbst ist verdunkelt. Mehrere kleine Knochensplitter liegen im Bereiche der Höhle.

Am 6. X. ergibt eine Probepunktion Eiter in der Kieferhöhle. Operation gleich anschließend nach Luc-Caldwell ausgeführt. Die Kieferhöhle selbst ist von normaler Größe. Es fanden sich Polypen und Eiter, hauptsächlich an der Basis der Höhle. Das Projektil kann mit der Pinzette nach Ausmeißelung entfernt werden. Die Schleimhaut und Polypen werden ausgeräumt, die Kommunikation mit der Nase hergestellt. Nachbehandlung: mehrmalige Ausspülung der operierten Kieferhöhle, der Patient verläßt am 19. XII. geheilt die Klinik.

11. Inf. A. L. Verwundet am 22. XI. 1914. Der Einschuß liegt am linken Unterkieferwinkel, der Ausschuß an der rechten Nasenwurzel. Der Weg des Projektils führt durch die linke Kieferhöhle und die linke obere Nase.

Digitized by Google
Original from UNIVERSITY OF CALIFORNIA
Generated on 2019-10-24 15:33 GMT / http://hdl.handle.net/2027/uc1.b3252765
Public Domain in the United States, Google-digitized / http://www.hathitrust.org/access_use#pd-us-google

Wir finden am 3. II., also acht Wochen nach der Verwundung des Patienten Folgendes: Ein- und Ausschuß fisteln etwas. Mit der Sonde gelangt man vom Einschuß aus auf Knochensplitter, die dem oberen Kieferbein angehören. Die Wangenschleimhaut der linken Seite ist narbig in der Fossa canina mit der Wand des Oberkiefers verwachsen. Hochgradige Sattelnase. Aus der linken Nase fließt Eiter, und zwar hauptsächlich aus dem mittleren Nasengang, die Nasenscheidewand ist ungefähr in ihrer Mitte verletzt. Die Nasenatmung ist links vollständig aufgehoben. Das Röntgenbild ergibt eine Verdunkelung der linken Kieferhöhle, der Unterkiefer ist im Unterkieferwinkel pseudarthrotisch, so daß das Beißen nur mit schwacher Kraft vorgenommen werden kann. Die Probepunktion der linken Kieferhöhle ist positiv. Nachdem mehrere Ausspülungen nicht zum Ziele geführt haben, wird am 25. II. die Radikaloperation nach Luc-Caldwell vorgenommen. Es finden sich in der mäßig großen Kieferhöhle eine polypös degenerierte Schleimhaut, reichliche eitrige Sekretion und mehrere Knochensplitter. Am 20. IV. werden, nachdem die Kieferhöhle vollständig abgeheilt ist, die Verwachsungen in der linken oberen Nase operativ beseitigt. Während der Nachbehandlung stand Patient gleichzeitig in Behandlung der zahnärztlichen Abteilung der allgemeinen Poliklinik, woselbst es durch Schienen gelang, die Fraktur des Unterkiefers zu festigen. Die Fistel an der Nasenwurzel rechts sezerniert weiter, es wird daher am 2. XII. 1915 eine breite Eröffnung der Fistel mit Entfernung von Knochensplittern und Eröffnung einiger vorderer Siebbeinzellen vorgenommen. Binnen vier Wochen schließt sich nun auch diese Fistel und Patient wird geheilt von der Klinik entlassen.

12. Inf. W. W. Verwundet am 10. V. 1915 durch Gewehrschuß. Der Patient kommt nach chirurgischer Behandlung am 1. XII. 1915 an unsere Klinik, wo wir folgenden Befund erheben konnten: Große, tief eingezogene, strahlenförmige Narbe an der linken Wange im Bereiche der Fossa canina. Die rechte Nase zeigt normalen Befund, die linke Nase einen Defekt der unteren Muschel und starke eitrige Sekretion aus dem mittleren Nasengange. Trockener Katarrh des Rachens. Das Röntgenbild ergibt: Verdunkelung der linken Kieferhöhle und einzelne kleine Knochensplitter im Bereiche derselben.

Am 16. II. 1916 wird die Operation nach der Methode Luc-Caldwell vorgenommen. Hierbei konstatiert man: ein Teil der Knochenwand der linken Fossa canina fehlt. (In einer Ausdehnung von Kronengröße.) Das Narbengewebe ist tief in die Kieferhöhle hineingezogen. Die Schleimhaut der Kieferhöhle ist hochgradigst polypös degeneriert, die Kieferhöhle mit Eiter erfüllt. Entfernung der Schleimhaut, wie auch einzelner kleinerer Knochen-

Digitized by Google
Original from UNIVERSITY OF CALIFORNIA
Generated on 2019-10-24 15:33 GMT / http://hdl.handle.net/2027/uc1.b3252765
Public Domain in the United States, Google-digitized / http://www.hathitrust.org/access_use#pd-us-google

splitter und Herstellung einer Kommunikation in die Nase. Am 18. III. wird Patient geheilt von der Klinik entlassen.

13. Inf. T. K. Verwundet am 15. XII. 1914 durch Gewehrkugel. Einschuß am äußersten Rande des rechten oberen Augenbrauenbogens. Ausschuß in der Mitte der linken Wange, Patient kommt am 16. IX. 1915, also fast ein Jahr nach der Verwundung an die Klinik.

Bei seiner Aufnahme finden wir: Ein- und Ausschuß verheilt, das rechte Auge fehlt. Bindehautsack rein. Starke Verbiegung der Nasenscheidewand nach rechts. Die Kuppe dieser Verbiegung ist mit der rechten unteren Muschel verwachsen. (Häutige Verwachsung.) Der untere Anteil der Nasenscheidewand ist mit der unteren Muschel ebenfalls verwachsen, und zwar vorne und rückwärts. Eiter und Polypen im mittleren Nasengang. Das Röntgenbild zeigt eine weniger lufthältige linke Kieferhöhle. Nach Durchtrennung der Verwachsungen in der Nase wird am 1. X. 1915 die Radikaloperation nach Luc-Caldwell vorgenommen. Hierbei findet sich eine polypös degenerierte Schleimhaut und Eiter in der Kieferhöhle. Vier Wochen nach der Operation wird der Patient als geheilt entlassen.

14. Inf. M. G. Verwundet am 21. IV. 1915 durch Granatsplitter, und zwar mit dem Einschusse in der rechten Fossa canina ungefähr in deren Mitte. Patient kommt am 2. V. 1916, also ein Jahr nach seiner Verwundung an unsere Klinik, woselbst wir folgenden Befund erheben können: Polypen und Eiter im mittleren Nasengange rechts. Eitersekretion reichlich. Die Einschußwunde ist zu einer großen strahligen Narbe verheilt. Das Röntgenbild der rechten Kieferhöhle zeigt eine Verdunkelung der letzteren, nebst einem großen Granatsplitter im Bereiche der Höhle. Operation der Kieferhöhle nach Luc-Caldwell. Bei dieser findet sich reichlicher Eiter, zahlreiche Schleimhautpolypen und ein haselnußgroßes Granatsprengstück am Boden der Kieferhöhle ziemlich weit rückwärts. Entfernung derselben, Ausräumung der Schleimhaut und Anlegen einer Kommunikation in die Nase. Drei Wochen später wird Patient geheilt von der Klinik entlassen.

Ein Fall von Fremdkörper in der Kieferhöhle sei entsprechend dem eigenartigen Befunde hier angeschlossen.

Patientin E. M. gibt an: Vor dreiviertel Jahren wurde gelegentlich einer Zahnextraktion eine Anästhesierung durch Novokain-Injektion in der linken Fossa canina vorgenommen, und zwar Anästhesierung in den Canalis infraorbitalis. Die Nadelspitze soll bei diesem Vorgehen abgebrochen worden sein. Die Patientin verspürte im Verlaufe der folgenden Wochen neuralgische Schmerzen im Bereiche des zweiten Trigeminus. Seit mehreren Wochen tritt nun starker eitriger Nasenfluß auf und Kopfschmerz im Bereiche der linken Seite, welcher sich bis zur Unerträglichkeit immer mehr und mehr steigerte. Vor 4 Wochen war eine Eiterung im linken mittleren Nasen-

Generated on 2019-10-24 15:33 GMT / http://hdl.handle.net/2027/uc1.b3252765
Public Domain in the United States, Google-digitized / http://www.hathitrust.org/access_use#pd-us-google
Digitized by Google
Original from UNIVERSITY OF CALIFORNIA

gange festgestellt worden, weshalb von einem Rhinologen der vordere Anteil der linken mittleren Muschel entfernt worden war. Der Zustand besserte sich vorübergehend, jedoch waren seit mehreren Tagen die Schmerzen in gleicher Heftigkeit wieder aufgetreten. Gelegentlich einer Röntgenuntersuchung findet sich ein etwa 2 *cm* langes Nadelbruchstück am Boden der linken Augenhöhle. Es wird der Patientin auf der 1. Augenklinik in Wien von dem Bindehautsack aus dieses Nadelbruchstück entfernt. Trotzdem jedoch sucht die Patientin wegen andauernder Beschwerden und der Eiterabsonderung aus der Nase die Klinik auf, woselbst wir folgendes finden: Eiter und Polypen im mittleren Nasengange links. Das Röntgenbild ergibt eine Verdunkelung der linken Kieferhöhle, die Probepunktion ist positiv. Die der Patientin vorgeschlagene Operation wird angenommen und ausgeführt. Hierbei findet sich folgendes: Die sehr große Kieferhöhle ist mit Eiter und Polypen vollständig angefüllt. Nach Entfernung dieser letzteren entdeckt man im hintersten Anteile der orbitalen Kieferhöhlenwand, lose im Knochen verankert, eine zirka 2 *mm* lange, stark usurierte Nadelspitze als Fremdkörper. Dieselbe wird entfernt und die Kommunikation mit der Nase hergestellt. Die Heilung erfolgt prompt und ohne Zwischenfall.

Die vorstehenden 15 Fälle von Kieferverletzungen scheinen folgende Tatsachen zu zeitigen:

Penetrierende Schüsse durch die Kieferhöhle müssen nicht notwendigerweise eine Infektion zur Folge haben. (Fall 2, 4, 5, 6.)

Eine einmal bestehende Infektion kann durch konservative Therapie, wie Spülungen, Lichtbäder etc. zur Heilung gebracht werden. (Fall 8.)

Finden sich Fremdkörper, seien es metallische oder Knochensplitter, von welcher Größe immer, vor, so ist die Radikaloperation der Kieferhöhle unbedingt indiziert. (Fall 3, 9, 10, 11, 12, 13, 14, 15.) Letzteres findet nur eine Einschränkung darin, daß eine durch Verletzung nach irgend einer Seite hin weit geöffnete Kieferhöhle auch ohne Radikaloperation zur Abheilung gebracht werden kann. (Fall 1 und 7.)

Die große Anzahl von ambulanten Patienten mit Verletzungen der Kieferhöhle, die wir an der Klinik zu sehen Gelegenheit hatten, scheinen uns alle in diesem Sinne zu sprechen.

Literatur: Albert, Zschr. f. Laryng. (Blumenfeld). 1916. H. 2. — Denker, Kriegsverletzungen des Ohres und der oberen Luftwege. Arch. f. Ohren-, Nasen- u. Kehlkopfhlk. 1916. 98. — Finder, Intern. Zbl. 1916. — Gerber, Schußverletzungen. Fränkels Arch. 29. — Glas, Mschr. 1916. Nr. 5 u. 6. —

Digitized by Google
Original from UNIVERSITY OF CALIFORNIA
Generated on 2019-10-24 15:33 GMT / http://hdl.handle.net/2027/uc1.b3252765
Public Domain in the United States, Google-digitized / http://www.hathitrust.org/access_use#pd-us-google

Guisez und Onelot, Presse médical, 17, 1916. Zitiert in der D. m. W. (laut Zbl. 1916. 138). — Grünwald, M. m. W. 1915. Feldärztliche Beilage. 1915. S. 823. — Haenisch, Zschr. f. Laryng. (Blumenfeld). 1916. H. 4. (Ausgegeben 1917.) — Hinterstoisser, W. kl. W. 1914. 52. — Igersheimer, Erfahrungen bei Kriegsverletzungen. Kl. Mbl. f. Augenhlk. 1915. 54. S. 585. — Kafemann, Kriegsverletzungen der oberen Luftwege. B. kl. W. 1915. S. 17. — Kahler und Amersbach, Fränkels Arch. 1916. 111. — Killian, Sitzungsbericht der Laryngologischen Gesellschaft zu Berlin, 11. II. und 18. II. 1916. März. — Klaus, Intern. Zbl. 1916. Ausführlich zitiert. — Körner, Zschr. f. Ohrhlk. 72, 73, 74. — Laubschatt, Laryngologische Gesellschaft, Berlin, 11. II. 1916. — Onodi, Rhino-laryngologische Fälle von Kriegsverletzungen. Arch. f. Ohrhlk. etc. 1916. 98. S. 244. Orvosi Hetilap. 1915. 15. — Ritter, Intern. Zbl. 1916. — Seidel, M. m. W. 1915. 15. VI. — Thost, B. kl. W. 1915. Nr. 17. — Zimmermann, Schußverletzungen. Arch. f. Ohrhlk. 1916. 98. S. 284.

Ein Schneiderfingerhut im Nasenrachenraum eines Kindes.

Von Dr. **A. Schönfeld**, Vorstand des Zentralröntgeninstituts im Kaiser-Jubiläumsspital der Stadt Wien.

(Mit 2 Figuren.)

Fremdkörper können entweder unter Verletzung der Hautoberfläche oder der Schleimhaut durch irgend eine Gewalt ins Körperinnere eingebracht werden, wie Geschosse, Metallsplitter, Nadeln, Glasscherben, oder sie gelangen ohne Verletzung der Haut durch eine der an der Körperoberfläche liegenden Leibesöffnungen in irgend einen natürlichen Hohlraum, durch Ohr, Nase, Mund, Urethra, Vagina oder Anus. Die Größe der auf die letztere Weise eingeführten Fremdkörper ist bedingt durch die Weite der betreffenden Leibesöffnung.

Beinahe ausschließlich sind solche Patienten Geisteskranke oder Kinder, nur selten sind es vollsinnige Erwachsene.

Am häufigsten wird ein Fremdkörper in den Mund gebracht und dann verschluckt. Der Gegenstand gelangt je nach seiner Größe und Form entweder bis in den Darm und wird per vias naturales entleert oder er bleibt an einer der physiologischen Engen im Oesophagus, an der Cardia oder dem Pylorus stecken, wird erbrochen oder muß durch Kunsthilfe entfernt werden.

Speziell die röntgenologische Kasuistik ist in bezug auf verschluckte röntgenundurchlässige Fremdkörper sehr reichhaltig. Viel seltener finden wir röntgenologische Angaben über Fremdkörper, die in den äußeren Gehörgang oder in die Nase gesteckt wurden, wohl auch aus dem Grunde, weil diese Höhlen leicht der Inspektion zugänglich sind und nur selten dem

Digitized by Google
Original from UNIVERSITY OF CALIFORNIA
Generated on 2019-10-24 15:33 GMT / http://hdl.handle.net/2027/uc1.b3252765
Public Domain in the United States, Google-digitized / http://www.hathitrust.org/access_use#pd-us-google

Röntgenologen zur Begutachtung vorgelegt werden, da andere Methoden rascher und billiger zum Ziele führen, die in der Konstatierung und Extraktion des Fremdkörpers bestehen.

Wegen der seltenen Lokalisation eines ebenso seltenen Fremdkörpers glaube ich folgenden Fall mitteilen zu sollen, zumal sich im weiteren Verlaufe herausstellte, daß die Annahme, auf die die Anamnese hinwies, daß der Fremdkörper verschluckt wurde, eine irrige war.

Der 6jährige Pat. B. K., Prot. Nr. 2043, wurde von den Eltern ins Röntgeninstitut mit der Angabe gebracht, er habe einen Schneiderfingerhut „verschluckt". Das Kind zeigte keinerlei Beschwerden, die auf das Vorhandensein eines Fremdkörpers hätten schließen lassen, und es ergab die Durchleuchtung des Oesophagus, des Magens und Darmes, der noch eine Aufnahme des Magen-Darmkanals angeschlossen wurde, nirgends einen Fremdkörperschatten. Das Kind wurde mit der allerdings nur negativen Diagnose, daß es k e i n e n Fremdkörper v e r s c h l u c k t habe, entlassen. Dieser Ausspruch blieb auch fernerhin zu recht bestehen, aber es wäre, wie die weitere Geschichte des Falles lehrt, besser gewesen, auf die Angabe der Eltern, daß der Fremdkörper „verschluckt" worden sein müsse, kein so großes Gewicht zu legen, als vielmehr auf die Tatsache, daß der Fingerhut von dem Momente des Verschwindens an trotz eifrigsten Suchens nicht mehr aufzufinden war.

Nach einigen Tagen erschien der kleine Pat. abermals und es wurde von der Mutter die Angabe gemacht, daß er zwar bei Tag munter und wohlauf sei, nachts aber plötzlich unter Zeichen von Atemnot aufwache und einen schaumigen Speichel ausspucke. Bei der wieder vorgenommenen Durchleuchtung zeigte sich der Verdauungstrakt abermals frei von einem Fremdkörper. Schon wollte ich ein weiteres Suchen aufgeben und nur noch den Pharynx einer röntgenologischen Durchleuchtung unterziehen, obwohl die einfache Inspektion gar keine Veränderung zeigte. Bei dieser Durchleuchtung des Nasenrachenraumes entdeckte ich zu meiner Überraschung deutlich den gesuchten Fremdkörper in den obersten Anteil des Nasenrachenraumes eingezwängt und durch die vergrößerten Tonsillen hochgehalten. Sofort wurden zwei kurzzeitige Aufnahmen (Fig. 1 und 2) in aufeinander senkrechten Strahlenrichtungen angefertigt, und zwar frontooccipital und seitlich.

Auf dem ersten Bilde sieht man an der vorher bezeichneten Stelle den Schneiderfingerhut so gelagert, daß seine beiden Öffnungen einerseits gegen die hintere Rachenwand, andrerseits gegen den hinteren oberen Anteil des weichen Gaumens gekehrt liegen. Der Zugang von der Mundhöhle zum Nasenrachenraum ist durch den Metallzylinder verschlossen. Auf dem zweiten Bilde kann man durch den etwas schräg liegenden zylindrischen

Digitized by Google
Original from UNIVERSITY OF CALIFORNIA
Generated on 2019-10-24 15:33 GMT / http://hdl.handle.net/2027/uc1.b3252765
Public Domain in the United States, Google-digitized / http://www.hathitrust.org/access_use#pd-us-google

Fremdkörper hindurchsehen. Die klinischen Erscheinungen fanden nun leicht ihre Erklärung. Infolge der Lage des Fingerhutes war die Nasenatmung behindert, die aber tagsüber durch die Mundatmung ersetzt wurde, so daß keinerlei Beschwerden sich zeigten; das Kind war tagsüber wohlauf

Fig. 1.

Fig. 2.

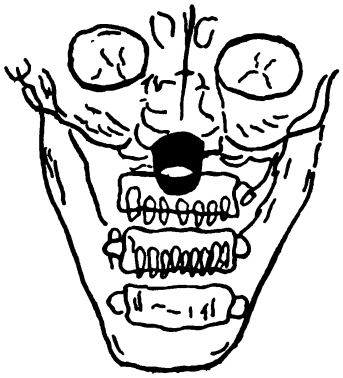

und bot keinerlei Krankheitserscheinungen. Sowie aber das Kind im Schlafe den Mund schloß, trat Atemnot ein, da die Nasenatmung nicht funktionieren konnte.

Da der Fremdkörper sehr hoch saß und fest eingeklemmt war, konnte er nicht ohneweiters entfernt werden. Erst in Narkose gelang auf der oto-rhino-laryngologischen Abteilung unseres Spitales (Vorstand Dr. O. Mayer) die Extraktion. Bei dieser Gelegenheit wurden gleichzeitig die hypertrophischen Tonsillen, die die Spiegeluntersuchung behindert hatten, abgetragen.

Der Fall ist von Interesse wegen der Seltenheit des Fremdkörpers und der großen Seltenheit der Lokalisation. Wegen seiner Größe konnte er nicht in den Oesophagus gelangen und wurde durch den Zungengrund nach oben gepreßt.

Ödem in Kehlkopfpolypen.

Kasuistischer Beitrag.

Von **I. Kornfeld**, Alexandrien.

Atemnot ernsteren Grades sind bei gutartigen Kehlkopfgeschwülsten heutzutage relativ selten, am häufigsten noch bei Kindern wegen der engen

Digitized by Google
Original from UNIVERSITY OF CALIFORNIA
Generated on 2019-10-24 15:33 GMT / http://hdl.handle.net/2027/uc1.b3252765
Public Domain in the United States, Google-digitized / http://www.hathitrust.org/access_use#pd-us-google

Räumlichkeitsverhältnisse (Papillome). Bei Erwachsenen, bei denen größere gestielte Neubildungen ihrer großen Beweglichkeit wegen von dem Respirationsstrom hin und her geschleudert werden können, kann dieser Reiz zu Atemstörungen führen, die aber in der Regel nur von kurzer Dauer sind und bei ruhigem Verhalten des Patienten mehr oder weniger rasch verschwinden.

Daß es doch einmal anders sein kann, illustrieren 3 Fälle, die ich in den Jahren 1909, 1912 und 1915 beobachtete. Sie erschienen mir immer veröffentlichungswert, doch erst bei meinem Aufenthalte an der Klinik Prof. Siebenmanns in Basel, wo ich während meines politischen Exils in liebenswürdigster Weise aufgenommen wurde und Gelegenheit hatte, mich in größten und modernsten Werken zu orientieren, wurde ich sicher, daß der klinische Verlauf dieser Fälle sie vielleicht zu Unica stempelt, weshalb ich sie mitteilen will.

Im Jahre 1909 wurde ich zu einem 62jährigen Araber zur Konsultation gerufen. Ich fand denselben mit bedeutender Atemnot, fast aphonisch, mit ziemlichem Stridor, welcher Zustand sich angeblich seit 2 Tagen entwickelt hat. Nachdem ich den zahlreichen Kreis der versammelten Freunde des Kranken mit einiger Mühe entfernt und als Beleuchtung eine kleine Küchenlampe erhalten hatte, konstatierte ich eine die Epiglottis freilassende, den Larynx aber völlig bedeckende, glatte, glänzende, grauweiße Schwellung, die ich als Ödem des Larynx ansprechen mußte. An eine nähere Untersuchung war nicht zu denken, auch hatte ich außer Reflektor und Kehlkopfspiegel keine anderen Instrumente bei mir. Es bestand keinerlei Affektion innerer Organe, die das Ödem erklärte. Ich verordnete absolute Ruhe, vor allem Stimmruhe, eisgekühlte Umschläge und einen leichten Cocain-Adrenalinspray, den der intelligente Sohn des Kranken nach meiner Instruktion alle 2 Stunden applizierte, und außerdem verlangte ich bei Verschlechterung des Zustandes sofort verständigt zu werden, um eventuell eine Tracheotomie auszuführen, sonst aber bei Besserung des Befindens den Kranken am nächsten Tage zu mir in die Ordinationsstunde zu bringen. Nach zirka 30 Stunden kam der Patient zu mir, er atmete ruhig, ohne Stridor, die starke Heiserkeit bestand weiter. Die laryngoskopische Untersuchung ergab nun zu meiner größten Überraschung einen zirka haselnußgroßen Schleimpolypen, an der vorderen Kommissur sitzend. Der beruhigte Patient verweigerte zunächst die Entfernung des Tumors, setzte die bis dahin gebrauchte Behandlung fort und nach weiteren 3 Tagen war der Polyp zirka erbsengroß. Nach endlich erzielter Zustimmung des Patienten entfernte ich das Geschwülstchen mit der Pinzette. Ich muß gestehen, der Fall hatte mich trotz meiner langjährigen Erfahrung wegen seines Ver-

Generated on 2019-10-24 15:33 GMT / http://hdl.handle.net/2027/uc1.b3252765
Public Domain in the United States, Google-digitized / http://www.hathitrust.org/access_use#pd-us-google
Digitized by Google
Original from UNIVERSITY OF CALIFORNIA

laufes, den der mich konsultierende Kollege auch konstatieren konnte, verblüfft. Drei Jahre später, im Jahre 1912, kam ein 34jähriger Italiener zu mir mit der Angabe, daß er seit ungefähr 2 Jahren eine leicht heisere Stimme habe und seit 2 Tagen eine erschwerte Atmung, die ihn namentlich im Schlafe und beim Stiegensteigen störe. Die Untersuchung ergab einen kleinhaselnußgroßen Schleimpolypen an der vorderen Kommissur. In Erinnerung an den ersterwähnten Fall und nach Wunsch des Kranken ordinierte ich ähnliches wie bei dem Araber. Nach 2 Tagen war der Polyp erbsengroß, der genaue Sitz war unter dem vorderen Ende des linken Stimmbandes. Ich entfernte ihn mit der schneidenden Pinzette. Und nun zum dritten interessantesten Fall, der, wenn auch klinisch anderer Natur, durch äußere Umstände ein Pendant zu den anderen Fällen bildet. Ende 1915 wurde ich dringend zu einem 50jährigen Griechen gerufen, den ich mit bedeutender Dyspnoe und deutlichem Stridor fand. Man erzählte mir, daß der Patient schon seit einer Reihe von Jahren eine stark heisere Stimme hatte, doch nicht dazu zu bewegen war, einen Arzt zu konsultieren. Seit 2 Tagen hatte sich eine immer stärker werdende Behinderung der Atmung eingestellt, die endlich so stark wurde, daß der Kranke begreiflicherweise impressioniert wurde und, ängstlich im Zimmer auf und abgehend, selbst dringend den Arzt verlangte. Bei der laryngoskopischen Untersuchung konstatierte ich einen keulenförmigen, mäßig roten, bei Phonation sich bewegenden Tumor von 5 *cm* Länge und Daumendicke, der, auf den Stimmbändern liegend, die Glottis hochgradig verengte. Aus äußeren Gründen und insbesondere, da mir meine endolaryngealen Operationsinstrumente es nicht erlaubten, den Tumor per vias naturales anzugehen, brachte ich den Patienten in ein Spital, um mit dem betreffenden Chirurgen die Geschwulst, die ich für ein Fibrom ansah, durch partielle Laryngofissur zu entfernen. Aber trotz meiner bestimmten Diagnose und meiner klaren, jedoch nur mich überzeugenden klinischen Demonstration zögerte der chirurgische Ordinarius, vertrödelte die Zeit mit interner Medikation und sogar mit Applikation von Röntgenstrahlen, so daß ich nach 2 Tagen nicht mehr ins Spital ging und der Kranke am 5. Tage unter einer Ausrede das Spital verließ, um nicht mehr dorthin zurückzukehren. Sein Zustand hatte sich offenbar unter dem Einflusse der Bett- und Stimmruhe und Ausschaltung verschiedener Schädlichkeiten (Alkohol, Tabak) gebessert und war wieder sein, ich möchte sagen, Normalzustand geworden (hochgradige Heiserkeit); nicht einmal zu mir, dem Arzte, dem er völlig vertraute, kehrte er zurück. Zwei Tage nach seinem Austritte aus dem Spital begegnete ich ihm zufällig, nahm ihn sofort zu mir und konstatierte nun auch laryngoskopisch zu meiner Überraschung die Veränderung des Befundes. Ich sah einen kleinfingergroßen, polypoiden, an der vorderen

Digitized by Google
Original from UNIVERSITY OF CALIFORNIA
Generated on 2019-10-24 15:33 GMT / http://hdl.handle.net/2027/uc1.b3252765
Public Domain in the United States, Google-digitized / http://www.hathitrust.org/access_use#pd-us-google

Kommissur unter dem rechten Stimmbande entspringenden, bei Phonation und Inspiration lebhaft in Larynx und Trachea auf und ab ballotierenden Tumor, dessen Stiel nicht wesentlich dick erschien, was ich übrigens auch aus der leichten Beweglichkeit ersehen konnte. Nun glaubte ich die Geschwulst für meine Instrumente zugänglich und entfernte sie tags darauf mit der kalten Schlinge, was mit einem ziemlich kräftigen Zuge anstandslos gelang, ein Verfahren, das ich jedoch ein anderes Mal nicht mehr einschlagen würde. Galvanokaustik und direktes Angehen in direkter Laryngoskopie sind wohl der richtigste Weg in einem solchen Falle. Mikroskopisch war der Tumor ein typisches Fibrom mit einzelnen lymphoiden Herden.

Das Außerordentliche dieser 3 Fälle liegt in den Schwellungszuständen, die nach Anamnese und Krankengeschichte sich in wenigen Tagen in Kehlkopfpolypen einstellten und ebenso in wenigen Tagen unter meiner Beobachtung zurückgingen, und zwar in so überraschendem Grade, wie es die kurzen Krankengeschichten wohl in klarer Weise auseinandersetzen.

Es handelte sich in allen 3 Fällen um ödematöse Schwellungen, denn nur solche können in so rascher Weise sich entwickeln und wieder so rasch sich zurückbilden, alle drei polypoiden Geschwülste hatten denselben Sitz in der vorderen Kommissur und auf der Unterseite der Stimmbänder. Bei dieser Übereinstimmung glaube ich eine Erklärung in mechanischen und anatomischen Verhältnissen zu finden. Die vordere Kommissur bildet die engste Stelle des Kehlkopfes, der Sitz der Implantation im subchordalen Raum stellt eine Verbindung mit lockerem, blut- und lymphgefäßreichem Gewebe dar, wodurch Einklemmungserscheinungen mit ödematösen Schwellungen sich einstellen können, denn nur als solche kann ich die beobachteten Symptome bezeichnen. Von Entzündung war keine Spur.

Als äußeren Anlaß zu der Exacerbation der Erscheinungen würde ich bei den ersten zwei Kranken an ihren Beruf denken. Sie sind in Baumwollgeschäften tätig und viele Stunden täglich in Magazinen mit einer Staubatmosphäre, die viele Baumwollfasern enthält, die, wie ich aus Erfahrung weiß, häufig Reizerscheinungen im Respirationstrakt erzeugen in Form einer Art von Rhinitis vasomotoria und eines trockenen Reizhustens. Zustände, die verschwinden, wenn eine Unterbrechung des Berufes eintritt.

Was den letzten Patienten betrifft, ist er beruflich Agent, der fast den ganzen Tag in Kaffees und Bars verbringt, dort trinkt und fast kontinuierlich raucht, zu Geschäften überreden will und vielleicht in Ermanglung solcher viel über Politik debattiert hat.

Digitized by Google
Original from UNIVERSITY OF CALIFORNIA
Generated on 2019-10-24 15:33 GMT / http://hdl.handle.net/2027/uc1.b3252765
Public Domain in the United States, Google-digitized / http://www.hathitrust.org/access_use#pd-us-google

Vereinsberichte.

Wiener Laryngo-rhinologische Gesellschaft.

Hauptversammlung vom 7. Februar 1917.

(Offizielles Protokoll.)

Vorsitzender: Hr. O. Chiari.
Schriftführer: Hr. K. Kofler.

Der Vorsitzende eröffnet die diesjährige Hauptversammlung und stellt fest, daß die zur Neuwahl der Funktionäre notwendige Anzahl der Mitglieder nicht anwesend ist. Daher wird gemäß den Statuten für eine Stunde später der Beginn einer neuen Sitzung angesetzt, die ohne Rücksicht auf die Zahl der anwesenden Mitglieder beschlußfähig ist.

Der Vorsitzende beglückwünscht das anwesende Mitglied der Gesellschaft Dr. Vinzenz Läufer zu seiner Ernennung zum Obermedizinalrat.

A. Wissenschaftliche Sitzung.

1. Hr. K. Kofler demonstriert: a) einen Fall von **Schußverletzung des Larynx.** Lt. Joh. F. wurde am 15. VII. 1916 durch eine italienische Infanteriegewehrkugel am Halse, durch eine zweite solche Kugel an der linken Schulter verwundet. Was die erstere Verwundung anlangt, drang die Kugel bei nach links gewendetem Kopfe in die linke Halsseite 5 *cm* von der Mittellinie entfernt und 3—4 *cm* ober der Clavicula ein und verließ die rechte Halsseite 6 *cm* von der Mittellinie entfernt und 6 *cm* ober der rechten Clavicula. Sofort nach der Verwundung starke Blutung, bald darauf große Atemnot, Temperatursteigerungen bis 38° und irregulärer Puls. Zwei Tage später wurde wegen Atemnot und Cyanose die Syndesmotomie im Felde ausgeführt. Deckverband auf die Schußwunden. Fünf Tage später trat eine Bronchitis exsudativa auf. Später wurde einmal versucht, die Kanüle zu verschließen, doch konnte Pat. bei geschlossener Kanüle nicht atmen. Am 5. IX. 1916 Aufnahme an unsere Klinik, wobei folgender Befund erhoben werden konnte: „Ein- und Ausschuß mit kleiner Narbe glatt verheilt; die Kanüle steckt im Ligamentum conicum, um dieselbe herum Granulationen und reaktive Entzündung der Haut; der Kopf wird etwas steif gehalten; Stimme fast rein. Larynxbefund: Stimmlippen frei beweglich, rötlichweiß, durch die Verwundung absolut nicht in Mitleidenschaft gezogen; beim Phonieren vollständiger Verschluß; normale Abduktion; subglottisch eine breite rote Verwachsung (Synechie) zwischen rechter und linker Wand derart, daß zwischen der Synechie und dem vorderen Winkel eine gänsefederkieldicke und zwischen ihr und der Hinterwand des subglottischen Raumes eine sehr kleine spaltförmige Kommunikation mit der Trachea besteht. Aus diesem Befunde und aus der dem Ein- und Ausschuß entsprechenden Richtung des Schußkanals zu schließen, hat die Kugel durch die unteren, hinteren Partien beider Schildknorpel ihren Weg genommen. Reaktive Erscheinungen im Larynx oberhalb der Kanüle.

Tags darauf, am 6. IX. 1916, wurde die Kanüle tiefer verlegt (Tracheotomia superior), wobei sich zeigte, daß außer zahlreichen Verwachsungen der vordere Anteil der ersten zwei Trachealringe erweicht waren.

Digitized by Google
Original from UNIVERSITY OF CALIFORNIA
Generated on 2019-10-24 15:33 GMT / http://hdl.handle.net/2027/uc1.b3252765
Public Domain in the United States, Google-digitized / http://www.hathitrust.org/access_use#pd-us-google

Am 24. IX. v. J., also zirka 3 Wochen nach der Tracheotomie, sieht man die oberwähnte vordere subglottische Öffnung schon viel größer, während die hintere Öffnung gleich groß geblieben ist; ferner war die Synechie bereits etwas abgeblaßt und die durch die ursprünglich zu hohe Lage der Kanüle bedingten Reaktionserscheinungen, wie Rötung und Sukkulenz der Larynxschleimhaut, geschwunden. Schmerzen im Larynx bestanden niemals. Im Oktober v. J. trat eine eitrige Bronchitis mit hohem Fieber auf, die bald wieder verschwand. Bezüglich der Synechie wurde bis jetzt nichts unternommen in der sicheren Erwartung, daß dieselbe insbesondere nach der Tieferlegung der Kanüle im Laufe der Zeit blässer und schmäler und dadurch beide genannten Lumina der Subglottis größer würden. Diese Erwartung ist auch eingetroffen. Am 9. XII. desselben Jahres durchtrennte ich mit einem conchotomartigen Instrument vorsichtig die Synechie und nahm dabei besonders auf die hintere spaltförmige Öffnung Rücksicht, um hier das Epithel nicht zu verletzen, wodurch sonst vielleicht später eine Verwachsung vom Winkel, d. i. der hinteren Wand her entstanden wäre. Die Durchtrennung gelang vollständig, war jedoch wegen der Härte des Synechiestranges und wegen der geringen Entfernung der linken Wand der Subglottis von der rechten ziemlich schwierig. Tags darauf waren beide Wundflächen der Subglottis wieder verklebt, weshalb täglich eine Schrötter sche Hartgummibougie eingeführt wurde. Die Verklebung wurde die folgenden Tage immer dünner und dünner und verschwand 12 Tage nach der Durchtrennung der Synechie vollständig. — Am 13. I. 1917 wurde die Kanüle entfernt, weil das subglottische Lumen nach der vollständigen Rückbildung der an den Wundflächen zurückgebliebenen, kleinen Synechienreste an Ausdehnung so zugenommen hatte, daß man bei einem fast normal großen Lumen bereits gut und tief hinunter die Trachealringe zählen konnte; nur im vorderen Winkel sind noch zwei kleine vernarbte Granulationen zu sehen. Pat. hat eine völlig reine Stimme, atmet bei Ruhe und leichter Anstrengung vollständig normal, nur bei starker körperlicher Anstrengung will er angeblich noch leichte Atembeschwerden haben.

b) einen Fall von **Extraduralabsceß infolge Schußverletzung der Stirnhöhle.**

Lt. Anton G. wurde am 25. X. 1915 in Rußland durch eine japanische Gewehrkugel (Geller auf 800—900 Schritte Distanz) verwundet. Die Kugel drang in der Gegend des inneren Endes der rechten Augenbraue direkt von vorne in das Stirnbein ein. Unmittelbar darauf leichte Benommenheit, Schmerzen in den vorderen Partien der rechten Gesichtshälfte, so daß Pat. vor Schmerzen auf der rechten Seite nicht kauen konnte; starke Blutung aus der Wunde; mit dem rechten Auge konnte Pat. fast nichts sehen. Noch am selben Tage wurde die Kugel extrahiert, die Wunde drainiert und offen behandelt. Die Zahnschmerzen im rechten Oberkiefer gingen langsam zurück, doch blieben die Schmerzen in der rechten Schläfe bestehen; das Kauen ging allmählich leichter; Pat. war durch einige Zeit häufig schwindlig und mußte sich beim Gehen und Stehen oft anhalten. Später, als die Wunde während einer längeren Eisenbahnfahrt nicht behandelt worden war, kam es zum spontanen Verschluß der Wunde, es bildete sich bald unter Fiebererscheinungen ein Retentionsabsceß, der in einem Garnisonsspitale eröffnet wurde, wobei viel Eiter abfloß; diese Eiterung ließ lange Zeit nicht nach. Im Dezember 1915 schloß sich die Wunde abermals, Pat. ging

Generated on 2019-10-24 15:33 GMT / http://hdl.handle.net/2027/uc1.b3252765
Public Domain in the United States, Google-digitized / http://www.hathitrust.org/access_use#pd-us-google
Digitized by Google
Original from UNIVERSITY OF CALIFORNIA

auf Urlaub und rückte dann zum Kader ein. Pat. konnte aber den Dienst wegen der häufig auftretenden Kopfschmerzen in der rechten Schläfe nicht gut versehen. Die Wunde blieb bis Dezember 1916, also fast ein ganzes Jahr geschlossen. Um diese Zeit schwoll die Umgebung der Narbe wieder stark an, Pat. fieberte und hatte intensive Schmerzen in der rechten Schläfe; er wurde in diesem Zustande an unsere Klinik aufgenommen.

Bei der Aufnahme konnte folgender Befund erhoben werden: Rötung, Schwellung, Druckempfindlichkeit der Haut und Fluktuation über der Narbe in der Gegend der rechten Stirnhöhle; eine zirka 3—4 *cm* lange, senkrecht auf die Augenbraue verlaufende Narbe nach früheren Operationen; Temperatursteigerung bis 38°; Nasenbefund normal. Pat. äußert starke Schmerzen in der rechten Gesichtshälfte und klagt über Reißen im rechten Auge. Nächsten Tag Operation in Narkose: ich schnitt in der alten Narbe ein, wobei sich viel dicker Eiter entleerte, legte die rechte Stirnhöhle frei, die sehr klein war und eine gesunde Schleimhautauskleidung zeigte. Zirka $1^1/_2$ *cm* oberhalb der Stirnhöhle sah ich eine feine Fistel, aus der Eiter pulsierend herausfloß. Ich ging dieser Fistel operativ nach und stieß nach Durchmeißelung des sehr dicken Stirnbeinknochens auf einen Extraduralabsceß, der vollständig freigelegt wurde. Die Dura war mit morschen Granulationen überzogen, es fand sich auch ein kleines nekrotisches Knochenstück von Hanfkorngröße im Absceß, die Ausdehnung des Abscesses war zirka kronengroß. Nach möglichst sorgfältiger Entfernung der Granulationen leichte Tamponade und Jodoformgazedrainage im oberen Winkel der breit offen gelassenen Wunde, hierauf Exkochleation der Stirnhöhlenschleimhaut ohne Herstellung einer Kommunikation mit der Nase und separate Drainage der Stirnhöhle im unteren Wundwinkel. Vier Tage später wurde der Dura- und Stirnhöhlendrainagestreifen gekürzt. Gleich vom ersten Tage der Operation an erhielt Pat. Urotropin intern und subcutan; die Temperatur war seit der Operation normal. Derzeit besteht vollständiges Wohlbefinden mit Ausnahme von leichten Schmerzen in der rechten Schläfe; die rechte Nase ist normal, zeigt kein Sekret; Pat. klagt über Verschwommensein über dem rechten Auge. Der zum Duraabsceß führende $2^1/_2$ *cm* lange Wundgang hat sich von innen heraus bis über die Hälfte geschlossen und sezerniert nicht mehr; die zur Stirnhöhle führende Fistel sondert noch schleimig-eitriges Sekret ab und bleibt noch drainiert.

c) **einen Fall von rezidivierendem Speichelstein.** Pat. litt seit zehn Jahren an akut entzündlichen Schwellungen in der linken Mandelgegend, die sich jedes Jahr zweimal, im Frühjahr und Herbst, wiederholten. Im Jahre 1914 hat sich eine eitrige Fistel am Mundhöhlenboden links zwischen dem Zungengrund und dem aufsteigenden Aste des Unterkiefers gebildet, aus der ein Speichelstein entfernt wurde. Pat. wurde damals zwecks Vornahme einer Exstirpation der Glandula submaxillaris wegen chronisch-eitriger Entzündung derselben (Abszedierung) an die Klinik aufgenommen. Eine nach dieser Operation zurückgebliebene äußere Fistel hatte sich drei Monate später geschlossen, während die innere weiter geeitert hat. Bei der zweiten Aufnahme im April 1915 hat sich die äußere Fistel wieder geöffnet und eitriges Sekret abgesondert. In der linken Mandelgegend bestand eine entzündliche Geschwulst, die bei flüchtiger Betrachtung den Eindruck eines Peritonsillärabscesses erweckte. Diese Geschwulst ging die folgenden Tage langsam zurück. Die innere Fistel, aus der sich hauptsächlich Schleim, bei

Digitized by Google
Original from UNIVERSITY OF CALIFORNIA
Generated on 2019-10-24 15:33 GMT / http://hdl.handle.net/2027/uc1.b3252765
Public Domain in the United States, Google-digitized / http://www.hathitrust.org/access_use#pd-us-google

Druck auf den linken Zungenrand, insbesondere auf den Mundhöhlenboden aber auch Eiter entleerte, war mit einer dicken Sonde nicht sondierbar. Eine zweite Fistel bestand außen an der Haut des Halses knapp unterhalb des Unterkieferrandes 2—3 *cm* nach vorne vom Angulus mandibulae mitten im Narbengewebe nach vorausgegangener Operation. Aus dieser Fistel entleerte sich beständig Eiter. Ein Zusammenhang zwischen beiden Fisteln war nicht zu konstatieren, erschien jedoch wahrscheinlich. Es gelang damals, einen zirka 1 *cm* langen und 3 *mm* breiten ovalen Speichelstein durch die äußere Fistel zu entfernen, worauf die entzündlichen Erscheinungen innen in der Mandelgegend rasch zurückgingen. Bei der letzten Aufnahme des Pat. an die Klinik am 7. XII. 1916 war der Befund derselbe wie bei den zwei ersten Aufnahmen, wieder das Bild wie bei einem Peritonsillärabsceß links, beide Fisteln Eiter sezernierend. Ich konnte noch einen kleinnußgroßen Rest der Glandula submaxillaris tasten, bei Druck auf diesen Rest entleerte sich mehr Eiter aus beiden Fisteln. Nach Ablauf der akuten Entzündungserscheinungen wurde dieser Rest exstirpiert, worauf die äußere Fistel sich schloß und die innere zu sezernieren aufhörte. — Bemerkenswert an diesem Falle ist also das Auftreten von starken entzündlichen Schwellungen in der linken Tonsillargegend von der Ähnlichkeit eines Peritonsillärabscesses, ferner die mehrmalige Entfernung von Speichelsteinen aus der inneren resp. äußeren Fistel. Der ganze Prozeß ist auf eine chronisch-eitrige Erkrankung der Glandula submaxillaris zurückzuführen.

d) ein anatomisches Präparat eines **Pulsionsdivertikels des Oesophagus.**

Die verstorbene Pat. hatte angegeben, daß ihr seit zirka 2 Jahren oftmals Brot- und Fleischbissen in der Speiseröhre stecken geblieben seien, so daß sie dieselben wieder herauswürgen mußte. Öfters habe sie ein Gefühl der Völle im Halse gespürt. Im Laufe dieser 2 Jahre hätten die Beschwerden noch zugenommen und sie wäre auch infolgedessen ziemlich abgemagert. Nach der Anamnese wurde unsererseits ein Divertikel des Oesophagus vermutet und in Lokalanästhesie die Oesophagoskopie ausgeführt. Als ich von meinem, die Oesophagoskopie ausführenden Kollegen das Oesophagoskop übernahm und das Gesichtsfeld inspizierte, stak das Rohr in einem 6—7 *cm* langen Sack, der von dünner Schleimhaut ausgekleidet war; an einer zirka kronengroßen Stelle der vorderen Wand des Sackes fehlte die Schleimhaut, sie war von der Unterlage abgeschoben, so daß die Muscularis an dieser Stelle freilag. Die übrige Schleimhautauskleidung dieses Sackes war sehr zart und förmlich durchscheinend. Beim Zurückziehen des Rohres gelangte ich in den von normaler Schleimhaut ausgekleideten Oesophagus und konnte beim Hin- und Herschieben des Rohres ganz deutlich eine halbbohnengroße, mit einem scharfen, von zarter Schleimhaut überzogenen Rand versehene Öffnung sehen und demonstrieren, die sich an der Hinterwand des Oesophagus etwas mehr rechts und 22 *cm* von der oberen Zahnreihe befand. Im Oesophagus selbst fehlte nirgends ein Stück Schleimhaut. Aus dieser Öffnung kam flüssiges Sekret, manchmal auch Luft zum Vorschein. Ich konnte diese Öffnung nicht mit dem Oesophagoskop, wohl aber mit einem Pinsel passieren. Aufnahme an die Klinik. Tags darauf Anstieg der Temperatur, Schmerzen in der linken Halsseite in Ringknorpelhöhe; Emphysem hinter dem Sternocleidomastoideus; nächsten Tag Abfall der Temperatur. Nachlassen der

Digitized by Google
Original from UNIVERSITY OF CALIFORNIA
Generated on 2019-10-24 15:33 GMT / http://hdl.handle.net/2027/uc1.b3252765
Public Domain in the United States, Google-digitized / http://www.hathitrust.org/access_use#pd-us-google

Druckempfindlichkeit links, aber emphysematöse Anschwellung des Halses bis zum Unterkiefer; subjektives Wohlbefinden, doch Schling- und leichte Atembeschwerden. Am nächsten Morgen Temperatur 36,8°; Pat. sieht verfallen aus, halonierte Augen, Schlingbeschwerden, leichte Atembeschwerden; Emphysem der Haut des Halses bis über den Unterkiefer hinaus nach oben. Pat. fühlt sich wohl (Euphorie ?). Bei Besichtigung des Rachens sieht man ein Bild wie bei einem großen Retropharyngealabsceß, nämlich eine hochgradige, rote, bis zum Epipharynx hinauf, bis zum Hypopharynx hinab reichende Schwellung und Vorwölbung der Schleimhaut der Rachenhinterwand, die weich, leicht eindrückbar ist, aber nicht fluktuiert — bloßes Ödem. Der Larynx durch diese dem Zungengrund sich anlegende Schwellung überdeckt, fast nicht zu sehen, daher auch die Atembeschwerden; abends wären heftige Schmerzen in den linken hinteren Partien des Thorax aufgetreten (Dämpfung, abgeschwächtes Atmen und metallisches Plätschern daselbst zu hören). Am nächsten Tage hatte das Emphysem des Gesichtes noch zugenommen; Pat. war stark verfallen. Am selben Abend, das sind 5 Tage nach der Oesophagoskopie, Exitus.

Wir sehen im vorliegenden anatomischen Präparate ein verjauchtes Pulsionsdivertikel des Oesophagus; 22 *cm* von der oberen Zahnreihe eine hellergroße, kreisrunde, ziemlich scharfrandige Öffnung, ungefähr 1 *cm* unter der Ringknorpelhöhe, median in der hinteren Wand, in Kommunikation mit einer großen retrooesophagealen Verjauchungshöhle. Diese Höhle ist im Lumen zirka 3mal so weit wie die Speiseröhre und reicht mit ziemlich glatter Wand bis ungefähr zur Epiglottishöhe hinauf, während der ungefähr 5 *cm* unterhalb der Öffnung abschließende untere Abschnitt an der Innenwand rauh ist und von nekrotischen Zerfallsmassen gebildet wird. Perioesophagitis mit Jauchung, Mediastinitis. Im vorderen Mediastinumstrang ein netzförmig schmaler Streifen von reichlich gelber Farbe (Exsudatverfettung nach vorausgegangenen Entzündungen des Mediastinums). Selten ist in diesem Falle der tiefe Sitz und die Lokalisation des Einganges in das Pulsionsdivertikel an der Hinterwand. Bekannt ist bei Divertikeln des Oesophagus das häufige Auftreten schwerer Entzündungserscheinungen und Komplikationen, selbst nach kleinsten, durch die Oesophagoskopie gesetzten Verletzungen, die sonst ohne die geringsten Symptome anstandslos heilen.

Diese Tatsache erklärt sich sicherlich aus dem Vorhandensein von sehr virulenten Keimen im Sack, dessen Inhalt faulende und in Zersetzung begriffene Substanzen enthält. Im vorliegenden Falle ist es durch solche virulente Keime zur Infektion der an einer Stelle des Sackes bloßliegenden Muscularis und von hier weiter zur Perioesophagitis etc. gekommen.

Aussprache.

Hr. Glas verweist auf einen Fall in der Literatur (im Handbuch von Brünings zitiert), in dem es auch im Anschluß an die Oesophagoskopie bei einem Oesophagusdivertikel zum Exitus kam. In solchen Fällen ist besondere Vorsicht von nöten, da auch die unscheinbarste Verletzung zur Schleimhautentzündung mit anschließender Mediastinitis führen kann. Daß eine irrige Diagnose manchmal eine unglücklich ausgehende Oesophagoskopie verursachen könnte, dafür mag folgender, auf der Klinik Chiari vom Vortr. vor Jahren beobachteter Fall Beweis sein: An einem

Digitized by Google
Original from UNIVERSITY OF CALIFORNIA
Generated on 2019-10-24 15:33 GMT / http://hdl.handle.net/2027/uc1.b3252765
Public Domain in the United States, Google-digitized / http://www.hathitrust.org/access_use#pd-us-google

Sonntag kam ein hochfebril aussehender Mann in die Ambulanz der Klinik mit der Angabe, er könne seit einigen Tagen nicht schlucken. Temperatur 39°. Im Mesopharynx und Epipharynx nichts Pathologisches. Tonsillen frei. Recurrenslähmung links mit Atrophie des Stimmbandes. Die Ursache der Schluckbeschwerden mußte, da auch der Glottisbereich frei war, tiefer unten liegen. Mit Rücksicht auf den fieberhaften Zustand und auf die Lähmung des linken Stimmbandes mit Atrophie, welch letztere auf einen längere Zeit bestehenden Prozeß hinwies (Aneurysma ?), wurde Pat. auf eine interne Klinik gewiesen, wo des nächsten Tages die Diagnose auf Mediastinaltumor gestellt wurde. Für Dienstag morgens wurde die Oesophagoskopie angesagt, doch kam es noch in der Nacht von Montag zum Exitus und die Obduktion ergab ein riesiges Aneurysma, welches einerseits zur Lähmung des linken Nervus laryngeus inf. geführt hatte, andrerseits tief in oesophageales Gebiet vorgebaucht war, eine Stenose des Schlundes erzeugend, dessen Schleimhaut eine schmierig belegte diphtheroide Ulceration aufwies. Diese Entzündung war die Ursache des Fiebers und der akuten Schluckbeschwerden. Nun war der Fall ganz klar. Hätten wir auf Grund der irrigen Diagnose „Mediastinaltumor" die Oesophagoskopie, wenn auch noch so vorsichtig, ausgeführt, so hätte bei der hochgradigen Zerreißlichkeit des schon teilweise nekrotischen Gewebes leicht die Katastrophe im unmittelbaren Anschluß an die Einführung des Rohres eintreten können und man hätte in der Oesophagoskopie zumindest die Veranlassung des Exitus erblicken können. Darum sei in solchen Fällen ganz besondere Vorsicht empfohlen.

Das Einstellen der Falte bei Divertikeln gelingt nur selten. Auch Harmer, der in einem seiner Fälle die Plica einstellen konnte, betont die Schwierigkeit dieser Einstellung.

Hr. Kofler (Schlußwort): Soviel ich mich erinnern kann, habe ich bei den an der Klinik oesophagoskopierten Divertikeln des Oesophagus, deren Zahl zirka 14 in den letzten 10 Jahren betrug, nur zweimal genau den Eingang in dasselbe sehen können, in diesem Falle besonders deutlich.

II. Hr. Pöllhofer: M. H.! Die Operation der hinteren Muschelenden macht manchesmal Schwierigkeiten, die ein von mir konstruiertes Instrument, eine Modifikation des Krauseschen Nasenpolypen-Schnürers, in vielen Fällen tatsächlich behebt. Es kamen mir Fälle von hinteren Enden vor, welche auf der einen Seite leicht mit der Schlinge nach Krause zu operieren waren, während auf der anderen Seite das Instrument nicht hängen blieb, das hintere Ende nicht faßte. Postrhinoskopisch war ein ziemlich voluminöses, sogar bis zum Septum reichendes hinteres Ende festgestellt, aber teils im vorderen oder mittleren Drittel stark gegen das Septum vorspringender, knöcherner Teil der unteren Muschel, teils Deviationen der Nasenscheidewand verhinderten das Umfassen des Muschelendes. Natürlich handelte es sich nicht um derartig hochgradige Septumverkrümmung, daß die Entfernung des hypertrophischen Muschelendes auf die Nasenatmung keinen wesentlichen Einfluß gehabt hätte. Ebensowenig um solche, die selbst die Einführung des Krauseschen Instrumentes nicht ermöglicht hätten. Das von mir erdachte Instrument ist ganz einfach, die Anwendungsart wohl jedem sofort klar, der es in die Hand nimmt, und basiert darauf, daß das Ende der Röhre in der Länge von zirka 3 *mm* um eine Achse beweglich gemacht ist, so daß die eingeführte Drahtschlinge von

Digitized by Google
Original from UNIVERSITY OF CALIFORNIA
Generated on 2019-10-24 15:33 GMT / http://hdl.handle.net/2027/uc1.b3252765
Public Domain in the United States, Google-digitized / http://www.hathitrust.org/access_use#pd-us-google

diesem Röhrenende um zirka 80° gedreht wird, und zwar durch Zug an einem Griff am hinteren Ende der Röhre. Von diesem geht zu dem Scharnier am vorderen Ende, der Röhre anliegend, ein 4 *mm* breites Metallband als der lange Arm eines Hebels, während das drehbare, 3 *mm* breite vordere Ende der Röhre den kurzen Hebelarm vorstellt. Durch diese Änderung an dem Krauseschen Instrument ist dessen Umfang nur wenig vergrößert. Ich hatte Gelegenheit, im vergangenen Jahre als Laryngologe der Przemysler Garnison in 6 oder 7 Fällen mit diesem Instrument hintere Enden zu entfernen, die sonst wohl nicht ohne weiteres operiert werden konnten. Ich füge hinzu, daß ich dabei keinen Scherenschnitt an der unteren Muschel machte.

Da ich glaube, daß es sich für diese Fälle bewährt hat, erlaube ich mir, es Ihnen, m. H., zu demonstrieren. Es wurde bei der Firma Reiner hergestellt.

Aussprache.

Hr. Roth: Das Instrument mag für den Zweck, für den es bestimmt ist, recht brauchbar sein, ich habe jedoch bereits vor vielen Jahren, als ähnliche Vorrichtungen zu diesem Zwecke demonstriert wurden, darauf hingewiesen, daß hierfür kein absolutes Bedürfnis besteht und daß man mit einem kleinen Trik mit der gewöhnlichen Nasenschlinge dasselbe Resultat erzielen könne. Wenn man nämlich die gewöhnliche, aus gut federndem Drahte verfertigte Nasenschlinge in einem nach der zu operierenden Nasenseite gerichteten, etwa 130° betragenden Winkel abknickt und die Schlinge dann soweit in die Röhre zurückzieht, daß die Schlinge wieder ganz in die Längsachse des Rohres zu liegen kommt, so kann man dieses letztere leicht durch den unteren Nasengang bis an das hintere Ende der unteren Muschel heranbringen, und ist es dort angelangt, dann schiebt man die Schlinge vor, sie federt infolge ihrer Abknickung zur Seite der Muschel und legt sich über die hypertrophierte Schleimhaut, die dann ohne weiteres abgeschnürt werden kann.

Übrigens scheint es mir, daß dieses Instrument auch zu dick ist, um durch den unteren Nasengang, namentlich wenn das Septum deviiert ist, so durchgeführt zu werden, daß sein distales Ende mit dem Auge verfolgt und das Umlegen der Schlinge um die Hypertrophie unter Kontrolle des Auges erfolgen könne, — dieses Postulat wird aber erfüllt, wenn ein schlanker Schlingenschnürer, so vorbereitet, wie ich es erwähnt habe, verwendet wird.

Hr. Réthi: Vor 20 Jahren ungefähr habe ich (in der W. klin. W. und in meinem Lehrbuch der Nasenkrankheiten) wie für vergrößerte vordere auch einen Schlingenschnürer für stark hypertrophierte hintere Muschelenden angegeben; denn es gelingt beim Versuche, vergrößerte hintere Muschelenden mit der Schlinge zu entfernen, nicht immer und in etwas komplizierten Fällen, insbesondere bei stärkerer Raumbeengung nur selten, die Schlinge durch federnde Kraft entsprechend einzustellen; und das Umlegen der Schlinge etwa mittelst eines durch Mund und Nasenrachenhöhle eingeführten Fingers ist nicht nur stets sehr unangenehm, sondern auch nicht immer glatt durchführbar.

Das demonstrierte Instrument ist nach demselben Prinzip konstruiert, wie der von mir angegebene umlegbare Schlingenschnürer (seinerzeit ausgeführt vom Instrumentenmacher Marconi). Am vorderen Ende des Schlingen-

Digitized by Google
Original from UNIVERSITY OF CALIFORNIA
Generated on 2019-10-24 15:33 GMT / http://hdl.handle.net/2027/uc1.b3252765
Public Domain in the United States, Google-digitized / http://www.hathitrust.org/access_use#pd-us-google

rohres ist ein kurzes bzw. zwei kurze Ansatzröhrchen angebracht, welche samt Schlinge mittelst eines Stabes in einem Scharniergelenk seitlich umgelegt werden können. Der Stab liegt, damit er wenig Raum einnimmt, in der Ebene des Hauptrohres bzw. der beiden Hauptrohre und wird durch eine Schraube in Bewegung gesetzt. Der Schlingenschnürer wird in gestreckter Lage eingeführt, bis die Schlinge sich gegenüber dem hinteren Muschelende befindet, die Schlinge dann umgelegt und zugezogen.

Ich habe das Instrument nicht nur für die kalte, sondern auch für die galvanokaustische Schlinge eingerichtet und späterhin fast ausschließlich letztere verwendet; diese hat auch den Vorteil, daß man die Schlinge, indem man den Strom für einen Augenblick durchleitet, vorerst an dem abzuschnürenden Gebilde fixiert, so daß sie nicht abgleiten kann und dann erst zuzieht und glühend durchschneidet.

Mein Instrument, auch das für Galvanokaustik eingerichtete, ist viel schlanker als das demonstrierte, was namentlich bei Vorhandensein von Septumdeformitäten sehr in Betracht kommt. Ich mache von diesem Schlingenschnürer relativ selten Gebrauch: in den meisten Fällen betrifft die Hypertrophie, wenn sie einigermaßen stark entwickelt ist, mehr oder weniger die ganze Schleimhaut der unteren Muschel, so daß die Schere in Anwendung kommt, und nur wenn das hintere Ende besonders stark vergrößert ist oder das hintere Ende der Schere ausweicht, so daß nur ein Teil desselben mit der Schere abgetragen wurde — eine häufige Ursache starker Nachblutungen —, benütze ich den umlegbaren Schlingenschnürer.

Hr. Glas: Der Bau der Schlinge ist sinnig, die Schlinge als solche jedoch nicht von nöten. Denn wenn die Deviation gering, erreicht man das hintere Ende der unteren Nasenmuschel auch mit unseren gewöhnlichen Schlingen unschwer, ist aber die Deviation hochgradig (und besteht auch daneben ein großes hinteres Ende), dann nützt die Entfernung des letzteren bei Nichtoperieren der Deviation gar nichts! In solchen Fällen hochgradiger Verkrümmung der Nasenscheidewand (mit hinterem Ende) ist die subperichondrale Resektion des Septums absolut indiziert und kann am Schlusse des operativen Eingriffes (am besten einzeitig) das hintere Ende leicht mitentfernt werden. Diese Indikation ist namentlich in Fällen mit starker Vomerleiste und Septumblockade als einzig richtige zu stellen.

B. Administrative Sitzung.

I. Hr. K. Kofler erstattet für den im Felde stehenden Sekretär der Gesellschaft Herrn J. Fein den Bericht über das verflossene Jahr 1916. In diesem haben keine wesentlichen Vorkommnisse stattgefunden. Gewählt waren dieselben Funktionäre wie im Jahre 1915, doch standen und stehen von denselben mehrere im Felde, so der Sekretär und Vorsitzende Herr Joh. Fein, der Bibliothekar Herr H. Marschik, die Schriftführer Herren O. Hirsch und V. Frühwald, während Herr F. Hutter in russischer Kriegsgefangenschaft ist. Für die genannten drei Schriftführer habe ich ständig das Schriftführeramt bei den Sitzungen der Gesellschaft übernommen. Zahlreiche ordentliche Mitglieder der Gesellschaft waren oder sind noch im Felde und haben Auszeichnungen erhalten, so die Herren Joh. Fein und H. Neumann das Offizierskreuz des Franz Josef-Ordens am Bande des Militärverdienstkreuzes, die Herren H. Marschik und Emil

Digitized by Google
Original from UNIVERSITY OF CALIFORNIA
Generated on 2019-10-24 15:33 GMT / http://hdl.handle.net/2027/uc1.b3252765
Public Domain in the United States, Google-digitized / http://www.hathitrust.org/access_use#pd-us-google

Glas das Ritterkreuz des Franz Josef-Ordens am Bande des Militärverdienstkreuzes resp. mit der Kriegsdekoration. Unser korrespondierendes Mitglied Hofrat Prof. A. Jurasz in Lemberg erhielt einen Ruf nach Krakau, den er jedoch ablehnte. Gestorben ist das korrespondierende Mitglied der Gesellschaft o. ö. Prof. Dr. Przemyslaw Pieniażek Ritter von Odrowaz, der einige Monate vorher zum ordentlichen Professor der Laryngo-Rhinologie in Krakau ernannt worden war. Im abgelaufenen Vereinsjahre wurden nur vier Sitzungen abgehalten, und zwar am 9. II., am 5. IV., am 7. VI. und am 8. XI. 1916, die leider infolge der Kriegsdienstleistung zahlreicher Mitglieder meist schwach besucht waren. Vorträge wurden keine gehalten, jedoch zwei Nachrufe, gehalten vom Präsidenten Herrn O. Chiari für den Chirurgen Paul v. Bruns in Tübingen und den Laryngo-Rhinologen Przemyslaw Pieniażek Ritter von Odrowaz in Krakau. In diesen Sitzungen wurden 25 Demonstrationen von interessanten Fällen bzw. Präparaten abgehalten. Die Demonstrationen verteilen sich auf folgende Herren:

O. Chiari 1, M. Weil 1, O. Mayer 1, L. Schindler 2, V. Frühwald 4, K. Kofler 16.

An den Diskussionen beteiligten sich: O. Chiari, W. Roth, M. Hajek, A. Heindl, L. Réthi, F. Hanszel, M. Weil und K. Kofler.

II. Bericht des Ökonomen F. Hanszel: Die Kassagebarung wurde von den Revisoren V. Läufer und A. Heindl geprüft und dem Sekretärstellvertreter sowie dem Ökonomen der Dank der Gesellschaft ausgesprochen.

III. Bei den nun folgenden Neuwahlen wurden L. Réthi und A. Heindl zu Vorsitzenden gewählt, im übrigen das Büro der Gesellschaft des abgelaufenen Vereinsjahres wiedergewählt.

Aus den Verhandlungen polnisch-medizinischer Gesellschaften.

A. Aus den Sitzungen der Warschauer ärztlichen Gesellschaft.

a) Klinische Sitzungen.

Dabrowski demonstriert ein einem 5monatlichen Kinde exstirpiertes **Teratoid des Pharynx.** Der kleinwalnußgroße Tumor war mit einem Stiele an der rechten Tonsille zwischen den Gaumenbögen inseriert.

Wiszniewski stellt einen Fall von **Ulcus durum** an der Unterlippe vor.

b) Gastrologische Sitzungen.

Wejnert stellt einen Fall von **Oesophagusstenose** vor. Der 6jährige Knabe, der vor 4 Monaten Laugenessenz getrunken hatte, konnte schon nach einem Monat nur Flüssigkeiten schlucken. Auch die dünnste Sonde konnte nicht durchgeführt werden. Die röntgenologische Untersuchung ergab: Durchgängigkeit des ganzen Oesophagus und ein viel weiteres Lumen desselben, als dem Durchmesser der angewandten Sonde entsprach. Die Unmöglichkeit der Sondierung rührte nicht von einer zu starken Stenose, sondern von einer Ausbiegung des Oesophagus her, welcher

Digitized by Google
Original from UNIVERSITY OF CALIFORNIA
Generated on 2019-10-24 15:33 GMT / http://hdl.handle.net/2027/uc1.b3252765
Public Domain in the United States, Google-digitized / http://www.hathitrust.org/access_use#pd-us-google

in der Entfernung von 30 *cm* von den Zähnen ein Knie von rechts vorn nach links hinten bildete. Erst bei einer gewissen Stellung des Kranken mit stark nach vorn gestrecktem Hals und mit stark nach rechts geneigtem Kopfe gelang es, Charrière Nr. 9 durchzuführen. Später konnten immer dickere Sonden bis Nr. 16 passieren, aber immer nur in der speziellen Position des Kranken. — Dieser Fall wurde vorgestellt 1. wegen der durch ungewöhnliche anatomische Verhältnisse und durch das unbändige Verhalten des kleinen Pat. bedingten außerordentlichen Schwierigkeit, zu sondieren und 2. wegen der besonderen Art der Stenose infolge Laugenverätzung.

Robier stellt einen Fall mit **Strictura cardiae cum dilatatione oesophagi** vor, der Anlaß zu einem diagnostischen Irrtum gegeben hat. Der 46jährige Pat. litt seit einem Jahr an Erbrechen kurz nach dem Essen und verlor 40 Pfund an Körpergewicht. Mit Hilfe der bis 49 *cm* eingeführten Sonde wurde ein Inhalt entleert, dessen chemische und mikroskopische Untersuchungsresultate eine Pylorusstenose neoplasmatischer Natur annehmen und eine rasche chirurgische Intervention als angezeigt erscheinen ließ. Erst die Durchleuchtung des Magens und des Oesophagus mit Bismutbrei klärte den wahren Sachverhalt auf. Die neuerdings eingeführte Sonde konnte in 49 *cm* Tiefe durch ein Hindernis durchgestoßen und in den Magen eingeführt werden, worauf ein normaler, von dem früheren ganz verschiedener Inhalt entleert wurde. Die Ursache des diagnostischen Irrtums lag in der übermäßigen Länge des Oesophagus und in den chemisch-mikroskopischen Eigenschaften des zuerst entleerten Inhaltes (Salzsäuremangel. Milchsäure, lange Stäbchen, Sarcina), welcher von im Oesophagus stagnierenden Speisen herrührte.

Frank demonstriert ein Präparat von **Carcinoma oesophagi cum perforatione tracheae.** Der 39jährige Pat. klagte seit 2 Wochen über Unmöglichkeit, Nahrung zu sich zu nehmen, da nach jedem Genuß einer Speise Stickanfälle auftraten, bis die verschluckte Speise in gebeugter Stellung des Pat. wieder zurückgegeben wurde. Die röntgenographische Untersuchung ermöglichte die Diagnose, welche bei der Sektion bestätigt wurde.

Reichmann hat seinerzeit ein in die **Trachea penetrierendes Oesophagusgeschwür tuberkulöser Natur** beobachtet.

Grudzinski demonstriert das Röntgenogramm eines Falles von **Atonie des Oesophagus** bei einem Kinde.

Aussprache.

Reichmann hebt die Seltenheit des Falles hervor. Er selbst hat einen ähnlichen Fall bei einer Kranken mit Schlingbeschwerden beobachtet. Die Diagnose hat er auf Grund der Sondierung gemacht, da die Sonde durch den Oesophagus direkt in den Magen hineinfiel. In bezug auf die Ätiologie muß eine Schwäche der Oesophagusmuskulatur angenommen werden.

Rubinroth bespricht die **radiologischen Kennzeichen von Oesophagusdivertikel.**

c) Aus den oto-laryngologischen Sitzungen.

Bychowski und Oppenheim stellen einen 20jährigen Lehrer mit den Symptomen einer **frühzeitigen Rückenmarks-, eigentlich Bulbushöhle** vor. Die Krankheit begann nach Angabe des Pat. vor 8 Monaten mit der

Digitized by Google
Original from UNIVERSITY OF CALIFORNIA
Generated on 2019-10-24 15:33 GMT / http://hdl.handle.net/2027/uc1.b3252765
Public Domain in the United States, Google-digitized / http://www.hathitrust.org/access_use#pd-us-google

Empfindung von Starrheit in der linken Gesichtshälfte und in der linken oberen Extremität. Seit einigen Wochen Heiserkeit. Deutliche Abnahme der Schmerz- und der kalorischen Empfindlichkeit in der linken Gesichtshälfte, in der linken oberen Extremität und in der linken Brusthälfte. Tast-, Muskel- und Gelenksempfindlichkeit (wie gewöhnlich bei Syringomyelie) erhalten. Als ungewöhnliches, ja selbst seltenes Symptom besteht Abnahme des stereognostischen Sinnes in der linken Palma. Von den Schädelnerven sind afiziert der linke Trigeminus (Anästhesie der linken Cornea), der linke Glossopharyngeus (Abnahme des Geschmackes an der linken Zungenhälfte) und der linke Recurrens. Anatomisch entwickelte sich also die Krankheit im Gebiete von der Brücke bis zur Halsverdickung der Medulla spinalis. Im gegebenen Falle ist bemerkenswert, daß die Funktionen der motorischen Hirnnerven mit Ausnahme des Recurrens erhalten sind. In bezug auf die Prognose ist bekannt, daß dieser Prozeß, ohne fortzuschreiten, in vielen Fällen jahrelang auf einer Stufe stehen bleiben kann.

Aussprache.

Oppenheim fügt hinzu, daß er bei der Untersuchung von Rachen und Kehlkopf Anästhesie des ganzen Pharynx, der hinteren und seitlichen Wände, der Epiglottis, des linken Aryknorpels und halbseitige Larynxlähmung gefunden hat.

Zbrowski stellt eine 46jährige Pat. vor, der ein **Sarkom aus Nasen- und Kieferhöhle** extranasal entfernt worden war. Seit 2 Jahren hatten Nasenverstopfung, häufige und reichliche Blutung, Kopfschmerzen und Schwäche bestanden. Die Untersuchung hatte einen weichen, auf Berührung stark blutenden, beide Nasen- und Kieferhöhlen ausfüllenden Tumor ergeben. Die Operation wurde nach Preysing ausgeführt. Ein horizontaler Hautschnitt über den Augenbrauenbögen, ein zweiter von der Mitte des ersteren längs des Nasenrückens, Abhebung der Weichteile, Abtragung der vorderen Stirnhöhlenwand, der Nasenbeine und eines Teiles des Siebbeines mit Meißel und Knochenzangen. In Stirn- und Siebbeinhöhle Eiter und polypöse Wucherungen. Nach Reinigung dieser Höhlen Entfernung des Nasen- und Keilbeinhöhle ausfülienden Tumors mit dem Raspatorium, Vernähung der Hautwunde. Einlegung eines Drains aus Jodoformgaze in Nasen- und Kieferhöhle. Entfernung der Nähte nach 6 Tagen. Die Nase etwas eingesunken, sonst nicht deformiert. Die mikroskopische Untersuchung des Tumors ergibt: Spindelzellensarkom.

Surawski stellt einen Fall von **Ozaena tracheae** vor.

Aussprache.

Zum Falle von Syringomyelie fragt Szmurlo, womit man die streng einseitige Entwicklung des Prozesses erklären kann.

Bychowski meint, daß die Rückenmarkshöhlen mit einem Bildungsfehler in Zusammenhang stehen, womit der streng halbseitige Charakter dieses Leidens erklärt werden kann. Der vorgestellte Fall wurde anfangs für Hysterie gehalten, bis erst die Larynxlähmung die Aufmerksamkeit auf die richtige Fährte lenkte.

Zum Falle Zbrowskis wird allgemein auf das besonders in kosmetischer Hinsicht günstige Resultat der Operation hingewiesen.

Digitized by Google
Original from UNIVERSITY OF CALIFORNIA
Generated on 2019-10-24 15:33 GMT / http://hdl.handle.net/2027/uc1.b3252765
Public Domain in the United States, Google-digitized / http://www.hathitrust.org/access_use#pd-us-google

Zum Falle von Ozaena tracheae lenkt Sokolowski die Aufmerksamkeit auf die Seltenheit dieser Affektion im Gegensatz zu den sehr häufigen Fällen von trockenem Katarrh der Nase, des Rachens und des Kehlkopfes, der sogenannten Stoerkschen Blennorrhoe.

Meyerson demonstriert das **Röntgenogramm eines Oesophagusdivertikels.**

Dabrowski demonstriert **mikroskopische Präparate von einem Falle von Teratoid des Pharynx** bei einem 6monatlichen Kinde, bei dem seit der Geburt beim Säugen Atemnot und Cyanose auftrat. Bei der Untersuchung der Mundhöhle erschien der gestielte, aus dem Pharynx hervortretende Tumor, den das Kind durch Schlingbewegungen in den Pharynx zurückschieben konnte. Der mit der kalten Schlinge entfernte Tumor war walnußgroß, von glatter dunkelroter Oberfläche. Die mikroskopische Untersuchung ergab ein Neugebilde teratologischer Herkunft, wie es sehr selten im Pharynx angetroffen wird.

Aussprache.

Meyerson erwähnt einen im Jahre 1897 in der Gesellschaft vorgestellten Fall, betreffend einen 20jährigen Pat., bei dem beim Räuspern im Pharynx ein kleinzwetschkengroßer, im Kehlkopf mit breitem Stiel inserierter Tumor zum Vorschein kam. Die mikroskopische Untersuchung ergab den Charakter eines Teratoms, dessen Kern von einem hyalinen Knorpel gebildet wurde, der wahrscheinlich vom Kiemenbogen herrührte.

Meyerson stellt einen Fall von **unvollständiger membranöser Atresie der Choanen** vor. Der 25jährige Pat. leidet seit vielen Jahren an Nasenverstopfung. Die Untersuchung ergab eine membranöse, vom Fundus pharyngis bis zur Basis des weichen Gaumens reichende, die Choanen abschließende Scheidewand, welche 2, den Choanen entsprechende, etwa 3 *mm* im Durchmesser haltende Öffnungen und eine dritte Öffnung näher der Tubenmündung besaß. Lues wurde negiert. Die Öffnungen wurden unter rhinoskopischer Kontrolle mit einem Messerchen und mit Hilfe von Pinzetten erweitert, die häutigen Zipfel mit dem Conchotom entfernt. Resultat sehr gut. Meyerson betrachtet die Membran als angeboren und erinnert an einen ähnlichen, von ihm im Jahre 1887 in der „Medycyna" beschriebenen Fall.

Tryjarski demonstriert 2 Fälle von **Sklerom.**

1. Eine 22jährige Frau mit Sklerom der Nase, des Nasenrachens und des Rachens, welche seit 1906 an Nasenverstopfung gelitten hatte, im Jahre 1909 zum ersten Male in der Nase ausgebrannt und ausgekratzt worden war, worauf eine Besserung bis 1912 bestanden hatte. Bei der Untersuchung ergab sich damals: Infiltration am Naseneingang und an den Muscheln, die Choanen bedeutend verengert, der Boden der Nasenrachenhöhle und die Ränder der Choanen infiltriert, an Stelle der Uvula eine Narbe. Erweiterung des Naseneinganges, der Nasenhöhle und der hinteren Öffnungen mit Galvanokauter, Conchotom und scharfem Löffel. Gegenwärtig keine Infiltration, vollständige Permeabilität der Nase. Aufgemuntert durch die Impfungsresultate von Erbrich und Jakubowski verwendet Tryjarski den von Brunner bereiteten Impfstoff. Pat. hat bis jetzt 18 subcutane Injektionen erhalten.

Generated on 2019-10-24 15:33 GMT / http://hdl.handle.net/2027/uc1.b3252765
Public Domain in the United States, Google-digitized / http://www.hathitrust.org/access_use#pd-us-google
Digitized by Google
Original from UNIVERSITY OF CALIFORNIA

2. Der 17jährige Pat. vom Grodner Gouvernement leidet seit 7 Jahren und meldete sich im Jahre 1913 wegen hochgradiger Atemnot. Veränderungen in der Nase, in der Nasenrachenhöhle und im Pharynx. Im Larynx zwischen den Stimmbändern ein weißes, elastisches, mit einer Öffnung versehenes Diaphragma. Nach vorausgeschickter Tracheotomie Durchschneidung des Diaphragma mit dem Galvanokauter, worauf Pat. in verhältnismäßig gutem Zustande verreiste. Gegenwärtig begann Tryjarski hier auch Impfungen und Röntgenbeleuchtung anzuwenden.

Mesz stellt 2 Pat. aus der Abteilung Lubliner vor.

1. **Neoplasma laryngis.** Die Untersuchung des 70jährigen Pat. ergibt: Vorwölbung und Unbeweglichkeit der ganzen rechten Larynxhälfte.

2. **Sklerom der Trachea und der Bronchien.** Bei der seit einigen Jahren an Atemnot leidenden Pat. wurde vor einigen Jahren in Wien Tracheotomie, vor einigen Monaten Laryngostomie ausgeführt (Klinik Chiari). Die Anfälle von Atemnot kehren jedoch immer wieder, besonders in der Nacht. Die Untersuchung des Kehlkopfes ergibt: Die hintere Wand und beide Arygelenke verdickt, die Stimmbänder einander genähert, unbeweglich und stark infiltriert, von der Bifurkationsstelle angefangen die Schleimhaut verdickt, mit einer dicken Schleimschicht bedeckt, stellenweise leicht blutend.

Aussprache.

Zum Fall Meyersons meint Chorazycki, daß die Kongenitalität der Atresie zweifelhaft sei, diese vielmehr infolge eines narbigen Prozesses entstanden sein kann, da bei einer angeborenen Atresie die Öffnungen sich gewöhnlich oben befinden, die Ränder nicht glatt sind und keine harte Unterlage vorhanden ist.

In der Erwiderung gibt Meyerson zu, daß der narbige Charakter des Prozesses durchaus nicht ausgeschlossen werden kann, betont jedoch, daß in der Anamnese keine dafür sprechenden Daten vorhanden sind und daß auch schwer anzunehmen ist, daß eine so regelmäßige Narbe auf beiden Seiten künstlich entstanden sein sollte; auch der 1887 beschriebene Fall war zweifellos angeboren.

Dobrowolski macht darauf aufmerksam, daß, wenn die Atresie angeboren wäre, sie schon im Säuglingsalter wegen der Unmöglichkeit des Kindes zu saugen aufgefallen sein müßte.

Zum Fall von Laryngo- und Bronchosklerom bemerkt Erbrich, wie ungewöhnlich dieser Fall dadurch erscheint, daß das Sklerom lange Zeit auf den Kehlkopf beschränkt blieb und dann mit Umgehung von Trachea und Hauptbronchus erst in einem Bronchus zweiter Ordnung sich entwickelte. Erbrich schlägt eine röntgenographische Aufnahme der Lungen vor, um die Herkunft der reichlichen Menge der eitrigen, aus dem Bronchus fließenden Sekretion zu erklären. Er vermutet die Gegenwart eines Herdes in den Lungen bzw. eine Bronchialerweiterung. Weiters schlägt er die Untersuchung des Blutes aus der Nase und des Sputums auf die Gegenwart von Sklerombazillen vor, da in einigen Fällen trotz Mangels deutlicher skleromatöser Veränderungen in der Nase dennoch in dem aus den Muscheln entnommenen Blut eine reine Kultur Frischscher Stäbchen erhalten wurde.

Pieniazek demonstriert 1. ein 1½jähriges Kind mit der Diagnose **Atresia aditus narium post variolam.** Vor 3 Monaten hat das Kind eine

Digitized by Google
Original from UNIVERSITY OF CALIFORNIA
Generated on 2019-10-24 15:33 GMT / http://hdl.handle.net/2027/uc1.b3252765
Public Domain in the United States, Google-digitized / http://www.hathitrust.org/access_use#pd-us-google

schwere Variola überstanden, seit 2 Wochen kann es nicht durch die Nase atmen. Auf der Nase, den Wangen, der Oberlippe und den Extremitäten, besonders den linken, zahlreiche Narbenspuren nach überstandenen Blattern. Die Nasenlöcher verwachsen, so daß kaum die dünnste Sonde durchgeführt werden kann; in der Tiefe kann die Sonde frei bewegt werden. Mit Rücksicht auf die ausgedehnten Narben in der nächsten Nähe der Nase war eine plastische Operation unmöglich. Es wurde die Durchgängigkeit der Nase auf blutigem Wege hergestellt, dann wurden dickwandige Gummidrains in die Nase eingeführt, welche durch die Nachgiebigkeit ihrer Wände die Proliferation der Epidermis nicht stören.

2. Einen aus dem Larynx eines 8monatlichen Kindes entfernten **Fremdkörper.** Das Kind hatte sich beim Spielen ein Knochenstück in den Mund gelegt; anfangs hat die Mutter das Knochenstück im Rachen mit dem Finger fühlen können. Bei der gewöhnlichen Untersuchung konnte der Fremdkorper weder im Mund noch im Rachen gefunden werden. Erst die Anwendung des Kahlerschen Elektroskops und der Marschikschen Spatel, die eine Modifikation der entsprechenden Instrumente Brünings darstellen, führte zum Ziele. Der Fremdkörper war in den Kehlkopf geglitten und wurde mit der Pinzette gefaßt und entfernt.

3. Ein Präparat von **Larynx und Trachea** eines 11jährigen Kindes mit **tuberkulösen Ulcerationen.** In der Trachea oberhalb der Bifurkation finden sich ausgedehnte Geschwüre, andere kleinere weiter oben. Im Larynx Infiltrationen der aryepiglottischen Bänder, des intraarytänoidalen Raumes mit kleinen Ulcerationen und der Stimmbänder. Schon zu Lebzeiten waren Tuberkulose des Larynx, in den Lungen eine ausgedehnte Kaverne in der linken Spitze und Infiltration in der rechten festgestellt worden. Fälle von Kehlkopftuberkulose bei Kindern gehören zu den Seltenheiten. Pieniazek erinnert an einen in Lodz beobachteten Fall von Tuberkulose in Form von Perichondritis exfoliativa processus vocalis.

Mesz demonstriert an Kranken die **Hängemethode der Kehlkopfuntersuchung.**

Fitkal stellt eine 40jährige Frau mit einer **Neubildung in der Nasenrachenhöhle** vor. Klagen über Nasenverstopfung seit $1^1/_2$ Jahren. Die Spiegeluntersuchung der Nasenrachenhöhle zeigt eine Ulceration an der Oberfläche des Tumors. Die Untersuchung des letzteren ergibt Sarkom.

Szmurlo demonstriert eine Pat. mit **kompletter häutiger Atresie der Choanen.** In der Entfernung von 6 *cm* vom Naseneingang findet sich eine häutige Scheidewand zwischen der unteren Muschel, der äußeren Nasenwand, dem Nasenboden, dem Septum und dem Keilbeinkörper. Durchstechung der Membran mit dem Troikar, Abtragung der Weichteile mit dem Conchotom und der Kilianschen Stanze. Hier war die Choanenatresie erworben, wahrscheinlich nach einer Infektionskrankheit.

Der zweite Fall betrifft ein 7jähriges Mädchen, welches seit der Geburt nicht spricht, nicht hört und nicht durch die Nase atmet. In der Nase, in der Entfernung 5 *cm* vom Eingang ein **häutiges, unzweifelhaft angeborenes Diaphragma** durchzufühlen. Operation mit günstigem Erfolge, aber ohne Einfluß auf das Gehör.

Aussprache.

Lubliner macht darauf aufmerksam, daß Muret mit dem Bronchoskop auf einem gewöhnlichen Sessel untersucht, auf dem der Kranke

Digitized by Google
Original from UNIVERSITY OF CALIFORNIA
Generated on 2019-10-24 15:33 GMT / http://hdl.handle.net/2027/uc1.b3252765
Public Domain in the United States, Google-digitized / http://www.hathitrust.org/access_use#pd-us-google

stark über die Lehne geneigt sitzt und daß auf der Klinik von Chiari die Kranken in liegender Position mit stark gesenktem Kopfe oder selbst in seitlicher Lage untersucht werden.

Meyerson betrachtet die Kombination der Bronchoskopie mit der Hängemethode als eine glückliche — die Hängemethode erleichtert die Einführung des Bronchoskops.

Lubliner macht nochmals auf die Seltenheit der Sektionspräparate von Larynxtuberkulose bei Kindern aufmerksam. Er vermutet, daß die Toleranz für Kehlkopftuberkulose bei Kindern viel größer sei als bei Erwachsenen.

Dobrowolski hat 7 Fälle von **Tuberkulose bei Kindern** beschrieben, die Sektion ist jedoch nur in einem Falle ausgeführt worden. Wichtig ist die Frage, auf welchem Wege die tuberkulöse Infektion in den Larynx gelangt. Im vorgestellten Fall ist mit Rücksicht darauf, daß sich die größten Veränderungen an der Bifurkation und die geringsten an der hinteren Kehlkopfwand finden, anzunehmen, daß der Prozeß sich von unten nach oben ausbreitete.

Dobrowolski demonstriert ein 8jähriges Mädchen mit einem **Gumma an der hinteren Rachenwand** hinter der Tonsille infolge hereditärer Syphilis.

Lubliner stellt zwei Fälle von **Pemphigus vulgaris** an der Schleimhaut der Mundhöhle, des Pharynx, des Kehlkopfes und an der Haut vor. 1. Eine 46jährige, seit 3 Monaten kranke Frau mit Ulcerationen am weichen Gaumen, auf der Zunge und am Zahnfleisch; Schlingen schmerzhaft. Die Geschwüre von ungleichen Rändern, entstanden aus Blasen. Beginn der Krankheit mit einer Blase unter der Zunge, welche barst; es entleerte sich eine dünnflüssige, blutige Flüssigkeit; rasch schossen ähnliche Blasen an anderen Stellen der Schleimhaut auf. Erst nach einiger Zeit begannen sich auf der Haut des Abdomens und der Schultern mit weißlicher Flüssigkeit gefüllte Blasen zu zeigen, welche gleichfalls barsten und oberflächliche, juckende, feuchte, mit schmutzigem Belag bedeckte Ulcerationen von rotem Grund wie nach einer gewöhnlichen Exkoriation des Epithels zurückließen.

2. Bei einer 36jährigen Frau im 4. Monat der Schwangerschaft begann die Krankheit mit Ulcerationen an der Schleimhaut der Zunge und des Rachens, später am weichen Gaumen, an der inneren Oberfläche der Wangen, an der Zunge und an der Uvula; an den Schamteilen und an der inneren Oberfläche der Schenkel geborstene Blasen; auf der Haut des Rumpfes keine Blasen. Da die Pat. schwanger ist, Pemphigus gewöhnlich zu einem ungünstigen Ende führt und die Gravidität den allgemeinen Zustand verschlimmert, hält Lubliner die Unterbrechung der Schwangerschaft für indiziert.

Aussprache.

Sokolowski macht auf die Seltenheit des primären Auftretens dieser Krankheit an den Schleimhäuten aufmerksam. Zur Erschöpfung der Kranken trägt in hohem Grade bei der Schmerz beim Essen, aber auch die Schlaflosigkeit infolge des Juckens.

Szmurlo erwähnt, daß von französischen Autoren Fälle von Pemphigus mit leichtem Verlauf beschrieben wurden, sogenannter Pem-

Digitized by Google
Original from UNIVERSITY OF CALIFORNIA
Generated on 2019-10-24 15:33 GMT / http://hdl.handle.net/2027/uc1.b3252765
Public Domain in the United States, Google-digitized / http://www.hathitrust.org/access_use#pd-us-google

phigus benignus. An der Schleimhaut pflegen nur einige Blasen aufzutreten, die nach einiger Zeit verschwinden.

Zu dem von Dobrowolski vorgestellten Fall von Gumma bemerkt Sokolowski, daß er einen Fall von hereditärer Syphilis bei einem 6jährigen Mädchen in Form einer Infiltration der Epiglottis und der Uvula beobachtet hat. An der hinteren Fläche der Epiglottis war ein Belag, die Temperatur stieg auf 40°, so daß man Verdacht auf Diphtherie haben konnte. Die Pat. wurde nach Busk geschickt. Nach 4 Jahren vollständiger Gesundheit erkrankte die Pat. in der Nacht plötzlich an einem Erstickungsanfall, so daß ein herbeigerufener Chirurg die Tracheotomie ausführen wollte. Sokolowski erkannte im Larynx und im Pharynx ein ganz ähnliches Krankheitsbild wie früher. Es war also ein Rezidiv in derselben Form und in demselben Organ, eine seltene Erscheinung bei Syphilis, wo die Rezidiven gemeiniglich an anderen Stellen aufzutreten pflegen. Nach entsprechender Behandlung (Jod) trat wieder Besserung ein. Eine Schwester dieses Kindes erkrankte im 40. Jahr an Iritis luetica, ein Bruder im 35. Jahr bekam plötzlich Schwindel; bei der Untersuchung fand man Erscheinungen einer frühzeitigen Arteriosklerose bei einem jungen Menschen. Man ersieht daraus, in wie schweren Formen Lues hereditaria bei einigen Personen derselben Familie auftreten kann. Was die hereditäre Syphilis im Kehlkopf betrifft, hat Sokolowski auch Fälle in Form von bloßer Heiserkeit gesehen; an den Stimmbändern waren ausschließlich Veränderungen von hypertrophischem Charakter.

Pieniazek führt die Beschreibung eines Falles von **Paresis des Oesophagus** bei einem $2^1/_2$jährigen, an Schlingbeschwerden leidenden Kinde an. Pat. kann keine festen Speisen schlucken, flüssige Speisen schluckt er bald besser, bald schlechter. Die gegenwärtige Krankheit begann vor 9 Monaten plötzlich mit Erbrechen, dann Temperatursteigerung auf 39°; der Arzt diagnostizierte Diphtheritis und injizierte Serum. Nach 2 Wochen Liegens erhob sich das Kind, war aber sehr schwach und damals wurden die Symptome bemerkt, die bis jetzt anhalten. Durchleuchtung. An der Photographie bemerkt man den Bismutbrei an den Wänden verteilt und in Form eines bis an die Cardia reichenden Streifens. Grudzinski diagnostizierte Atresia oesophagi. Auf Grund der von Holzknecht in der Zschr. f. klin. Medizin beschriebenen Fälle hat diese Annahme viel Wahrscheinlichkeit für sich; ungewöhnlich erscheint nur das Alter des Kindes, $2^1/_2$ Jahre, während der jüngste Pat. Holzknechts 20 Jahre zählte. Als ätiologisches Moment muß Diphtherie angenommen werden und tatsächlich findet man bei Rosenheim die Erwähnung, daß Diphtheritis die Ursache dieses Leidens bilden kann. Die besten Resultate für die Diagnose des Leidens gibt die Radioskopie.

Aussprache.

Erbrich stimmt der Diagnose „Atonie" nicht bei, sondern betrachtet die Krankheit als Paresis oesophagi — als eine Störung in der Innervation der Speiseröhre, um so mehr, als in der Anamnese Diphtheritis vorkommt.

Grudzinski erwähnt, daß diese Frage auf dem letzten radiologischen Kongresse an einer Reihe von Fällen besprochen worden ist, von denen einige als Atonie, andere als Paresis des Oesophagus bezeichnet

Digitized by Google
Original from UNIVERSITY OF CALIFORNIA
Generated on 2019-10-24 15:33 GMT / http://hdl.handle.net/2027/uc1.b3252765
Public Domain in the United States, Google-digitized / http://www.hathitrust.org/access_use#pd-us-google

werden konnten, da das radiologische Bild in beiden Prozessen ungleichartig ist.

Erbrich bemerkt, daß zwischen Atonie und Paresis ein bedeutender Unterschied in der Prognose besteht, welche bei der Atonie eine schlechte ist, während sich die Paresis, besonders nach Diphtherie, bessert.

Lubliner rät, im gegebenen Falle physikalische Therapie anzuwenden.

Rapaport stellt das 8jährige Mädchen, welches in der vorigen Sitzung demonstriert worden war, nach Heilung des **Gumma im Pharynx** wieder vor; nach 24 Einreibungen mit der grauen Salbe erfolgte vollständiger Schwund des Gumma.

Szmurlo demonstriert 1. das Röntgenogramm eines **Divertikels im oberen Teil des Oesophagus.** Der 49jährige Pat. klagt seit einigen Jahren über erschwertes Schlingen, besonders von Flüssigkeiten und über häufiges Erbrechen. Die Untersuchung mit dem Oesophagoskop und mit der Sonde ergab ein Hindernis in der Entfernung von 24 *cm* von den Zähnen. Die Durchleuchtung ergab Oesophaguserweiterung;

2. eine Pat., bei der er wegen **doppelseitiger eitriger Entzündung des Tränensackes** die Eröffnung des Sackes von der Nasenseite nach der Methode von West vorgenommen hat.

Aussprache.

Meyerson hält den letzten Fall für beachtenswert, da er eine neue Operation betrifft, die zwar recht schwierig, aber ganz rationell ist, da sie eine Verengerung beseitigt, die an verschiedenen Stellen des Tränensackes sich befindet.

Chorazycki meint, daß der Anfangserfolg nach der Operation fast immer ein guter ist, daß aber später eine Verschlimmerung erfolgt, das Tränenträufeln wiederkehrt usw. Dann beschreibt Chorazycki seine eigene Methode: eine dünne Sonde mit abgestumpftem Ende wird vorsichtig in den Sack eingeführt, sein Griff so gehoben, daß er mit der Horizontalebene einen Winkel von 30—40° bildet. Durch Druck auf das Tränenbein wird dieses durchbrochen, wodurch man in den vorderen Teil des mittleren Nasenganges gelangt, dann wird ein entsprechender Teil des Stirnfortsatzes und des Tränenbeines abgemeißelt. Mit Hilfe der erwähnten Sonde, welche dem Operierenden den Weg zeigt, kann das Tränenorgan an verschiedenen Stellen geöffnet werden, je nach dem Sitze der Stenose. Überhaupt ist die Operationstechnik noch nicht endgültig stabilisiert und es ist bis jetzt noch nicht bekannt, ob es besser ist, nach West zu verfahren und eine kleine Öffnung zu machen, oder eine große Öffnung nach dem Grundsatz von Totti, dem es darum zu tun ist, daß die Schleimhaut der Nase und die zurückbleibenden äußeren Teile des Sackes eine Ebene bilden sollen. Im allgemeinen ist es noch zu früh, über die Resultate der Operation zu sprechen, was erst nach einigen Jahren möglich sein wird.

Szmurlo meint, daß das Tränenträufeln wahrscheinlich auch nach der Operation nicht aufhören wird, es kommt jedoch hauptsächlich auf die Beseitigung der Eiterung an, welche gefährlich ist, besonders wenn der Pat. an einer anderen Augenaffektion erkrankt. Was die Operationsmethode von Chorazycki betrifft, hält sie Szmurlo für gefährlich, da leicht

Generated on 2019-10-24 15:33 GMT / http://hdl.handle.net/2027/uc1.b3252765
Public Domain in the United States, Google-digitized / http://www.hathitrust.org/access_use#pd-us-google
Digitized by Google
Original from UNIVERSITY OF CALIFORNIA

eine fausse route gebildet werden kann. Am besten ist es, genau nach den Angaben von West zu operieren.

Marcinski fragt nach dem Prozent der Heilungen nach der West-Operation. Totti hat 50% Heilungen angegeben, fügt jedoch hinzu, daß davon viele Pat. an Tränenträufeln leiden. Es ist daher wichtig zu wissen, wieviel Heilungen West und andere Autoren erhalten.

Chorazycki stellt 2 nach West operierte Pat. vor.

Marcinkowski stellt einen 45jährigen, seit 8 Wochen kranken Pat. mit folgendem Larynxbild vor: Auf der Epiglottis ein ausgedehntes Infiltrat mit einem sichtbaren Gewebsdefekt auf der linken Seite infolge einer vernarbten Ulceration, die Stimmbänder infiltriert, ohne Verschwärung. In den Lungen keine Veränderungen, im Sputum keine Bacillen. Die Wassermannsche Probe positiv, weshalb dem Kranken seit einigen Wochen K.-I. gereicht wird. Marcinkowski betrachtet den Fall als mit **Tuberkulose komplizierte Syphilis.**

Chorazycki zeigt Zeichnungen, welche die **anatomischen Verhältnisse des Naseninnern und des Tränenorgans** darstellen, und erklärt, in welcher Weise er bei der Ausführung der Punktion des Tränensackes mit Hilfe der von ihm angewandten Sonde verfährt.

Aussprache.

Oppenheim bemerkt, daß die Orientierung selbst bei schmaler Nase durch die Punktion durchaus nicht erleichtert wird.

Kaczynski macht darauf aufmerksam, daß die forcierte Einführung der ziemlich scharfen Sonde von Chorazycki gefährlich ist und die Ursache einer fausse route werden kann. Die von West vorgeschlagene Operation zur Eröffnung des Tränensackes erachtet er nicht als eine radikale, da sich die Öffnungen mit der Zeit schließen können. Deshalb empfiehlt Kaczynski den natürlichen Weg nach Kilian.

Chorazycki hebt hervor, daß es wichtig ist, das sogenannte Operationsterrain genau zu umschreiben, besonders in pathologischen Fällen, z. B. wo eine Vergrößerung der vorderen Siebbeinzellen oder des vorderen Endes der mittleren Muschel u. dgl. besteht. Er führt einen Fall an, wo der vordere Teil des mittleren Nasenganges von einem aus Granulationen und einem harten, mit Eiter bedeckten Gewebe bestehenden Tumor eingenommen war. Erst nach perkanikulärer Durchbohrung des Sackes konnte man sich darüber Rechenschaft geben, wo sich der hintere Rand des Stirnfortsatzes des Oberkiefers befindet, auf dessen Abmeißelung es eben bei der Eröffnung des Tränenorganes von der Nase aus ankommt.

Polanski beschreibt die Krankengeschichte eines Falles von **durch Pneumokokken verursachten Ulcerationen im Pharynx und Larynx.** Die 34jährige Magd wurde mit der Diagnose Rheumat. artic. acutus aufgenommen. Später entwickelte sich Endokarditis, Perikarditis und doppelseitige Pleuritis. Milzvergrößerung, Temperatur 39,5°, kurz das Bild einer allgemeinen Infektion. Einen Monat später Verschwärungen im Pharynx. Die Untersuchung ergibt: Pat. abgeschwächt, abgezehrt, Temperatur 37,8°, cervicale und submaxillare Drüsen vergrößert und tastempfindlich. Die Nasenschleimhaut im entzündlichen Zustand mit einer großen Menge schleimig-eitriger Sekretion bedeckt. An der rechten geröteten Mandel 3,

Digitized by Google
Original from UNIVERSITY OF CALIFORNIA
Generated on 2019-10-24 15:33 GMT / http://hdl.handle.net/2027/uc1.b3252765
Public Domain in the United States, Google-digitized / http://www.hathitrust.org/access_use#pd-us-google

an der linken 2 ovale Geschwüre, auf der rechten pharyngealen Seitenfalte ein großes Ulcus, im Larynx bedeutendes Epiglottisödem, die ganze linke obere Hälfte der Epiglottis stellt eine ulcerierende Oberfläche vor. Sämtliche Ulcera sind ähnlich, mit einem festanliegenden, grauen Belag bedeckt, hochgradige Schmerzhaftigkeit. Im Belag weder diphtheritische noch tuberkulöse Bacillen zu finden, wohl aber eine fast reine Kultur von Pneumokokken. Nach 5wöchentlicher lokaler Behandlung Heilung sämtlicher Geschwüre.

Aussprache.

Debinski macht darauf aufmerksam, daß Pneumokokken sich auch in der gesunden Mundhöhle finden können.

Polanski gibt diesen Einwand zu, bemerkt jedoch, daß wir behufs ätiologischer Aufklärung eines Falles außer der Untersuchung des Sekretes und der Kultur ein anderes Hilfsmittel nicht besitzen.

Rappaport stellt vor 1. ein 6jähriges Mädchen mit **Gumma tonsillae dextr. et Keratitis luetica bilateralis.** Seit 2 Wochen Halsschmerzen, seit 4 Monaten Leiden an den Augen. Der Vater hat Syphilis überstanden, 2 Brüder sollen gesund sein;

2. einen bei der Warzenfortsatztrepanation aus dem rechten Ohre entfernten Sequester bei einem seit 6 Monaten an übelriechender Ohreiterung leidenden $2^1/_2$jährigen Kinde. Seit 4 Monaten eine Fistel hinter dem Ohr. Lähmung des rechten Facialis. Mit der in den Gehörgang eingeführten Sonde wird beweglicher Knochen durchgefühlt. In beiden Lungen katarrhalische Veränderungen (Tuberkulose?). Diagnose: **tuberkulöse Caries des Warzenfortsatzes.** Der Sequester nahm den ganzen Warzenfortsatz und fast die ganze Pyramide ein; die Dura und der Sinus transversus waren bloßgelegt.

Erbrich demonstriert einen 8jährigen Knaben mit einer großen **Cyste auf der aryepiglottischen Falte;** die seit der Geburt bestehende Heiserkeit hat sich seit einigen Monaten gesteigert; Atemnot besteht während der Ruhe nicht, tritt jedoch seit einigen Monaten beim Laufen auf.

Meyerson spricht: **Über arterielle Blutungen nach Tonsillektomie.** Einen solchen Fall hat er unlängst bei einem 16jährigen Mädchen beobachtet, bei dem nach dem Ausschneiden der linken Mandel mit dem Tonsillotom Blut aus einer Arterie spritzte. Meyerson übte schnell einen Druck mit dem linken in die Mandelnische eingeführten Zeigefinger aus, während er mit der rechten Hand die Carotis communis komprimierte, worauf die Blutung nach einigen Minuten stand. Etwas später trat eine parenchymatöse Blutung auf, welche nach einiger Zeit durch Ätzung mit Chromsäure gestillt werden konnte.

Aussprache.

Chorazycki meint, daß der angeführte Fall nicht bedrohlich war, viel gefährlicher sind jene Blutungen, die erst eine Stunde oder später nach der Operation auftreten, und führt die Arbeit von Damianos und German an, wo 15 Fälle von Blutungen nach Tonsillenexcision zusammengestellt sind. Behufs Stillung der Blutungen rät Chorazycki entweder die temporäre Kompression der Carotis communis oder die Applikation des Mikuliczschen Instrumentes auf 24 Stunden, doch sind harte Pelotten nicht gut, weshalb sterilisierte Gaze untergelegt werden soll.

Digitized by Google
Original from UNIVERSITY OF CALIFORNIA
Generated on 2019-10-24 15:33 GMT / http://hdl.handle.net/2027/uc1.b3252765
Public Domain in the United States, Google-digitized / http://www.hathitrust.org/access_use#pd-us-google

Meyerson empfiehlt die Vernähung der Gaumenbögen nach vorhergehender Einlage eines Tampons von Jodoformgaze.

Rapaport und Erbrich empfehlen eine 12stündige Anwendung der hämostatischen Pinzette.

B. Aus den Sitzungen des Warschauer oto-laryngologischen Vereins.

Lubliner stellt 2 Fälle von **Laryngo- und Tracheosklerom** vor, die er mittelst Autovaccine zu behandeln beabsichtigt.

Aussprache.

Szleifensztein hat mit dem Impfstoff von Korzicki bei Sklerom keinen positiven Erfolg erreicht, über die ausländische Vaccine hat er keine Erfahrung.

Lubliner hat nach der Anwendung der Korzickischen Vaccine Temperatursteigerung gesehen und hat, aufgemuntert durch die vorgestellten Fälle, die Absicht, die Brunnersche Vaccine bei Sklerom anzuwenden.

Gantz erwähnt, daß bei der Anwendung der Wiener Impfstoffe keine positive Wirkung gesehen wurde.

Moczulski stellt einen Pat. mit **Ulcus nasi gonorrhoicum** vor. Der 27jährige, an Urethritis gonorrhoica leidende Pat. kratzte sich vor 5 Wochen an der linken Nasenöffnung. Es entstand ein kleines, sich immer vergrößerndes Geschwür, welches den unteren Rand des linken Nasenflügels und einen Teil der angrenzenden Basis der Nasenöffnung einnahm und von reichlichem schleimig-eitrigem Sekret bedeckt war; Grund uneben, stark hyperämisch, leicht blutend. Die Ränder der Nasenöffnung geschwollen. Im Geschwürsekret Gonokokken, im Blute kein Wassermann.

Gantz verliest den **Fragebogen betreffend Sklerom.**

Tryjarski stellt einen 22jährigen Pat. mit **Sklerom der Nase und des Pharynx** vor. Am Naseneingang und an den Muscheln Infiltrationen, die Choanen auf 2—3 *mm* Durchmesser verengt, der Fundus pharyngis infiltriert, an den Seiten des Pharynx und der hinteren Nasenöffnungen hartes Bindegewebe, an Stelle der fehlenden Uvula eine Narbe. Tryjarski erweiterte die Nasenöffnungen und das Lumen der Nase mit Galvanokauter, Conchotom und scharfem Löffel. Pat. atmete frei. Dann verwendete er Röntgenbeleuchtung und subcutan Autovaccine. Pat. erhielt bis jetzt 12 Beleuchtungen, 18 Autovaccineinjektionen. Erst nach den 3 letzten Injektionen trat eine Reaktion in Form von Temperatursteigerung, Gefühl der Zerschlagenheit und Kopfschmerzen auf, weshalb weitere Impfungen eingestellt wurden.

Aussprache.

Heryng betont die Zweckmäßigkeit der chirurgischen Behandlung, die er in ähnlichen Fällen mit gutem Erfolge anwendet.

Tryjarski stellt einen 65jährigen Pat. mit **Leukoplakia linguae** vor. Pat., Arbeiter bei der Kanalisierung, mit Excessus in tabacco leidet seit einigen Jahren an Trockenheit der Zunge. Auf der linken seitlichen und oberen Fläche der Zunge eine weißer, 6 *cm* langer, glänzender, glatter,

Digitized by Google
Original from UNIVERSITY OF CALIFORNIA
Generated on 2019-10-24 15:33 GMT / http://hdl.handle.net/2027/uc1.b3252765
Public Domain in the United States, Google-digitized / http://www.hathitrust.org/access_use#pd-us-google

trockener, nicht schmerzhafter, nicht infiltrierter Streifen. Submaxillare Drüsen nicht vergrößert.

Heryng stellt einen Fall von **Vernarbung tuberkulöser Infiltrate des Kehlkopfes** vor. Die Krankheit begann im Januar 1913 infolge von Verkühlung. Im Juni stellte sich der 36jährige Pat. wegen Schlingbeschwerden vor, welche auf die linke Seite lokalisiert waren und manchmal ins Ohr ausstrahlten. Husten gering, Auswurf wenig, mit spärlichen Kochschen Bacillen. Appetit normal. Stimme wenig verändert. Vor 2 Jahren linksseitige Pleuritis, Resorption nach 2 Monaten. In beiden Lungen tuberkulöse Veränderungen. In der Familie einige Todesfälle an Lungentuberkulose. Laryngoskopisch: die Epiglottis schmal, spitzbogenförmig, gesenkt. Nach ihrer Abhebung mit dem Reichertschen Spatel zeigt sich Rötung und Verdickung des linken Santorinischen Knorpels, Stimmbänder unverändert. Heryng durchschnitt die Epiglottis mit dem galvanokaustischen Messer und erreichte nach 3 Wochen vollständige Vernarbung und nach 2maliger Punktur mit dem scharfen Galvanokauter erreichte er eine bedeutende Verminderung des Infiltrats des Santorinischen Knorpels und Aufhören der Schlingschmerzen. Drei Monate später kam der Pat. wieder wegen Schmerzen beim Schlingen. Die Untersuchung ergab wieder Infiltration der Epiglottis, Verdickung und Rötung des Santorinischen Knorpels. Heryng wiederholte dieselbe Behandlung unter energischer Kauterisierung des Knorpels. Die Reaktion war bei Anwendung von Pinselungen mit Malachitgrün nicht sehr groß. Der Schorf fiel nach 2 Wochen ab. Keine Schlingschmerzen. Allgemeinzustand ziemlich gut, Stimme rein.

Moczulski stellt einen 38jährigen, an Lungentuberkulose kranken Pat. mit **Pachydermie der Stimmbänder** vor. Laryngoskopie ergibt: An den Rändern der wahren Stimmbänder eine rote, von den Stimmfortsätzen bis zur Hälfte der Stimmbänder reichende Verdickung. Die Verdickung des rechten Bandes bildet eine Rinne, in welche bei der Phonation die kammartige Verdickung des linken Bandes zu liegen kommt.

Heryng spricht über **Angina phlegmonosa necrotica** und stellt makroskopische und mikroskopische Präparate des besprochenen Falles vor. Unter Mikroskop sieht man spindelförmige Kölbchen, welche an Bact. Vincenti erinnern. Heryng bespricht die Angina Vincenti.

Aussprache.

Srebrny erachtet den besprochenen Fall trotz der Anwesenheit von B. Vincenti nicht als Angina Vincenti, da sonst das mikroskopische Bild fast eine Reinkultur darstellen müßte, oder wenigstens müßten diese Bakterien alle anderen überwiegen. Srebrny zählt diesen Fall zu den septischen, der wahrscheinlich von einem verdorbenen Zahn seinen Ursprung nahm.

Karbowski erwähnt 4 Fälle von Angina Vincenti, in denen das Mikroskop immer eine Reinkultur im untersuchten Mandelsekret nachwies, nur in einem Falle, bei einem jungen, über Halsschmerzen klagenden Mädchen fand sich eine nicht reine Kultur dieser Kölbchen.

Chorazycki hebt die Anwesenheit einer Fistel im vorderen Gaumenbogen im besprochenen Fall hervor. Solche Fisteln sprechen sehr oft für die Gegenwart eines Fremdkörpers in der Tiefe. Chorazycki konnte

Digitized by Google
Original from UNIVERSITY OF CALIFORNIA
Generated on 2019-10-24 15:33 GMT / http://hdl.handle.net/2027/uc1.b3252765
Public Domain in the United States, Google-digitized / http://www.hathitrust.org/access_use#pd-us-google

sich öfter überzeugen, daß solche Fisteln sich erst dann vollkommen schließen, wenn der Fremdkörper mit dem Eiter sich nach außen entleert. Die Gegenwart von B. fusiformis in diesem Fall erachtet er als zufällig.

Szleifenszteín meint, daß den spindelförmigen Kolben keine so entscheidende Bedeutung zukomme, da diese oft in der bakteriologischen Flora der Mundhöhle, besonders in den nekrotisierten Partien, angetroffen werden. Szleifenszteín zählt zu Angina Vincenti nur solche Fälle, bei denen mikroskopisch fast eine Reinkultur von B. Vincenti gefunden wird. Solche Fälle hat er oft gesehen. Sie verliefen immer gut. Nur ein Fall mit Angina necrotica endete letal.

Heryng meint, daß solche Unterschiede im Verlaufe dieser Krankheit beweisen, daß dieselbe verschiedene Formen annehmen kann, leichte, schwere und letale. Seine 5 Fälle, von denen 2 letal endeten, zählt er zu den schweren.

Srebrny erwähnt, daß er schon vor Monaten darauf aufmerksam gemacht hatte, daß, wo eine Fistel im Gaumenbogen besteht, ein Fremdkörper gesucht werden müsse. Im Falle von Heryng waren es nekrotische Massen, nach deren Ausstoßung die Fistel sich schloß. Auch er zählt zu Angina Vincenti nur Fälle mit Reinkultur der fusiformen Bacillen im Mandelsekret.

Karbowski behauptet, daß man solche Reinkulturen in dieser Krankheit nur in den ersten Stadien gewöhnlich findet, während später eine gemischte bakteriologische Flora auftritt.

Chorazycki bespricht die **Behandlung der peritonsillären Abscesse.** Er eröffnet gewöhnlich die typischen, die sogenannten supratonsillären Abscesse, an der Stelle ihrer größten Ausbuchtung. Er hatte nur einmal eine Blutung; solche Blutungen können auch ohne operativen Eingriff auftreten. In nichttypischen Abscessen verhält er sich exspektativ. Die Öffnung mit dem Häkchen gelingt nicht immer und er mußte oft das Häkchen mit dem Messer vertauschen.

Heryng stimmt dem Vorredner bezüglich der Behandlung atypischer Abscesse bei. Die Verwendung des Häkchens ist Sache der Übung; je größer diese, um so sicherer der Erfolg.

Heryng stellt einen 40jährigen Pat. vor, den er mit der Doppelkürette vor 12 Jahren wegen **tuberkulöser Infiltration des Santorinischen Knorpel,** vor 3 Monaten wegen einer solchen **Infiltration an der hinteren Larynxwand** operiert hat. Pat. fühlte sich seit damals vollkommen gut, arbeitsfähig, spricht viel. Gegenwärtig Heiserkeit, kein Fieber. Aussehen gut. Im Kehlkopf Infiltration an der hinteren Wand, Hyperämie der wahren Stimmbänder. Es handelt sich um ein Rezidiv einer tuberkulösen Infiltration.

Karbowski stellt seinen Pat. zum zweiten Male nach der Behandlung mit Elektrolyse vor. Vor 6 Monaten erfüllte der **Tumor die ganze linke Nasenrachenhöhle;** gegenwärtig ist diese vollkommen frei, nur hie und da sind noch Borken zu sehen. Der gestielte Rest des Tumors wurde mit der kaustischen Schlinge entfernt.

Moczulski stellt einen 24jährigen Pat. mit **tuberkulösen Ulcerationen** an der Mandel, am hinteren Bogen und in der supratonsillären Höhle links bei geringen tuberkulösen Veränderungen in den Lungen vor.

Digitized by Google
Original from UNIVERSITY OF CALIFORNIA
Generated on 2019-10-24 15:33 GMT / http://hdl.handle.net/2027/uc1.b3252765
Public Domain in the United States, Google-digitized / http://www.hathitrust.org/access_use#pd-us-google

Heryng spricht **„Über die Anwendung von Seifenspiritus bei fötidem Nasenkatarrh und bei chronischen trockenen Katarrhen des Pharynx.** Er hat diese Methode oft angewendet und gute Wirkungen gehabt.

Aussprache.

Szleifensztein sieht keinen Vorzug dieses Mittels vor der Lugolschen Flüssigkeit, welche er als jodhaltiges zu den mächtigsten bakteriologischen Mitteln zählt. Er hat oft gute Wirkung bei Anwendung der Lugolschen Lösung in trockenen Rachenkatarrhen gesehen.

Heryng hat lange die Lugolsche Flüssigkeit bei diesen Krankheiten ohne Erfolg angewendet, während er mit Seifenspiritus zufrieden ist, weshalb er den Versuch mit demselben bei einem größeren Material warm anempfiehlt. Mikulicz schätzt Seifenspiritus mit Rücksicht auf dessen bakteriologische Eigenschaften hoch.

Mesz hat bei übelriechenden Nasenkatarrhen gute Wirkungen mit Phenolum sulphoricinicum Merck erreicht. Schon nach 15 Minuten trat eine starke Reaktion einer lokalen, oft auch einer Reizung der Nachbarorgane, wie Tränenträufeln, Kopfschmerzen, auf.

Heryng erinnert, daß er als erster vor Jahren mit diesem Mittel behandelte. Er hat seinerzeit einen Fall von Kehlkopfpapillomen beschrieben, welcher wiederholt wegen Rezidiven erfolglos operiert worden war und durch Bepinselung mit Sulphonicinphenol zur Heilung gebracht worden ist.

Srebrny erwähnt, daß Ruault dieses Mittel in die Rhino-Laryngologie eingeführt hat. Srebrny hält Seifenspiritus für ein austrocknender Mittel, dessen Anwendung bei trockenen Katarrhen deshalb als nicht zweckmäßig erscheint. Er wendet bei solchen Zuständen andere Mittel, wie z. B. Tamponierung der Nase, an.

Heryng bemerkt, daß Seifenspiritus, der 70% Alkohol enthält, nicht entwässernd wirkt, wohl aber reizt, die Schleimhaut hyperämisiert, durchtränkt, die Abstoßung der Krusten erleichtert und die trockene Schleimhaut durchfeuchtet. Auf eine bezügliche Anfrage erwidert Heryng, daß er dieses Mittel nur bei Bepinselung der Nase nach Zerstäubung mit 2% Kokain anwendet.

Heryng spricht: **„Über Laryngostomie** und demonstriert entsprechende Zeichnungen (s. Referat).

Aussprache.

Szleifensztein bespricht den Unterschied zwischen Laryngostomie und Laryngofissur. Erstere wendet er zumeist bei Laryngosklerom an. Die eigentliche Schwierigkeit besteht hier in der Verbandbehandlung. Diese Methode erfordert gewöhnlich einen ergänzenden Eingriff — eine Plastik. Die Laryngofissur eröffnet dem Chirurgen den Weg des Kehlkopfinnern und wird meist bei Larynxcarcinom angewendet.

Srebrny erwähnt, daß bei Larynxstenose gewöhnlich nach der Tracheotomie ein Rohr mit oberem Ansatz, ein sogenanntes „Dupuis-Rohr", oder von T-Form eingeführt wird. Den Fall von Heryng hatte Srebrny später in seiner Behandlung und er konstatiert, daß der Kehlkopf nicht vernäht war, also eine Laryngostomie vorlag. Der Pat. trug ein „Dupuis-Rohr" und konnte bei verstopfter Kanüle nicht atmen. Sre-

Digitized by Google
Original from UNIVERSITY OF CALIFORNIA
Generated on 2019-10-24 15:33 GMT / http://hdl.handle.net/2027/uc1.b3252765
Public Domain in the United States, Google-digitized / http://www.hathitrust.org/access_use#pd-us-google

brny konstatierte an der laryngealen Oberfläche der Epiglottis ein Granulom, welches er auf operativem Wege entfernte. Die Entstehung desselben erklärt er durch Reibung des oberen Rohrendes an der Epiglottisoberfläche, weshalb er in ähnlichen Fällen gewöhnlich blind endigende Röhren verwendet. Srebrny beschreibt einen von ihm beobachteten Fall eines 4monatlichen Kindes, welches am 4. Tag nach einer Angina Erstickungsanfälle hatte. Intubation ohne Resultat, Tracheotomie, 4 Wochen atmete das Kind durch die Kanüle. Dekanülement unmöglich wegen Vernarbung des unteren Larynxabschnittes. Dilatation von oben mit Schrötterschen Dilatatoren und Sondierung ohne Erfolg. An dem nun 2jährigen Kind excidierte Gluck den vernarbten Teil des Kehlkopfes. Das Resultat war gut. Das Kind trug einige Jahre die Kanüle; die Vernähung der Trachealöffnung erfolgte nach 12 Jahren. Gegenwärtig ist Pat. 16 Jahre alt, atmet gut, fühlt sich wohl, spricht mit reiner Stimme. Schmiegelow macht in solchen Fällen gewöhnlich die Laryngofissur und führt in den Kehlkopf einen Drain ein, den er mit einem Draht befestigt.

Srebrny sieht in den offenen Röhren keinen Vorzug und zieht aus den angeführten Gründen ein geschlossenes Rohr vor.

Heryng betont, daß seine Methode in mehr als 70 Fällen Anwendung fand, was ihre Brauchbarkeit beweist. Die Expektoration ist durch ein gerades Rohr für den Kranken viel leichter, als bei einem gebogenen Trachealrohr. Aus diesem Grunde verwendet er bei seiner Methode offene Röhren.

Chorazycki beschreibt einen Fall von Scleroma laryngis, betreffend eine 32jährige Frau, bei der vor 15 Jahren wegen Stenose die Laryngotomie ausgeführt worden war. Da Pat. schlecht atmete, führte Chorazycki die Tracheotomia media aus und durchschnitt den ganzen Kehlkopf und die Trachea. Unter der ersten Trachealöffnung stellte er ein Rohr ein, darüber einen Drain, den er mit Nähten befestigte, um die Einführung des Drains von unten in den Kehlkopf zu erleichtern, indem der Drain durch die Öffnung in der Trachea mit der Pinzette gefaßt und nach oben geschoben wird. Dabei überzeugte er sich, daß, wenn das Ende des Drains die Epiglottis nicht berührt, diese den Kehlkopfeingang gut verschließt. Nach 5 Wochen war Pat. gesund.

Königstein stellt einen Pat. vor, bei dem er vor 7 Jahren **Exstirpation des Larynx wegen Sarkom** vorgenommen hat. Nach der halbseitigen Resektion des Larynx war nach 3 Monaten Rezidiv erfolgt. Dann hat Gluck in Berlin den ganzen Kehlkopf, einen Teil der Schilddrüse, des Zungenbeins, des Pharynx und zahlreiche Halsdrüsen excidiert. Ein Jahr später konstatierte Königstein einen malignen Tumor in der Nasenrachenhöhle mit Affektion des Mittelohrs. Nach Anwendung von X-Strahlen und nach einer 6wöchentlichen Behandlung mit Arsenik subcutan erfolgte vollständige Heilung. Seit 6 Jahren kein Rezidiv. Der 31jährige Pat. ist vollständig gesund, arbeitet geistig, kränkt sich nur, weil seine Sprache sehr still und schwer verständlich ist.

Aussprache.

Lubliner meint, daß die Sprache bei solchen Pat. sich wenig bessert.

Digitized by Google
Original from UNIVERSITY OF CALIFORNIA
Generated on 2019-10-24 15:33 GMT / http://hdl.handle.net/2027/uc1.b3252765
Public Domain in the United States, Google-digitized / http://www.hathitrust.org/access_use#pd-us-google

Srebrny bemerkt, daß man auf die Besserung der Sprache geduldig warten und der Pat. ständig Sprachübungen machen muß.

Pieniazek demonstriert **2 Fremdkörper,** Knochenstücke, die von dem Kehlkopf eines Kindes bzw. aus dem Oesophagus einer erwachsenen Person entfernt worden sind.

M. Hertz stellt vor 1. einen Fall mit einer **Rachenfistel.** Der 14jährige Pat. leidet seit 3 Monaten an Halsschmerzen und an einer gewissen Schwierigkeit bei Neigung des Kopfes; nach einem Monat Schmerzen im Rachen und erschwertes Schlingen. Gegenwärtig Bewegung des Kopfes nach rückwärts schmerzhaft, in der Nacht oft Erwachen infolge der Rachenschmerzen, flüssige Speisen werden leicht, feste schwer geschluckt. Pat. schwächlich, hat in der Kindheit Masern, Scharlach, Pneumonie, vor zwei Jahren einen schweren Abdominaltyphus überstanden. Auf der linken Seite der hinteren Rachenwand findet man in der Höhe des 4.—5. Halswirbels auf der geröteten und geschwellten Schleimhaut eine 1 *cm* tiefe, auf nackten Knochen führende Fistel mit erhabenen Rändern. Die submaxillären Drüsen mäßig vergrößert, nicht schmerzhaft; an den Lungen keine Veränderung. Die Röntgendurchleuchtung weist keine pathologischen Veränderungen in den Wirbeln nach.

2. Eine 17jährige, seit 14 Jahren an **rechtsseitiger Ohreiterung** leidende Pat. Seit einer Woche heftige Schmerzen im Kopf und im rechten Ohr und nächtliche Delirien, seit gestern Bewußtlosigkeit und Krämpfe. Die Untersuchung ergab: im rechten Ohr Fehlen des Trommelfells, eine große Menge fötiden Eiters. Pat. bewußtlos, reagiert stark auf Druck in der rechten Schläfengegend und am Warzenfortsatz; deutliche Nackensteifheit. Reflexe gesteigert, Bauch eingesunken. Kernig positiv. Puls verlangsamt, schwache Reaktion der Pupillen, im Augenhintergrund Erweiterung der Gefäße, Temperatur 39° C. Der Lendenstich ergibt gesteigerten Druck der trüben, zahlreiche Leukocyten, darunter auch multinucleäre, enthaltenden Cerebrospinalflüssigkeit. Bei der Trepanation zeigt sich der Warzenfortsatz sklerotisch, das Antrum klein, in der Paukenhöhle Granulationen und Eiter, der Sinus unverändert. Nach Abmeißelung der oberen Wand des Antrums ergoß sich viel übelriechender Eiter aus der hinteren Schädelhöhle. Die Dura an der Grenze zwischen hinterer und mittlerer Schädelgrube in der Ausdehnung einer Silbermünze zerstört, die trübe, hyperamische weiche Hirnhaut durchscheinend. Am folgenden Tag Temperatur 37,8°, Nackensteife verschwunden; Pat. begann wieder die Umgebung zu erkennen. Weiterer Verlauf normal.

Aussprache.

Srebrny möchte im ersten Falle Tuberkulose der Halswirbelsäule diagnostizieren und schlägt Laminektomie vor.

Hertz teilt mit, daß das Röntgenogramm keine Veränderung in den Wirbeln nachwies und die Familie ihre Einwilligung zur vorgeschlagenen Laminektomie nicht geben wollte.

Mesz schlägt Korsettbehandlung vor; er hat einen ähnlichen Fall beobachtet, in welchem eine solche Behandlung eine bedeutende Besserung bewirkte; die Schmerzen haben ganz aufgehört.

Lubliner meint, daß in solchen Fällen sogenanntes Korsettragen großen Nutzen bringe.

Digitized by Google
Original from UNIVERSITY OF CALIFORNIA
Generated on 2019-10-24 15:33 GMT / http://hdl.handle.net/2027/uc1.b3252765
Public Domain in the United States, Google-digitized / http://www.hathitrust.org/access_use#pd-us-google

Garanowski möchte im zweiten Fall eher einen Extraduralabsceß als Meningitis diagnostizieren.

Königstein fügt hinzu, daß bei Kindern solche beschränkte Abscesse oft wie Meningitis verlaufen.

Szleifensztein bemerkt, daß ein extraduraler circumscripter Herd durch Reizung der Dura ähnliche Symptome wie im vorgestellten Fall zeigen kann. Die cerebrospinale Flüssigkeit ist dabei gewöhnlich steril und enthält Leukocyten.

Hertz begründet seine Diagnose Leptomeningitis circumscripta mit den Veränderungen an den Meningen. Die Cerebrospinalflüssigkeit wurde nicht bakteriologisch untersucht, hatte aber ein eitriges Aussehen. Bei Meningitis serosa ist diese Flüssigkeit gewöhnlich durchsichtig.

Gantz stellt ein mikroskopisches Präparat eines Falles von **Angina Vincenti** vor, welches fast bloße fusiforme Stäbchen darstellt.

Aussprache.

Szleifensztein hat oft solche Fälle beobachtet und ähnliche Präparate erhalten.

Srebrny kann nur solche Fälle als diese Krankheit anerkennen, bei denen Reinkulturen gefunden werden.

Tryjarski stellt vor 1. eine Pat. mit **Sklerom der Nase und der Nasenrachenhöhle.** Entfernung auf operativem Wege unter starker Blutung: gleichzeitige Anwendung von Autovaccine und Röntgenstrahlen.

2. Eine 24jährige Pat. mit **Rhino-, Rhinopharyngo- und Laryngosklerom.**

3 Eine 19jährige Pat., welche seit 3 Jahren über Schmerzen am harten Gaumen und im Rachen klagt. Fast der ganze harte Gaumen und die hintere Rachenwand mit stark wuchernden Granulationen bedeckt; ein Teil der Uvula zerstört, am harten Gaumen an 2 Stellen der Knochen bloßliegend. In der linken Nasenhöhle das Septum und der vordere Teil der unteren Muschel gleichfalls mit stark wuchernden Granulationen bedeckt. Das Ergebnis der pathologisch-anatomischen Untersuchung schwankt zwischen **Syphilis und Tuberkulose.** Wassermann negativ. Tuberkulinprobe schwach positiv.

Aussprache.

Szleifensztein hält die Behandlung von Sklerom mit Vaccinen für trügerisch; die Ärzte in Amerika und in Österreich haben bei dieser Behandlung keine positiven Resultate beobachtet.

Lubliner wendet auf seiner Abteilung den Brunnerschen Impfstoff an; er hat danach eine starke allgemeine Reaktion in Form von Fieber bis 39° und von Kopfschmerzen, aber keinen Einfluß auf das Wesen der Krankheit beobachten können.

Zebrowski hat im Verlaufe von 4 Jahren etwa 20 Fälle von Sklerom in verschiedenen Entwicklungsstadien gesehen und manchmal günstige Wirkung von Pinselungen mit Jodtinktur beobachtet; die Infiltrate wurden kleiner, die Nase wurde durchgängig. Zebrowski sieht bei Jodtinktur in dieser Krankheit eine ähnliche Wirkung wie bei der Milchsäure bei Tuberkulose der oberen Luftwege.

Generated on 2019-10-24 15:33 GMT / http://hdl.handle.net/2027/uc1.b3252765
Public Domain in the United States, Google-digitized / http://www.hathitrust.org/access_use#pd-us-google
Digitized by Google
Original from UNIVERSITY OF CALIFORNIA

Szleifensztein wendet oft Jodtinktur bei Tuberkulose der Nase und des Rachens an, aber meistens ohne Erfolg.

Tryjarski hat in seinen Fällen von Sklerom unbedeutende Temperatursteigerungen auch ohne Vaccinebehandlung beobachtet (bis zu 37,3°), aber nach derselben stieg die Temperatur manchmal auf 39° C.

Lubliner hat in seinen Fällen unter normalen Bedingungen keinen subfebrilen Zustand beobachtet.

Heryng behauptet, daß Sklerom je nach Form und Lokalisation verschiedene Behandlungsmethoden erfordert. Infiltrate sollen operiert werden. Er erinnert an einen seinerzeit von ihm beschriebenen Fall, in welchem er Infiltrate mit der Doppelkürette entfernte, wonach Pat. durch 10 Jahre sich wohl befand.

Gantz hält die Temperatursteigerung nach Impfbehandlung für eine Allgemeinreaktion des Organismus und sieht selbst in einer Temperatur von 39°, wenn sonst keine Erscheinungen einer Verschlimmerung des Zustandes auftraten, keine negative Seite dieser Behandlung.

Srebrny diagnostiziert in dem Falle mit **Ulcus palati duri** — Lupus vulgaris, wofür einigermaßen auch die positive Tuberkulinprobe spricht.

Heryng stellt 3 Fälle von Larynxtuberkulose vor, welche operativ mit günstigem Erfolge behandelt worden sind.

Aussprache.

Chorazycki meint zu dem Falle, in welchem die Epiglottis nach der Operation eine gespaltene Form annahm, daß die gewöhnliche Sattelgestalt der Epiglottis diese postoperative Form beeinflußte, da die Schlinge zumeist so schneidet, daß daraus eine wie in zwei Hälften geteilte Epiglottis resultiert. Chorazycki operiert hier gewöhnlich mit einem großen Conchotom mit Hilfe des Kirsteinschen Spatels, da diese Methode die Entfernung der entsprechenden Partien der Epiglottis leichter gestaltet, während die Schlinge oft abgleitet und gewöhnlich mehr seitwärts als von vorn schneidet. Deshalb dürfte sich die kaustische Schlinge zur Operation an der Epiglottis nicht eignen.

Lubliner fragt, wie sich die hintere Larynxwand verhalten hat, da die Glottis nicht vollkommen zu schließen scheint.

Gantz pflegt gleichfalls in schwierigen Fällen die Epiglottis erst mit dem Kauter zu durchschneiden und dann teilweise abzutragen.

Heryng meint, daß in der Wahl der Instrumente und der Operationsmethode wie überhaupt so auch an der Epiglottis die technische Übung entscheidet. Die Epiglottis war von der Dicke des Daumens, die hintere Kehlkopfwand war nicht tuberkulös affiziert.

Heryng in Erwiderung auf eine Anfrage über den Fall mit dem Infiltrat am linken falschen Stimmband bemerkt, daß hier die Diagnose auf Tuberkulose auf Grund der Anamnese, des Krankheitsverlaufes, des subfebrilen Zustandes und der Gegenwart von Tuberkelbacillen im Sputum gestellt wurde. Die gegenwärtige, unbedeutende Schwellung an der linken Kehlkopfseite schreibt er ihrem Reizzustande zu.

Lubliner stellt das anatomische Präparat des Kehlkopfes mit dem **Epiglottistumor** jenes Pat. vor, welcher in der vorigen Sitzung vorgestellt worden war und seitdem an einer Lungenblutung gestorben ist.

Digitized by Google
Original from UNIVERSITY OF CALIFORNIA
Generated on 2019-10-24 15:33 GMT / http://hdl.handle.net/2027/uc1.b3252765
Public Domain in the United States, Google-digitized / http://www.hathitrust.org/access_use#pd-us-google

Der Tumor umgreift nicht nur die Epiglottis, sondern senkt sich auch in die Tiefe in den Kehlkopf und besitzt eine unebene, ulcerierende Oberfläche.

Heryng demonstriert ein **Phantom** mit einer kolorierten Zeichnung der **durchleuchteten Kieferhöhle.**

(Schluß folgt.)

Referate.

I. Allgemeines.

Medianstellung des linken Stimmbandes, Stenose der Trachea, Aneurysma der Aorta, Durchbruch der Luftröhre. Von A. Onodi. (Universitätsklinik in Budapest.) (Arch. f. Ohren-, Nasen- u. Kehlkopfhlk. 1916. 100. H. 1/2.)

In dem betreffenden Falle lautete die klinische Diagnose: Insufficientia aortae, Stenosis ostii atr. sin., Aneurysma arcus aortae. Die Sektion zeigte ein hühnereigroßes, enghalsiges Aneurysma im obersten Teil der Aorta descendens, welches das Rückgrat, den vorderen Teil des Halswirbels usurierte, ferner knapp oberhalb der Bifurkation mit einer 3 *cm* langen und 1½ *cm* breiten Öffnung die Luftröhre perforierte. Es war eine Mesarteriitis luetica der Aorta vorhanden. Der klinische Befund erklärte die Medianstellung des linken Stimmbandes durch Druck des Aneurysma auf den linken Recurrens. Die nur mittelst Einführung der Königschen Kanüle schwindenden Atembeschwerden ließen auf eine tief liegende Stenose der Luftröhre schließen. Beide Annahmen bestätigte die Sektion.

M. Lubowski, Berlin-Wilmersdorf.

Allgemeine Bemerkungen über chronische Fieberzustände unbekannter Herkunft. Von Bieganski, Czenstochau. (Przeglad Lekarski. 1914 Nr. 22.)

Unter den Erkrankungen, welche, symptomenlos verlaufend, unregelmäßige Fiebererscheinungen durch einige Tage und Wochen verursachen können, bespricht Bieganski in erster Reihe chronische Eiterungen in den Nasennebenhöhlen, welche von Gelenkschmerzen, allgemeiner Zerschlagenheit, auch von Albuminurie begleitet sein und zur irrtümlichen Diagnose von Rheumatismus oder Influenza Anlaß geben können. Wichtige diagnostische Momente sind: chronische Katarrhe und Verstopfung der Nasengänge. Auch chronische Entzündungen der Mandelkrypten, wie sie nach vorausgegangener akuter Angina follicularis zurückbleiben können, sind oft Ursache solcher Temperatursteigerungen, wobei durch das Eindringen von Mikroben aus den Tonsillen in die benachbarten Lymphdrüsen oder in die allgemeine Zirkulation sogenanntes Drüsenfieber, bzw. akuter Gelenksrheumatismus mit oder ohne Komplikationen und sogar kryptogenetische Sepsis hervorgerufen werden kann. Weitere Ursachen können bestehen in latenten tuberkulösen Herden in den Lungen oder in

Generated on 2019-10-24 15:33 GMT / http://hdl.handle.net/2027/uc1.b3252765
Public Domain in the United States, Google-digitized / http://www.hathitrust.org/access_use#pd-us-google
Digitized by Google
Original from UNIVERSITY OF CALIFORNIA

den tracheobronchialen Drüsen, in latenter Endokarditis, in Infektion der Gallenwege, in Eiterherden im Pankreas, in Appendicitis, in Erkrankungen der Nierenbecken oder der weiblichen Geschlechtsorgane. In allen diesen Fällen handelt es sich zumeist um durch Autoinfektion zustande gekommene Krankheiten. Eine genaue Anamnese, wie vorausgegangene häufige Anginen, hartnäckige Nasenkatarrhe usw., kann auf die zugrunde liegende Krankheit aufmerksam machen und eine gründliche Untersuchung der betreffenden Organe kann zur richtigen Diagnose führen. Spira.

Über die Reinjektion von Diphtherieheilserum. Von Pulawski, Radziejow. (Medycyna i Kronika Lekarska. 1914. Nr. 22.)

Seine Erfahrungen faßt Pulawski in folgender Weise zusammen: 1. Von 851 mit Diphtherieserum behandelten Diphtheritisfällen starben 49, von 112 mit Antistreptokokkenserum behandelten Scharlachfällen starben 15. 2. In 68 reinjizierten Fällen kein einziger Todesfall. 3. In den reinjizierten, wie auch in den in einer Krankheitsperiode wiederholt injizierten Fällen wurden kein einziges Mal anaphylaktische Symptome beobachtet. 4. Die einzigen postserösen Reaktionen bestanden im Auftreten von typischen Urticaria- oder erythemartigen Ausschlägen mit den gewöhnlichen Begleiterscheinungen und dem gewöhnlichen Verlauf. 5. Sofortige und beschleunigte Reaktion ebenso wie besondere lokale Reaktionen wurden kein einziges Mal beobachtet. 7. Nach den Reinjektionen schienen Reaktionserscheinungen und Krankheitsverlauf leichter und rascher zu sein. Das kürzeste Intervall zwischen den primären und den Reinjektionen betrug in den Fällen des Verf. 11 Monate, also keine einzige Reinjektion fiel in die für Anaphylaxie kritische Periode (zwischen 10—40 Tagen). Pulawski verwendete zu einer Injektion nie mehr als 3000 I.-E. und injizierte gewöhnlich in einem Hypochondrium. In 10 Fällen wurden 4mal, in 31 Fällen 3mal, in 29 Fällen 2mal Reinjektionen ausgeführt. Davon sind 34 Fälle von postserösen Erscheinungen ganz frei geblieben.

Nach Besprechung der verschiedenen, zur Verhütung übler Folgen vorgeschlagenen prophylaktischen Maßregeln und ihrer theoretischen Begründung kommt Verf. zum Schluß, daß zur Vermeidung schwerer Reaktionserscheinungen möglichst geringe und möglichst hochwertige Dosen injiziert werden sollen. Stehen solche nicht zur Verfügung, so können normale Sera in größeren Mengen einmal, nötigenfalls wiederholt in kurzen Zwischenräumen injiziert werden. Man muß sich immer vor Augen halten, daß selbst die schweren postserösen Reaktionserscheinungen nicht gefährlicher sind als die Infektionskrankheit selbst. Durch längeres Zuwarten kann die günstige Zeit zur Rettung des Kranken verloren gehen. Hingegen soll man mit frühzeitigen, besonders intravenösen Reinjektionen vorsichtig

Digitized by Google
Original from UNIVERSITY OF CALIFORNIA
Generated on 2019-10-24 15:33 GMT / http://hdl.handle.net/2027/uc1.b3252765
Public Domain in the United States, Google-digitized / http://www.hathitrust.org/access_use#pd-us-google

sein und überflüssige Injektionen mit zu kleinen oft wiederholten Gaben und zu voreilige Einspritzungen zu prophylaktischen Zwecken vermeiden. Nur behufs Bekämpfung sehr schwerer und vernachlässigter Fälle wird die intravenöse Injektion zweier hochwertiger Dosen vorgeschlagen.

Spira.

Über Fremdkörper in den oberen Luft- und Speisewegen und in den Ohren. Klinisches Studium, II. Teil. Von J. Sedziak, Warschau. (Nowiny Lekarskie. 1914. Nr. 2.)

Unter 29.000 Fällen, die er während einer 24jährigen Praxis beobachtet hat, fand Sedziak 42 Fremdkörper in Mund- und Rachenhöhle, 10 im Oesophagus. Von den 52 Fällen entfallen 18 auf das Lebensalter zwischen 20—40 Jahren. Der jüngste Pat. war ein 3jähriges Kind mit einem Hosenknopf im Oesophagus, der älteste ein 80jähriger Mann mit einer Gräte in einer Mandel. 38 Fälle betrafen das männliche, 14 das weibliche Geschlecht. Dem Berufe nach waren die meisten Schüler (6), dann (je 4) Ärzte, Landleute, Beamte, Kaufleute, Dienstboten, Arbeiter, 8 betrafen Kinder. Die Fremdkörper gelangen dahin von außen als Projektile von Schußwaffen oder mit den Speisen, meist Fischgräten (30mal), ferner als künstliche Zähne, die im Schlafe in den Oesophagus gelangen, Knochenfragmente (8mal), weiters Münzen, Knöpfe, Obstkerne, Nußschalen, Nadeln, Nägel, seltener verschiedene Tiere, wie Blutegel, Frösche, Eidechsen, die während des Schlafes durch den Mund eindringen. Am häufigsten fanden sich die Fremdkörper in den Gaumenmandeln (6mal), in den Valleculae (5mal), selten in der hinteren Rachenwand (2mal), in den Speicheldrüsengängen (5mal), wo sie durch Ablagerung von Kalksalzen Anlaß zur Bildung von Speichelsteinen geben. Diese verursachen manchmal Entzündung, Eiterung und schließlich Atrophie des Drüsengewebes. Selten sind Mandelsteine (2mal), die wahrscheinlich aus eingedicktem Eiter hervorgehen und wiederholte Tonsillitiden verursachen können. Fremdkörper im Mund, Rachen und in der Speiseröhre können je nach ihrer Beschaffenheit und ihrem Sitze Schmerzen, Blutung, Eiterung, Schling- und Atembeschwerden hervorrufen, ferner Kratzen, Husten, Erbrechen und selbst septische Erscheinungen verursachen. Speichelsteine bewirken einen harten Tumor am Mundboden oder in der Parotisgegend, Schlingschmerzen, Trockenheit oder Eiter in der Mundhöhle, bei Durchbruch einer Eiterung auch Phlegmone in der Umgebung.— Die Diagnose stützt sich auf die Anamnese, die aber bei hysterischen Personen trügerisch sein kann und mit Vorsicht aufgenommen werden muß, ferner auf die Untersuchung mittelst Inspektion, Rhino-, Laryngo-, Oesophagoskopie, Palpation, Sondierung und Röntgendurchleuchtung. Besprechung der Prognose und der Behandlung.

Spira.

Generated on 2019-10-24 15:33 GMT / http://hdl.handle.net/2027/uc1.b3252765
Public Domain in the United States, Google-digitized / http://www.hathitrust.org/access_use#pd-us-google
Digitized by Google
Original from UNIVERSITY OF CALIFORNIA

II. Nase und Nebenhöhlen.

Über Granatsplitter in der Kieferhöhle. (Aus der Ohren- und Kehlkopfklinik der Universität Rostock.) Von O. Körner. Mit 2 Abbildungen. (Zschr. f. Ohrhlk. u. f. d. Kh. d. ob. Luftw. 74. H. 3.)

Verf. berichtet über zwei interessante Fälle: In dem ersten hatte der Splitter seinen Weg durch die linke Augenhöhle, den oberen Abschnitt der linken Kieferhöhle und beide Nasengänge genommen, um schließlich in dem vorderen Teile der rechten Kieferhöhle stecken zu bleiben. Außer dem Verluste des linken Auges hatte die Verletzung ein Empyem der durchschlagenen linken Kieferhöhle und ausgedehnte narbige Verwachsungen zwischen den Seitenwänden und der Scheidewand der Nase zur Folge, während die rechte Kieferhöhle, in welcher der Splitter jetzt 2 Jahre lang steckt, ohne Beschwerden zu machen, frei von Eiterung geblieben ist.

Im zweiten Falle war der sehr große Splitter auf der linken Seite oberhalb des inneren oberen Augenwinkels durch die Stirnhöhle eingedrungen, hatte den Augapfel zerstört und war mit seiner Hauptmasse in die hintere Hälfte der Kieferhöhle eingedrungen, während eine kleine Zacke in die Orbita ragte und eine andere größere die hintere Kieferhöhlenwand durchdrungen hatte, den vorderen Teil des aufsteigenden Unterkieferastes berührte und nur ein sehr geringes Öffnen des Mundes zuließ. Von der Seite her konnte der Splitter wegen des ihn deckenden Unterkieferteiles nebst Kaumuskulatur, Parotis und N. facialis unmöglich entfernt werden; es gelang aber, ihn vom Vestibulum oris aus nach subperiostaler Wegnahme der facialen Kieferhöhlenwand durch die Kieferhöhle zu extrahieren, obwohl seine feste Einkeilung in Knochen und die im Verhältnis zu seiner Größe wenig geräumige Zugangsöffnung einige Schwierigkeit bereitete.

E. Urbantschitsch.

Mucocele sin. ethmoidal. Von Ch. Kruse. (Nordisk Tidskrift för Oto-Rhino-Laryngologi. 1. Nr. 2, 3 und 4.)

Der Verf. erwähnt einen Fall von Mucocele sin. ethmoid. seit $2^1/_2$ Jahren bei einer 71jährigen Frau mit einer mehr als haselnußgroßen, tumorähnlichen Ausbuchtung in dem linken inneren Augenwinkel, Exophthalmus und Augendeviation nach außen und etwas nach oben verursachend. Die subjektiven Symptome waren: sehr heftige Schmerzen rund herum und besonders oberhalb des linken Auges, herabgesetztes Sehvermögen und Doppelbilder.

Die Concha med. sin. war im ganzen etwas größer als die Concha med. dextr., doch nicht größer, als es innerhalb physiologischer Grenzen vorkommen kann. In der Nase gab es übrigens keine dem Tumor entsprechende Vorbuchtung der Siebbeinregion.

Bei der Operation der Concha med. sin. wurden ungefähr 30 cm^3 einer lederbraunen, geléeähnlichen Masse entleert. Die Anschwellung,

Digitized by Google
Original from UNIVERSITY OF CALIFORNIA
Generated on 2019-10-24 15:34 GMT / http://hdl.handle.net/2027/uc1.b3252765
Public Domain in the United States, Google-digitized / http://www.hathitrust.org/access_use#pd-us-google

Schmerz und Augensymptome verschwanden sofort. In den zwei nächsten Tagen bildete sich die Anschwellung in dem inneren Augenwinkel wieder aufs neue mit gelinden Augensymptomen: Exophthalmus und Deviation — abhängig von eingeschlossenen Blutkoagula und nekrotischen Schleimhautresten. Nach der Revision der Wunde verschwand die Anschwellung definitiv. Geheilt nach $1^1/_2$ Monaten ohne Absonderung von der Wunde.

In diesem Falle, wo keiner der nächstliegenden Sinus beteiligt war, sondern es sich um eine nur auf das Siebbein begrenzte Mucocele mit Durchbruch nach der Augenhöhle zu handelte, würde der Ausgangspunkt — weil die Bulba ethmoidalis nicht vergrößert war — in einer (präformierten ?) Höhle direkt im Siebbeinlabyrinth zu suchen sein.

Der Verf. betont, bei Siebbeinoperationen vorsichtig vorzugehen, lieber die nekrotische Schleimhaut so viel wie möglich spontan sich abstoßen zu lassen, als durch ein energisches Vorgehen bei der Operation eventuell neue Komplikationen hervorzurufen.

Ein Fremdkörper in der Nase durch beinahe 50 Jahren. Von Ch. Kruse. (Nordisk Tidskrift för Oto-Rhino-Laryngologi. 1. Nr. 2, 3 und 4.)

Eine 51jährige Dame litt seit ihrem 12. Jahre an einem übel riechenden Fluß aus der linken Nasenhälfte. Bei der Untersuchung zeigte es sich, daß ein Fremdkörper die Ursache dieses Flusses war. Der Fremdkörper, ein Kirschenkern, dessen Schale teils gelockert, teils inkrustiert und dessen Kern ziemlich gut erhalten war, saß zwischen dem hinteren Ende der Concha inf. und der entsprechenden lateralen Nasenwand, im Meatus inf. eingekeilt, wo er Knochennekrose sowohl in der lateralen Nasenwand — mit einer kugelförmigen Vertiefung daselbst — als auch auf der lateralen Oberfläche der Concha inf. verursacht hatte. Beim Sondieren fiel der Fremdkörper in den Epipharynx hinunter und wurde ausgespuckt.

Resektion des hinteren Viertels der Concha inf. und Evidement des nekrotischen Knochengewebes in der lateralen Nasenwand. Nach 6 Wochen geheilt ohne Absonderung der Wunde.

Wahrscheinliche Ursachen sprechen dafür, daß der Fremdkörper beinahe 50 Jahre da gelegen hat.

Operative Behandlung der Choanenatresie. Von F. Pontoppidan. (Nordisk Tidskrift för Oto-Rhino-Laryngologi. 1. Nr. 2, 3 und 4.)

Während die älteren Methoden für Operationen der ossealen Atresia choanalis nur schlechte Resultate erzielten, weil die neu angelegte Choane nicht groß genug war und sich mithin wieder schloß, hat man in späteren Jahren die Beseitigung der obturierenden Knochenplatte mit partieller Vomerresektion verbunden. Man hat durch die Nasenhöhle gearbeitet, entweder so, daß man erst mit der Trephine eine Öffnung in der Atresienwand

Generated on 2019-10-24 15:34 GMT / http://hdl.handle.net/2027/uc1.b3252765
Public Domain in the United States, Google-digitized / http://www.hathitrust.org/access_use#pd-us-google
Digitized by Google
Original from UNIVERSITY OF CALIFORNIA

ausbohrte und von da den Vomer wegknipste (K a t z), oder so, daß man erst eine submucöse Septumresektion ad modum K i l l i a n machte und dann die Atresienwand entfernte (U f f e n o r d e, v. E i k e n). Der Verf. des vorliegenden Artikels hat indessen bei Choanalatresie mit trichterförmiger Verengerung der Nasenhöhle und bei Kindern gefunden, daß die Raumverhältnisse für die Anwendung dieser Methode zu klein sind. Er ist daher in einem Falle rechtsseitiger Choanalatresie bei einem 11jährigen Mädchen durch den Sinus maxillaris gegangen (präliminare C a l d w e l l-L u c sche Operation) und hat dann die Raumverhältnisse sehr günstig gefunden. Es gelang ihm leicht, mit Meißel und Zange den hinteren Vomerrand und einen Teil der Atresienwand zu entfernen und so eine geräumige Choane herzustellen. Nach Verlauf von zirka $1^1/_2$ Jahren war die Passage vollkommen frei. Der Verf. ist der Ansicht, daß diese Methode vor den genannten Methoden gewisse Vorzüge aufweist dadurch, daß sie über das Operationsfeld einen freien Überblick gestattet, indem sie ermöglicht, die Größe der neuen Choane genau zu kontrollieren, und ferner, daß diese Methode im Gegensatz zu bisherigen Methoden auch bei trichterförmiger Verengerung von Nasenhöhlen und bei Kindern angewendet werden kann. Er empfiehlt demnach deren Verwendung.

Eine Schußwunde der Nase mit Steckenbleiben der Kugel in der Highmorshöhle und der Nickelhülle in den Siebbeinzellen. Von L u b l i n e r, Warschau. (Medycyna i Kronika Lekarska. 1914. Nr. 43.)

Der 29jährige Soldat wurde in der Bauchlage mit nach hinten geneigtem Kopf angeschossen. Gleich darauf heftige Schmerzen im Gesicht und im rechten Auge und starke Blutung aus Mund und Rachen. Die Untersuchung zeigt eine Einschußöffnung im rechten Nasenbein, $1^1/_2$ *cm* unter dem rechten Augenwinkel, mit einer Kruste bedeckt. Umgebung geschwollen. Rhinoskopie ergibt wegen Blutgerinnsel und Schwellung der Nasenschleimhaut kein deutliches Bild. Später schleimig-eitrige Sekretion aus der Nase, Durchleuchtung zeigt vollständige Verdunkelung der rechten Seite wie bei Kieferhöhlenempyem. Die Rhinoskopie ergab später Verwachsung der mittleren Muschel mit dem Septum durch eine Brücke, deren unterer Teil mit leicht blutenden Granulationen bedeckt ist. Die sehr erschwerte Sondierung der Gegend der vorderen Siebbeinzellen weist schleimig-eitriges Sekret nach. Daraus wurde auf die Anwesenheit eines Projektils in den Siebbeinzellen geschlossen. Die röntgenographische Aufnahme ergab, daß die Karabinerkugel nach Durchbrechung des Nasenbeins auf das Septum aufschlug, die Gegend der vorderen Siebbeinzellen beschädigte, einen Teil seines Nickelpanzers verlor, hier zurückließ und in die untere Wand der Kieferhöhle eindrang, wo sie im Zahnfortsatz in der Gegend vom 2. bis 3. Mahlzahn stecken blieb. Dieses Projektil hat ein akutes Empyem der

Digitized by Google
Original from UNIVERSITY OF CALIFORNIA
Generated on 2019-10-24 15:34 GMT / http://hdl.handle.net/2027/uc1.b3252765
Public Domain in the United States, Google-digitized / http://www.hathitrust.org/access_use#pd-us-google

Kieferhöhle und der vorderen Siebbeinzellen hervorgerufen. Die beabsichtigte Trepanation der Kieferhöhle konnte wegen Evakuierung nicht zur Ausführung gelangen. Spira.

Zur Kasuistik der Diphtheritis der Nasenhöhle bei Kindern. Von Korybut-Daszkiewicz, Warschau. (Medycyna i Kronika Lekarska. 1914. Nr. 21.)

Veranlaßt durch einen Fall, wo bei einem Kind trotz geringfügiger Veränderungen in der Nase daselbst Löffler sche Bacillen gefunden worden sind, welche einen fieberhaften Zustand verursachten, führte Verf. eine Reihe von Untersuchungen aus, welche zu folgenden Schlußfolgerungen führten: 1. Primäre Nasendiphtherie ist bei Säuglingen gar nicht so selten. 2. Die klinischen Erscheinungen des Leidens sind nicht charakteristisch genug, weshalb bei Kindern mit länger dauerndem Nasenkatarrh das Nasensekret bakteriologisch untersucht werden soll. 3. Ältere Kinder mit chronischem Nasenkatarrh müssen, wenn sie in den oberen Luftwegen operiert werden sollen, zuvor bakteriologisch untersucht werden. 4. In praktischer Beziehung hat die Unterscheidung zwischen Diphtherie und Krupp der Nase keine Berechtigung. 5. Die primäre Nasendiphtheritis bei Kindern zeichnet sich durch einen gelinderen Verlauf aus als die Rachendiphtheritis und hat keine ausgesprochene Tendenz, sich nach dem Rachen, Kehlkopf usw. fortzusetzen. 6. Die einzige rationelle Behandlung dieser Krankheit ist die mit dem spezifischen Serum. 7. In klinischer Beziehung ist es überflüssig, vor dieser Behandlung sich darüber aufzuhalten, ob die gefundenen Bacillen echt oder pseudodiphtheritisch sind, da das Serum einerseits unschädlich ist, andrerseits bei unzweifelhafter Diphtheritis spezifisch wirkt.

Zum Schluß werden 2 einschlägige Fälle mitgeteilt, welche geeignet sind, das Gesagte zu beleuchten. Spira.

III. Nasenrachenraum, Pharynx und Mundhöhle.

Fall eines Fremdkörpers im Pharynx und im Larynx. Von Pachonski, Krakau. (Przeglad Lekarski. 1914. Nr. 27.)

Vor 7 Monaten begann das 2½jährige Kind plötzlich zu husten und beim Trinken zu würgen. Seitdem zunehmende Atemnot. Bei dem sehr herabgekommenen, hochgradig dyspnoetischen Kinde konnte man an der hinteren Rachenwand, etwas oberhalb und hinter dem Kehlkopfeingang, einen zwetschkenkerngroßen Tumor fühlen, in welchem ein harter Körper steckte. Nach vorausgeschickter Tracheotomia superior blieben alle Versuche, den fest eingekeilten Fremdkörper zu extrahieren, ohne Erfolg. Erst nach der Laryngofissur gelang es mittelst kombinierter Wirkung von Instrumenten durch die Wunde und durch den Mund den dabei in 2 Teile gebrochenen Fremdkörper zu entfernen. Derselbe erwies sich als eine Hosen-

Digitized by Google
Original from UNIVERSITY OF CALIFORNIA
Generated on 2019-10-24 15:34 GMT / http://hdl.handle.net/2027/uc1.b3252765
Public Domain in the United States, Google-digitized / http://www.hathitrust.org/access_use#pd-us-google

gurtspange, welche mit dem Haken im Kehlkopf, mit den freien Fenstern im Rachen gesteckt hat. Tamponierung des Kehlkopfes und Naht. Nach der Operation machten reaktives Ödem, Granulationsstenose, Erschlaffung und Prolaps der hinteren Trachealwand eine langwierige und mühselige Nachbehandlung erforderlich, so daß erst nach vielen Monaten ein dauerhaftes weites Lumen des Kehlkopfes erhalten und zum Dekanülement geschritten werden konnte. Spira.

Chronische Fieberzustände tonsillärer und glandulärer Herkunft. Von Rosenfeld, Czenstochau. (Przeglad Lekarski. 1914. Nr. 22.)

In gewissen Fällen finden pathogene Mikroorganismen günstige Entwicklungsbedingungen in den Tonsillen, wo sie einen selbständigen Krankheitszustand erzeugen, welcher die Ursache chronischer Fieberzustände sein kann. Die Temperatur überschreitet gewöhnlich nicht 37,5°. Der Allgemeinzustand ist dabei meist nicht gestört. Manchmal klagen solche Pat. über Kratzen und Brennen im Halse, zuweilen auch über Mattigkeit, Kopfschmerzen, leichte Muskel- und Gelenksschmerzen. Die Tonsillen selbst sind wenig verändert, manchmal etwas vergrößert, gerötet und zeigen nach Abziehen des vorderen Gaumenbogens Pfröpfe und kleine Abscesse. Im kausalen Zusammenhang mit dieser Erkrankung wurden rheumatische Herz- und Nierenerkrankungen beobachtet. Wenn eine längere Beobachtung die Abhängigkeit des Fiebers oder einer anderen Krankheit von der Tonsillaraffektion erweist und die lokale Behandlung, z. B. Spaltung der Krypten und Entleerung ihres Inhaltes, keine dauernde Heilung herbeiführt, dann bleibt nur die totale Exstirpation der Mandeln übrig.

Die Tracheobronchialdrüsen schwellen bei Kindern mit lymphatischem Habitus oft im Gefolge von Katarrhen und Entzündungen der Lunge, von Pleuritis, Influenza usw. an. Klinisch unterscheiden sich diese Drüsenschwellungen von den tuberkulösen durch ihre rasche Heilung und durch die negative Tuberkulinprobe.

Die primäre und idiopathische Erkrankung der Tracheobronchialdrüsen ist charakteristisch für Kindertuberkulose und kommt selten im 1. Lebensjahre vor, am häufigsten zwischen 6.—8. Jahr, bei älteren immer seltener. Die Tuberkulose dieser Drüsen hat meistens einen günstigen Verlauf, kann jedoch unter ungünstigen Bedingungen Metastasen in den Lungen, den Knochen, in den Gelenken, im Gehirn usw. bilden. Die Diagnose ist meist wegen der tiefen Lage dieser Drüsen sehr schwer. Meistens bestehen schwache Körperentwicklung, skrofulöse Erscheinungen, Tuberkulose in der Umgebung. Sonstige Symptome sind: infrascapuläre und substernale Schmerzen, Atemnot und Husten. Am charakteristischsten ist monate- oder jahrelang bestehendes, hartnäckiges Fieber mäßigen Grades. Sekundäre Symptome treten auf infolge Druck der geschwellten Drüsen auf

Digitized by Google
Original from UNIVERSITY OF CALIFORNIA
Generated on 2019-10-24 15:34 GMT / http://hdl.handle.net/2027/uc1.b3252765
Public Domain in the United States, Google-digitized / http://www.hathitrust.org/access_use#pd-us-google

die Bronchien, den Oesophagus, auf die Nerven und die Blutgefäße. Hauptstütze der Diagnose bilden die physikalische Untersuchung und die Tuberkulinproben. Die röntgenoskopische Untersuchung ist nicht immer verläßlich. Die Therapie ist eine allgemeine, bestehend in kräftigender Ernährung, klimatischer Sonnen-, eventuell Tuberkulinbehandlung. Intern wird Lebertran, Eisen, Jod, Arsenik, seltener Kreosot gereicht. Äußerlich wird Jodtinktur oder graue Salbe auf der Brust eingerieben. Spira.

Über die sog. Nasenrachenpolypen und über ihre Behandlung. Von Szmurlo, Warschau. (Gazeta Lekarska. 1914. Nr. 4, 5, 6.)

Nachdem der Verf. eine kurze Übersicht über die Geschichte der Nasenrachenpolypen überhaupt und über die bei denselben angewandten chirurgischen Operationsmethoden gegeben hat, geht er zur Besprechung des typischen Nasenrachenpolypen, seiner Ansatzstellen, seiner Herkunft, Entstehungsursache und Behandlung über. In den 8 Fällen des Verf. war das Alter der Pat. nie über 25 Jahre. Doch geht aus der Zusammenstellung der Literatur hervor, daß der 5. Teil der Fälle bei Pat. über 25 Jahre beobachtet worden ist. In allen Fällen des Verf. war der Ausgangspunkt immer an den hinteren Teilen des Siebbeins und des Vomer. Für diesen Ursprung dieser Tumoren sprachen auch ihre seitliche Lokalisation und ihr gewöhnliches Eindringen in einen der Nasenkanäle, während von der Hinterhauptbasis ausgehende Tumoren in gerader Richtung nach unten sich ausbreiten. Szmurlo bekämpft die Entstehungstheorien von Bensch, Ferreri, Uchermann, Borst u. a. In 2 Fällen des Verf. hat ein Trauma eine wichtige Rolle gespielt. Besprechung der pathologischen Anatomie und der Symptomatologie. Von 8 Fällen des Verf. waren 4 von ernsten Blutungen begleitet. Solche Blutungen sind oft Ursache eines letalen Ausganges. Bei einem 14jährigen Pat. mit stark blutendem Polypen trat 2 Stunden nach der Extraktion mit der kalten Schlinge eine sehr heftige Blutung auf, in den folgenden Tagen septisches Fieber, daran schloß sich eine Pneumonie, woran Pat. zugrunde ging. Die Prognose ist ernst; der Tod erfolgt meist, besonders bei weichen und gefäßreichen Tumoren an Verblutung während oder nach der Operation, später infolge von Sepsis.

Die besten Resultate geben Extraktionen mit der kalten oder der heißen Schlinge durch die Nase oder durch den Pharynx. Zu solchen Operationen eignen sich nur harte, nicht blutende Polypen; gefäßreiche, blutende eignen sich besser für die Elektrolyse. Von der Schädelbasis ausgehende Polypen sind vom Pharynx aus, von den Choanenrändern, vom Vomerrand, vom Keilbeinkörper ausgehende sind von der Nase aus anzugehen. Szmurlo teilt 3 Fälle mit, in denen er Elektrolyse mit gutem Erfolge angewendet hat und aus denen zu ersehen ist, daß die Pat. sogar

Digitized by Google
Original from UNIVERSITY OF CALIFORNIA
Generated on 2019-10-24 15:34 GMT / http://hdl.handle.net/2027/uc1.b3252765
Public Domain in the United States, Google-digitized / http://www.hathitrust.org/access_use#pd-us-google

sehr hohe Stromspannung (40—100 MA.) sehr gut vertragen, daß die Zeit bis zur Zerstörung selbst sehr großer Tumoren 3 Monate nicht überschreitet und daß die Wegsamkeit der Nase schon nach einigen Sitzungen hergestellt wird. Zwecklos ist die Anwendung schwacher Ströme (5—8 MA.). Ist die Hauptmasse zerstört, so können kleine Reste dann ohne starke Blutung mit Conchotom, Zangen usw. entfernt werden. Durch die Elektrolyse wird die Lebenskraft der Tumoren so herabgesetzt, daß der Rest dann oft von selbst schwindet. Nachteile dieser Methode sind die zurückbleibende Atrophie der Schleimhaut der Nase und Neigung zur Borkenbildung. Sitzt der Tumor an der Hinterhauptbasis und füllt die Nasenrachenhöhle aus, dann kann er leicht durch den Mund, nach Hervorziehung des weichen Gaumens mit der Schlinge oder der Zange von Jurasz oder Escat entfernt werden. Ist der Tumor zu groß oder sitzt er zu hoch, dann sind die Methoden von Denker oder Moure anzuwenden. Die Operation nach Manne ist überflüssig. Jede vorbereitende Operation, wie Tracheotomie, partielle oder totale Kieferresektion ist überflüssig und gefährlich. — Dank der speziellen Untersuchungsmethoden, welche genaue Auskünfte über Ansatz und Ausbreitung der Tumoren ermöglichten, verfügt die Rhinologie über einfache Operationsmethoden, welche bedeutend bessere Resultate ergeben, als die komplizierten chirurgischen Methoden. Deshalb, so schließt Verf., soll die Behandlung der Nasenrachentumoren ganz aus der Hand der Chirurgen in die der Rhinologen übergehen. Spira.

Ein Fall von Pharynxtuberkulose bei einem 5jährigen Mädchen. Von Tryjarski. Warschau. (Gazeta Lekarska. 1914. Nr 22.)

Pharynxtuberkulose bei Kindern ist recht selten. Bis jetzt sind in der Literatur 20 Fälle beschrieben, die vom Autor angeführt werden. Der beschriebene Fall betrifft ein 5jähriges Kind von gesunder Familie, welches vor einem halben Jahr nach einer Verkühlung zu husten begann. Vor 4 Wochen traten Schmerzen beim Schlingen und Schwellung der Halsdrüsen auf. Bei der Untersuchung fand sich: Puls 120, Temperatur 36.6°, Appetitmangel, am weichen Gaumen, an den Gaumenbögen, an der Uvula, an den Mandeln und an der hinteren Rachenwand zahlreiche stecknadelkopfgroße, weißgraue, etwas prominente, stellenweise konfluierende Punkte auf der mattroten Schleimhaut. Faustgroße Drüsenpakete am Halse. Laryngoskopie wegen Schmerzhaftigkeit nicht möglich. Stimme nicht rein. In den Lungen Rasseln, Dämpfung in der rechten Spitze. Im Belage Kochsche Bacillen. Im Röntgenogramm der Lungen zahlreiche kleine Herde. Drei Wochen später Mors.

Differentialdiagnose von Aphthen, Herpes, Soor, Syphilis und Diphtheritis. Die Rachentuberkulose bei Kindern tritt gewöhnlich in Form von Miliartuberkulose auf als akute Angina. Die Tuberkel erscheinen an der

Digitized by Google
Original from UNIVERSITY OF CALIFORNIA
Generated on 2019-10-24 15:34 GMT / http://hdl.handle.net/2027/uc1.b3252765
Public Domain in the United States, Google-digitized / http://www.hathitrust.org/access_use#pd-us-google

Uvula, an den Gaumenbögen, am weichen Gaumen, an der seitlichen Pharynxwand als kleine, weißgraue, durchscheinende Knötchen, die dann konfluieren, zerfallen und größere oder kleinere, mit grauem Belag bedeckte Geschwüre auf der dunkelroten Schleimhaut bilden. Die Halsdrüsen sind dabei stark geschwollen und die Schmerzen beim Schlingen erreichen manchmal einen solchen Grad, daß die Nahrungsaufnahme unmöglich wird, was die ohnedies schlechte Prognose bedeutend verschlimmert. Spira.

IV. Larynx.

Über den Unterschied zwischen dem kindlichen Kehlkopf und dem des Erwachsenen. Von W. Giedgowd, Juzowka. (Medycyna i Kronika Lekarska. 1914. Nr. 38, 39, 40, 41, 42.)

Auf Grund von Untersuchungen an 159 Kehlköpfen von Kindern und 20 von Erwachsenen an Leichen bespricht Giedgowd die Entwicklung des Kehlkopfes im Embryo und die mannigfachen Unterschiede, die in verschiedenem Alter und Geschlecht im Bau des Kehlkopfes und seiner einzelnen Bestandteile bestehen in bezug auf Form, Lage, Größenverhältnisse, Beweglichkeit und histologischer Struktur. Zum Schlusse erfahren die auf Grund dieser Unterschiede sich ergebenden, dem verschiedenen Alter und Geschlechte entsprechenden differenten physiologischen und pathologischen Verhältnisse eine eingehende und interessante Beleuchtung. Spira.

Beitrag zu den Kriegsschädigungen des Kehlkopfes. Von StA. d. R. Dr. v. Meurers, leit. Arzt der Ohrenabteilung am Krankenhaus Forst in Aachen, z. Z. im Felde. (Zschr. f. Ohrhlk. 74. H. 3.)

Fall 1. Schrapnellsteckschuß des Kehlkopfes: Impression im Schildknorpel, Lähmung des rechten Stimmbandes, durch sekundäre Kompressionserscheinungen verursacht. Die Funktion des Stimmbandes ist völlig zurückgekehrt.

Fall 2. Gewehrdurchschuß durch den Hals mit Verletzung des Kehlkopfes und des Rachens. Die Kugel, die als Querschläger zu bezeichnen ist, hat die rechte Vorderseite des Pharynx durchschlagen und ist an der linken Halsseite in Zungenbeinhöhe wieder ausgetreten. Der Sektionsbefund ergab diffuse Schleimhautsugillationen.

Fall 3. Granatsplitterverletzung des Kehlkopfes, der Luft- und Speiseröhre. Kehlkopf, Luft- und Speiseröhre waren in verschiedener Höhe getroffen. Sofort ausgeführte Naht des Oesophagus; trotzdem ausgedehnte perioesophageale Phlegmone. Exitus.

Fall 4. Gewehrdurchschuß durch den linken Arm, das linke Auge, die linksseitigen vorderen Siebbeinzellen, die linke Kieferhöhle und die Nasenscheidewand. Fern vom Schußkanal ausgedehnte Flächenblutungen im Kehlkopf, auf Einwirkung des Luftdruckes beim Durchgang des Geschosses zurückführbar.

Generated on 2019-10-24 15:34 GMT / http://hdl.handle.net/2027/uc1.b3252765
Public Domain in the United States, Google-digitized / http://www.hathitrust.org/access_use#pd-us-google
Digitized by Google
Original from UNIVERSITY OF CALIFORNIA

Fall 5. Schrapnellsteckschuß in die linke Halsseite. Teilweise Lähmung des Recurrens durch Kompression der in der Gegend des Einschusses stark blutig infiltrierten Halspartien. Mit Resorption der Infiltrate ging die Lähmung nach und nach zurück.

Fall 6. Gewehrdurchschuß durch Gesicht und Pharynx mit Zerreißung der Arteria maxillaris externa und ausgedehnten Schleimhautblutungen im Larynx. Die Schleimhautveränderungen im Kehlkopf sind als Fernwirkung des durchgehenden Geschosses aufzufassen. Tod durch Verblutung.

Fall 7. Gewehrsteckschuß in die rechte Halsseite. Geringe Schädigungen im Larynx. Accessoriuslähmung, dabei Intaktheit des rechten Stimmbandes.

Fall 8. Hals- und Gesichtsschuß durch Gewehrgeschoß. Infektion der Einschußwunde, schwere Phlegmone mit sekundärem Ödem des ganzen Kehlkopfes. Geschmacksstörungen in den vorderen zwei Dritteln der Zunge.

Fall 9. Schrapnellsteckschuß durch rechtes Auge, rechtes Siebbein, Kieferhöhle und das retropharyngeale Gewebe in den Rücken. Indirekte Kehlkopfschädigung, und zwar Affektion der beteiligten Nerven außerhalb der Schädelhöhle gemeinsam durch die erheblichen Gewebsveränderungen am Halse.

Fall 10. Gewehrsteckschuß durch den Hals und Mund. Kehlkopfschädigung sehr gering, auf das den Kehlkopf umgebende Gewebe beschränkt. Halsphlegmone; breite Kommunikation der Halsgewebe mit der Mundhöhle durch den Schußkanal.

Fall 11. Gewehrdurchschuß durch Gesicht und Hals. Indirekte Schädigung des Kehlkopfes; Recurrenslähmung; keine weitere Nervenlähmung.

Fall 12. Gewehrdurchschuß durch den Hals. Ausgedehnte Schleimhautverletzung, namentlich des Kehlkopfeinganges, mit Durchschuß durch das Cricoarytaenoidgelenk und Verletzung der vorderen Rachenwand.

Zwei Sektionsprotokolle berichten über 1. Hals-Brustschuß mit Verletzung des Vago-sympathicus; 2. Gewehrschuß durch Speiseröhre, Luftröhre, Kehlkopf und Lunge.

Die meisten Kehlkopfschädigungen sind also indirekter Natur.

Die Killiansche Einteilung der Kehlkopfschüsse in Verletzungen des Kehlkopfeinganges, des oberen und mittleren Kehlkopfraumes, sowie des subglottischen Raumes hat sich nicht bestätigt. In den meisten Fällen waren stets mehrere Kehlkopfabschnitte gleichzeitig beteiligt.

Das Emphysem war stets am stärksten bei Pharynxschüssen oder Kehlkopfschüssen mit Beteiligung des Pharynx. Die Entstehung der im Kehlkopf auftretenden Ödeme und ihrer Folgen sind verschieden, je nach dem, ob sie durch direkte oder indirekte Schädigungen verursacht werden.

Digitized by Google
Original from UNIVERSITY OF CALIFORNIA
Generated on 2019-10-24 15:34 GMT / http://hdl.handle.net/2027/uc1.b3252765
Public Domain in the United States, Google-digitized / http://www.hathitrust.org/access_use#pd-us-google

Die primäre Behandlung der Schußwunde ist für die Verhütung einer Perichondritis oder Phlegmone des Kehlkopfes von entscheidender Bedeutung. Von der von Chiari zur Verhütung der Infektion von Kehlkopfschüssen und Schnittverletzungen angegebenen primären Naht der Wunden ist Verf. nach den chirurgischen Erfahrungen dieses Feldzuges abgekommen.

Die Wunden werden sorgfältig gesäubert, breit offen gehalten, jede Bucht wird tamponiert und abgestoßene Knorpelstückchen werden vorsichtig unter strengster Schonung des Perichondriums entfernt. Zur Ableitung des Sekretes bewähren sich die gläsernen Schornsteinkanülen nach Mikulicz-Kümmel. Bei Steckschüssen können manche Geschosse lange Zeit im Kehlkopf oder dessen Umgebung verweilen. Verf. entfernt in jedem Falle von Halssteckschüssen möglichst bald nach vorheriger Röntgenaufnahme in zwei, zueinander senkrechten Ebenen das Geschoß, um der Gefahr der Wanderung oder der sekundären Infektion zu entgehen.

E. Urbantschitsch.

V. Trachea, Bronchien, Oesophagus.

Experimentelle Chirurgie der Luftröhre. Von Dr. Ciro Caldera, Turin. (Arch. f. Laryng. 27. H. 2.)

Es gelang dem Verf., die im ganzen Umfange durchschnittene Kaninchenluftröhre unter aseptischen Kautelen durch Vernähung wieder zur Heilung zu bringen. Auch die Anheilung eines isolierten Luftröhrenstückes an die beiden Stümpfe ließ sich erreichen, selbst wenn das übertragene Luftröhrenstück 24 Stunden in sterilisierter Ringerscher Flüssigkeit geweilt hatte. R. Hoffmann.

Vier Fälle von durchlöcherten Fremdkörpern in den tieferen Luftwegen. Von H. I Schousboe. (Nordisk Tidskrift för Oto-Rhino-Laryngologi. 1. Nr. 2, 3 und 4.)

Im ersten Fall handelt es sich um einen 2 Jahre alten Knaben, der das Mundstück einer Papierzigarrenspitze aspiriert hatte. Bei der Ankunft im Spital 3½ Stunden später war nichts, was auf Fremdkörper deutete. Pat. hatte außerdem Keuchhusten, was die Diagnose noch mehr erschwerte. Da die Mutter am folgenden Tage angab, daß sie während eines Keuchhustenanfalls des Knaben Tabakgeruch in der Exspirationsluft hatte riechen können, entschloß man sich zur Operation. Es wurde die Tracheotomia inf. und Bronchoscopia inf. mit Extraktion des Fremdkörpers, der im rechten Bronchus saß, gemacht.

Wenn dieser Fremdkörper keine stethoskopischen Phänomene gab, war der Grund unzweifelhaft der, daß er perforiert war. Der Fremdkörper konnte so wohl den rechten Bronchus ausfüllen, aber er wirkte nicht obturierend, indem die Luft durch denselben passieren und Pat. so sehr wohl seine rechte Lunge brauchen konnte.

Digitized by Google
Original from UNIVERSITY OF CALIFORNIA
Generated on 2019-10-24 15:34 GMT / http://hdl.handle.net/2027/uc1.b3252765
Public Domain in the United States, Google-digitized / http://www.hathitrust.org/access_use#pd-us-google

Der zweite Fall betrifft ebenfalls einen 2 Jahre alten Knaben, der das Mundstück einer Papierzigarrenspitze aspiriert hatte. Der Fremdkörper saß im Larynx, in der Rima glottidis. Während des Versuches einer Extraktion durch Laryngoscopia directa wurde die Respiration sehr schlecht, so daß man in Hast die Tracheotomia sup. machen mußte. Der Fremdkörper war jetzt aus dem Larynx verschwunden. Es zeigte sich, daß er während eines Hustenanfalls während der Tracheotomie tief herunter aspiriert war, und durch Bronchoscopia inf. wurde er im rechten Bronchus nachgewiesen, von wo er extrahiert wurde. Heilung. Für diesen Pat. war es von größter Bedeutung, daß der Fremdkörper perforiert war und also die Luft hindurchpassieren ließ.

Im dritten Falle handelt es sich um einen 13 Jahre alten Knaben, der eine Bernsteinspitze zu einer Pfeife aspiriert hatte. Am Tage darauf wurde der Fremdkörper durch Bronchoscopia sup. im rechten Bronchus nachgewiesen und extrahiert. Heilung.

Der vierte Fall betraf einen 19jährigen Mann, der von seinem dritten Jahr an eine Trachealkanüle wegen Larynxstriktur getragen hatte. Die Kanüle ging entzwei und die äußere Röhre glitt hinab in die Trachea. Bei der Ankunft im Spital war starke Dyspnoe vorhanden — nicht wegen des Fremdkörpers, der perforiert war und die Luft hindurchpassieren ließ, sondern weil die Trachealfistel sich stark zusammengezogen hatte. Extraktion durch Bronchoscopia inf. Heilung.

Die mitgeteilten Krankengeschichten mögen zur Beleuchtung der Bedeutung für die Diagnose und Prognose dienen, ob ein Fremdkörper in den tieferen Luftwegen perforiert oder solide ist.

Ein Fall von in Form von schmerzhaftem Krampf verlaufendem Oesophaguskrebs. Von Rzasnicki, Warschau. (Gazeta Lekarska. 1914. Nr. 30.)

Der Oesophaguskrampf ist eine seltene Krankheit und entsteht entweder selbständig bei nervösen, überempfindlichen Personen oder auf Grund einer organischen Krankheit im Oesophagus oder in der Umgebung, im Pharynx, Larynx, besonders in der Cardia. Die Krankheit tritt anfallsweise auf und kann durch Verhinderung des Schluckens lebensgefährlich werden. Das wichtigste diagnostische Symptom ist die veränderliche Sondierungsmöglichkeit, indem während des Anfalles die dünnste Sonde nicht durchgeführt werden kann, nach dem Anfalle hingegen die dickste Sonde leicht bis zum Magen eindringt. Verf. teilt die Krankengeschichte eines von ihm beobachteten Falles mit, betreffend einen 64jährigen Pat., bei dem die Erscheinungen einer spastischen Oesophaguskontraktur durch Carcinoma platicellulare oesophagi, wie die Autopsie ergeben hat, bedingt waren.

Spira.

Generated on 2019-10-24 15:34 GMT / http://hdl.handle.net/2027/uc1.b3252765
Public Domain in the United States, Google-digitized / http://www.hathitrust.org/access_use#pd-us-google
Digitized by Google
Original from UNIVERSITY OF CALIFORNIA

Beitrag zur Kenntnis über das primäre Trachealsarkom. Von Sture Berggren. (Oto-Laryngologiska Medderlanden utgivna av Gunnar Holmgren. August 1916. Bd. 2. H 3.)

Verfasser berichtet über einen von ihm beobachteten Fall von primärem Trachealsarkom bei einem 56jährigen Manne. Der Tumor von Haselnußgröße war im oberen Teile der Trachea an deren vorderer Wand gelegen und zeigte mikroskopisch das Bild eines kleinzelligen Rundzellensarkoms. Er wurde nach Tracheofissur entfernt und Patient war nach vier Monaten rezidivfrei. Beigefügt ist eine Übersicht über vorher bekannte Fälle — im ganzen 20 —, welche die Seltenheit dieser Tumoren zeigt, sowie deren Auftreten in verschiedenen Altern und relative Benignität. Ein Infiltrat der Umgebung ist nur in einem Falle konstatiert worden. Der vom Verfasser mitgeteilte Fall scheint der erste zu sein, in dem Metastasen beobachtet wurden (in regionärer Lymphdrüse und wahrscheinlich auch in Rippen [Röntgenbefund]). Ernst Urbantschitsch.

VI. Stimme und Sprache.

Beitrag zur Symptomatologie und Therapie der funktionellen Stimmstörungen im Kriege. (Aus dem Reservelazarett Essen, OStA. Dr. Hampe.) Von Dr. O. Muck in Essen. (Zschr. f. Ohrhlk. u. f. d. Kh. d. ob. Luftw. 74. H. 3.)

Verf. berichtet über beobachtete Fälle aus folgenden Gruppen:

1. Psychogener Mutismus (mit latenter Adduktorenlähmung), verbunden mit einseitiger bzw. doppelseitiger funktioneller Taubheit.
2. Adduktorenparese des Kehlkopfes mit sekundärem Krampf der Kopf-, Hals- und Rumpfmuskulatur.
3. Aphonia paradoxa bei normaler Stimmbandaktion.
4. Akinesia amnestica phonopoetica.
5. Beispiele von Schnellheilungen von Adduktorenparesen.
6. Simulation von Stimmlosigkeit.
7. Dysphonia spastica, bedingt durch perverse Aktion der Atmungsmuskulatur.
8. Aphonie, wechselnd mit Falsettstimme.

E. Urbantschitsch.

Notizen.

Doktor-Jubiläum. Am 6. August 1917 feierte unser Mitarbeiter, der Geh. San.-Rat Prof. Dr. Hopmann, Cöln, sein 50jähriges Doktor-Jubiläum. Eine Würdigung seiner wissenschaftlichen Tätigkeit haben wir bei Gelegenheit seines 70. Geburtstages in Nr. 2 u. 3, 49. Jahrg., 1915 unserer Monatsschrift gebracht.

Die medizinische Fakultät der Universität Bonn, bei der Hopmann vor 50 Jahren den Doktortitel mit einer Arbeit „Über ein pseudopapilläres Enchondrom“ erwarb, erneuerte das Doktordiplom.

Generated on 2019-10-24 15:34 GMT / http://hdl.handle.net/2027/uc1.b3252765
Public Domain in the United States, Google-digitized / http://www.hathitrust.org/access_use#pd-us-google
Digitized by Google
Original from UNIVERSITY OF CALIFORNIA

Otologischer Teil.

Original-Artikel.

Aus der VI. Abteilung des k. u. k. Garnisonsspitales Nr. 2
(Spitalskommandant k. u. k. Oberstabsarzt I. Kl. Dr. Bruno Drastich).

Welche Erfahrungen liefert die Otochirurgie bezüglich der chirurgischen Versorgung von Schädelschüssen.

Von k. u. k. Oberstabsarzt Professor Dr. **G. Alexander**, Wien.

Die Ansicht, jeden Schädelschuß als primär infiziert zu betrachten, ist keineswegs bewiesen. Ein solcher Satz kann als These hingenommen oder abgelehnt werden. Das Primärinfiziertsein von Schädelschußwunden wäre doch noch zu erweisen; daß sie es unter besonders günstigen Umständen, bei mangelndem Haarwuchs und, wenn keine Kleiderbestandteile mitgerissen worden sind, nicht zu sein brauchen, liegt auf der Hand. Aber selbst wenn Kleiderfetzen oder Haare vom Projektil in die Wunde mitgerissen worden sind, ist keineswegs notwendig von vorneherein anzunehmen, daß eine Infektion erfolgt ist. Denn dadurch, daß die heiße Kugel zur Verbrennung oder Röstung oder mindestens zu hochgradiger Erhitzung dieser Teile führt, können sie steril eingebracht worden sein, sodann ist aber auch bekannt, daß eingebrachte, an sich nicht sterile Objekte keineswegs zur Infektion einer Wunde führen müssen. Noch weniger aber kann man annehmen, daß die Natur mit derartigen primären Infektionen leicht fertig wird. Gerade die Erfahrungen, die wir im gegenwärtigen Kriege bei Operationen von Steckschüssen machen, sprechen dagegen. Ich habe wiederholt anscheinend reaktionslos eingeheilte Projektile aus Kopf oder Hals entfernt; bei der Operation ergab sich, daß das Projektil inmitten eines von Eiter prall gefüllten Abscesses saß. In einem Falle von Steckschuß des Gehirns hatte das Projektil einen Durafetzen vor sich hergetrieben, er war zur Zeit der Operation nekrotisch und von Eiter umgeben. In diesem Falle war die Einschußwunde glatt und rasch verheilt, nur zeitweilig auftretende Kopfschmerzen zeigen dem Patienten an, daß er nicht völlig genesen ist, und gaben auch die Indikation zur Entfernung des Projektils.

Die Entfernung der kranken Teile bzw. die Entfernung der durch den Schuß zertrümmerten Anteile ist gewiß als eine überaus wichtige Forderung der ersten Wundversorgung aufzustellen. Es handelt sich hier in gleicher Weise um Knochensplitter wie um Haut- und Durafetzen oder zertrümmerte

Digitized by Google
Original from UNIVERSITY OF CALIFORNIA
Generated on 2019-10-24 15:34 GMT / http://hdl.handle.net/2027/uc1.b3252765
Public Domain in the United States, Google-digitized / http://www.hathitrust.org/access_use#pd-us-google

Hirnpartien, die nur durch ihre völlige oder annähernd völlige Isolierung der Nekrose anheimfallen müssen. Daß die Freilegung des Wundgebietes über die Grenze des Erkrankten hinaus folgen muß, ist ein Grundsatz, der schon vor 15 Jahren besonders für die Pachymeningitis und die Sinusthrombose aufgestellt worden ist und der seither in der Otochirurgie für alle Arten der endokraniellen Komplikationen als grundlegende Annahme des operativen Eingriffes angesehen wird. Besonders bei frischen otogenen endokraniellen Entzündungen hat sich auch gezeigt, daß die völlige Entfernung der kranken Teile häufig zu klassischem Erfolge führt. Die Erkrankung, die in allgemeinen und Lokalsymptomen foudroyant auftrat (hieher gehören intermittierendes Fieber, Schüttelfröste, Krämpfe usw.), endet nach der chirurgischen Entfernung des Entzündungsherdes mitunter wie abgeschnitten. Ich habe seinerzeit das Gleichnis gebraucht, daß wir bestrebt sein müssen, die infolge von akuten endokraniellen Komplikationen entzündeten Teile wie einen malignen Tumor zu entfernen. Sicher ist aber auch, daß man in Verfolgung dieses Grundsatzes bei Schädelschüssen bald an eine Grenze kommt, bei welcher der durch die Entfernung der erkrankten Teile erzielte Vorteil aufgewogen wird durch die Gefahr, daß infolge des entstandenen großen Defektes die Wunde für lange Zeit nach außen offen bleibt.

Der Hirnprolaps ist, von den traumatisch zerfetzten und mechanisch nach außen geschleuderten Hirnteilen abgesehen, stets die Folge des Hirnödems; das Hirnödem ist stets ein ungünstiges Symptom. Quillt nach der Incision in die Dura das Hirn vor oder wölbt es sich nur in die Schnittöffnung vor, so kann man schon mit Sicherheit ein entzündliches Ödem als Ursache dafür annehmen. Das normale Gehirn bleibt auch nach verhältnismäßig umfangreicher Incision der Dura vollständig in situ, von einem Vorquellen in die Schnittöffnung oder außerhalb derselben ist nicht die Rede. Ist nun infolge des Hirnödems das Hirn in die Wunde vorgequollen, so ist es sicher unbedingt nötig, behufs Druckentlastung dem sich vorwölbenden Gehirn freien Raum zu verschaffen. Jede plastische Operation zur Deckung eines solchen Prolapses ist vor allem gefährlich, weil es unbedingt zur Retention kommt, da das Zurückhalten des Gehirns die weitere Ausbreitung des Ödems in die Tiefe nur begünstigt. Eine solche Operation wäre aber auch aussichtslos, da selbst eine dichte Nahtlage nicht längere Zeit dem Prolapsdrucke standhält und das Gehirn neuerlich vorfällt. Unter solchen Umständen ist nun eine Duraplastik mit Fascia lata völlig aussichtslos und, von allen anderen Gefahren abgesehen, auch wegen der Wahrscheinlichkeit der Nekrose des implantierten Fascienstückes zu widerraten.

Der primäre Verschluß der Wunde bleibt also nur möglich für Tangentialschüsse ohne besondere umfangreiche Zerstörung der Schädelweichteile, ohne Duraverletzung und bei intaktem Gehirn. Diese Gattungen der

Generated on 2019-10-24 15:34 GMT / http://hdl.handle.net/2027/uc1.b3252765
Public Domain in the United States, Google-digitized / http://www.hathitrust.org/access_use#pd-us-google
Digitized by Google
Original from UNIVERSITY OF CALIFORNIA

Verletzung geben aber — ob sie nun primär geschlossen werden oder nicht — eine günstige Prognose. Die auffallenden Unterschiede im Ausgange seiner Fälle, die Bárány selbst gefunden hat, müssen daher nicht im primären Nahtschluß, sondern in anderen Ursachen begründet sein.

Die Methode des primären Nahtschlusses ist schon vor Jahrzehnten als Wundversorgung nach Mastoidoperationen empfohlen worden. Es wurde empfohlen, bei eitriger Mastoiditis nach möglichst idealer Entfernung aller kranken Teile des Knochens die Heilung unter dem Blutschorf anzustreben und zu diesem Zwecke unmittelbar nach der Operation die Mastoidwunde vollständig zu schließen ohne jede Drainage. Die Drainage wurde widerraten, weil hierdurch die Infektion ins Innere geleitet werden könnte. Man merkt somit hier denselben Gedankengang, den Bárány jüngst in der von ihm empfohlenen Methode des primären Verschlusses der Schußwunden als überaus wichtig hingestellt hat. Man kann nun tatsächlich bei den primär geschlossenen Fällen von operierter Mastoiditis einen schnellen und guten oberflächlichen Verschluß beobachten und einzelne nach der Methode der Heilung unter dem Blutschorf behandelte Fälle gelangten auch tatsächlich zur Heilung. In vielen Fällen dagegen kommt es nach dem überaus schnellen Verheilen der Oberfläche und nachdem der Kranke anscheinend genesen ist, nach Wochen, ja sogar nach Monaten zu einer diffusen Schwellung der Narbenregion. Die Narbe bricht schließlich auf, die Operationshöhle bietet sich als Absceßhöhle dar und man ist nun genötigt, mit der Behandlung von vorne zu beginnen, nunmehr unter offener Behandlung die Heilung per secundam mit Ausgranulieren von der Tiefe her zu unternehmen. Es ist nicht überraschend, daß infolgedessen die Methode des primären Schlusses bei operierter Mastoiditis nur eine Modefrage geblieben ist, sie ist wiederholt von verschiedenen Seiten empfohlen worden, wird aber unentwegt nur von den Antragstellern geübt, während sonst die Methode, wenn auf sie neuerlich unter irgend einem neuen Namen in einer Publikation zurückgegriffen wird, nach kurzer Zeit wieder verlassen wird.

Ist das Gehirn selbst verletzt, so wird die radikale Entfernung der lädierten Hirnpartien in vielen Fällen zu schweren nachträglichen Funktionsstörungen führen. Es gilt dies für alle Verletzungen im Bereiche der Hinterhaupt-, Scheitel- und Schläfegegend und rücksichtslose Prolapsentfernung würde als Ergebnis mit sich bringen, daß wir noch mehr als bisher mit postoperativen Herdstörungen und epileptischen Zuständen zu tun bekommen. Nach Excision der Dura und der Haut des Wundrandes sind endlich das Endocranium beengende Narben zu erwarten oder Narben, welche mit der Hirnoberfläche (besonders wenn auch Hirnanteile entfernt worden sind) verwachsen. Auch hier ist die traumatische Epilepsie als Folgeerscheinung zu fürchten.

Digitized by Google
Original from UNIVERSITY OF CALIFORNIA
Generated on 2019-10-24 15:34 GMT / http://hdl.handle.net/2027/uc1.b3252765
Public Domain in the United States, Google-digitized / http://www.hathitrust.org/access_use#pd-us-google

Die große Bedeutung der Frühoperation bzw. Frührevision hebt auch Albrecht (Über Wundrevision bei Schädelschüssen, Wiener klin. Wochenschrift. 1916. Nr. 17) hervor.

Für manche Fälle eignet sich der Nahtschluß, für viele und vor allem für schwere Fälle mit ausgedehnter Gewebszerstörung nicht. Man muß jedenfalls weit davon entfernt sein, den Nahtschluß mit Abtragung von eventuell funktionswichtigen Hirnanteilen als obligatorische Methode hinzustellen. Ein universelles Verfahren gibt es nicht, und ein Verfahren, das in einem Falle ein vorzügliches Ergebnis liefert, kann im anderen Falle schaden. Nichts wäre bei den Schußverletzungen des Gehirns gefährlicher als die schablonenmäßige Behandlung.

Ähnlich wie bei der Mastoiditisbehandlung unter dem Blutschorf kann es nun auch bei dem primär genähten Hirnschuß zur äußerlichen Heilung der Wunde kommen. Es kann lange Zeit hindurch eine tatsächlich vollständige Heilung vorgetäuscht werden, allerdings gelangen solche Kranke nach ihrer anscheinenden Heilung zu keinem vollkommenen Wohlbefinden: sie spüren, daß ihre Narbe nicht reaktionslos ist, blitzähnliche Schmerzen, vorübergehende Rötungen und Schwellungen treten darin auf, in späteren Stadien als Zeichen des Fortdauerns einer tief gelegenen Eiterung Ödem und geringe Temperaturerhöhungen. Diese beiden letzten Symptome führen die Patienten endlich zum Arzt. Hier gilt es, sich durch die anscheinend ideale Heilung und vollendete Narbenbildung nicht täuschen zu lassen. Derartige unsolide Heilungen, bei welchen nach dem oberflächlichen narbigen Verschluß die Eiterung in der Tiefe andauert, können endlich auch zur Pyämie führen. Ich habe jüngst einen Fall beobachtet, in welchem ein Schädelschuß anscheinend reaktionslos zur Heilung gelangt ist. Nach einiger Zeit traten bei dem Kranken alle Zeichen der Sepsis auf, aber erst nach mehreren Wochen gelang es, den Sitz der Metastase zu finden. Es handelte sich um einen metastatisch entwickelten, subphrenischen Abscess.

Die gut geendeten Fälle Bárány s[1]) beweisen nur, daß, wenn ein Fall von Schußverletzung des Schädels sehr kurze Zeit nach der Verletzung zur Behandlung kommt und am Orte der ersten Behandlung gute Vorbedingungen für dieselbe gegeben sind (wie sie ein Festungsspital bietet), auch die Prognose gut ist.[2]) Bárány sagt von der Drainage,

[1]) Primäre Wundnaht bei Schußverletzungen, speziell des Gehirnes. W. kl. W 1915. Nr. 20; W. kl. W. 1916. S. 862 und 896.

[2]) Denselben Standpunkt äußert auch Allers (Die Transportfähigkeit operierter Schädelschüsse, Wiener klin Wochenschr. 1916. Nr. 36) in seiner kürzlich erschienenen Publikation: Das Wichtigste ist, daß der Hirnverletzte möglichst rasch an den Ort seines definitiven Aufenthaltes gelangt, so daß weitere schädigende Transporte gänzlich wegfallen.

Digitized by Google
Original from UNIVERSITY OF CALIFORNIA
Generated on 2019-10-24 15:34 GMT / http://hdl.handle.net/2027/uc1.b3252765
Public Domain in the United States, Google-digitized / http://www.hathitrust.org/access_use#pd-us-google

sie wurde soweit vertragen, daß sie nicht geschadet hat. Dasselbe läßt sich aber auch vom primären Schluß behaupten. Auch er ist ungefährlich unter den guten Vorbedingungen eines Festungsspitales, unter stationärer Bettruhe des Verletzten und völliger Vermeidung von Abtransporten. Die Methode ist aber sicher gefährlich, wenn nach dem primären Nahtschluß der Kranke noch Transporte zu bestehen hat, die Wunde längere Zeit nicht versorgt wird und Retention eintritt, und die Retention ist um so wahrscheinlicher, je mehr zerstörte Hirnanteile zurückgelassen worden sind und je unregelmäßiger infolge von Transporten der Verbandwechsel erfolgt.

Ich möchte sogar noch weitergehen und bei nachgewiesenem Hirnödem nicht allein widerraten, die Durawunde zu verschließen, sondern sogar intakte Dura zu spalten, um eine permanente Steigerung des intrakraniellen Druckes zu verhüten. Unter allen Umständen ist die endodurale Drainage anzustreben; eine Duranaht wird nur von einem vollständig normalen Gehirn vertragen. Durch nichts kann wohl eine Phlebothrombose rascher propagiert werden, als durch die primäre Naht bei thrombosierten duralen Gefäßen.

Bárány[3]) ist von theoretischen Erwägungen ausgegangen, um den günstigen Verlauf seiner Fälle zu erklären, und kommt dazu, den primären Nahtschluß apodiktisch zu fordern. Ich finde aber, daß eine Reihe von theoretischen Erwägungen, die nicht minder berechtigt sind als die von Bárány angewendeten, dazu führen müssen, jeden Fall individualisierend zu beurteilen und den primären Nahtschluß nur für ganz frische, ohne wesentliche Zerstörung von Hirnteilen vor sich gegangene und im frischen Zustande in die definitiven Stationen untergebrachten Schußverletzungen zu empfehlen. Daß das Gehirn mit einem gewissen Quantum Infektion fertig wird, ist eine nicht gerechtfertigte Annahme. Im Gegenteil, der Nachweis von eitrigen Abscessen, in deren Mitte anscheinend reaktionslos und per primam eingeheilte Steckschüsse (Projektile, Durafetzen Knochenteile usf.) gelegen sind, zeigt, daß das Gehirn ebenso wenig wie andere Körperregionen mit Infektionen fertig wird. Auch lehrt uns die klinische Erfahrung von endokraniellen otogenen Krankheiten nicht, daß das Gehirn in bezug auf das „Fertigwerden mit Infektionen" günstig zu beurteilen wäre.

Die Frage des primären Wundschlusses nach otochirurgischen Eingriffen hat in der Otologie wiederholt eine Rolle gespielt. So ist der primäre Nahtschluß der Mastoidwunden empfohlen worden. Hat man nach einfacher Mastoiditis die erkrankten Teile operativ entfernt, so könnte die Wunde als

[3]) Die offene und die geschlossene Behandlung der Schußverletzungen des Gehirnes. Kriegschirurgische Hefte v. Bruns. 2. H. 4.

Digitized by Google
Original from UNIVERSITY OF CALIFORNIA
Generated on 2019-10-24 15:34 GMT / http://hdl.handle.net/2027/uc1.b3252765
Public Domain in the United States, Google-digitized / http://www.hathitrust.org/access_use#pd-us-google

relativ rein betrachtet, primär geschlossen und hierdurch die Heilung unter dem Blutschorf erreicht werden. Tatsächlich ist dies mitunter auch wirklich möglich. In der Mehrzahl der Fälle kommt jedoch nur eine oberflächliche Heilung zustande. Während solid geheilte Mastoiditiden eine mehr minder eingezogene Narbe zeigen, bleibt in solchen Fällen die Narbe mehr oder weniger im Niveau der Haut der Umgebung, Wochen oder Monate nach scheinbar erfolgter Heilung kommt es zur akuten Schwellung und Rötung der Narbenregion, der Eiter bricht aus der Tiefe selbst durch oder es muß ihm durch Incision Abfluß geschaffen werden. Mag es sich nun um eine Schuß- oder andersgeartete Verletzung handeln, mag endlich die Wunde eine Schußwunde oder ein chirurgisch operativer, traumatischer Defekt sein, immer wird dem primären gänzlichen Nahtschluß eine gewisse Unsicherheit für den Wundverlauf anhaften; er mag sich für einige Fälle eignen, aber als allgemeines Verfahren kann er unmöglich gelten. Besondere Zurückhaltung ist aber bei einem solchen Verfahren noch nötig, wenn es pompös in Szene gesetzt wird unter der These, daß damit mehr Fälle geheilt werden können als mit anderen Methoden. Denn daß das Schicksal der Schußwunden des Schädels durch den primären Nahtschluß oder seine Unterlassung auf Leben und Tod bestimmt wird, daran kann man nicht glauben. Es ist sicher, daß der primäre oder frühzeitige Verschluß (solange die Hauträndor noch nicht geschrumpft sind) einen besseren kosmetischen Effekt für die zu erwartende Narbe bildet. Dies wissen wir von unseren Erfahrungen nach Radikaloperationen sehr wohl. Es ist auch sicher, daß die reaktionslose Heilung in einem Falle bei frühzeitigem Verschluß, im anderen Falle unter Offenhalten erfolgt, aber so einfach, daß alle nach einer dieser Methoden Operierten sterben, die nach der anderen Methode Operierten am Leben bleiben, liegen die Verhältnisse nicht. Bei der Möglichkeit täglicher Nachbehandlung und wenn man sicher ist, daß der Kranke nicht abtransportiert wird und infolge seines oberflächlichen Nahtschlusses der Zustand seiner Wunden in der Tiefe nun unkontrollierbar werden könnte, kann man einfache Fälle primär schließen. Man muß nur bereit sein, falls sich die Anzeichen im Verlaufe finden, sofort wieder zu öffnen. Eine solche Behandlung wird sich, wenn die genannten Voraussetzungen zutreffen, besonders für Fälle mit intaktem Gehirn (Röntgenuntersuchung) empfehlen. Ist man jedoch gezwungen, die Fälle abzutransportieren, so kann der primäre Nahtschluß als prinzipielle Methode unter keinen Umständen empfohlen werden. Es ist sicher, daß der eine oder andere Fall nach dem primären Nahtschluß rascher und auch in kosmetischer Hinsicht besser heilt als ohne primären Verschluß, aber lebensrettend kann der primäre Verschluß von Schußwunden des Schädels an sich nie wirken. Die ungünstige Prognose der letal endigenden Fälle wurzelt in der Art der Verletzung, in der Zeit, wie lange nach er-

Digitized by Google
Original from UNIVERSITY OF CALIFORNIA
Generated on 2019-10-24 15:34 GMT / http://hdl.handle.net/2027/uc1.b3252765
Public Domain in the United States, Google-digitized / http://www.hathitrust.org/access_use#pd-us-google

folgter Verletzung der Kranke zur Behandlung kommt, in der Tatsache, ob es gelingt, für den Verletzten mühevolle Transporte zu vermeiden. In Fällen, in welchen diese ungünstigen Momente zusammentreffen und die hierdurch prognostisch ungünstig sind, kann ein primärer Nahtschluß gewiß nicht lebensrettend wirken.

Im Laufe des Krieges hatte ich Gelegenheit, eine größere Anzahl von Schußverletzungen des Schädels in späteren Stadien der Verletzung zu behandeln. Der überraschendste Befund zeigt sich wohl in dem keineswegs seltenen Vorhandensein tief gelegener alter Abscesse bei anscheinend reaktionslos geheilten Fällen.

Die oberflächliche Heilung per primam beweist noch gar nichts für die Art der Vorgänge in der Tiefe, dort können sich Abscesse entwickeln, die symptomlos entstehen und durch längere Zeit symptomlos bleiben. Alle solche Fälle, die ich zu operieren Gelegenheit hatte, zeigten die Absceßhöhle prall von Eiter erfüllt, der sich unter hohem Druck entleerte; keinerlei Vorgänge, die auf eine spontane Heilung des Abscesses unter Resorption des Inhaltes bezogen werden könnten. Der Eiter, der in der Mehrzahl der Fälle nicht fötid war, stand unter hohem Druck und quoll unter Druck hervor.

Sicher besteht die Notwendigkeit, den Knochen bis über den Rand des Duradefektes abzutragen. Dies ist eine kardinale Forderung, die auch bei Operationen otogener endokranieller Erkrankungen aufzustellen ist. Stets muß die Dura über das Gebiet der eigentlichen Veränderungen freigelegt werden, mag es sich nun um eine traumatische Verletzung oder um eine entzündliche Erkrankung der Dura handeln. Die ausreichende Abtragung des Knochens der Umgebung ist für den Verlauf des Falles ungleich wichtiger als die Frage des Nahtschlusses.

Ist infolge von Hirnödem die Prolapsentwicklung sicher oder der Prolaps entwickelt, so ist durch keinerlei Wundschluß oder durch Duranaht, noch durch eine Duraplastik der Prolaps zu verhindern oder zurückzudrängen. Ein Nahtschluß wirkt hier sicher nur schädigend, ja, es kann durch ihn die Meningitis direkt verursacht werden. Wenn bei einem durch Naht geschlossenen Fall durch das andrängende Ödem die Naht durchschnitten und der Verschluß gelöst wird, so ist das direkt als Glück für den Kranken zu betrachten. Die wichtigsten Momente in der Versorgung von Schädelschußwunden sind unserer Erfahrung nach gelegen

1. in der übersichtlichen Freilegung der Dura,
2. in der Entfernung aller nekrotischen oder zur Nekrose Anlaß gebenden Teile,
3. in der frühzeitigen chirurgischen Versorgung mit nachheriger definitiver Ruhelagerung und Vermeidung jeglichen Transportes des Kranken.

Digitized by Google
Original from UNIVERSITY OF CALIFORNIA
Generated on 2019-10-24 15:34 GMT / http://hdl.handle.net/2027/uc1.b3252765
Public Domain in the United States, Google-digitized / http://www.hathitrust.org/access_use#pd-us-google

Alle diese günstigen Momente treffen aber für die Bárányschen geheilten Fälle zu und es erscheint willkürlich, in diesen Fällen gerade dem primären Nahtschluß eine besondere Rolle zuzuschreiben. Und wenn Bárány für einige seiner Fälle sagt, sie seien trotz Drainage geheilt, so kann man für die übrigen mit demselben Rechte behaupten, daß sie trotz primären Wundverschlusses geheilt seien. Im übrigen wäre es nötig gewesen, die letal geendigten Fälle autoptisch objektiv zu durchforschen, denn es ist möglich, daß sich hierdurch eine mühelose Klärung ergeben hätte.

Aus dem k. u. k. Garnisonsspital Nr. 15, Kommandant k. u. k. Oberstabsarzt Dr. L. Dąbrowski.

Zur Kasuistik der otogenen Schläfenlappenabscesse hinsichtlich der Nachbehandlung.

Von Doz. Dr. **R. Imhofer**, Prag, k. k. Regimentsarzt und Chefarzt der Abteilung für Ohren-, Nasen- und Kehlkopfkrankheiten.

Es gehört zu den größten Verdiensten der modernen Otologie, die Operationstechnik des otogenen Hirnabscesses in einer Weise ausgebaut zu haben, daß diese Operation jetzt fast als typische zu betrachten ist, und daß ein Otologe, der in der Technik der Mastoidoperationen genügend geübt ist, die Eröffnung eines otogenen Hirnabscesses mit derselben Sicherheit vornehmen wird, mit der der Chirurge eine Appendicitis oder eine incarcerierte Hernie erledigt.

Kann also die Operationstechnik beim otogenen Hirnabceß, dank den Fortschritten der Otochirurgie, die sich hier besonders an die Namen Körner, Brieger, H. Neumann knüpfen, als eine res judicata gelten, so ist dies hinsichtlich des Verlaufes nach der Operation und des Einflusses, den wir auf denselben nehmen können, durchaus nicht der Fall.

In einer sehr sorgfältigen kritischen Zusammenstellung hat Büller[1]) (Ohrenklinik Erlangen) diese Frage erörtert und man kann aus dieser Arbeit ohne weiteres ersehen, daß selbst über grundlegende, prinzipielle Fragen die Anschauungen auch hervorragender Fachleute recht erheblich divergieren.

In der Einleitung seiner Publikation sagt Büller: „Die Erfahrungen auch der beschäftigtsten Chirurgen über den Hirnabceß sind bei der verhältnismäßig großen Seltenheit dieser Erkrankung begreiflicherweise nicht allzu ausgedehnt. Es dürfte daher von Vorteil sein, diesen Mangel an weit-

[1]) Ich folge bei den Literaturangaben im wesentlichen den Angaben Büllers, da mir derzeit, fern von meinem gewöhnlichen Domizil, die Literatur nicht in genügendem Maße zur Verfügung steht.

Digitized by Google
Original from UNIVERSITY OF CALIFORNIA
Generated on 2019-10-24 15:34 GMT / http://hdl.handle.net/2027/uc1.b3252765
Public Domain in the United States, Google-digitized / http://www.hathitrust.org/access_use#pd-us-google

reichenden Erfahrungen des Einzelnen durch Zusammenstellung der Ansichten verschiedener Autoren und durch neue Beiträge einigermaßen wettzumachen. Gerade hier können statistische und kasuistische Mitteilungen die Kenntnisse wesentlich erweitern und im praktischen Falle nutzbar gemacht werden".

Die Richtigkeit dieser Sätze wird dadurch illustriert, daß unter dem mir hier zur Verfügung stehenden Materiale, welches in den zwei Jahren meiner Tätigkeit etwa 16.000 Kranke (aus dem Gebiete der Oto-Rhino-Laryngologie) umfaßt, 4 otogene Hirnabscesse (3 Temporallappenabscesse und ein Kleinhirnabsceß) vorkamen, und zwar alle vier im letzten Halbjahre; vorher hatten wir nicht einen zur Beobachtung bekommen.

Ich möchte aber, um bei Büllers Ausführungen zu bleiben, es gerade mit Rücksicht auf die Nachbehandlung nicht für opportun halten, otogene Schläfenlappenabscesse und Kleinhirnabscesse zusammen abzuhandeln, so naheliegend dies auch zu sein scheint.

Schon der Umstand, daß man bei typischer Eröffnung vom erkrankten Schläfenbeine aus den Schläfenlappenabsceß an einer für die Drainage wesentlich günstigeren Stelle eröffnet als den Cerebellarabsceß, muß uns eine Trennung dieser beiden nahelegen.

Auch die Erscheinungen des Hirndruckes sind bei den beiden otogenen Abscessen nicht ganz gleich zu bewerten; der Hirndruck ist beim Kleinhirnabsceß meist an und für sich bedeutend größer, als beim Temporallappenabscesse (Boeninghaus) — bei dem von mir beobachteten Kleinhirnabsceß war die Pulszahl 32 — er ist aber auch bedeutend gefährlicher, da das vergrößerte Kleinhirn direkt auf die Medulla und die in derselben gelegenen Zentren einwirken kann, somit eine geringe, plötzliche Drucksteigerung — etwa bei Ausspülung der Absceßhöhle — zum Atemstillstande und Tod führen kann, wie es mehrfach beobachtet wurde (Henke, Michaelsen).

Beim Temporallappenabsceß sind wir dieser Gefahr nicht so sehr ausgesetzt, wofern er nicht eine besondere Größe erreicht (Denker).

Auch die Erfahrungen, um die der jetzige Krieg die Hirnchirurgie bereichert hat, dürfen nur mit gewissen Vorbehalten auf die otogenen Hirnabscesse übertragen werden, obwohl jetzt, umgekehrt wie in Friedenszeiten, die traumatischen Hirnabscesse (Manasse konnte allein 32 beobachten) die otogenen an Zahl weit übertreffen.

Man darf nicht vergessen, daß beim otogenen Hirnabsceß die Entwicklung langsam, per continuitatem vom erkrankten Knochen aus vor sich geht, so daß die Dura und die weichen Hirnhäute vollkommen genügend Zeit haben, Adhäsionen zu bilden, wozu sie eine Fähigkeit besitzen, welche der des Peritoneums sicher nicht nachsteht. Man kann also mit ziemlicher Sicherheit darauf rechnen, daß der Weg vom Krankheitsherd zum Gehirn,

Digitized by Google
Original from UNIVERSITY OF CALIFORNIA
Generated on 2019-10-24 15:34 GMT / http://hdl.handle.net/2027/uc1.b3252765
Public Domain in the United States, Google-digitized / http://www.hathitrust.org/access_use#pd-us-google

den man bei der Operation verfolgt, und der in umgekehrter Richtung zur Ableitung des Eiters offen steht, gegen die weichen Hirnhäute und die intermeningealen Räume genügend sicher abgedichtet ist, um eine Gefahr der Infektion der Meningen bei den Manipulationen während der Nachbehandlung so ziemlich auszuschließen.

Anders ist es bei den traumatischen Hirnabscessen, wo das infizierende Agens intakten Knochen, Hirnhäute und Hirnsubstanz passiert und die Abkapslungsvorgänge sehr rasch, man kann sagen, improvisiert werden, so daß man auf die Festigkeit der Adhäsionen sich nicht in dem Grade wie beim otogenen Hirnabsceß verlassen kann.

Zweitens muß man beim traumatischen Hirnabsceß immer damit rechnen, daß Fremdkörper, wie Geschoßsplitter, Fetzen der Kopfbedeckung, Sandpartikelchen, zusammengebackene Haare sich in der Absceßhöhle finden, auch wenn es sich um einen Furchungsschuß [2]) — oder Durchschuß handelt. Eine Exploration der Absceßhöhle behufs Entfernung dieser die Eiterung unterhaltender Fremdkörper wird deshalb bei der Nachbehandlung oft nicht umgangen werden können.

Beim otogenen Hirnabsceß kann man aber diese Hindernisse der Heilung ausschließen und deshalb ist es mir eigentlich nicht recht verständlich, daß man auf die Exploration der Absceßhöhle mit Fingern und Instrumenten so viel Gewicht legt, wie es den Anschein hat. Wenn Heine sagt: „Die Entleerung des Abscesses rettet das Leben des Kranken noch lange nicht, selbst nicht in den Fällen, in denen keine andere Hirnkomplikation vorliegt", und Büller meint: „und doch ist gerade bei dem Hirnabsceß die Nachbehandlung an Wichtigkeit der Operation selbst in keiner Weise nachstehend", so muß man diese wohl der allgemeinen Erfahrung entsprechenden Sätze dahin ergänzen, daß für den günstigen Effekt oder Mißerfolg der Nachbehandlung Imponderabilien, kleine technische Details, die man vielleicht kaum beachtet, bedeutungsvoll, ja, ausschlaggebend sein dürften. Es ist also notwendig, sich in jedem Falle epikritisch Rechenschaft über alle diese Details abzulegen, und dies gilt auch vielleicht in erhöhtem Maße für die letal abgelaufenen Fälle, nochmals alles, was man getan oder unterlassen hat, und den Effekt zu analysieren, um es im nächsten Falle wieder zu tun oder zu unterlassen.

Von diesem Standpunkte aus will ich als Ergänzung zu Büllers Ausführungen die beiden ganz gleichartigen Fälle von otogenem Schläfenabsceß, die ich operierte [3]) und von denen der eine, vielleicht hinsichtlich der

[2]) Ich gebrauche diesen Ausdruck, den v. Oettingen statt der bisher gebräuchlichen Bezeichnung Tangentialschuß vorschlägt.

[3]) Der dritte Schläfenlappenabsceß, den wir intra vitam diagnostizierten, konnte aus äußeren Gründen nicht operiert werden; er mußte seinem Schicksale überlassen werden und lief letal ab. Die Sektion bestätigte die Diagnose.

Digitized by Google
Original from UNIVERSITY OF CALIFORNIA
Generated on 2019-10-24 15:34 GMT / http://hdl.handle.net/2027/uc1.b3252765
Public Domain in the United States, Google-digitized / http://www.hathitrust.org/access_use#pd-us-google

Operationstechnik günstigere Fall, nach anfänglich durchaus zufriedenstellendem Verlaufe am 10. Tage post operationem letal ablief, während der zweite 8 Wochen nach der Operation mit geschlossener Absceßöffnung, fast geheilter äußerer Wunde, trockenem Ohre und ohne somatische oder psychische Defekte abgeschoben werden konnte, hier anführen.

Die Krankengeschichten gebe ich nur auszugsweise wieder, die Aufzeichnungen über die psychischen Veränderungen sind weggelassen.

I. Artillerist F. Z, Art.-Zgs.-Dep., Krakau.

Befund des Festungsspitals Nr. 5.

1. IX. 1916: Seit 3 Wochen krank.

Der Perkussionsschall in der linken Lungenspitze etwas kürzer, Exspirium hörbar und verlängert. Am Herzen beide Töne rein. Bauchorgane normal, die Zunge belegt. Fötide Ohreneiterung links.

3. IX. 1916: Der Kranke klagt über Kopfschmerzen.

10. IX. 1916: Der Kranke hat starke Kopfschmerzen und Erbrechen.

12. IX. 1916: Beim Kranken hat das Erbrechen aufgehört, klagt über starke Kopfschmerzen.

Ambulanter Befund des Garnisonsspitales Nr. 15 (in meiner Abwesenheit aufgenommen).

14. IX. 1916. R. O.: Getrübtes Trommelfell.

L. O.: Chronische Mittelohreiterung mit großem Trommelfelldefekt und aus dem Warzenfortsatz kommenden Polypen.

Hörprüfung nicht durchführbar.

Aufnahme 16. IX. 1916.

16. IX. 1916. Der Kranke ist bewußtlos und antwortet nicht auf gestellte Fragen.

Puls 68, weich; starke Eiterung aus dem linken Ohre. Temperatur normal. Wiederholtes Erbrechen. Ptosis des linken Augenlides. Starker Fötor aus dem Munde.

L. O.: Im äußeren Gehörgang reichlicher, übelriechender Eiter und große Polypen ohne besondere Verengerung des Gehörgangs.

R. O.: Getrübtes Trommelfell.

Augenbefund: Hyperämie der Papillen mit verschwommenen Grenzen.

17. IX. 1916: Befund der neurologischen Abteilung: Somnolenz. Aussprache unverständlich. Rechter Bauchdecken- und Fußsohlenreflex fast aufgehoben, während links lebhaft; Knie- und Achillessehnenreflex rechts stärker als links.

Pupillen rund von prompter Reaktion. Augenbewegungen nach den Seiten normal. Keine Nackenstarre.

17. IX. 1916: Operation. Aufmeißelung. T-Schnitt nach Zaufal. Die Corticalis vollkommen sklerosiert und ohne Zellen. Das Antrum etwa 1 *cm* tief, Abtragung der hinteren Gehörgangswand, Glättung des Spornes. Auskratzung des Antrums und der Paukenhöhle, die mit schmierigen Granulationen gefüllt sind. Der Knochen des Tegmen antri grünlich verfärbt, morsch, wird abgetragen Die Dura gerötet, stark gespannt, wölbt sich vor, pulsiert nicht. Bei Abtragung des Knochens

Digitized by Google
Original from UNIVERSITY OF CALIFORNIA
Generated on 2019-10-24 15:34 GMT / http://hdl.handle.net/2027/uc1.b3252765
Public Domain in the United States, Google-digitized / http://www.hathitrust.org/access_use#pd-us-google

reißt die adhärente Dura etwas ein und es entleert sich Eiter; eine eingeführte Sonde gelangt in eine walnußgroße Absceßhöhle, aus der Eiter unter ziemlichem Druck nachquillt. Erweiterung der Duraöffnung mittelst Messers und Kornzange. Im ganzen wird etwa ein Kaffeelöffel Eiter entleert. Einführung eines Drainrohres in die Absceßhöhle, welches im vorderen unteren Wundwinkel befestigt wird. Naht der Wundwinkel; auf eine Lappenbildung wird verzichtet.

Jodtinktur, Tamponade mit Gaze, Verband.

19. IX. 1916: Pat. reagiert seit heute auf lauten Anruf, nimmt Nahrung zu sich. Verbandwechsel.

22. IX. 1916: Gestern wieder etwas Kopfschmerzen, etwas träge Reaktion. Verbandwechsel, mit der eingeführten Kornzange gelangt man in eine etwa apfelgroße Absceßhöhle, aus welcher sich mehr als ein Eßlöffel dicken, grünlichen Eiters entleert. Einführung eines Drains, Nähte entfernt. Collargoltampon.

23. IX. 1916: Vollkommenes Wohlbefinden, Kopfschmerzen verschwunden.

24. IX. 1916: Seit gestern Pat. wieder unorientiert, läßt unter sich. Die Absceßhöhle sehr groß, jedoch leer. Gestern etwas Parese der oberen Extremität, die heute wieder verschwunden ist. Verbandwechsel, das Drain wird weggelassen und durch Collargoltampons ersetzt.

25. IX. 1916: Eiterretention hinter dem Tampon, infolgedessen Ersatz desselben durch ein Drainrohr.

26. IX. 1916: Verbandwechsel: Das Drain durch ein aus weicher Hirnmasse bestehendes Gerinnsel verstopft. Ersatz desselben durch einen Collargoltampon.

27. IX. 1916: Gestern Zustand im allgemeinen besser, Pat. aber unorientiert, behauptet, daß seine Frau noch nicht bei ihm gewesen sei, obwohl sie kurz vorher da gewesen war. — In der Nacht auf heute zweimaliges Erbrechen. Nachmittags Pat sehr verfallen und schwach. Puls langsam, schwach. Verbandwechsel: Hinter dem Tampon eine große Menge angestauten Eiters, der entleert wird. Der Tampon wird durch einen in Paraffin getränkten Gazestreifen ersetzt, zweimal täglicher Verbandwechsel.

28. IX. 1916: Seit gestern vollkommen bewußtlos. Mehrfaches Erbrechen galliger grüner Massen. Bei Abnahme des Verbandes kehrt das Bewußtsein zurück. Es wird der Tampon vollkommen weggelassen. Verbandwechsel 2mal.

29. IX. 1916: Unter zunehmender Bewußtlosigkeit, flacher Atmung, nachdem Abendtemperatursteigerung über 38° aufgetreten war, ½1 Uhr (30. IX.) Exitus.

Sektionsbefund: Operatio radicalis propter otitidem mediam sin., abscessus lobi temporalis sin. cerebri subsequente encephalomalacia fere totius hemisphaeri sin. cerebri.

Bronchopneumonia catarrhalis dispersa recens partium inf.

II Infanterist A. S., Rd. Ldst.-Inf.-Reg. Nr. 2.

Befund des Reichsdeutschen Kgs.-Lazar. 57 (Ohrenstation):

1. II. 1917: Seit Oktober 1916 im Felde. Vom 20. Lebensjahre an Laufen des linken Ohres. In der letzten Zeit Schmerzen nach dem Nacken und Zähnen zu.

L. O.: Trommelfell narbig verändert, gerötet. Im Gehörgang viel schleimig-eitriges Sekret. Am Boden des Gehörganges pulsierender Reflex. Kleine Perforation hinten nach dem Kuppelraume zu.

Generated on 2019-10-24 15:34 GMT / http://hdl.handle.net/2027/uc1.b3252765
Public Domain in the United States, Google-digitized / http://www.hathitrust.org/access_use#pd-us-google
Digitized by Google
Original from UNIVERSITY OF CALIFORNIA

R. O.: Normaler Befund.

Nase und Rachen ohne Befund.

2. II. 1917: An dem Ohrenbefunde hat sich nichts wesentlich geändert.

Am 5. II. Auftreten von Temperatur über 39°, nachts Erbrechen, mehrere Tage kein Stuhl, Schwindelgefühl, starkes Kopfweh. Die Ohrenbeschwerden haben sich nicht gesteigert. Das Brechen hielt an bis zum 7. II. abends.

Therapie: Einläufe, Tinctura Chinae, Aspirin.

10. II.: Temperatur seit heute normal. Befinden gebessert.

Mit Lazarettzug abgeschoben.

Im Lazarettzug: Am 13. II. 1917 zweimal erbrochen, Puls schwankte zwischen 52 und 50. Pat ist benommen, nachts noch einmal starkes Erbrechen. Benommenheit nimmt zu. Pat. muß vorzeitig ausgeladen werden.

Befund des Garnisonsspitales Nr. 15, III. O.-Abtg.

14. II. 1917: Pat. vollkommen bewußtlos Bei Anruf mit Namen nickt er. Puls kaum fühlbar, 60, Temperatur 36,4°. Starker Tremor der oberen und unteren Extremität. Dieselbe wird unbeweglich gehalten.

L. O.: Im äußeren Gehörgang ein mit stark übelriechendem Sekret getränkter Wattepfropf.

Chronische Mittelohrentzündung mit Polypen, die von oben her aus dem Kuppelraum kommen. Trommelfell und Mittelohr nicht sichtbar.

R. O.: Hyperämisches, rötlich durchscheinendes Trommelfell.

Gesteigerte Reflexe rechts.

Augenhintergrund: Rechts normal.

Links nicht hochgradige, aber deutlich ausgesprochene Hyperämie der Papille.

14. II. 1917: Operation (Op.-Prot. Nr. 277). Radikaloperation mit Abtragung der hinteren Gehörgangswand. Freilegung des Warzenfortsatzes und Aufmeißelung. Der ganze Warzenfortsatz sklerotisch, von Zellen nur das Antrum in einer Tiefe von etwa $1^1/_2$ *cm*. Eröffnung des Antrums. Aus demselben entleert sich ein Tropfen dicken, grünlichen Eiters. Der Sinus rückwärts freiliegend, nicht verändert. Es wird das Tegmen antri abgetragen und die Dura bis an die Außenfläche der Schläfenbeinschuppe freigelegt. Dieselbe gerötet, gespannt, vorgewölbt, nicht pulsierend. Mit einer dicken Punktionsnadel Punktion des Hirns. In der Richtung gerade nach aufwärts wird aus der Tiefe von etwa 2 *cm* eine dünnflüssige, penetrant riechende, jauchige, graurötliche Flüssigkeit aspiriert. Längs der steckenbleibenden Nadel wird ein schmales Messer in dieselbe Tiefe eingeführt und die ganze Dura und Hirnmasse durch einen Kreuzschnitt gespalten. Es entleeren sich nun von derselben Flüssigkeit ca. 30 cm^3 und man gelangt in eine sicher überwalnußgroße Abscoßhöhle. In dieselbe wird ein dickes Drain eingeführt und dasselbe im vorderen unteren Wundwinkel mit einer Naht fixiert. Die letzte Portion der Flüssigkeit kommt unter lebhafter Pulsation heraus. Die ganze Wunde wird offen gelassen und locker tamponiert.

Nach der Operation 2 Injektionen Ol. camph.

15. II. 1917: Früh: Pat. bei etwas klarerem Bewußtsein, hat etwas Nahrung zu sich genommen. Puls noch stark verlangsamt. Gegen 9 Uhr neuerlich tiefe Be-

Generated on 2019-10-24 15:34 GMT / http://hdl.handle.net/2027/uc1.b3252765
Public Domain in the United States, Google-digitized / http://www.hathitrust.org/access_use#pd-us-google
Digitized by Google
Original from UNIVERSITY OF CALIFORNIA

wußtlosigkeit. Verbandwechsel. Das Drain durch Gerinnsel verstopft, nach Entfernung desselben entleeren sich etwa 2 Teelöffel der bei der Operation gefundenen Flüssigkeit. Pat. macht sofort Bewegungen und schlägt die Augen auf. Das Drain wird nun durch einen in flüssiges Paraffin getauchten Jodoformgazestreifen ersetzt, der weit in die Höhle eingeführt wird. Verband.

19. II. 1917: In den letzten Tagen das Befinden wechselnd, aber im allgemeinen besser. Der Puls nicht unter 60, zeitweise bis 90. Beide oberen und unteren Extremitäten werden bewegt. Da ein neuerliches Drain sich wieder verstopft hat, wird bei Behandlung mit in Paraffin getränkten Jodoformgazestreifen geblieben. Es wird die Absceßhöhle durch eine vorsichtig eingeführte Kornzange abgetastet. Hierauf Ausspülung mit lauwarmer physiologischer Kochsalzlösung.

21. II. 1917: Verband wie beschrieben. Die Eiterung aus der Absceßhöhle nimmt ab. Ein Teil des Eiters entleert sich durch die Paukenhöhle und Gehörgang. Nach dem Verbandwechsel ist Pat. immer bedeutend klarer, wenn er auch auf gestellte Fragen keine Antworten gibt. Pat. nimmt allein Speise zu sich.

22. II. 1917: Nachdem Pat. am gestrigen Tage ziemlich apathisch war, ist er heute bedeutend klarer. Puls etwas schwach, gespannt, um 70. Er uriniert spontan, die Lähmung der rechten Extremität fast verschwunden. Verband: Ausspülung der Wunde mit physiologischer, lauwarmer Kochsalzlösung, Tamponade mit in flüssiges Paraffin getränkter Jodoformgaze.

24. II. 1917: Nachdem in den letzten 2 Tagen die Eiterung sehr gering war, ist heute wieder etwas Retention und Pat. infolgedessen früh etwas weniger klar. Pat. nimmt selbständig Nahrung zu sich, verlangt auch solche, spricht viel, teilweise unverständlich. Puls um 70. Keine Lähmungserscheinungen.

Behandlung: Ausspülung der Wunde mit physiologischer Kochsalzlösung, lockere Tamponade mit in Paraffin getränkter Jodoformgaze.

25. II. 1917: Eiterabfluß sehr reichlich, keine Retention mehr. Pat. vollkommen klar und orientiert. Feuchter Verband mit physiologischer Kochsalzlösung.

26. II. 1917: Pat. vollkommen bei Bewußtsein. Der Abfluß des Eiters genügend, die Wunde beginnt zu granulieren. Behandlung wie gestern.

28. II. 1917: Von der Absceßhöhle kein Eiter mehr, auch bei Ausspülung nicht; die Wunde stark granulierend, wird offen gehalten. Tampons werden verschmälert.

2. III. 1917: Objektiver Befund: Die Absceßhöhle verkleinert sich zusehends, ebenso die Wunde hinter dem Ohre. Bei Ausspülung kein Eiter aus der Absceßhöhle. Aus der Paukenhöhle kommt etwas eitriges Sekret.

Augenspiegelbefund: Papillengrenzen links noch etwas verwaschen. Füllung der Gefäße normal.

4. III. 1917: Die Eiterung aus der Absceßhöhle vollkommen verschwunden, die Granulationsbildung sehr lebhaft. Die Ausspülungen werden unterlassen. Einführung eines Paraffinstreifens.

Geistig vollkommen orientiert.

6. III. 1917: Die Wunde granulierend und im Verschluß begriffen. Auch die Absceßhöhle verkleinert sich. Es entleert sich kein Eiter mehr. Der Gehörgang

Digitized by Google
Original from UNIVERSITY OF CALIFORNIA
Generated on 2019-10-24 15:34 GMT / http://hdl.handle.net/2027/uc1.b3252765
Public Domain in the United States, Google-digitized / http://www.hathitrust.org/access_use#pd-us-google

in der Tiefe etwas verengert, da, wie aus der Operation zu ersehen ist, eine Lappenbildung unterlassen werden mußte. Noch etwas Sekret aus der Paukenhöhle. Hydrogen.

9. III. 1917: Pat. jetzt vollkommen orientiert, steht täglich ½ Stunde auf. Sekret aus dem Ohre übelriechend. Gehörgang etwas verengt, Wunde hinter dem Ohre verkleinert.

11. III. 1917: Unter Hydrogenbehandlung Sekretion in Abnahme, Absceßhöhle bedeutend verkleinert, äußere Wunde granulierend, in Verkleinerung begriffen.

12. III. 1917: Die Absceßhöhle nicht mehr offen. Die Wunde hinter dem Ohre stark granulierend. Scharlachrotsalbe.

18. III. 1917: Die Wunde granulierend, die Granulationen beginnen sich zu epithelisieren. Dagegen kommt aus dem Ohre, wo der Gehörgang in der Tiefe verengt ist, spärliches, übelriechendes Sekret. Allgemeines Befinden und geistiger Zustand vollkommen normal. Hydrogen in den Gehörgang.

12. IV. 1917: Die Papille links wie nach abgelaufener Papillitis etwas temporalwärts blässer. Wunde hinter dem Ohre fast geschlossen, nur noch ein schmaler, fester Granulationsstreifen. Gehörgang etwas verengt, seit 3 Wochen vollkommen trocken. Hydrogenbehandlung ausgesetzt.

Zur weiteren Behandlung nach Deutschland abgeschoben.

Wenn ich mir vergegenwärtige, wie augenfällig günstig das Befinden der Patienten, besonders hinsichtlich der Somnolenz, durch jeden Verbandwechsel (es ist dies nicht täglich notiert) beeinflußt wurde und diese Besserung noch mehrere Stunden nachher zu konstatieren war, wenn ich die Angaben der verschiedenen Autoren, z. B. Eulensteins, heranziehe, der bei einem Fall von Großhirnabsceß mit Parese der Extremitäten links nach Beseitigung eines offenbar drückenden Tampons sofortige Beweglichkeit von Arm und Bein sah, so scheint es klar, daß die ganze Nachbehandlung bei otogenem Schläfenlappenabsceß in erster Linie nur zwei Ziele verfolgen kann, nämlich 1. vollständige Entleerung des Abscesses bei jedem Verbandwechsel und 2. möglichste Sicherstellung des Eiterabflusses bis zum nächsten Verbandwechsel, um Sekretretentionen zu vermeiden. Je vollständiger diese Entleerung ist, desto länger dauert es, bis sich die Höhle, auch wenn der Abfluß nicht in wünschenswerter Weise erfolgt, so anfüllt, daß eine gefahrdrohende Stauung eintritt, und desto eher kann man es — ich spreche allerdings hier nur vom Großhirnabsceß — riskieren, den Verband, auch wenn Zeichen des Hirndruckes, also Trübung des Bewußtseins, Pulsverlangsamung eintreten, bis zur Morgenvisite liegen zu lassen, da diese Störungen nicht irreparabel sind.

Der täglich zweimalige Verbandwechsel, wie ich ihn im Falle Z. vornahm, scheint mir direkt ungünstig gewirkt zu haben, die dadurch notwendige Ruhestörung des Kranken, die Reizung der Wunde und Wundhöhle durch den Wechsel des Drains oder Tampons ist geeignet, die Entzündungs-

Generated on 2019-10-24 15:34 GMT / http://hdl.handle.net/2027/uc1.b3252765
Public Domain in the United States, Google-digitized / http://www.hathitrust.org/access_use#pd-us-google
Digitized by Google
Original from UNIVERSITY OF CALIFORNIA

erscheinungen und damit die Drucksteigerung zu vermehren und den Vorteil, den eine nochmalige Ablassung des Eiters aus der Absceßhöhle gewährt, mehr als aufzuwiegen.

Eine vollständige Entleerung der Absceßhöhle soll schon bei der Operation erfolgen — allerdings mit Vorsicht; der lange dauernde Hirndruck vor der Operation verlangt eine langsame Entlastung, sonst ist die Gefahr der Hyperaemia ex vacuo und einer Blutung in die Absceßhöhle oder die benachbarte Hirnsubstanz vorhanden. In dem Falle S., wo der Absceßeiter sehr dünnflüssig war, habe ich zunächst einen Teil desselben allmählich durch die Punktionsnadel ablaufen lassen, erst dann längs der Nadel inzidiert und durch langsame Spreizung der Wundränder den Absceß vollkommen entleert. Beim Verbandwechsel ist die Gefahr, da das Hirn bereits ein- oder mehrmals entlastet worden ist, nicht so groß.

Die genügende Entleerung der Absceßhöhle und Entlastung des Hirnes vom Drucke zeigt sich durch das Auftreten von Hirnpuls an, durch welchen die letzten Reste von Eiter unter pulsierenden Stößen herausgeschleudert werden.

Allerdings ist dies nur bei den ersten Verbänden zu sehen, später ist kein Hirnpuls zu beobachten, wahrscheinlich, weil sich die Höhe durch narbige Schwarten abgrenzt, auch bei günstig verlaufenen Trepanationen mit bloßliegendem Hirn, nach Schußverletzung habe ich nach Verlauf einiger Tage keinen Hirnpuls mehr gesehen. Das Fehlen von Hirnpuls bei Entleerung des Sekretes im späteren Verlaufe der Wundheilung ist also kein ungünstiges Symptom und darf allein nicht verleiten, nach einer Retention zu suchen, die nicht vorhanden ist.

Nachdem das Sekret des otogenen Hirnabscesses eine ganz besondere Neigung hat, sich einzudicken, so genügt später die einfache Spreizung der Wundränder zur vollständigen Entleerung nicht mehr und es ist eine Ausspülung der Absceßhöhle notwendig. Von den Gefahren der Ausspülung kommt die vielleicht bedenklichste, die Möglichkeit einer plötzlichen Hirndrucksteigerung beim Temporallappenabsceß, wie ich schon erwähnte, weniger in Betracht und läßt sich noch weiter einschränken, wenn man sich eines Drainschlauches bedient, welcher bedeutend schmäler ist als der zur Absceßhöhle führende Wundkanal, wodurch der stetige Abfluß der Spülflüssigkeit gewährleistet ist. Selbstverständlich darf nur unter ganz schwachem Drucke gespült werden, dies erreicht man am besten, wenn man an den oben erwähnten Drainschlauch eine Wundspritze ansetzt, die man selbst in die Hand nimmt; so kann man den Druck bei der Ausspülung jeden Moment regulieren und diese eventuell unterbrechen.

Büller empfiehlt, während des Spülens durch einen Assistenten die Wundränder gespreizt zu halten. Bis auf Wenige scheint die Mehrzahl der

Digitized by Google
Original from UNIVERSITY OF CALIFORNIA
Generated on 2019-10-24 15:34 GMT / http://hdl.handle.net/2027/uc1.b3252765
Public Domain in the United States, Google-digitized / http://www.hathitrust.org/access_use#pd-us-google

Autoren, insbesondere beim Temporallappenabsceß, die Ausspülungen für zweckmäßig zu halten, und auch mir scheint es, daß im 2. Falle die vom 3. Tage nach der Operation an vorgenommenen Ausspülungen, die ich leider im ersten Falle unterlassen habe, von günstigem Einflusse auf die Entleerung des Sekretes und die Drucksteigerung waren.

Ich benützte sterile physiologische Kochsalzlösung von Körpertemperatur. Antiseptica wären zu vermeiden.

Die Spülungen sind auch das geeignetste Mittel, Adhäsionen in schonendster Weise zu lösen, besonders da sich festere Verklebungen von einem Verbandwechsel zum anderen kaum bilden können, und sie werden am ehesten das Eingehen in die Absceßhöhle mit Fingern und Instrumenten ersparen. Ich habe in beiden Fällen zu Beginn der Nachbehandlung die Absceßhöhle mit einer breiten, stumpfen Kornzange vorsichtig ausgetastet. Wie im ersten Falle die Obduktion, im zweiten Falle der günstige Verlauf zeigte, wurde dadurch kein Schaden angerichtet; dennoch möchte ich die Exploration der Absceßhöhle weder in künftigen Fällen wiederholen, noch empfehlen. Man vergegenwärtige sich, daß ein ödematös durchtränktes oder entzündlich verändertes Gehirn sich in einem Zustande befindet, der dem flüssigen Aggregatzustande näher steht als dem festen. Im zweiten Falle habe ich bei den ersten zwei Punktionen, die nicht in die Absceßhöhle gelangten, trotz vorsichtiger Ansaugung durch eine relativ recht dünne Kanüle Hirnsubstanz aspiriert, so daß ich im ersten Momente glaubte, Eiter vor mir zu haben. Infolgedessen bietet diese Hirnmasse weder einem Instrument, noch dem Finger irgendwelchen Widerstand und das Gefühl, das man beim Eingehen in eine Hirnabsceßhöhle hat, möchte ich als direkt unheimlich bezeichnen, da man absolut nicht die Sicherheit hat, ob man sich noch in der Eiterflüssigkeit oder bereits in der erweichten Hirnsubstanz bewegt.

Diese Konsistenz des Hirnes erlaubt allerdings bei traumatischen Abscessen, auch kleine Fremdkörper, wie Knochenpartikelchen oder Geschoßsplitter, die in der etwas resistenteren Hirnsubstanz der Absceßwand stecken, mit dem Finger zu tasten, besonders wenn man, wozu wir in der ersten Zeit des Krieges genötigt waren, dies ohne Gummifingerling tut; für diesen Zweck hat auch Austastung der Wundhöhle, der sich die Extraktion solcher Splitter unter Leitung des Fingers (v. Oettingen) anschließt, einen Sinn, beim otogenen Temporalabscesse aber, wo dieses Moment wegfällt, muß man sich gegen dieselbe aussprechen, wie es auch Körner, Uchermann, Whiting und Dean tun.

Bevor ich das Thema „Ausspülungen" verlasse, möchte ich noch auf eine Bemerkung Büllers (Seite 78) zurückkommen. „Die Zeiten sind vorbei", sagt Büller, „wo ein bei jedem Verbandwechsel erneuertes Durch-

Digitized by Google
Original from UNIVERSITY OF CALIFORNIA
Generated on 2019-10-24 15:34 GMT / http://hdl.handle.net/2027/uc1.b3252765
Public Domain in the United States, Google-digitized / http://www.hathitrust.org/access_use#pd-us-google

spülen der Drainröhren mit desinfizierender Flüssigkeit schon bei aseptischem Wundverlaufe empfohlen, und bei infizierten Wunden für ganz unerläßlich galt. Heute verzichtet die Chirurgie auf diese aus der antiseptischen Ära stammenden Irrigationen fast vollständig und stellt als obersten Grundsatz auf: beständige Sorge für vollkommen freien Abfluß der Wundsekrete.

Dem gegenüber muß darauf hingewiesen werden, daß die moderne Chirurgie im Kriege zu gar manchem zurückgekehrt ist, was man für abgetan und begraben hielt, und die Methode der permanenten Irrigation und der Behandlung schwerer Eiterungen im Wasserbade zeigt, daß dies auch für die Behandlung von Eiterungen gilt.

Ich habe bei zwei Fällen von Gasphlegmonen der Glutealgegend, wo eine Elimination des Krankheitsherdes unmöglich war, durch zahlreiche Incisionen und Gegenincisionen mit Drainage und nachfolgenden Durchspülungen mit mehreren Litern von schwacher Lysoformlösung Erfolg erzielt. Man kann also gegen die Ausspülungen nicht den Einwand erheben, daß sie den Grundsätzen der modernen Chirurgie, die ja auch uns Otologen zur Richtschnur dienen müssen, widersprechen.

Die zweite, nicht minder wichtige Aufgabe der Nachbehandlung des Hirnabscesses ist die Erhaltung des Abflusses und die Verhinderung der Sekretstauung. Ist eine Sekretretention bei Abscessen an anderen Körperstellen als ein unliebsames und unerwünschtes Ereignis anzusehen, so handelt es sich beim Hirnabsceß hierbei um Leben oder Tod. In dieser Frage sind die Meinungen der Autoren geteilt und gruppieren sich um zwei Losungsworte: Drainrohr oder Gazetampon.

Im allgemeinen sind die Anhänger des Drainrohres in der Minderzahl, aber die Namen um so gewichtiger: v. Bergmann, Heine, Denker sind Anhänger des Drainrohres; letzterer hat, nachdem er bei Anwendung der Tamponade die Beobachtung gemacht hat, daß hinter dem herausgezogenen Tampon noch eine Masse Eiter hervorquoll, dieselbe verlassen und sich der Drainage (Glasdrains) zugewendet.[1])

Es ist also notwendig, die Vorteile und Nachteile dieser beiden Methoden genau zu analysieren und einander gegenüberzustellen.

Das Drainrohr hat vor allem den Vorteil, daß es einen sicheren Zugang zur Absceßhöhle bei der Nachbehandlung garantiert, besonders wenn stärkere Kaliber gewählt werden, und damit jedes Suchen nach der Eingangsöffnung und jede gewaltsame Erweiterung derselben erspart. Es besteht auch nicht die Gefahr, daß durch die gegen die Öffnung gepreßte Hirnmasse eine Kompression des Drainrohres eintritt, da hierzu die Hirnmasse viel zu weich

[1]) Anmerkung bei der Korrektur: In jüngster Zeit empfiehlt Payr zur Drainage von Hirnabscessen Hollundermark-Drainrohre.

Digitized by Google
Original from UNIVERSITY OF CALIFORNIA
Generated on 2019-10-24 15:34 GMT / http://hdl.handle.net/2027/uc1.b3252765
Public Domain in the United States, Google-digitized / http://www.hathitrust.org/access_use#pd-us-google

ist, und auch eine Verbackung und dadurch bedingte direkte Verstöpselung, wie sie bei der Gazetamponade so häufig zu sein scheint, ist beim Drainrohr nicht möglich. Es ist daher viel eher zu erwarten, daß auch, wenn sich das Drain verstopft, ein Teil des Sekretes neben demselben seinen Ausgang findet, der Abfluß also nicht vollständig ins Stocken gerät.

Dem stehen aber folgende, nicht minder gewichtige Nachteile gegenüber.

Ich habe schon oben geschildert, in welchem Zustande sich die Hirnmasse befindet. Man hat infolgedessen nicht die Sicherheit, daß man nicht schon beim Einführen des Drainrohres über die Absceßhöhle hinaus und ohne Widerstand in die Hirnmasse gelangt (Hegener). Auch Büller meint: „Bei Einführung des Drains ist mit großer Vorsicht und Behutsamkeit vorzugehen. Die Gefahr ist nicht gering, daß man die weichen Hirnwände, die den Absceß von den Seitenventrikeln und dem Arachnoidalraum trennen, durchstößt".

Aber selbst wenn man bei Einführung des Drains diese Gefahr vermeidet, kann durch Drucksteigerung das Gehirn seinerseits gegen das Drain gepreßt und derselbe schädliche Effekt erzielt werden (Manasse).

Zweitens ist es unmöglich, mittelst Drains alle Nischen und Ausbuchtungen der meist recht unregelmäßig gestalteten Absceßhöhle, wie wir sie sehen, wenn der Temporalabsceß eine gewisse Größe erreicht hat, zu erreichen, auch wenn man mehrere Drains nimmt, was allerdings nur auf Kosten der Stärke des einzelnen und damit des für den Abfluß des Eiters zur Verfügung stehenden Lumens möglich ist.

Man wird also ein Drain womöglich an den für den Abfluß günstigsten Punkt der Absceßhöhle bringen. Dies ist allerdings nicht leicht und könnte nur unter Leitung des Auges geschehen, oder es müßte zum mindesten nach Einführung des Drains die richtige Lage desselben durch Endoskopie (Whiting, Dean, Henke) bei Vorhandensein einer zweiten Öffnung kontrolliert werden. Moure läßt die zuerst eingestoßene Punktionsnadel, die auf Eiter geführt hat, am Platze und nimmt in ihrer Gegend weitere Probepunktionen vor, projiziert sich also den ganzen Absceß nach außen, um eine richtige Lage des Drains zu erzielen.

Aber gesetzt, es wäre auf einem dieser nicht gerade einfachen Wege gelungen, das Drain wirklich an dem günstigen Punkte zu plazieren, so ist damit absolut nicht gewährleistet, daß es in dieser Lage bleibt, auch nicht, wenn man es, wie Uchermann empfiehlt, an der Haut festnäht.

Von diesem sehr berücksichtigungswerten Umstande konnte ich mich bei der Sektion des Falles Z. ganz einwandfrei überzeugen. Nachdem alle Methoden, den genügenden Abfluß zu erzielen, versagt hatten, führte ich schließlich beim letzten Verbande etwa 9 Stunden vor dem Tode ein zirka

Digitized by Google
Original from UNIVERSITY OF CALIFORNIA
Generated on 2019-10-24 15:34 GMT / http://hdl.handle.net/2027/uc1.b3252765
Public Domain in the United States, Google-digitized / http://www.hathitrust.org/access_use#pd-us-google

1 *cm* starkes Drain ein, welches ich an der Haut fixierte und dessen richtige Lage mir durch den sofort einsetzenden Sekretabfluß angezeigt erschien. Bei der Sektion ersuchte ich nun den Sekanten Prof. Gliński, das Drainrohr womöglich in seiner Lage zu belassen und mir die Lagerung desselben zur Abscesshöhle zur Besichtigung zugänglich zu machen, was durch Abkappen der oberen Hirnhälfte samt dem Dache der Abscesshöhle geschah. Da zeigte es sich nun, daß das Drain gehoben war, seine Öffnung ragte zirka $^1/_2$ *cm* über das Niveau der Eiterflüssigkeit, dessen Lage ja bei Rückenlage der Leiche mit etwas erhobenen Kopfe der während des Lebens vom Kranken gewöhnlich eingenommenen entsprach, hinaus, konnte also kein Sekret aufnehmen, der Abfluß ging nur durch einen Teil der nächst gelegenen Seitenöffnung, die übrigens durch Gerinnsel verstopft war, vor sich.

Der Druck des Verbandes hatte mithin das Drain samt der Haut, an der es angenäht war, und den Weichteilen genügend weit gehoben, um sein Ende außerhalb des Niveaus der Sekretflüssigkeit zu bringen.

Vielleicht meint v. Oettingen dasselbe, wenn er (Seite 214) sagt: „Ein Drain reizt nur, gibt Anlaß zur Infektion und kann nicht ableiten, weil es meist in die Höhe führt.

Dem Drain gegenüber hat die Gaze folgende Vorteile: Eine Verletzung der Wände der Abscesshöhle kann selbstverständlich durch sie nicht erfolgen. Sie ist geeignet, sich den Konturen der Abscesshöhle anzuschmiegen, den Kontakt nahe aneinanderliegender Teile der Abscesswand, respektive der Wände von Nischen des Abscesses und damit eventuell Verklebungen zu verhindern, sie bleibt endlich in der Lage, in die sie bei Einführung gelangt ist, liegen.

Der einzige, aber dafür um so größere Nachteil der Gaze ist der, daß ihre Saugwirkung eine minimale ist. Sie saugt genau so lange Sekret auf, bis sie sich selbst mit demselben vollgesogen hat, und das dauert nicht lange; dann liegt sie wie ein Pfropfen in der Ausflußöffnung und verhindert den Abfluß des Sekretes; es kommt zur Stauung und damit Vermehrung des Hirndruckes; die unter erhöhtem Druck stehende weiche Hirnmasse in der Umgebung der Abscesswand sucht sich naturgemäß gegen die einzige Ausgangsöffnung zu Raum zu schaffen, sie umklammert immer fester den Gazepfropfen, der keinen Widerstand zu leisten vermag und immer mehr komprimiert wird; Hirnmasse und Gewebstrümmer verbacken sich mit ihm zu einem immer festeren Stöpsel, der wieder den Abfluß mehr und mehr erschwert, den Hirndruck steigert; kurz, es bildet sich ein Circulus vitiosus, der gerade den entgegengesetzten Effekt hat, als wir ihn durch die Gazetamponade anstreben. Ganz ähnlich äußert sich v. Bergmann, wie es aus den von Bäller (vgl. dort) zitierten Ausführungen hervorgeht. Daran ändert auch die feuchte Tamponade, wie ich sie mit Collargol versuchte, während

Digitized by Google
Original from UNIVERSITY OF CALIFORNIA
Generated on 2019-10-24 15:34 GMT / http://hdl.handle.net/2027/uc1.b3252765
Public Domain in the United States, Google-digitized / http://www.hathitrust.org/access_use#pd-us-google

Politzer Perhydrollösung, Michaelsens Alsollösung zur Befeuchtung des Tampons empfehlen, nicht viel.

Die in der Gaze enthaltene Flüssigkeit wird bald durch das Wundsekret verdrängt und derselbe Zustand, wie er früher beschrieben wurde, hergestellt. Mir schien die feuchte Tamponade einen direkt ungünstigen Einfluß zu üben, wobei ich auch erwähnen will, daß das Collargol, das v. Oettingen als vollkommen reizloses Antiseptikum empfiehlt, vom Gehirn auch in schwacher Lösung (1:1000) doch nicht ganz gut vertragen zu werden scheint.

Gemeinsam haben Drain und Gaze den Nachteil, daß sie bei der Eindickung des Sekretes, zu welcher der Eiter im Hirnabscesse in ganz besonderer Weise zu neigen scheint, versagen. Man findet das Drain dann verstopft, den Gazestreifen an seinem außen liegenden Ende fast trocken, die Verbandstoffe an der äußeren Wunde fast ohne Sekret, während nach Entfernung des Drains oder des Tampons Sekret in großer Masse unter Druck und sichtlicher Erleichterung des Operierten hervorstürzt.

Die Empfehlung einzelner Autoren, z. B. Uffenordes, durch das Drain einen Streifen Gaze durchzuziehen, heißt nur die Nachteile beider vereinen, die Empfehlung Neumanns, das Drain mit Gaze zu umwickeln, scheint von vornherein rationeller.

Nach Gegenüberstellung der Vor- und Nachteile möchte ich das Verfahren, wie ich es im zweiten Falle auf Grund der üblen Erfahrungen des ersten Falles mit anscheinend besserem Erfolge anwendete, begründen und zur eventuellen Nachprüfung, die in den Händen Unbefangener allein ein richtiges Urteil erlaubt, vorschlagen.

Beim ersten Verbande gleich nach der Operation wird man wohl eines Drains nicht entraten können; die Sicherstellung des direkten leichten Zuganges zur Abceßhöhle, ohne in der frischen Wunde wühlen zu müssen, läßt die Nachteile mit in Kauf nehmen; das Sekret ist auch zunächst genügend dünn, um auch durch die Seitenöffnungen und neben dem Drain zu passieren. Beim ersten oder spätestens zweiten Verbandwechsel (vgl. u.) aber soll das Drainrohr von Gaze abgelöst werden, und hier halte ich es für das beste, gleich von vornherein auf die Saugwirkung der Gaze zu verzichten, vielmehr den Kontakt zwischen Gaze und Sekret zu verhindern und so die Verstöpselung der Öffnung zu vermeiden, so daß die Gaze nur das Sekret so ableitet, wie es entlang des Drains neben demselben erfolgt.

Dazu empfiehlt es sich, die Gaze (Jodoformgaze) mit flüssigem Paraffin zu durchtränken; hat man mit halbweichem Paraffin imprägnierte Gaze zur Verfügung, wie sie zuerst von Welemínsky für die Tamponade nach operativen Eingriffen in der Nase empfohlen und angegeben wurde, so ist

Digitized by Google
Original from UNIVERSITY OF CALIFORNIA
Generated on 2019-10-24 15:34 GMT / http://hdl.handle.net/2027/uc1.b3252765
Public Domain in the United States, Google-digitized / http://www.hathitrust.org/access_use#pd-us-google

dies um so besser. Diese Gaze verklebt sich nie, sie bleibt immer mit der Wand, der Höhle und der Ausgangsöffnung im losen Kontakt, wie man beim Herausziehen leicht sieht, sie durchtränkt sich nicht mit Sekret und quillt infolgedessen nicht auf, kurz, sie vermeidet alle die Momente, die zur Verstöpselung der Operationsöffnung führen.

Ich habe diese Gaze bei Operationen in der Nase und auch bei Nebenhöhlenoperationen, bei welch letzteren manche Indikationen zu erfüllen sind, die mit denen beim Temporallappenabsceß Ähnlichkeit haben, sehr häufig mit Vorteil verwendet.

Wenn sie im ersten der hier mitgeteilten Fälle versagte, so muß ich darauf hinweisen, daß ich sie erst zwei Tage ante morten anwendete, zu einer Zeit, wo schon Erbrechen einsetzte, Patient sehr verfallen und schwach, der Puls ebenfalls schon schwach war, also ein Stadium, wo das Schicksal des Kranken leider meist schon entschieden ist; um so günstiger schien sie mir im Vereine mit den Ausspülungen im zweiten Falle zu wirken, und da kein Autor dieses Verfahren bei der Nachbehandlung erwähnt, glaube ich, schon jetzt darauf aufmerksam machen zu dürfen.

Die dritte wichtige Aufgabe ist es, das Sekret möglichst dünnflüssig zu erhalten und die Eintrocknung einzuschränken. Es ist ein normaler und gewöhnlicher Vorgang, daß bei der Heilung von Höhleneiterungen die Sekretion abnimmt und gleichzeitig dickflüssiger wird. Aber beim Hirnabsceß scheint diese Neigung zur Eintrocknung sofort, wie die Kommunikation mit der Außenluft hergestellt ist, einzusetzen und in recht unerwünschtem Maße sich bemerkbar zu machen, denn je dickflüssiger das Sekret, desto rascher versagen Drain und Gaze.

Dieser Eintrocknung begegnet am besten der feuchte Verband, der in der Hirnchirurgie, besonders der Kriegschirurgie, manche Anhänger hat. v. Oettingen sagt: „Ich befürworte nach allen Hirnoperationen einen feuchten Verband, er sollte überhaupt bei Schädelwunden in ausgedehntem Maße angewendet werden".

Ohne hier die Eigenschaften der feuchten Wärme eingehend darstellen zu wollen, sei hier nur als für unseren speziellen Zweck bemerkenswert hervorgehoben, daß die Sekretion angeregt, die Austrocknung des Sekretes verhindert und entzündliche Erscheinungen, die ebenfalls zur Vermehrung des Druckes wesentlich beitragen, günstig beeinflußt werden.

Auch die Granulationsbildung wird angeregt, was ebenfalls ganz wünschenswert erscheint.

Dennoch sollen die ersten Verbände trocken sein; solange die Möglichkeit einer Nachblutung besteht, ist der feuchte Verband nicht indiziert und auch gegen die Infektionsgefahr, die bei der frischen Wunde näher liegt

Generated on 2019-10-24 15:34 GMT / http://hdl.handle.net/2027/uc1.b3252765
Public Domain in the United States, Google-digitized / http://www.hathitrust.org/access_use#pd-us-google
Digitized by Google
Original from UNIVERSITY OF CALIFORNIA

als nach einigen Tagen, ist durch den dichteren Abschluß des Trockenverbandes besser vorgesorgt.

Der feuchte Verband wird am besten mit in steriler physiologischer Kochsalzlösung getränkten Kompressen vorgenommen.

Gegenüber diesen im Vorstehenden erörterten Hauptaufgaben der Behandlung treten die übrigen eigentlich in den Hintergrund; die meisten Komplikationen, die den Verlauf nach der Operation störend beeinflussen, sind Folgen der Nichterfüllung dieser Postulate, die wieder in dem Grundübel der Sekretstauung gipfeln; sie sind Symptome, die in derselben ihre Ursache haben, und können nur durch ihre Beseitigung zum Verschwinden gebracht werden; solange die Sekretstauung besteht, bedeuten alle Maßnahmen, die empfohlen und ausgeführt werden, nur einen Kampf gegen Symptome, und die Erfolge, die sie eventuell erzielen, sind deshalb Scheinerfolge und Nebensachen betreffend.

Da übrigens die beiden Fälle, auf die sich meine Ausführungen stützen, zur Erörterung aller weiteren Komplikationen keine Anhaltspunkte geben, will ich nur noch dem Prolaps einige Worte widmen, da, wie aus Büllers Zusammenstellung hervorgeht, diesem in der Literatur große Beachtung geschenkt wird. Im ersten Falle kam es in den letzten Tagen vor dem Tode zu einer Vorwölbung der Hirnsubstanz durch die Operationswunde, die aber sehr gering war und die Nachbehandlung nicht erschwerte. Auch der Prolaps ist beim Hirnabsceß eine Folge der Sekretstauung, bei sonstigen Hirnoperationen eine Folge der Infektion, der Entzündung und dadurch vermehrten Transsudation und Drucksteigerung in den Intermeningealräumen oder Ventrikeln.

Ohne diese kommt es nie zum Prolaps, ob man jetzt große oder kleine Operationsöffnungen macht. Ich habe in einem Falle von etwa kirschengroßem Hirnabsceß im Temporallappen nach Schußverletzung, wo ich fast den ganzen vorderen Teil der Schläfenbeinschuppe, der zertrümmert war, abtragen mußte, bis zum Abtransport des Operierten, der leider aus militärischen Gründen nach 8 Tagen erfolgen mußte, keinen Prolaps gesehen, da bis dahin die Infektion verhütet werden konnte, in einem zweiten Falle von Furchungsschuß, den ein Wiener Kollege in unserem Feldspitale operierte und wo zertrümmerter Knochen im Umfange von über Fünfkronenstückgröße abgetragen wurde, blieb der Prolaps bei günstigem Verlaufe aus.

Zu ähnlichen Anschauungen gelangten Bruns, Michaelsen und Schiffone, letzterer auf experimentellem Wege.

Umgekehrt muß aber ein Prolaps auch bei Drucksteigerung nicht immer eintreten.

Nach den Fällen von Prolaps, die ich im Felde gesehen habe, scheint ceteris paribus ein gewisses Optimum der Größe der Trepanationsöffnung

Digitized by Google
Original from UNIVERSITY OF CALIFORNIA
Generated on 2019-10-24 15:34 GMT / http://hdl.handle.net/2027/uc1.b3252765
Public Domain in the United States, Google-digitized / http://www.hathitrust.org/access_use#pd-us-google

für das Zustandekommen des Prolapses zu existieren. Ganz kleine Öffnungen, aber auch sehr große lassen einen Prolaps nicht so leicht zu, letztere wohl aus dem Grunde, weil sie ein Ausweichen des Gehirnes in breiter Fläche ermöglichen und nicht nach Durchtritt des Prolapses in diesem selbst wieder Stauungserscheinungen durch eine Abschnürung begünstigen, Verhältnisse, die, wie Kader im Vereine Krakauer Militärärzte kürzlich ausführte, große Ähnlichkeit mit denen bei einer inkarzerierten Hernie haben.

Der Prolaps ist beim otogenen Temporallappenabsceß anscheinend seltener als beim Kleinhirnabsceß (Büller).

Er ist ein Symptom der Drucksteigerung, also ein recht unangenehmes Vorkommnis, bedeutet aber durchaus nicht, daß das Schicksal des Patienten besiegelt ist. Ich habe an der Trautmannschen Klinik seinerzeit bei einem Kinde nach Operation eines otogenen Temporallappenabscesses nach der Bergmannschen Methode von der Schläfenbeinschuppe aus einen über hühnereigroßen Prolaps gesehen; der Fall verlief günstig.

Auch die zwei Fälle von Hirnabsceß mit Prolaps, die Manasse beschreibt, verliefen gut.

Der Prolaps muß uns nur veranlassen, dem Sekrete um jeden Preis Abfluß zu verschaffen, was er selbst allerdings durch Verlegung des Zuganges zur Absceßhöhle erschwert, so daß eventuell eine Gegenöffnung notwendig würde.

Repositions- und Kompressionsversuche können die Drucksteigerung vermehren, die früher öfter geübte Abtragung ist meist, wenn die Grundursache der Hirndruckvermehrung nicht behoben wird, von Rezidiven gefolgt.

Ich halte es für angezeigt, den ersten Verband nicht länger als 24 Stunden zu belassen, im Gegensatze zu den traumatischen Fällen, wo wir nach der Trepanation den ersten Verband womöglich 3—4 Tage liegen ließen. Daß Macewen den ersten Verband in einem Falle drei Wochen liegen lassen konnte, wird wohl ein Unikum bleiben. Büller meint, es ist besser, falls man keine starke Sezernierung fürchten muß oder falls keine sonstigen Indikationen zu früherem Verbandwechsel bestehen, den ersten Verband etwa 2—3 Tage liegen zu lassen. Es scheint mir nicht geraten, sich auf die tadellose Funktion der Drainage zu verlassen, und da, wie ich schon oben ausführte, die Abgrenzung der Absceßhöhle durch Adhäsionen bereits vor der Operation als vollendet angenommen werden kann, besteht keine Kontraindikation gegen diese notwendige Revision der Abflußverhältnisse.

Bei Schußverletzung des Gehirnes, wo die Gefahr besteht, vorhandene frische, oder in Bildung begriffene Adhäsionen in der Nähe der Trepanationsöffnung zu zerreißen und eine Propagation von Eiter über die Meningen zu verursachen, muß dieser Kontraindikation Rechnung getragen werden.

Digitized by Google
Original from UNIVERSITY OF CALIFORNIA
Generated on 2019-10-24 15:34 GMT / http://hdl.handle.net/2027/uc1.b3252765
Public Domain in the United States, Google-digitized / http://www.hathitrust.org/access_use#pd-us-google

Den Verband wechselte ich bei Fall S. täglich einmal, über die Zwecklosigkeit öfteren Verbandwechsels habe ich mich oben geäußert.

Was die Allgemeinbehandlung anbelangt, habe ich durch Kampferinjektionen die Herztätigkeit angeregt, die Urinretention im zweiten Falle erforderte täglichen Katheterismus und es muß diesen Nebenumständen doch Aufmerksamkeit geschenkt werden.

Hartnäckige Obstipation ist eine konstante Erscheinung beim Hirnabsceß und hat die Eigenschaft, sich durch Abführmittel nicht beeinflussen zu lassen. In den ersten Tagen lasse man dem Kranken in dieser Beziehung Ruhe, später sind Klysmen notwendig.

Hinsichtlich der Ernährung möchte ich darauf hinweisen, daß die rein vegetativen Funktionen am spätesten erlöschen und nach Entlastung des Gehirnes zuerst wieder auftreten.

Der Akt der Nahrungsaufnahme erfolgt reflektorisch, d. h. wenn man auch dem somnolenten Kranken den Löffel mit Nahrung an die Lippen bringt, öffnet er den Mund und schluckt ohne Schwierigkeit, und zwar in ganz ausreichender Menge.

Ich habe dies bei beiden Kranken gesehen und möchte darauf speziell aufmerksam machen, daß man den Kranken, auch wenn das Bewußtsein noch stark getrübt ist, mit flüssiger und breiiger Kost ganz ausreichend auf normalem Wege ernähren kann, ohne zu den umständlichen Verfahren der Sondenfütterung oder der Nährklystiere Zuflucht nehmen zu müssen.

Innerlich wird Urotropin empfohlen (Manasse), das in neuerer Zeit sich in der otologischen Therapie großer Beliebtheit erfreut. Ich habe Urotropin bei einer großen Anzahl von Ohrenerkrankungen, akuten Otitiden, Mastoiditiden vor und nach der Operation, bei Meningitiden usw. verwendet und kann nur versichern, daß ich davon nicht ein einzigesmal einen greifbaren Erfolg gesehen habe; es wird sich aber wohl noch eine Zeit in der Otologie behaupten, um dann den Weg vieler anderer abgetaner Größen aus dem Medikamentenarsenale zu gehen.

Zusammenfassend möchte ich also beim otogenen Temporallappenabsceß nach der Operation befürworten:

1. Entleerung durch Spülungen mit physiologischer Kochsalzlösung,

2. unmittelbar nach Operation Drainage mit Röhrendrains, die aber bald durch Paraffingazetamponade zu ersetzen wären,

3. feuchter Verband.

Literatur: Die meisten Literaturangaben, auf die in dieser Publikation Bezug genommen wird, sind in der Arbeit von Büller, „Die Nachbehandlung des

Digitized by Google
Original from UNIVERSITY OF CALIFORNIA
Generated on 2019-10-24 15:34 GMT / http://hdl.handle.net/2027/uc1.b3252765
Public Domain in the United States, Google-digitized / http://www.hathitrust.org/access_use#pd-us-google

Hirnabscesses mit besonderer Berücksichtigung des Kleinhirnabscesses", Arch. f. Ohrhlk. 98. H. 1, zu ersehen.

Hinzuzufügen sind: P. Manasse: Zur Therapie des Hirnabscesses, M. m. W. 1915. Nr. 43, und W. v. Oettingen: Leitfaden der praktischen Kriegschirurgie. Dresden-Leipzig 1914.

Aus der k. k. Universitäts-Ohrenklinik in Wien
(Vorstand: Hofrat Prof. V. Urbantschitsch).

Von welchen Faktoren hängen die Hörresultate bei Radikaloperationen ab?

Von. Dr. **Maximilian Rauch**, Assistent der Klinik.

Die vorliegende Arbeit bezweckt, an der Hand eines größeren Untersuchungsmateriales die anatomisch-physiologischen Gründe aufzudecken, welche für das Hörresultat Radikaloperierter verantwortlich zu machen wären. Wenn auch die funktionelle Prognose keineswegs der bestimmende Faktor für die Vornahme der Radikaloperation ist, so bildet sie doch für den Pat. ein wichtiges soziales Moment, dem womöglich Rechnung getragen werden muß. Wir werden daher in Fällen, wo das zweite Ohr fast oder total ertaubt ist, während das für die Radikaloperation in Betracht kommende noch so viel Hörvermögen aufweist, daß der Hörverlust auch dieses Ohres eine gänzliche oder fast gänzliche Ertaubung des betreffenden Individuums zur Folge hätte, zunächst so lange als möglich konservativ vorgehen, um bei den ersten bedrohlichen Anzeichen sogleich operativ einzuschreiten. Auch bei Phthisikern mit spezifischen, nicht allzu progredienten chronischen Mittelohreiterungen, die nicht nur in bezug auf den Höreffekt, sondern auch quoad vitam nach Totalaufmeißelung die schlechtesten Prognosen liefern, sieht man öfters von der Radikaloperation ab, zumal in diesen Fällen weit häufiger die Phthisis als solche, als die langsam fortschreitende, torpide, lokale, tuberkulöse Erkrankung ad exitum führt.

Der Wichtigkeit des postoperativen Hörresultates entsprechend, sind seit den ersten Berichten von Stacke 1891 bis in die neueste Zeit eine Reihe von Arbeiten erschienen, die sich mit dieser Sache beschäftigen. Es seien die Namen Schwartze, Grunert, Manasse und Wintermantel, Wagner, Hammerschlag, Gomperz, Brieger, Siebenmann und Opikofer, Stenger, Ruttin, Buhe, Brown, Torrigiani und Lawner genannt. Die Statistik differiert bei den einzelnen Autoren in solcher Weise, daß es schwer fällt, auch nur eine vermittelnde Resultante zu finden. Den Angaben über die schön-

Digitized by Google
Original from UNIVERSITY OF CALIFORNIA
Generated on 2019-10-24 15:34 GMT / http://hdl.handle.net/2027/uc1.b3252765
Public Domain in the United States, Google-digitized / http://www.hathitrust.org/access_use#pd-us-google

sten Hörerfolge der einen Autoren steht der extremste Pessimismus anderer Forscher gegenüber.

In vorliegender Arbeit wurden 100 durch zwei Jahre gesammelte Fälle verwertet, die behufs Kontrolle von Zeit zu Zeit die Klinik aufsuchten und deren Krankengeschichten und Hörbefunde in den Protokollen aufgefunden werden konnten. Sie wurden ohne Rücksicht auf die Zeit der Operation in der Reihenfolge geprüft, wie sie dem Untersucher zur Verfügung standen. Seitdem der Lärmapparat als klinisches Untersuchungsmittel eingeführt wurde, erfolgte die Hörprüfung für Konversations- und Flüstersprache mit diesem sowohl vor der Operation, als auch bei der Kontrolle. Fälle, die ohne Lärmapparat ante operationem geprüft wurden, wurden auch bei der Kontrolle so behandelt. Es wurde ferner in allen Fällen der Stimmgabelbefund vor und nach der Operation erhoben, die betreffenden Krankengeschichten berücksichtigt und eine Aufzeichnung der postoperativen anatomischen Verhältnisse bezüglich Verhaltens des Antrums, Attiks, Facialiswulstes, Paukenhöhle, innere Trommelhöhlenwand und Tube — wie in den nachfolgenden Aufzeichnungen — niedergelegt. Aus den vergleichenden Studien der einzelnen Krankheitsbilder sollen die Beziehungen zwischen den pathologisch-anatomischen Veränderungen und deren Einfluß auf den postoperativen Höreffekt untersucht werden.

Fall 1. T. Sch., 33 J., weibl., op. links Juni 1906, kontr. Januar 1914.

Hörbefund[1]: V = 2 (3) *m*, v = 40 (75) *cm*, W ∞ (∞), R + (+), S = (=), C_1 + (+), c^4 + (+).

Antrum, Attikbucht, Facialiswulst und Trommelhöhle vollständig solid epidermisiert. In der Antrum-Attikbucht zahlreiche Riffe und Zellen. Horizontaler Facialisteil deutlich sichtbar mit dem in die Vena stylo-mastoidea gehenden Seitenast. Ovales Fenster vollständig epidermisiert, vertieft mit diffusem Lichtreflex im lateralen Winkel desselben Stapesköpfchen in membranartigen Narben. Promontorium im oberen Teil gut sichtbar, im unteren Teil durch einen Trommelfellwulst gedeckt, der am Promontorium angewachsen ist und die Epidermisierung vervollständigt. Durch diese Membran ist auch das runde Fenster verdeckt. Tube verschlossen.

Fall 2. V. Sch., 23 J., weibl., op. rechts September 1911, kontr. Januar 1914

Hörbefund: V = ½ *m* (a. c.), v = a. c. (0), W ←◀ (←◀), R — (—), S = ( ), C_1 0 (0), c^4 + (+).

Antrumbucht zart epidermisiert, teilweise noch rot durchscheinend. Attikbucht durch hochstehenden Facialiswulst sehr eng, kapselförmig, jedoch solid epi-

[1]) Abkürzungen: V = Konversationssprache, v = Flüstersprache, W = Weber, R = Rinne, S = Schwabach, + = positiv, — = negativ, = bedeutet normal. — Die erstgenannten Zahlen bzw. Zeichen gelten als anteoperativ, die danebenstehenden eingeklammerten als postoperativ.

Digitized by Google
Original from UNIVERSITY OF CALIFORNIA
Generated on 2019-10-24 15:34 GMT / http://hdl.handle.net/2027/uc1.b3252765
Public Domain in the United States, Google-digitized / http://www.hathitrust.org/access_use#pd-us-google

dermisiert. Innere Trommelhöhlenwand am horizontalen Bogengang, am Facialiswulst solid und trocken epidermisiert. Im ovalen Fenster Stapes sichtbar, anscheinend fixiert. Rundes Fenster durch einen am oberen Fensterrand fixierten Trommelfellrest verschlossen.

Fall 3. V. L., 36 J., weibl., op. links Mai 1912, kontr. Januar 1914.

Hörbefund: V = 3 (3½) *m*, v = 70 *cm* (1 *m*), W ➤➤ (➤➤), R — (—), S — (—), C_1 + (+), c^4 + (+).

Antrum-Attikbucht epidermisiert, jedoch in der Antrumbucht kleine Granulationen. Trommelhöhle durch eine — anscheinend durch das stehengebliebene Trommelfell gebildete — Membran, in der man eine Andeutung vom Hammer sieht, geschlossen; in der Gegend des ovalen Fensters kleine Granulationen; rundes Fenster verschlossen.

Fall 4. M. W., 37 J., weibl., op. rechts Juni 1908, kontr. Januar 1914.

Hörbefund: V = 4 (½) *m*, v = 1 *m* (a. c.), W ∿ (∿), R + (—), S — (—), C_1 + (+), c^4 + (+).

Die sehr seichte Antrum- und Attikbucht, sowie der Facialiswulst sind mit feuchter Epidermis bekleidet. Antrum und Attikbucht gehen kontinuierlich in eine Kulisse über, welche die Trommelhöhle vollständig abschließt bis auf eine kleine, etwa hanfkorngroße, vorne unten gelegene Perforation. Diese Kulisse verdeckt den Bogengang, den Facialiswulst und alle Trommelhöhlendetails vollständig und ist am Perforationsrand mit kleinen Granulationen bedeckt.

Fall 5. F. S., 22 J., männl., op. rechts April 1911, kontr. Januar 1914.

Hörbefund: V = 4 (1) *m*, v = 1½ *m* (15 *cm*), W ∿ (∿), R + (—), S — (—), C_1 + (+), c^4 + (+).

Antrum weit, mit wabigem Granulationsgewebe erfüllt. Attik durch eine epidermisierte Neomembran abgeschlossen. Tube offen. Innere Trommelhöhlenwand zum Teil grau, zum Teil rötlich epidermisiert. Im ovalen Fenster ein Sekrettropfen; kein Stapes. Rundes Fenster durch eine vom Promontorium ausgehende Neomembran verschlossen.

Fall 6. L. K., 20 J., weibl., op. rechts Februar 1910, kontr. Januar 1914.

Hörbefund: V = 3 *m* (a. c.), v = 1 *m* (0), W ∿ (⇤), R + (—), S — (—), C_1 + (0), c^4 + (+).

Antrumbucht weit, epidermisiert, und zwar zum Teil solid, zum Teil durch eine dünne — blau durchscheinende, einzelne Zellen septumartig verschließende — Neomembran abgeschlossen. Der Attik solid epidermisiert. Ovales Fenster tief, durch Membran verschlossen, ohne daß der Stapes sichtbar wäre. Am hinteren Abgang desselben eine kleine eiternde Stelle. Promontorium im vorderen oberen Teile epidermisiert, im unteren ebenso wie das Cavum hypotympanum und das runde Fenster granulierend.

Fall 7. J. M., 15 J., männl., op. links September 1911, kontr. Januar 1914

Hörbefund: V = a. c. (a. c.), v = 0 (0), W ➤➤ (➤➤), R — (—), S verkürzt (verkürzt), C_1 0 (0), c^4 verkürzt (verkürzt).

Antrumbucht mit Neomembran epidermisiert und verschlossen. Innere Trommelhöhlenwand solid epidermisiert, knochengelb. Die Neomembran setzt sich von der soliden Epidermisation in der Mitte der Attikbucht durch eine scharfe

Digitized by Google
Original from UNIVERSITY OF CALIFORNIA
Generated on 2019-10-24 15:34 GMT / http://hdl.handle.net/2027/uc1.b3252765
Public Domain in the United States, Google-digitized / http://www.hathitrust.org/access_use#pd-us-google

Falte ab. Facialiswulst, Promontorium, ovales Fenster, rundes Fenster deutlich sichtbar. Im ovalen Fenster Stapes. Tube verschlossen.

Fall 8. B. J., 29 J., männl., op. links Januar 1912, kontr. Januar 1914.

Hörbefund: V = 1 *m* (0), v = a. c. (0), W ←◀ (←◀), R — (—), S verkürzt (verkürzt), C_1 nicht (verkürzt), c^4 verkürzt (verkürzt).

Tadellose Epidermisierung des Antrums und der Attikbucht sowie der Trommelhöhle. Alle Details der inneren Trommelhöhlenwand sichtbar.

Fall 9. D. F., 15 J., männl., op. links November 1912, kontr. Januar 1914.

Hörbefund: V = 5 (1) *m*, v = 2 *m* (20 *cm*), W ∞ (➤➤), R + (—), S — (=), C_1 + (+), c^4 + (+).

Antrum, Attik und Facialiswulst solid epidermisiert; Trommelhöhle durch eine kulissenartig von oben herabziehende Membran bis auf den hinteren unteren Anteil abgeschlossen. Im hinteren unteren Anteil ist die Kulisse in etwas mehr als Hanfkorngröße perforiert. Schleimige Eiterung.

Fall 10. J. U., 16 J., männl., op. links Februar 1913, kontr. Januar 1914.

Hörbefund: V = 1 *m* (a. c.), v = 30 *cm* (0), W ➤➤ (➤➤), R — (—), S — (=), C_1 + (+), c^4 + (+).

Antrumbucht epidermisiert. Vorderer Teil des Facialiswulstes granulierend. Über der Mitte der inneren Trommelhöhlenwand zieht sich von vorne oben nach hinten unten ein etwa 5 *mm* breiter, granulierender Streifen, welcher, aus der Tubengegend beginnend, über das ovale Fenster und Promontorium zieht. Vor und hinter diesem Streifen, also im vorderen unteren Teil des Trommelfells, andrerseits in der Gegend des runden Fensters je eine etwa hanfkorngroße, epidermisierte Stelle. Die Formen des ovalen, runden Fensters und Promontoriums sind nicht sichtbar.

Fall 11. P. L., 19 J., männl., op. links Mai 1912, kontr. März 1914.

Hörbefund: V = 3 (4) *m*, v = 1 (1) *m*, W ➤➤ (➤➤), R + (+), S = (=), C_1 + (+), c^4 + (+).

Antrum-Attikbucht, sowie der obere Trommelhöhlenteil bis an den horizontalen Facialis vollständig solid epidermisiert. Die solide Epidermis hört am horizontalen Facialisteil mit einem sichtbaren, entlang dem horizontalen Facialis verlaufenden Gefäße auf. Hier setzt eine Neomembran an, die hinten am epidermisierten Facialissporn, unten und vorne am Annul. tymp. inseriert. Diese Membran ist beweglich, schließt den unteren Teil der Trommelhöhle vollständig ab, ist dünn durchscheinend und läßt erkennen, daß die Trommelhöhle dahinter vollständig trocken ist.

Fall 12. L. Z., 48 J., männl., op. links Juli 1909, kontr. März 1914.

Hörbefund: V = 2 *m* (75 *cm*), v = 75 *cm* (a. c.), W ➤➤ (➤➤), R — (—), S = (=) C_1 + (verkürzt), c^4 + (+).

Attik-Antrumbucht solid epidermisiert, ebenso der Facialiswulst und der untere Teil der Paukenhöhle; oberer Teil seicht granulierend, das ovale Fenster verdeckend.

Fall 13. J. Sch., 73 J., männl., op. links Dezember 1906, kontr. April 1914.

Hörbefund: V = 50 *cm* (0), v = 0 (0), W ➤➤ (➤➤), R — (—), S verkürzt (verkürzt), C_1 + (0), c^4 verkürzt (verkürzt).

Digitized by Google
Original from UNIVERSITY OF CALIFORNIA
Generated on 2019-10-24 15:34 GMT / http://hdl.handle.net/2027/uc1.b3252765
Public Domain in the United States, Google-digitized / http://www.hathitrust.org/access_use#pd-us-google

Vollständig ausgeheilte Radikaloperationshöhle mit dünner Neomembran, die sich trommelfellartig von der unteren Zirkumferenz des Facialiswulstes zum Annulus spannt.

Fall 14. J. B., 24 J., weibl., op. rechts August 1913, kontr. Mai 1914.

Hörbefund: V = 25 *cm* (3 *m*), v = a. c. (50 *cm*), W ←◀ (←◀), R — (—), S (—), C_1 0 (+), c^4 + (+).

Attik-Antrumbucht sowie Facialiswulst epidermisiert; ovales Fenster angedeutet. Promontorium sowie die Gegend des runden Fensters mit zarten Granulationen besät. Im Tubenwinkel etwas Sekret.

Fall 15. P. M., 17 J., weibl., op. links Februar 1908, kontr. Mai 1914.

Hörbefund: V = 1 (1½) *m*, v = 10 (40) *cm*, W ▶▶ (▶▶), R — (—). S (—), C_1 + (+), c^4 + (+).

Befund nach Entfernung von Cholesteatommassen: Innere Trommelhöhlenwand an zwei Stellen, i. e. horizontaler Facialiswulst und Promontorium epidermisiert; dazwischen eine breite Granulationszone vom ovalen Fenster bis gegen die Tube ziehend.

Fall 16. A. S., 40 J., männl., op. rechts August 1911, kontr. Juni 1914.

Hörbefund: V = 1 *m* (a. c.), v = 20 *cm* (0), W ←◀ (←◀), R — (—). S verkürzt (verkürzt), C_1 + (0), c^4 verkürzt (verkürzt).

Die ganze Operationshöhle solid epidermisiert. Ovales Fenster, Zellen der Fossula subfenestra deutlich sichtbar.

Fall 17. E. P., 28 J., männl., op. links Oktober 1911, kontr. Juni 1914.

Hörbefund: V = 5 (2) *m*, v = 2 *m* (50 *cm*), W ▶ (▶▶), R + (—). S (—), C_1 + (+), c^4 + (+).

Antrum durch eine Neomembran verschlossen, die sich bis zur Tubenmündung zieht; Facialiswulst granulierend. Dickes Granulationspolster im hinteren unteren Teil der Trommelhöhle, das runde Fenster verdeckend; der obere Teil der Trommelhöhle durch die erwähnte Neomembran verschlossen.

Fall 18. J. U., 19 J., weibl., op. rechts November 1908, kontr. Juni 1914.

Hörbefund: V = 1½ (3) *m*, v = 10 (40) *cm*, W ←◀ (←◀), R + (+). S (—), C_1 + (+), c^4 + (+).

Trommelhöhlenwand mit Schleimhaut bedeckt, wenig sezernierend. Schleimhaut blaß; der obere Teil der Trommelhöhle durch ein epidermisiertes Septum abgeschlossen.

Fall 19. A. K., 24 J., weibl., op. rechts Oktober 1908, kontr. März 1915.

Hörbefund: V = 4 (1) *m*, v = 1 *m* (a. c.), W ▶ (←◀), R + (—). S (—), C_1 + (+), c^4 + (+).

Die ganze Operationshöhle mit einem dicken, schwartigen Granulationsgewebe erfüllt, das die Konfiguration derselben vollständig verwischt.

Fall 20. R. M., 34 J., männl., op. rechts Mai 1907, kontr. März 1915.

Hörbefund: V = 4 (1) *m*, v = 1½ *m* (10 *cm*), W ▶ (←◀), R + (—). S verlängert (—), C_1 + (+), c^4 + (+).

Antrum und Attikbucht epidermisiert. Innere Trommelhöhlenwand und der Facialiswulst zum Teil epidermisiert, zum Teil granulierend. Ovales Fenster sicht-

Digitized by Google
Original from UNIVERSITY OF CALIFORNIA
Generated on 2019-10-24 15:35 GMT / http://hdl.handle.net/2027/uc1.b3252765
Public Domain in the United States, Google-digitized / http://www.hathitrust.org/access_use#pd-us-google

bar. Gegend des runden Fensters und Promontoriums mit zarten Granulationen bedeckt.

Fall 21. A. S., 61 J., männl., op. r. Juli 1909, kontr. April 1915.

Hörbefund: V = 2 *m* (50 *cm*), v = 50 *cm* (0), W ←◀ (←◀), R — (—). S verkürzt (verkürzt), C_1 + (0), c^4 verkürzt (verkürzt).

Solid ausgeheilte Radikaloperationshöhle. Horizontaler Facialisteil, beide Fenster, Promontorium sichtbar, epidermisiert. Tube verschlossen.

Fall 22. R. Sch., 37 J., männl., op. links März 1906, kontr. Januar 1916.

Hörbefund: V = 1½ (2) *m*, v = 10 (15) *cm*, W ▶▶ (▶▶), R + (+), S = (=), C_1 + (+), c^4 + (+).

Attik-Antrumbucht solid epidermisiert; ovales Fenster deutlich sichtbar Vom unteren Rand desselben gegen die Tube und unteren Trommelfellrand eine Neomembran, die in der Mitte hanfkorngroß perforiert ist. Innere Trommelhöhlenwand mit Schleimhaut überkleidet, leicht gerötet.

Fall 23. J. R., 12 J., männl., op. rechts Dezember 1914, kontr. Januar 1916

Hörbefund: V = 1 (2) *m*, v = a. c. (40 *cm*), W ←◀ (←◀), R — (—), S = (=), C_1 verkürzt (+), c^4 + (+).

Antrum-Attikbucht vollständig epidermisiert, ebenso Facialissporn. Vor der inneren Trommelhöhlenwand eine zigarettenpapierartig gefaltete Neomembran mit der Sonde eindrückbar.

Fall 24. S. K., 32 J., männl., op. links Dezember 1911, kontr. Januar 1916.

Hörbefund: V = 4½ (2) *m*, v = 1½ *m* (50 *cm*), W ∞ (▶▶), R + (—) S = (=), C_1 + (+), c^4 + (+).

Attikbucht und Antrum ziemlich solid ausgeheilt. Innere Trommelhöhlenwand im vorderen unteren und vorderen Anteil mit Schleimhaut ausgekleidet. Das Promontorium von einer Schwarte bedeckt, die sich kontinuierlich nach vorne und oben über den Tubeneingang erstreckt und möglicherweise einen Hammerrest enthält. Das Antrum durch eine epidermisierte, ziemlich dicke Neomembran verschlossen.

Fall 25. F. S., 23 J., weibl., op. rechts April 1911, kontr. Januar 1916.

Hörbefund: V = 2 (4) *m*, v = 20 (30) *cm*, W ←◀ (←◀), R — (—), S = (=), C_1 + (+), c^4 + (+).

Antrum solid epidermisiert, die Trommelhöhle durch eine Neomembran verschlossen, welche den vollständigen Hammerrest deckt. Die Neomembran ist wahrscheinlich aus dem alten Trommelfell hervorgegangen. Details nicht sichtbar. Facialiswulst epidermisiert.

Fall 26. J. S., 15 J., weibl., op. links November 1914, kontr. Februar 1916

Hörbefund: V = 4 (2) *m*, v = 1½ *m* (50 *cm*), W ∞ (▶▶), R + (—), S = (=), C_1 + (+), c^4 + (+).

Antrum, Attikbucht sehr weit, trocken, epidermisiert, ebenso der Facialiswulst Innere Trommelhöhlenwand, ovales Fenster, Promontorium, rundes Fenster sichtbar. An zwei Stellen: am vorderen Abhang des Promontoriums und vorne oben vor dem ovalen Fenster kleine Exostosen.

Fall 27. F. M., 23 J., weibl., op. links Juli 1908, kontr. Februar 1916.

Generated on 2019-10-24 15:35 GMT / http://hdl.handle.net/2027/uc1.b3252765
Public Domain in the United States, Google-digitized / http://www.hathitrust.org/access_use#pd-us-google
Digitized by Google
Original from UNIVERSITY OF CALIFORNIA

Hörbefund: V = a. c. (30 *cm*), v = 0 (a. c.), W ➤➤ (➤➤), R — (—), S = (—), C_1 0 (verkürzt), c^4 + (+).

Antrum, Attikbucht und Facialiswulst epidermisiert; ovales Fenster deutlich mit Membran verschlossen; Promontorium sowie rundes Fenster seicht granulierend.

Fall 28. M. M., 34 J., weibl., op. links Dezember 1911, kontr. Februar 1916.

Hörbefund: V = 50 (10) *cm*, v = a. c. (0), W ➤➤ (➤➤), R — (—), S = (—), C_1 verkürzt (+), c^4 + (+).

Perforiertes Septum. Entzündete gerötete Schleimhaut, Tubensekret.

Fall 29. A. M., 19 J., weibl., op. rechts Januar 1911, kontr. Februar 1916.

Hörbefund: V = 3 (1½) *m*, v = 1 *m* (30 *cm*), W ←◀ (←◀), R — (—), S = (—), C_1 + (+), c^4 + (+).

Trommelhöhlenwand mit gleichgeröteter Schleimhaut bedeckt (sicher Schleimhaut, keine Granulation). Antrum, Attik, Facialiswulst epidermisiert.

Fall 30. R. Sch., 21 J., weibl., op. links Oktober 1909, kontr. Februar 1916.

Hörbefund: V = 80 *cm* (a. c.), v = a. c. (0) W ➤➤ (➤➤), R — (—), S = (—), C_1 verkürzt (0), c^4 + (+).

Facialissporn hoch, teilweise epidermisiert, teilweise granulierend. Antrum zum größten Teil epidermisiert; jedoch ist die Epidermis mazeriert. Horizontaler Facialis, ovales Fenster sichtbar epidermisiert. Hypotympanum mit Granulationen bedeckt, die bis zur Mitte des Promontoriums heranreichen und das runde Fenster verdecken. Tube sichtbar.

Fall 31. J. M., 33 J., op. links Januar 1908, kontr. Februar 1916.

Hörbefund: V = 1 *m* (a. c.), v = 10 *cm* (0) W ➤➤ (➤➤), R — (—), S = (—), C_1 verkürzt (0), c^4 + (+).

Antrum-Attikbucht epidermisiert; die innere Trommelhöhlenwand durch eine derbe Platte epidermisiert ohne Details.

Fall 32. G. P., 35 J., weibl., op. links März 1908, kontr. Februar 1916.

Hörbefund: V = 1 *m* (15 *cm*), v = 15 *cm* (0), W ➤➤ (➤➤), R — (—), S = (—), C_1 + (0), c^4 + (+).

Antrumbucht und Facialiswulst epidermisiert; Trommelhöhle durch ein vorne unten perforiertes, epidermisiertes Septum verschlossen. Aus der Trommelhöhle Eiter.

Fall 33. R. S., 54 J., weibl., op. rechts März 1908, kontr. Februar 1916.

Hörbefund: V = 1 *m* (50 *cm*), v = 15 *cm* (a. c.), W ←◀ (←◀), R — (—), S = (—), C_1 + (verkürzt), c^4 + (+).

Antrumbucht solid epidermisiert, Facialiswulst epidermisiert, Trommelhöhle durch eine derbe, kaum eindrückbare Neomembran verschlossen, keine Details.

Fall 34. L. S., 10 J., männl., op. rechts Dezember 1914, kontr. Februar 1916.

Hörbefund: V = 1½ (3) *m*, v = 10 *cm* (1 *m*), W ←◀ (←◀), R — (—), S = (—), C_1 + (+), c^4 + (+).

Verschluß des Antrums durch eine Neomembran. Trommelhöhle mit zarten Granulationen bedeckt, Details nicht sichtbar.

Fall 35. J. M., 16 J., weibl., op. rechts Oktober 1909, kontr. Februar 1916.

Hörbefund: V = 5 (6) *m*, v = 2 (4) *m*, W ∿ (∿), R + (+), S = (—), C_1 + (+), c^4 + (+).

Digitized by Google
Original from UNIVERSITY OF CALIFORNIA
Generated on 2019-10-24 15:35 GMT / http://hdl.handle.net/2027/uc1.b3252765
Public Domain in the United States, Google-digitized / http://www.hathitrust.org/access_use#pd-us-google

Facialiswulst epidermisiert. Antrumbucht durch vorgelagertes Tegmen überlagert, epidermisiert. Attik- und Aditusbucht epidermisiert. Horizontaler Facialisteil, ovales Fenster, Promontorium sichtbar, solid epidermisiert. Im Cavum hypotympani ein wenig citriges Sekret.

Fall 36. M. Sch., 22 J., weibl., op. links Februar 1910, kontr. März 1916.

Hörbefund: V = 1 (2) *m*, v = 15 (20) *cm*, W ➤➤ (➤➤), R — (—), S = (=), C_1 + (+), c^4 + (+).

Dicke Granulationsmassen im Aditus ad antrum. Facialiswulst epidermisiert. In der Gegend des ovalen Fensters, und zwar am unteren Fensterrande, eine kleine Granulation, die den oberen Rand einer dort anhaftenden — den unteren Teil der Trommelhöhle abschließenden — Neomembran bildet.

Fall 37. L. L., 23 J., männl., op. rechts Juni 1912, kontr. März 1916.

Hörbefund: V = 3 (½) *m*, v = 1 *m* (a. c.), W ←◀ (←◀), R — (—), S verkürzt (verkürzt), C_1 + (0), c^4 verkürzt (verkürzt).

Antrum, Attikbucht epidermisiert, ebenso der Facialiswulst. Trommelhöhle trocken. Ovales Fenster mit dem Stapes deutlich sichtbar. Rundes Fenster angedeutet.

Fall 38. F. Sch., 20 J., männl., op. rechts Januar 1915, kontr. März 1916.

Hörbefund: V = 3 (4) *m*, v = 40 *cm* (1½ *m*), W ←◀ (∞), R — (+) S = (=), C_1 + (+), c^4 + (+).

Abgelaufene Perichondritis. Die schmale Antrumbucht durch eine Neomembran verschlossen. Attik ebenfalls durch eine Neomembran verschlossen. Facialiswulst hochstehend. Trommelhöhle durch ein sulziges, leicht eindrückbares, rotes, sezernierendes Gewebe angefüllt. Details nicht zu sehen.

Fall 39. T. Sch., 34 J., weibl., op. links Juni 1914, kontr. April 1916.

Hörbefund: V = 1½ (3) *m*, v = 15 *cm* (1 *m*), W ➤➤ (➤➤), R — (—). S = (=), C_1 + (+), c^4 + (+).

Attik-Antrumbucht durch Neomembran verschlossen. Trommelhöhle mit einer zarten, seichten Schleimhaut bedeckt. Details nicht sichtbar.

Fall 40. J. L., 39 J., männl., op rechts Juni 1913, kontr. April 1916.

Hörbefund: V = 2 (½) *m*, v = ½ *m* (a. c.), W ←◀ (←◀), R — (—), S = (=), C_1 + (+), c^4 + (+).

Attik-Antrumbucht durch Neomembran verschlossen. Trommelhöhle mit einer seichten, sezernierenden Schleimhaut bedeckt Keine Details sichtbar.

Fall 41. S. C., 19 J., männl., op. rechts Mai 1912, kontr. April 1916.

Hörbefund: V = 2 (½) *m*, v = 50 *cm* (a. c.), W ←◀ (←◀), R — (—), S = (=), C_1 + (+), c^4 + (+).

Antrum, Attikbucht vollständig epidermisiert. Trommelhöhle durch ein im Zentrum erbsengroß perforiertes Septum mit granulierenden Rändern abgeschlossen; sichtbare Trommelhöhlenschleimhaut gerötet, dünnflüssiges Sekret.

Fall 42. A. G., 60 J., weibl., op. links Dezember 1914, kontr. April 1916.

Hörbefund: V = 1 *m* (0), v = a. c. (0), W ➤➤ (➤➤), R — (—), S verkürzt (verkürzt), C_1 verkürzt (0), c^4 verkürzt (0).

Generated on 2019-10-24 15:35 GMT / http://hdl.handle.net/2027/uc1.b3252765
Public Domain in the United States, Google-digitized / http://www.hathitrust.org/access_use#pd-us-google
Digitized by Google
Original from UNIVERSITY OF CALIFORNIA

Antrum, Attikbucht, Facialiswulst und Trommelhöhle glatt und solid epidermisiert. Ovales Fenster mit dem Stapes in membranartigen Narben zu sehen. Ovales Fenster angedeutet.

Fall 43. L. S., 14 J., weibl., op. links Oktober 1914, kontr. April 1916.

Hörbefund: V = 2½ (1) *m*, v = 75 *cm* (a. c.), W ➤➤ (➤➤), R — (—), S verkürzt (verkürzt), C_1 0 (0), c^4 verkürzt (0).

Solide Epidermisierung der ganzen Wundhöhle. Tubensekret.

Fall 44. L. K., 19 J., männl., op. rechts Januar 1913, kontr. April 1916.

Hörbefund: V = 5 (6) *m*, v = 1½ (2½ *m*), W ∞ (∞), R + (+), S = (=), C_1 + (+), c^4 + (+).

Antrum, Attikbucht sowie Facialiswulst epidermisiert. Trommelhöhle mit seichten Granulationen bedeckt. Details nicht sichtbar.

Fall 45. J S., 15 J., weibl., op. rechts Juni 1912, kontr. Mai 1916.

Hörbefund: V = 4 (6) *m*, v = 1½ (4) *m*. W ∞ (∞), R + (+). S = (=), C_1 + (+), c^4 + (+).

Operationshöhle sowie die innere Trommelhöhlenwand solid epidermisiert Der im ovalen Fenster sichtbare Stapes anscheinend fixiert. Rundes Fenster angedeutet.

Fall 46. H. A., 41 J., weibl., op. links Dezember 1910, kontr. Mai 1916.

Hörbefund: V = 3 (1) *m*, v = 1 *m* (10 *cm*). W ➤➤ (➤➤), R — (—). S = (=), C_1 + (+), c^4 + (+).

Antrum und Attikbucht epidermisiert. Innere Trommelhöhlenwand in der Gegend des ovalen Fensters trocken, in der des runden Fensters granulierend.

Fall 47. N. K., 24 J., weibl., op. links September 1913, kontr. Mai 1916.

Hörbefund: V = 2 *m* (a. c.), v = 50 *cm* (0), W ←◀ (←◀), R — (—). S = (=), C_1 + (0), c^4 + (+).

Operationshöhle durch ein in der Mitte hanfgroß perforiertes Septum verschlossen. Aus der Perforation entleert sich dünnflüssiges Sekret.

Fall 48. D. J., 31 J., weibl., op. rechts März 1910, kontr. Mai 1916.

Hörbefund: V = a. c. (fast 0), v = 0 (0), W ←◀ (←◀), R — (—). S = (—), C_1 0 (0), c^4 + (+).

Die ganze Operationshöhle ist bis auf eine linsengroße, über der Trommelhöhle gelegene Stelle epidermisiert. Die Epidermis im Antrum und am Facialiswulst solid. Über der Trommelhöhle ein hohl liegendes Septum.

Fall 49. R. R., 15 J., männl., op. rechts Oktober 1913, kontr. Mai 1916.

Hörbefund: V = 1 (3) *m*, v = 20 (50) *cm*, W ←◀ (←◀), R — (—). S = (=). C_1 + (+), c^4 + (+).

Antrumbucht tief, granulierend, ebenso Facialiswulst. Innere Trommelhöhlenwand im Tubenwinkel epidermisiert, am unteren Teil in Schleimhaut ausgeheilt.

Fall 50. A. K., 40 J., weibl., op. rechts August 1908, kontr. Mai 1916.

Hörbefund: V = 3 (1) *m*, v = 75 *cm* (a. c.), W ←◀ (←◀), R — (—). S verkürzt (verkürzt), C_1 + (nicht), c^4 verkürzt (verkürzt).

Antrum solid epidermisiert, am horizontalen Bogengang eine kleine Granulation. Facialiswulst epidermisiert. Attikbucht und präfacialer Teil sowie Hypo-

Digitized by Google
Original from UNIVERSITY OF CALIFORNIA
Generated on 2019-10-24 15:35 GMT / http://hdl.handle.net/2027/uc1.b3252765
Public Domain in the United States, Google-digitized / http://www.hathitrust.org/access_use#pd-us-google

tympanum solid epidermisiert, das Promontorium von rötlicher Farbe. Ovales Fenster angedeutet; rundes Fenster kulissenartig verschlossen.

Fall 51. J. K., 42 J., männl., op. rechts September 1912, kontr. Mai 1916.

Hörbefund: V = 1½ (3) *m*, v = 20 (75) *cm*, W ←◀ (←◀), R — (—), S = (=), C_1 + (+), c^4 + (+).

Antrum solid epidermisiert. An der lateralen Attikwand eine kleine Granulation. Innere Trommelhöhlenwand ebenfalls solid epidermisiert, ohne Details.

Fall 52. L. B., 28 J., weibl., op. rechts November 1913, kontr. Mai 1916.

Hörbefund: V = 30 (50) *cm*, v = 0 (5 *cm*), W ←◀ (←◀), R — (—), S = (=), C_1 + (+), c^4 + (+).

Antrum, Facialiswulst, Bogengang, der horizontale Facialisteil und das Promontorium solid epidermisiert. Im Hypotympanum eine kleine Granulation. Ovales Fenster, rundes Fenster, Promontorium deutlich sichtbar. Membranartiger Verschluß der Tube.

Fall 53. B. J., 40 J., männl., op. links November 1911, kontr. Mai 1916.

Hörbefund: V = 4½ (6) *m*, v = 1½ (3) *m*, W ▶▶ (∞), R + (+), S = (=), C_1 + (+), c^4 + (+).

Antrumbucht (sehr klein) ist wie die ganze Operationshöhle solid epidermisiert. Ovales Fenster, rundes Fenster, Promontorium sichtbar, Tube membranartig verschlossen.

Fall 54. L. T., 30 J., weibl., op. rechts Februar 1907, kontr. Juni 1916.

Hörbefund: V = a. c. (0), v = 0 (0), W ←◀ (←◀), R — (—), S verkürzt (verkürzt), C_1 verkürzt (0), c^4 verkürzt (0).

Die ganze Radikaloperationshöhle vollständig trocken, solid epidermisiert. Bogengang, Facialiswulst, Stapes, Promontorium, rundes Fenster sichtbar. Tube offen.

Fall 55. R. Sch., 34 J., männl., op. links August 1912, kontr. Juni 1916.

Hörbefund: V = 4 (5) *m*, v = 1 (1½) *m*, W ∞ (∞), R + (+), S = (=), C_1 + (+), c^4 + (+).

Antrumbucht epidermisiert mit Cholesteatomzapfen. Horizontaler Facialisteil, oberes Ende des absteigenden Facialisastes epidermisiert; innere Trommelhöhlenwand mit Schleimhaut bedeckt.

Fall 56. L. Sch., 31 J., männl., op. rechts Januar 1906, kontr. Juni 1916.

Hörbefund: V = 10 *cm* (a. c.), v = 0 (0), W ←◀ (←◀), R — (—), S = (=), C_1 verkürzt (0), c^4 + (+).

Antrumbucht zum Teil epidermisiert, zum Teil granulierend. Horizontaler Bogengang sowie der ganze Facialiswulst epidermisiert. Innere Trommelhöhlenwand granulierend, ohne Details.

Fall 57. S. H., 25 J., weibl., op. rechts Februar 1910, kontr. Juni 1916.

Hörbefund: V = 2 *m* (a. c.), v = 30 *cm* (0), W ←◀ (←◀), R — (—), S = (=), C_1 + (0), c^4 + (+).

Antrumbucht epidermisiert, der ganze horizontale Facialiswulst granulierend, der absteigende Teil epidermisiert. Ein breites Granulationsband vom ovalen Fenster gegen die Tube ziehend, Promontorium epidermisiert. Rundes Fenster angedeutet. Hypotympanum epidermisiert, vorgewölbt.

Digitized by Google
Original from UNIVERSITY OF CALIFORNIA
Generated on 2019-10-24 15:35 GMT / http://hdl.handle.net/2027/uc1.b3252765
Public Domain in the United States, Google-digitized / http://www.hathitrust.org/access_use#pd-us-google

Fall 58. A. Sch., 18 J., männl., op. links Mai 1910, kontr. Juni 1916

Hörbefund: V = 4 ($2^1/_2$) *m*, v = $1^1/_2$ *m* (40 *cm*), W ∞ (➤➤), R + (—), S = (=), C_1 + (+), c^4 + (+).

Antrumbucht durch eine Neomembran verschlossen, dessen halbmondförmiger Rand nach vorne sieht. Aditus und Attikbucht granulierend, Trommelhöhle durch eine Neomembran verschlossen, die an einer kleinen Stelle eine Granulation, an einer anderen eine Verkalkung (?) zeigt.

Fall 59. J. K., 19 J., weibl., op. links Juni 1909, kontr. Juni 1916.

Hörbefund: V = 4 (1) *m*, v = $1^1/_2$ *m* (a. c.), W ∞ (➤➤), R — (—), S verkürzt (verkürzt), C_1 + (0), c^4 verkürzt (verkürzt).

Antrum und Attikbucht epidermisiert, Facialiswulst epidermisiert. Neomembran vom Bogengang, Facialis zum Annulus ziehend, vollständig trocken.

Fall 60. D. R., 20 J., weibl, op. rechts August 1909, kontr. Juni 1916.

Hörbefund: V = 1 *m* (40 *cm*), v = 10 *cm* (a. c.?), W ➤➤ (➤➤), R — (—), S = (=), C_1 + (verkürzt), c^4 + (+).

Antrumbucht bis auf eine kleine Stelle über dem Bogengang epidermisiert; Facialiswulst epidermisiert. Granulation am vorderen Rand des absteigenden Facialisastes. Gegend des ovalen Fensters trocken, die des runden leicht granulierend Promontorium epidermisiert.

Fall 61. J. S., 41 J., männl., op. rechts Juli 1914, kontr. Juni 1916.

Hörbefund: V = 75 *cm* (1 *m*), v = a. c. (15 *cm*), W ←◀ (←◀), R — (—), S = (=), C_1 + (+), c^4 + (+).

Perforiertes Septum in der Facialisgegend. Innere Wand Schleimhaut. Tubensekret.

Fall 62. A. H., 43 J., weibl., op. rechts Oktober 1907, kontr. Juni 1916.

Hörbefund: V = 4 *m* (a. c.), v = $1^1/_2$ *m* (0), W ∞ (←◀), R + (—). S verkürzt (verkürzt), C_1 + (0), c^4 verkürzt (verkürzt).

Antrumbucht sehr eng, solid epidermisiert, ebenso Facialiswulst. Attik und die innere Trommelhöhlenwand. Ovales Fenster angedeutet, doch scheint es mit Bindegewebe erfüllt zu sein; ebenso das runde Fenster. Dagegen hat das Promontorium seine normale runde Form.

Fall 63. H. J., 32 J., weibl., op. rechts August 1910, kontr. Juli 1916.

Hörbefund: V = $3^1/_2$ (1) *m*, v = 1 *m* (30 *cm*), W ←◀ (←◀), R — (—) S = (=), C_1 + (+), c^4 + (+).

Attik-Antrumbucht sehr weit, solid epidermisiert; Facialiswulst epidermisiert. Im oberen Teil der Trommelhöhle zarte Granulationen, die die Gegend des ovalen Fensters verdecken, der untere Teil epidermisiert, rundes Fenster angedeutet

Fall 64. W. H., 23 J., weibl., op. links Februar 1910, kontr. Juli 1916.

Hörbefund: V = 2 ($2^1/_2$) *m*, v = 30 (40) *cm*, W ➤➤ (➤➤), R — (—), S = (=), C_1 + (+), c^4 + (+).

Antrum, Attikbucht, Facialiswulst, innere Trommelhöhlenwand solid epidermisiert. Horizontaler Facialisteil deutlich sichtbar, ebenso das ovale Fenster ohne Stapes; Promontorium und rundes Fenster nicht sichtbar.

Fall 65. A. K., 46 J., männl., op. rechts April 1908, kontr. Juli 1916.

Generated on 2019-10-24 15:35 GMT / http://hdl.handle.net/2027/uc1.b3252765
Public Domain in the United States, Google-digitized / http://www.hathitrust.org/access_use#pd-us-google
Digitized by Google
Original from UNIVERSITY OF CALIFORNIA

Hörbefund: V = 3 *m* (a. c.), v = 1 *m* (0), W ←◀ (←◀), R — (—), S = (=), C_1 + (0), c^4 + (+).

Das ganze Antrum und die innere Trommelhöhlenwand mit einem pannusartigen Granulationsgewebe überzogen; nur der Facialissporn bis in die Nähe des horizontalen Bogenganges epidermisiert. Details an der inneren Trommelhöhlenwand infolge des Granulationsgewebes nicht erkennbar.

Fall 66. J. H., 32 J., weibl., op. links Mai 1909, kontr. Juli 1916.

Hörbefund: V = 3 *m* (a. c.), v = 1 *m* (0), W ➤➤ (➤➤), R — (—), S = (=), C_1 + (0), c^4 + (+).

Antrum vollständig epidermisiert, ebenso die innere Trommelhöhlenwand bis auf eine kleine, linsengroße, granulierende Stelle in der Gegend des runden Fensters. Die Epidermisation ist über ein außerordentlich straffes Bindegewebe erfolgt, so daß sie einer festen Unterlage aufliegt und wie ein sklerosierendes Gewebe aussieht.

Fall 67. W. J., 20 J., männl., op. links April 1913, kontr. Juli 1916

Hörbefund: V = 1 (1/2) *m*, v = 10 *cm* (a. c.), W ➤➤ (➤➤), R — (—), S = (=), C_1 + (+), c^4 + (+).

Antrum, Facialiswulst, Trommelhöhle mit flachen Granulationen erfüllt, leicht blutend, mit Sekret bedeckt; vom horizontalen Bogengang über das ovale Fenster zur Tube zieht ein fast 1/2 *cm* breiter, epidermisierter, trockener Streifen.

Fall 68. Z. A., 26 J., weibl., op. rechts Dezember 1913, kontr. Juli 1916.

Hörbefund: V = 1 (2) *m*, v = a. c (40 *cm*), W ←◀ (←◀), R — (—), S = (=), C_1 + (+), c^4 + (+).

Attik-Antrumbucht durch eine Neomembran verschlossen; Trommelhöhle epidermisiert, ovales und rundes Fenster durchscheinend.

Fall 69. J. A., 23 J., männl., op. rechts Februar 1912, kontr. August 1916

Hörbefund: V = 2 (1/2) *m*, v = 40 *cm* (a. c.), W ←◀ (←◀), R — (—), S = (=), C_1 + (verkürzt), c^4 + (+).

Antrum, Attikbucht, Facialiswulst solid epidermisiert; am Facialiswulst noch ein spiralförmiger Knochenvorsprung. Die innere Trommelhöhlenwand ist solid epidermisiert. Sichtbar sind das Promontorium, das ovale Fenster mit dem im Schwartengewebe eingebetteten Stapes, das runde Fenster, dann die Ansatzstelle der Sehne des Tensor tympani. In der Tubengegend und im Cavum hypotympani ein wenig braunes Sekret.

Fall 70. S. M., 32 J., op. links Februar 1913, kontr. August 1916.

Hörbefund: V = 10 *cm* (a. c.), v = a. c. (0), W ➤➤ (➤➤), R — (—), S = (=), C_1 0 (0), c^4 + (+).

Antrum, Attik, Facialiswulst und Trommelhöhle solid epidermisiert, nur das Cavum hypotympani leicht granulierend. Promontorium, ovales Fenster deutlich sichtbar, rundes Fenster angedeutet. Im ovalen Fenster scheint der Stapes zu fehlen.

Fall 71. W. A., 17 J., männl., op. links November 1912, kontr. August 1916.

Hörbefund: V = 3 (4 1/2) *m*, v = 3/4 (2) *m*, W ➤➤ (➤➤), R + (+), S = (=), C_1 + (+), c^4 + (+).

Vollständig solide Epidermisierung der ganzen Wundhöhle.

Digitized by Google
Original from UNIVERSITY OF CALIFORNIA
Generated on 2019-10-24 15:35 GMT / http://hdl.handle.net/2027/uc1.b3252765
Public Domain in the United States, Google-digitized / http://www.hathitrust.org/access_use#pd-us-google

Fall 72. A. R., 31 J., weibl., op. rechts September 1913, kontr. August 1916.

Hörbefund: V = 2 ($3^1/_2$) *m*, v = 40 *cm* (1 *m*), W ←◀ (←◀), R — (+) S = (=), C_1 + (+), c^4 + (+).

Antrum vollständig epidermisiert; die innere Trommelhöhlenwand gerötet und geschwollen, jedoch nicht granulierend; schleimiges Sekret.

Fall 73. H. R., 30 J., männl., op. links September 1912, kontr. August 1916

Hörbefund: V = 1 *m* (a. c.), v = 10 *cm* (0), W ➤➤ (➤➤), R — (—), S = (verkürzt), C_1 + (0), c^4 + (+).

Cholesteatomrezidiv. Innere Trommelhöhlenwand narbenartig verändert; am Hypotympanum cystenförmige Vorwölbung.

Fall 74. M. B., 27 J., weibl., op. links Januar 1913, kontr. August 1916.

Hörbefund: V = 1 ($^1/_2$) *m*, v = 20 *cm* (a. c.), W ➤➤ (➤➤), R — (—), S = (=), C_1 + (+), c^4 + (+).

Die Antrumbucht vollständig epidermisiert, Facialiswulst granulierend. Die Gegend des ovalen Fensters trocken, zart epidermisiert, die des runden Fensters seicht granulierend. Das Hypotympanum durch eine Membran (Trommelfellrest?) abgeschlossen.

Fall 75. A. K., 23 J., weibl., op. rechts Juli 1912, kontr. August 1916.

Hörbefund: V = 2 (1) *m*, v = 50 (10) *cm*. W ←◀ (←◀), R — (—). S = (=), C_1 + (+), c^4 + (+).

Antrum epidermisiert, ebenso Facialiswulst, der ziemlich hoch steht, sowie die innere Trommelhöhlenwand. Die Gegend des horizontalen Bogenganges und des ovalen Fensters ist leicht granulierend, rundes Fenster verschlossen.

Fall 76. J. K., 36 J., männl., op. rechts April 1907, kontr. September 1916.

Hörbefund: V = a. c. (1 *m*), v = 0 (10 *cm*), W ←◀ (←◀), R — (—), S = (=), C_1 0 (+), c^4 + (+).

Antrumbucht und Facialiswulst epidermisiert. Innere Trommelhöhlenwand mit Schleimhaut bedeckt, gerötet, geschwollen; die Schleimhautpartie grenzt sich gegen die epidermisierte Partie am unteren Rand des horizontalen Facialisteiles scharf ab

Fall 77. A. S., 41 J., männl., op. rechts November 1911, kontr. September 1916.

Hörbefund: V = 1 *m* (10 *cm*), v = 10 *cm* (a. c.), W ←◀ (←◀), R — (—), S = (verkürzt), C_1 + (0), c^4 + (+).

Antrum, Attikbucht epidermisiert; Hammergriff vorhanden, fixiert. Am horizontalen Facialisteil spärliche Granulationen. Ovales Fenster sichtbar, Stapes vorhanden (am Hammer angewachsen). Promontorium zart epidermisiert. Tube eitert noch.

Fall 78. J. S., 21 J., weibl., op. rechts August 1910, kontr. September 1916.

Hörbefund: V = $2^1/_2$ *m* (40 *cm*), v = 1 *m* (a. c.), W ←◀ (←◀), R — (—), S = (=), C_1 + (verkürzt), c^4 + (+).

Antrum, Attikbucht epidermisiert, ebenso der Facialiswulst. Vom Rest der lateralen Attikwand zum Facialisknie zieht eine strangförmige Brücke. Die Trommelhöhle ist durch eine Neomembran abgeschlossen, die vorne unten perforiert ist. Sie ist in ihrem hinteren unteren Teil verkalkt.

Fall 79. F. F., 19 J., weibl., op. links Mai 1914, kontr. September 1916

Generated on 2019-10-24 15:35 GMT / http://hdl.handle.net/2027/uc1.b3252765
Public Domain in the United States, Google-digitized / http://www.hathitrust.org/access_use#pd-us-google
Digitized by Google
Original from UNIVERSITY OF CALIFORNIA

Hörbefund: V = 20 *cm* (a. c.), v = a. c. (0), W ➤➤ (➤➤), R — (—), S verkürzt (verkürzt), C_1 0 (0), c^4 + (+).

Antrumbucht durch eine Neomembran verschlossen, welche vorne in der Höhe des Aditus eine kleine Öffnung enthält, durch die bei Druck dünnflüssiger Eiter sich entleert. Trommelhöhle zart epidermisiert; ovales und rundes Fenster angedeutet.

Fall 80. E. D., 24 J., männl., op. links Dezember 1911, kontr. Oktober 1916.

Hörbefund: V = a. c. (0), v = 0 (0), W ➤➤ (➤➤), R — (—), S = (=), C_1 0(0), c^4 + (+).

Antrum granulierend; Attikbucht epidermisiert, ebenso der Facialiswulst und die Gegend des ovalen Fensters, rundes Fenster durch zarte Granulationen verdeckt.

Fall 81. R. W., 14 J., weibl., op. rechts Dezember 1914, kontr. Oktober 1916.

Hörbefund: V = 4 *m* (a. c.), v = 1½ *m* (0), W ∞ (←◀), R + (—), S = (verkürzt), C_1 + (verkürzt), c^4 + (+).

Attik, Antrum vollständig epidermisiert, ebenso Facialiswulst, Trommelhöhle im oberen Teil von einem dicken — zart epidermisierten — Granulationspolster ausgefüllt, im unteren Teil der Trommelhöhle ein polypenartiges Granulationsgewebe, das runde Fenster tamponierend.

Fall 82. A. F., 23 J., männl., op. links September 1911, kontr. Oktober 1916

Hörbefund: V = 1½ (2) *m*, v = 10 (15) *cm*, W ➤➤ (➤➤), R — (—), S = (=), C_1 + (+), c^4 + (+).

Attik, Antrum vollkommen glatt epidermisiert, ovales Fenster mit dem Stapes sichtbar. Rundes Fenster nicht markiert.

Fall 83. S. J., 27 J., männl, op rechts Februar 1914, kontr. November 1916.

Hörbefund: V = 35 (50) *cm*, v = a. c. (10 *cm*), W ←◀ (←◀), R — (—), S = (=), C_1 + (+), c^4 + (+).

Operationshöhle solid epidermisiert, ebenso die innere Trommelhöhlenwand.

Fall 84. R M., 20 J, weibl., op. links September 1912, kontr. November 1916

Hörbefund: V = 3 (2) *m*, v = 1 (½) *m*, W ➤➤ (➤➤), R + (+), S = (=), C_1 + (+), c^4 + (+).

Antrum, Attik epidermisiert, ebenso Facialiswulst und innere Trommelhöhlenwand; ovales Fenster kleingranulierend; rundes Fenster verschlossen.

Fall 85. S. B., 38 J., weibl., op. links Januar 1910, kontr. November 1916.

Hörbefund: V = 1 *m* (a. c.), v = a. c. (0), W ➤➤ (➤➤), R — (—), S = (=), C_1 + (0), c^4 + (+).

Antrum mit Cholesteatommassen erfüllt, Facialiswulst leicht granuliert. Auf dem ovalen Fenster eine kleine Cholesteatomtapete; hintere Partie des Promontoriums mit Schleimhaut bedeckt, rundes Fenster frei.

Fall 86. B. T., 42 J., männl., op. links Oktober 1908, kontr. November 1916.

Hörbefund: V = 3 (3½) *m*, v = 75 *cm* (1 *m*), W ➤➤ (➤➤), R + (—), S = (=), C_1 + (+), c^4 + (+).

Antrumbucht mit Granulationen erfüllt; an der inneren Trommelhöhlenwand schwammiges, zum Teil epidermisiertes Granulationsgewebe; kleine Granulation am hinteren unteren Rand des Hypotympanum. Ovales und rundes Fenster nicht sichtbar.

Digitized by Google
Original from UNIVERSITY OF CALIFORNIA
Generated on 2019-10-24 15:35 GMT / http://hdl.handle.net/2027/uc1.b3252765
Public Domain in the United States, Google-digitized / http://www.hathitrust.org/access_use#pd-us-google

Fall 87. M. L., 22 J., weibl., op. links März 1914, kontr. November 1916.

Hörbefund: V = 2 (5) *m*, v = ½ (2) *m*, W ➤➤ (∞), R — (—), S = (=), C_1 + (+), c^4 + (+).

Attik-Antrumbucht durch eine Neomembran verschlossen; die Trommelhöhle in ihrer Konfiguration erhalten, mit einer zarten Schleimhaut bedeckt, die sich am Facialiswulst scharf absetzt.

Fall 88. D. R., 30 J., männl., op. links Oktober 1914, kontr. November 1916

Hörbefund: V = 5 (1) *m*, v = 2 *m* (a. c.), W ∞ (➤➤), R + (—), S = (=), C_1 + (+), c^4 + (+).

Antrum-Attikbucht mit schwammigem, zum Teil epidermisiertem Granulationsgewebe erfüllt, Facialiswulst epidermisiert, ebenso die innere Trommelhöhlenwand und ovales Fenster; rundes Fenster von Granulationen verdeckt.

Fall 89. S. M., 22 J., weibl., op. links März 1908, kontr. November 1916.

Hörbefund: V = 4 (½) *m*, v = 1½ *m* (a. c.). W ∞ (➤➤), R + (—), S = (=), C_1 + (verkürzt), c^4 + (+).

Antrum, Attik epidermisiert, ebenso die Antrumbucht, von der ein tiefer Cholesteatomzapfen in den restlichen Warzenfortsatz zieht. In der Trommelhöhle ist die Gegend des horizontalen Facialisteiles, des ovalen Fensters sowie des Promontoriums epidermisiert. Die Tubenmündung durch eine im vorderen Rande stecknadelkopfgroß perforierte Neomembran geschlossen.

Fall 90. W. R., 28 J., männl., op. rechts März 1914, kontr. Dezember 1916.

Hörbefund: V = 1 *m* (30 *cm*), v = 15 *cm* (a. c.?), W ➤➤ (➤➤), R — (—), S = (=), C_1 + (verkürzt), c^4 + (+).

Antrumbucht, Facialiswulst epidermisiert. Am hinteren oberen Rand des Facialiswulstes kleine Granulationen. Promontorium epidermisiert. Stapes scheint im ovalen Fenster vorhanden zu sein. Tubeneingang granulierend.

Fall 91. P. R., 24 J., männl., op. links Februar 1913, kontr. Dezember 1916.

Hörbefund: V = 2 *m* (75 *cm*), v = 50 *cm* (a. c.), W ➤➤ (➤➤), R — (—), S = (=), C_1 + (+), c^4 + (+).

Antrum und Attik epidermisiert. Facialiswulst zum Teil epidermisiert. Ovales Fenster deutlich sichtbar. Promontorium und rundes Fenster granulierend. Aus der Tubengegend wenig dünnes Sekret.

Fall 92. H. G., 26 J., weibl., op. links Juni 1910, kontr. Dezember 1916.

Hörbefund: V = 2 (1) *m*, v = 50 (15) *cm*, W ➤➤ (➤➤), R — (—), S = (=), C_1 + (verkürzt), c^4 + (+).

Antrum, Facialiswulst, sowie die ganze Trommelhöhle zum Teil zart epidermisiert, zum Teil granulierend; jedoch liegt die stark mazerierte Epidermis auf schwartigen, sulzigen Granulationen.

Fall 93. R. A., 40 J., weibl., op. rechts April 1914, kontr. Dezember 1916.

Hörbefund: V = 3 (1) *m*, v = 1 *m* (10 *cm*), W ➤➤ (➤➤), R + (—), S = (=), C_1 + (verkürzt), c^4 + (+).

Attik, Antrumbucht epidermisiert, ebenso Facialiswulst, an dem die horizontal verlaufende Begleitvene deutlich sichtbar ist. Auch die innere Trommelhöhlenwand solid epidermisiert, die Details (Promontorium, ovales, rundes Fenster) deutlich sichtbar. Das Stapesköpfchen am unteren Rand des horizontalen Facialisteiles fixiert.

Generated on 2019-10-24 15:35 GMT / http://hdl.handle.net/2027/uc1.b3252765
Public Domain in the United States, Google-digitized / http://www.hathitrust.org/access_use#pd-us-google
Digitized by Google
Original from UNIVERSITY OF CALIFORNIA

Fall 94. S. M., 51 J., männl., op. rechts Dezember 1911, kontr. Dezember 1916.
Hörbefund: V = 3 (1) *m*, v = 1 *m* (a. c.), W ↞ (↞), R — (—). S = (=), C_1 + (verkürzt), c^4 + (+).

Antrum, sowie die ganze innere Trommelhöhlenwand mit einem rötlichgrauen, derben Granulationsgewebe bekleidet, an dem Details nicht sichtbar sind.

Fall 95. M. R., 28 J., weibl., op. rechts Februar 1915, kontr. Dezember 1916.
Hörbefund: V = 1 (1½) *m*, v = 20 (40) *cm*, W ↞ (↞), R — (—), S = (=), C_1 + (+), c^4 + (+).

Antrum durch Septum epidermisiert. Facialiswulst solid epidermisiert. Trommelhöhle mit geröteter, stellenweise trabekelartig verdickter Schleimhaut bedeckt Keine Details sichtbar.

Fall 96. D. J., 22 J., weibl., op. links August 1909, kontr. Dezember 1916.
Hörbefund: V = 2½ (1) *m*, v = 50 (15) *cm*, W ↠ (↠), R — (—). S = (=), C_1 + (+), c^4 + (+).

Antrumbucht epidermisiert, weiß; Attik, horizontaler Facialiswulst epidermisiert, blaßrosa; innere Trommelhöhlenwand mit Schleimhaut bedeckt. Ovales Fenster, rundes Fenster, Promontorium deutlich sichtbar. Stapes am oberen und unteren Rande mit der Fensternische verwachsen.

Fall 97. F. R., 35 J., männl., op. rechts Oktober 1915, kontr. Dezember 1916.
Hörbefund: V = 6 (1½) *m*, v = 4 *m* (40 *cm*), W ∞ (↞), R + (—), S = (=), C_1 + (+), c^4 + (+).

Antrumbucht durch Neomembran verschlossen. Dieselbe endet halbmondförmig am Facialisknie. Im Attik zarte Epidermisierung. Nach Entfernung von Cholesteatom ein brückenförmiger Strang vom Facialiswulst gegen die Tube ziehend Innere Trommelhöhlenwand feucht, rot, zart epidermisiert. Ovales und rundes Fenster angedeutet.

Fall 98. A. P., 32 J., weibl., op. rechts September 1911, kontr. Dezember 1916.
Hörbefund: V = 4 (6) *m*, v = 2 (4) *m*, W ∞ (↞), R + (—), S etwas verlängert (=), C_1 + (+), c^4 + (+).

Attik, Antrumbucht epidermisiert. Innere Trommelhöhlenwand Schleimhautausheilung. Tube offen. Die Schleimhaut geht mit einem dreieckigen, mehrere Millimeter breiten Zipfel am Knie über den Facialiswulst hinüber. Ovales Fenster scheint mit Narbengewebe ausgefüllt zu sein

Fall 99. F. A., 17 J., männl., op. links März 1914, kontr. Dezember 1916.
Hörbefund: V = 2 (1) *m*, v = 40 (10) *cm*, W ↠ (↠), R — (—). S = (=), C_1 + (+), c^4 + (+).

Antrum und Attik vollständig epidermisiert. Trommelhöhle im vorderen Anteil mit Granulationen erfüllt, hinterer Teil durch eine kleine Neomembran ausgefüllt. Details der inneren Trommelhöhlenwand nicht sichtbar.

Fall 100. H. K., 15 J., weibl., op. links Juli 1914, kontr. Dezember 1916.
Hörbefund: V = 10 (30) *cm*, v = 0 (a. c.?), W ↠ (↠), R — (—). S = (=), C_1 0 (verkürzt), c^4 + (+).

Antrum epidermisiert, ebenso der Facialiswulst. Innere Trommelhöhlenwand mit kleinen Granulationen vollständig bedeckt, so daß keine Details sichtbar sind.

Generated on 2019-10-24 15:36 GMT / http://hdl.handle.net/2027/uc1.b3252765
Public Domain in the United States, Google-digitized / http://www.hathitrust.org/access_use#pd-us-google
Digitized by Google
Original from UNIVERSITY OF CALIFORNIA

Im vorderen oberen Winkel ist die Tubengegend epidermisiert; aus der Tube entleert sich jedoch ein Eitertropfen.

Zusammenfassung:

Die angeführten Fälle weisen — bis auf wenige Ausnahmen — ein relativ schlechtes Hörvermögen auf. Relativ, weil die Funktionsprüfung mittelst des Lärmapparates erfolgte.

Der Lärmapparat leistet uns schätzenswerte Dienste in allen Fällen, wo die klinische Untersuchung die vollständige Ausschaltung des einen Gehörorganes erfordert, so z. B. bei Beurteilung einseitiger Taubheit oder Simulation. Wir verwenden ihn ferner, um den therapeutischen Effekt — durch Vergleiche vor und nach der Behandlung — bei Außerfunktionsetzung des anderen Ohres zu ermitteln. Das ist auch der Grund, warum wir vor Ausführung der Radikalen und bei der Kontrolle die Gehörprüfung mittelst des Lärmapparates vornehmen. Für die Beurteilung der sozialen Brauchbarkeit des Gehöres aber bietet diese Prüfung keinen richtigen Maßstab. Vergleiche, die Verfasser gelegentlich der Kontrolle dieser 100 zitierten Fälle zwischen dem Höreffekt mit dem Lärmapparat und exakt digitalem Verschluß des äußeren Gehörganges anstellte, ergaben Werte, die — je nach der Größe des Hörvermögens schwankend — oft eine Differenz um das Doppelte zugunsten des Fingerverschlusses ausmachten.

Das anatomische Bild der oben beschriebenen Fälle, die wahllos gesammelt wurden, ist ziemlich wechselvoll. Wir sehen ausgeheilte Operationshöhlen (zu denen außer glatter Epidermisierung auch die sogenannte Schleimhautausheilung und der Abschluß durch Neomembran gehören) neben Wundhöhlen, die mit Granulationen erfüllt sind und keine oder noch keine Heilungstendenz aufweisen. Für den schleppenden Heilungsverlauf vieler Fälle sind nicht zuletzt soziale Gründe verantwortlich, die es dem Patienten nicht möglich machen, regelmäßig zur Nachbehandlung zu erscheinen.

Die Hörresultate sind im großen und ganzen schlecht zu nennen: Besserung in 34%, Verschlechterung in 66%.

Im allgemeinen zeigte sich, daß die Chancen für eine nennenswerte Verbesserung um so geringer waren, je schlechter das Hörvermögen vor der Operation war.

Die verschiedenen Methoden der konservativen Radikaloperation (Bondy, Heath, Siebenmann) haben wir nicht zum Gegenstande unserer Betrachtungen gemacht, da bei diesen die Schalleitungsverhältnisse durch Erhaltung des Hammer-Amboßkörpers keine oder nur eine geringe Störung erfahren.

Digitized by Google
Original from UNIVERSITY OF CALIFORNIA
Generated on 2019-10-24 15:35 GMT / http://hdl.handle.net/2027/uc1.b3252765
Public Domain in the United States, Google-digitized / http://www.hathitrust.org/access_use#pd-us-google

Wichtig vor allem war die Beantwortung der Frage, welchen Einfluß: 1. die glatte Epidermisierung, 2. die sogenannte Schleimhautausheilung, 3. Neomembrane, 4. Granulationswucherungen auf das Gehör Radikaloperierter ausüben.

Die größte Aufmerksamkeit wurde bei unseren Betrachtungen der inneren Trommelhöhlenwand zugewendet, namentlich dem Verhalten beider Labyrinthfenster (sowie des Stápes, soweit er sichtbar war), um durch ihre Relation zueinander sowie aus dem Zustand der Labyrinthwand nach einer Erklärung für das postoperative Hörvermögen zu suchen.

Aber auch der Stimmgabelbefund lieferte uns wichtige Aufschlüsse bei der Untersuchung unserer Frage: Es zeigte sich nämlich in allen Fällen eine postoperative Hörverschlechterung, wo Anzeichen einer Erkrankung des Innenohres vorlagen. Fälle mit Herabsetzung der Perzeption hoher Stimmgabeltöne und Knochenleitungsverkürzung oder nur solche, wo nur die Knochenleitung herabgesetzt war, wiesen nach der Radikalen einen schlechten Höreffekt auf. Bei der Kontrolle wurde in jenen Fällen, wo trotz der Verkürzung der Knochenleitung c^4 noch gut gehört wurde, mit den nächst tieferen Stimmgabeln untersucht und die Größe der Verkürzung der oberen Tongrenze festgestellt. Die Publikation dieser Werte würde den Rahmen dieser Arbeit überschreiten, wovon schon aus dem Grunde abgesehen wurde, da das Sprachverständnis mit der Perzeption der Stimmgabelskala in kein korrelatives Verhältnis gebracht werden konnte.

Zu dem Ergebnis, daß Fälle mit Erkrankung des Innenohres die ungünstigen Resultate post operationem liefern, ist auch Alexander gekommen.

Dieser Gruppe I gegenüber — 11 Fälle, und zwar Fall: 7, 8, 13, 16, 21, 37, 43, 50, 54, 59, 62 —, die bei folgenden Reflexionen nicht in Betracht kommen, stehen die Fälle mit normaler oder verlängerter Kopfknochenleitung, bei denen das Hörresultat von der Art der Ausheilung und die durch diese bewirkte größere oder geringere Schwingungsmöglichkeit der Labyrinthfenster abhängig zu sein scheint.

In der Gruppe II stehen die günstigen Resultate bei 1. der sogenannten Schleimhautausheilung an erster Stelle. Von 10 Fällen konnten 8 als gebessert, und zwar Fall 18, 22, 49, 55, 61, 72, 76, 98, 2 als verschlechtert verzeichnet werden, und zwar die Fälle 9 und 29.

2. Diesen nachstehend sind die Fälle mit vollständiger Epidermisierung, bei denen in unserer Prüfungsreihe die Resultate besser waren, als bisher angenommen wurde: 13 Verbesserungen (Fall 1. 11, 23, 25, 27, 35, 45, 51, 52, 53, 64, 71, 83) stehen 16 Verschlechterungen (Fall 2, 26, 31, 33, 42, 48, 69, 70, 73, 77, 78, 82, 89, 90, 93, 96) gegenüber.

Digitized by Google
Original from UNIVERSITY OF CALIFORNIA
Generated on 2019-10-24 15:35 GMT / http://hdl.handle.net/2027/uc1.b3252765
Public Domain in the United States, Google-digitized / http://www.hathitrust.org/access_use#pd-us-google

Fall	I	1	2	3a	3b	4a	4b	4c	5a	5b	6
1	—	—	(1)	—	—	—	—	—	—	—	—
2	—	—	1	—	—	—	—	—	—	—	—
3	—	—	—	—	—	—	—	—	—	1	—
4	—	—	—	—	—	—	—	—	—	—	1
5	—	—	—	—	—	—	—	—	1	—	—
6	—	—	—	—	—	—	—	—	—	1	—
7	1	—	—	—	—	—	—	—	—	—	—
8	1	—	—	—	—	—	—	—	—	—	—
9	—	1	—	—	—	—	—	—	—	—	—
10	—	—	—	1	—	—	—	—	—	—	—
11	—	—	(1)	—	—	—	—	—	—	—	—
12	—	—	—	—	—	—	—	—	1	—	—
13	1	—	—	—	—	—	—	—	—	—	—
14	—	—	—	—	—	—	—	—	—	(1)	—
15	—	—	—	—	—	—	—	—	(1)	—	—
16	1	—	—	—	—	—	—	—	—	—	—
17	—	—	—	—	—	—	—	1	—	—	—
18	—	(1)	—	—	—	—	—	—	—	—	—
19	—	—	—	—	1	—	—	—	—	—	—
20	—	—	—	—	—	—	—	—	—	1	—
21	1	—	—	—	—	—	—	—	—	—	—
22	—	(1)	—	—	—	—	—	—	—	—	—
23	—	—	(1)	—	—	—	—	—	—	—	—
24	—	—	—	—	—	1	—	—	—	—	—
25	—	—	(1)	—	—	—	—	—	—	—	—
26	—	—	1	—	—	—	—	—	—	—	—
27	—	—	(1)	—	—	—	—	—	—	—	—
28	—	—	—	—	—	—	—	—	—	—	1
29	—	1	—	—	—	—	—	—	—	—	—
30	—	—	—	—	—	—	—	—	—	1	—
31	—	—	1	—	—	—	—	—	—	—	—
32	—	—	—	—	—	—	—	—	—	—	1
33	—	—	1	—	—	—	—	—	—	—	—
34	—	—	—	—	—	—	—	(1)	—	—	—
35	—	—	(1)	—	—	—	—	—	—	—	—
36	—	—	—	—	—	—	—	—	(1)	—	—
37	1	—	—	—	—	—	—	—	—	—	—
38	—	—	—	(1)	—	—	—	—	—	—	—
39	—	—	—	—	—	(1)	—	—	—	—	—
40	—	—	—	—	—	1	—	—	—	—	—
41	—	—	—	—	—	—	—	—	—	—	1
42	—	—	1	—	—	—	—	—	—	—	—
43	1	—	—	—	—	—	—	—	—	—	—
44	—	—	—	(1)	—	—	—	—	—	—	—
45	—	—	(1)	—	—	—	—	—	—	—	—
46	—	—	—	—	—	—	—	—	—	1	—
47	—	—	—	—	—	—	—	—	—	—	1
48	—	—	1	—	—	—	—	—	—	—	—
49	—	(1)	—	—	—	—	—	—	—	—	—
50	1	—	—	—	—	—	—	—	—	—	—
51	—	—	(1)	—	—	—	—	—	—	—	—

Generated on 2019-10-24 15:35 GMT / http://hdl.handle.net/2027/uc1.b3252765
Public Domain in the United States, Google-digitized / http://www.hathitrust.org/access_use#pd-us-google
Digitized by Google
Original from UNIVERSITY OF CALIFORNIA

Fall	I	1	2	3a	3b	4a	4b	4c	5a	5b	6
52	—	—	(1)	—	—	—	—	—	—	—	—
53	—	—	(1)	—	—	—	—	—	—	—	—
54	1	—	—	—	—	—	—	—	—	—	—
55	—	(1)	—	—	—	—	—	—	—	—	—
56	—	—	—	1	—	—	—	—	—	—	—
57	—	—	—	—	—	—	—	—	—	(1)	—
58	—	—	—	—	—	—	—	—	1	—	—
59	1	—	—	—	—	—	—	—	—	—	—
60	—	—	—	—	—	—	—	—	—	1	—
61	—	(1)	—	—	—	—	—	—	—	—	—
62	1	—	—	—	—	—	—	—	—	—	—
63	—	—	—	—	—	—	—	—	1	—	—
64	—	—	(1)	—	—	—	—	—	—	—	—
65	—	—	—	—	1	—	—	—	—	—	—
66	—	—	—	—	—	—	1	—	—	1	—
67	—	—	—	1	—	—	—	—	—	—	—
68	—	—	—	—	—	—	(1)	—	—	—	—
69	—	—	1	—	—	—	—	—	—	—	—
70	—	—	1	—	—	—	—	—	—	—	—
71	—	—	(1)	—	—	—	—	—	—	—	—
72	—	(1)	—	—	—	—	—	—	—	—	—
73	—	—	1	—	—	—	—	—	—	—	—
74	—	—	—	—	—	—	—	—	—	1	—
75	—	—	—	—	—	—	—	—	1	—	—
76	—	(1)	—	—	—	—	—	—	—	—	—
77	—	—	1	—	—	—	—	—	—	—	—
78	—	—	1	—	—	—	—	—	—	—	—
79	—	—	—	—	—	—	1	—	—	—	—
80	—	—	—	—	—	—	—	—	—	1	—
81	—	—	—	—	1	—	—	—	—	—	—
82	—	—	1	—	—	—	—	—	—	—	—
83	—	—	(1)	—	—	—	—	—	—	—	—
84	—	—	—	—	—	—	—	—	1	—	—
85	—	—	—	—	—	—	—	—	1	—	—
86	—	—	—	(1)	—	—	—	—	—	—	—
87	—	—	—	—	—	(1)	—	—	—	—	—
88	—	—	—	—	—	—	—	—	—	1	—
89	—	—	1	—	—	—	—	—	—	—	—
90	—	—	1	—	—	—	—	—	—	—	—
91	—	—	—	—	—	—	—	—	—	1	—
92	—	—	—	—	1	—	—	—	—	—	—
93	—	—	1	—	—	—	—	—	—	—	—
94	—	—	—	—	1	—	—	—	—	—	—
95	—	—	—	—	—	(1)	—	—	—	—	—
96	—	—	1	—	—	—	—	—	—	—	—
97	—	—	—	—	—	—	1	—	—	—	—
98	—	(1)	—	—	—	—	—	—	—	—	—
99	—	—	—	1	—	—	—	—	—	—	—
100	—	—	—	(1)	—	—	—	—	—	—	—
	11	(8):2	(13):16	(4):4	5	(3):2	(1):2	(1):1	(2):7	(2):11	5

Digitized by Google
Original from UNIVERSITY OF CALIFORNIA
Generated on 2019-10-24 15:35 GMT / http://hdl.handle.net/2027/uc1.b3252765
Public Domain in the United States, Google-digitized / http://www.hathitrust.org/access_use#pd-us-google

3. An dritter Stelle wären die noch im Granulationsstadium befindlichen Radikalen zu setzen, wofern es sich um seichtes Gewebe handelt, die die Konfiguration der Operationshöhle nicht wesentlich stören; wenn aber durch ein dickes Granulationspolster oder durch Schwartenbildung die Schalleitungsverhältnisse wesentlich verschlechtert wurden, zeigte sich auch das postoperative Hörvermögen beeinträchtigt. So haben wir bei den Fällen der ersten Form das Verhältnis der Verbesserung zur Verschlechterung — 8 Fälle — 4 (Fall 38, 44, 86, 100): 4 (Fall 10, 56, 67, 99) gefunden, bei der zweiten Form unter 5 Fällen (Fall 19, 65, 81, 92, 94) keine Verbesserung konstatieren können.

4. Sehr schwankend bezüglich des Hörresultates erwiesen sich die Fälle, wo das Antrum durch ein Septum verschlossen war, die Trommelhöhle dagegen a) mit Schleimhaut bedeckt, b) epidermisiert, c) granulierend war. Auch hatten bezüglich des Hörvermögens die Schleimhautausheilungen den Vorzug — 3 Verbesserungen (Fall 39, 87, 95), 2 Verschlechterungen (Fall 24, 40); bei der Epidermisierung 1 Fall (68) gebessert, 2 verschlechtert (Fall 79, 97); bei der granulierenden Form gestaltete sich das Verhältnis 1:1 (Fall 17, 34).

5. Ein noch ungünstigeres Resultat lieferten die Fälle, wo teilweise Epidermisierung und teilweise Granulierung erfolgte, und hier scheinen die Veränderungen an beiden, namentlich am ovalen Fenster sowie die Beziehungen beider Fenster zueinander von Bedeutung zu sein. Die Membran des runden Fensters „dient als elastische Ausweiche für den Steigbügel" (Politzer) und wechselt seine Position in Außenverschiebung und Ruhelage, je nachdem der Steigbügel von seinem Muskel zur Ruhestellung oder Einwärtsbewegung dirigiert wird. Eine dauernde Störung in diesem Antagonismus, erzeugt durch bindegewebige Fixierung eines oder beider Labyrinthfenster, scheint die letzte Ursache der schlechten Hörresultate bei den Radikaloperierten zu sein und erklärt auch die relativ besten Resultate bei der Schleimhautausheilung. Wir finden bei dieser Form bei sonst epidermisierter Operationshöhle die Labyrinthwand mit einer in der Regel blaßroten, sezernierenden, scharf abgegrenzten Schleimhaut bedeckt, die einer Epidermisierung widerstehen. Durch die fehlende Bindegewebsentwicklung an der Labyrinthwand ist das Äquilibrieren beider Fenster ein weniger gestörtes.

In dieser Erwägung dürfte auch der Umstand seine Erklärung finden, daß das Hörresultat bei der gemischten Ausheilung — 22 Fälle — die mit granulierendem ovalen und epidermisiertem runden Fenster von den Fällen mit umgekehrtem Befund im Vorteil sind. Bei der ersten Form stehen sich: 2 Verbesserungen (Fall 15, 36) 7 Verschlechterungen (Fall 5, 12, 58, 63, 75, 84, 85) gegen-

Digitized by Google
Original from UNIVERSITY OF CALIFORNIA
Generated on 2019-10-24 15:35 GMT / http://hdl.handle.net/2027/uc1.b3252765
Public Domain in the United States, Google-digitized / http://www.hathitrust.org/access_use#pd-us-google

über; bei der zweiten: 2 Verbesserungen (Fall 14, 57) 11 Verschlechterungen (Fall 3, 6, 20, 30, 46, 60, 66, 74, 80, 88, 91).

6. Der Typus der vollständigen Septumbildung, d. i. ein totaler — oft in der Mitte perforierter — membranöser Verschluß, der die ganze Operationshöhle deckt, weist in unserer Prüfungsreihe das schlechteste Hörresultat auf: 5 Fälle (4, 28, 32, 41, 47) — sämtliche verschlechtert.

Die Ursache solcher Ausheilungen liegt häufig in der ungenügenden Abtragung des Facialisspornes und der lateralen Attikwand. Hier nimmt das Septum seinen Ausgangspunkt und baut sich halbmondförmig gegen den vorderen unteren Winkel des äußeren Gehörganges auf. Eine weitere Ursache bildet eine etwas stärkere Abtragung der vorderen Gehörgangswand, wo die sich hier entwickelnden Granulationen denen des Facialiswulstes entgegenwachsen. Ferner können Granulationsbildungen an der medialen Seite der vorderen knorpelig-membranösen Gehörgangswand (durch Verletzung derselben entstanden) zu einem Membranverschluß der Wundhöhle führen.

Auch Ruttin, der sich mit diesem Ausheilungstypus in seiner Arbeit über tamponlose Nachbehandlung eingehend beschäftigte, fand hier die schlechtesten funktionellen Resultate.

Da diese Membran mit der Labyrinthwand keinerlei Verbindung besitzt, kann sie nur ein Schalleitungshindernis abgeben im Gegensatz zum Trommelfell, das — durch die Vermittlung der Gehörknöchelchenkette zur Labyrinthwand in Beziehung tretend — seine schalleitende Funktion ausübt.

Dieser Typus ist nicht nur funktionell, sondern auch chirurgisch an letzte Stelle zu setzen, da durch sie die Wundhöhle vollständig maskiert und ein Urteil über die Art der Ausheilung sowie über eine etwa nun bestehende Sekretion unmöglich gemacht wird.

Vereinsberichte.

Oto-Laryngologischer Verein zu Kristiania.

Sitzung vom 3. Oktober 1916.

Vorsitzender: Uchermann.
Schriftführer: Galtung.

Leegaard besprach einen Fall von **retropharyngealem Tumor aus Hypophysengewebe** bestehend.

Derselbe besprach zwei Fälle von **otogener suppurativer Meningitis.** Der eine hatte einen letalen Ausgang. In dem anderen wurde der Pat. geheilt entlassen.

Digitized by Google
Original from UNIVERSITY OF CALIFORNIA
Generated on 2019-10-24 15:35 GMT / http://hdl.handle.net/2027/uc1.b3252765
Public Domain in the United States, Google-digitized / http://www.hathitrust.org/access_use#pd-us-google

Derselbe stellt einen Pat. mit **geheilter Mittelohrtuberkulose** vor.

Uchermann besprach einen Fall, der einen **Fremdkörper** (einen etwa 2,5 *cm* langen Bleistift) **im Kehlkopf** eines 3jährigen Knaben betraf, der in dem Krankenhaus einer anderen Stadt nach einer Laryngotomie entfernt worden war. Nach der Entfernung der Kanüle stellten sich aber Stenosensymptome ein, weshalb bei der Aufnahme hierselbst (15. VII.) nochmals die Laryngotomie in der alten Narbe ausgeführt wurde. Auf der Unterfläche der Glottis vorn zeigte sich jedoch eine Verdickung, die möglicherweise der Kanüle zuzuschreiben war. Man schritt deshalb zur oberen Tracheotomie und verlegte die Kanüle noch unterhalb des Ringknorpels. Da in der Stenose aber keine Veränderung eintrat, wurde die Spaltung des Arcus in der Mittellinie mit der darauffolgenden Bolzung der Glottis (Uchermanns Methode) vorgenommen. Das Ergebnis wird später zur Mitteilung kommen.

Derselbe besprach den Fall eines **retroauriculären Abscesses eines 2jährigen Knaben,** hervorgerufen durch einen Fremdkörper (Blumenstäbchen), der durch die Mundhöhle nach hinten gedrungen war und einen submastoidalen Drüsenabsceß mit dem Durchbruche zum Gehörgang und eine etwa pfenniggroße Bloßlegung des Mastoidalbeines erzeugt hatte. Keine Befunde im Mittelohr.

Derselbe kam zuletzt auf den vor 3 Jahren vorgeführten Knaben zurück, bei dem die direkte **Transfusion** zur Anwendung gekommen war. Nach nunmehr 1½jährigem Aufenthalte in der Kinderabteilung des Reichshospitals wurde er nach Hause entlassen. Er ist in guter Verfassung, das Blut zeigt mikroskopisch normale Verhältnisse, doch treten ab und zu noch Petechien in der Haut auf.

Sitzung vom 7. Dezember 1916.

Vorsitzender: Uchermann.
Schriftführer: Galtung.

Uchermann stellte 3 Fälle von Stirnhöhlenleiden vor, die Abweichungen von dem gewöhnlichen Verlauf erkennen ließen.

1. **Mucocele sinus frontalis.** 20jähriger Mann. 8 Jahre alt, erhielt er einen Schlag über das rechte Auge. Hier hatte er später bei den sehr häufigen Erkältungen neuralgische Schmerzen. Wurde wegen Neuralgie und Neurasthenie behandelt. In der Nase nichts zu finden, keine Erweiterung der Stirnhöhle, keine Empfindlichkeit. Radikaloperation. Große Stirnhöhle voller Schleim, geschwollene Schleimhaut, in den Ethmoidalzellen keine Befunde.

2. **Sinusitis frontalis chronica supp.** 57jähriger Mann. Die Krankheit begann vor 6 Monaten mit einer Schwellung um das rechte Auge herum. Radikaloperation. Knackmandelgroße Stirnhöhle mit glatter, dünner Schleimhaut, keine Granulationen, stinkender Eiter. Die untere Höhlenwand ist morsch, zeigt Durchbruch zur Orbitalhöhle. Die Öffnung zum Ductus naso-frontalis liegt 2 *cm* nach hinten, ist eng.

3. **Sinusitis frontalis acuta supp.** Aufnahme am 15. XI. 1916. 3. X. nach einer Erkältung Fieber und Kopfschmerz. 5. X. Schwellung der Stirn über der rechten Augenbraue. Die Schwellung verbreitete sich allmählich bis auf das linke Augenlid. Die Incision hier ergab Eiter. Radikaloperation. Die rechte Stirnhöhle nur 1 *cm* tief bei einer Höhe und Tiefe von

Generated on 2019-10-24 15:35 GMT / http://hdl.handle.net/2027/uc1.b3252765
Public Domain in the United States, Google-digitized / http://www.hathitrust.org/access_use#pd-us-google
Digitized by Google
Original from UNIVERSITY OF CALIFORNIA

$2^1/_2$ *cm*, ist von Granulationen erfüllt, kein Eiter. Die ganze vordere Wand fehlt (natürliche Kühnts-Operation). Die Granulationen verbreiteten sich subcutan im Umfange eines Zweimarkstückes.

Leegaard stellte eine Pat. vor, die wegen **akuter Sinusitis frontalis mit starker Hervortreibung des Augapfels** operiert war.

Derselbe besprach einen 14jährigen Knaben, der wegen **akuter Mastoiditis mit Sinusthrombose und Meningitis** operiert (Jugularisunterbindung) und geheilt entlassen worden war.

Derselbe besprach weiter eine 13jährige Pat., operiert wegen **akuter Mastoiditis, perisinuösen Abscesses, circumscripter Sinusphlebitis.** Außerordentlich oberflächliche Lage des Sinus (bläuliche Durchschimmerung). Berstung der Sinuswand an der phlebitisch veränderten Stelle durch die Erschütterung eines Meißelschlages.

Sitzung vom 1. Februar 1917.

Vorsitzender: Uchermann.
Schriftführer: Galtung.

Uchermann legte das Präparat eines **Cholesteatoms** vor. Die Sektionsdiagnose war: Otitis med. chron. suppurat. cum cholesteatomate et cum usura tegminis tympani et antri. Pachymeningitis externa et interna suppurat., abscessus lobi temporalis dextri (zwischen dem Recessus epitymp. und dem Absceß ein Fistelgang). Meningitis diffusa suppurat. Der Pat. wurde am 17. XII. 1916 in komatösem Zustand in die medizinische Abteilung des Reichshospitals aufgenommen. Am selben Tage Exitus. Wie es sich zeigte, hatte er $1^1/_2$ Jahre alt eine Operation des rechten Ohres durchgemacht. Am 12. XII. 1916 aus dem rechten Ohr Blutwasser und Eiter bei starken Schmerzen. Kein Fieber (?). Hat in den letzten Tagen täglich 10—20 *g* Aspirin neben reichlichen Morphindosen (in den letzten 3 Tagen 40 *cg*) gebraucht. Am 17. XII. 5 Uhr morgens nimmt er 8 *cg* Morphin, worauf ihm sofort das Sprechen schwer fällt und er bald in Koma fällt. Der Harn enthält Albumin und 3% Zucker. Die Pupillen waren bei der Ankunft stark kontrahiert, Puls 104, R.-R. 150, Cheyne-Stokes' Respirationstypus.

Derselbe führte zwei etwa 6 Jahre alte Mädchen mit **akuter Otitis med.** und **Lähmung,** bei der einen des N. facialis, bei der anderen des N. abducens mit Zuckungen des N. facialis derselben Seite vor. Die Ohrenentzündung ist bei beiden sehr wenig hervortretend, teilweise schon vorüber, nur etwas Injektion, kein Fieber. Bei der ersteren war die Lähmung später (26. II.) fast verschwunden, aber das herabgesetzte Gehör ($^1/_2$ *m*) hielt sich auch jetzt noch unverändert, wahrscheinlich infolge einer Stapesankylose. Bei der anderen entwickelte sich nach einer vorübergehenden Temperatursteigerung (suppurative Otitis media der anderen Seite) trotz Labyrinthoperation, Drainage der pontinischen lateralen Zisterne plötzlich eine Meningitis, die nach 10tägiger Dauer letal endigte.

Derselbe bespricht einen Fall ziemlich **starker Blutungen** aus dem Rachen eines jungen Mädchens, das wegen eines Mastoidalleidens operiert war. Während ihres Aufenthaltes meldeten sich Anzeichen eines doppelseitigen Peritonsillarabscesses mit Fieber, der sich jedoch, ohne zu deutlichem Durchbruch zu kommen, wieder zurückbildete. Nur rechtsseitig zeigte sich in der Fossa supratonsillaris etwas Eiter. Einige Tage darauf

Digitized by Google
Original from UNIVERSITY OF CALIFORNIA
Generated on 2019-10-24 15:35 GMT / http://hdl.handle.net/2027/uc1.b3252765
Public Domain in the United States, Google-digitized / http://www.hathitrust.org/access_use#pd-us-google

förderte sie etwa einen Becher voll venöses Blut herauf und in den folgenden Tagen geringere Mengen. Es stellte sich heraus, daß das Blut links vom hinteren Gaumenbogen unten kam, wo eine Hervorbauchung und ein kleiner roter Fleck zu sehen waren, und daß es nur, wenn sie feste Nahrung genossen hatte, zum Vorschein kam. Nach Ätzung, Bettlagerung und flüssiger Nahrung hörten die Blutungen auf.

Derselbe besprach den Fall eines **Fremdkörpers (Zwetschkenkerns) in der Speiseröhre** eines 5jährigen Knaben mit Laugenstriktur. Der Stein ließ sich ohne lokale oder allgemeine Betäubung mit der Leroy-d'Etiolleschen Bougie leicht entfernen. (Vgl. die oto-laryngologischen Verhandlungen von 1916.)

Leegaard: **Entfernung eines Zimtstückes aus dem rechten Hauptbronchus durch Bronchoscopia superior.**

Eine 59jährige Frau genoß am 19. XII. 1916 Saftsuppe mit Zimt, wobei ihr ein Stück Zimt in die falsche Kehle kam. Am 20. XII. fand sie sich in der Poliklinik mit der Klage ein, etwas Schlingbeschwerden zu spüren, während sie doch bei der Untersuchung völlig freie ruhige Atmung zeigte. Auch fanden sich keine Anzeichen eines Fremdkörpers in der Speiseröhre. Sie kam am 22. XII. wieder und teilte mit, daß sie zu wiederholten Malen Hustenanfälle mit gleichzeitigen Erstickungsempfindungen gehabt habe. Während dieser Anfälle habe sie das Gefühl, als würde das Zimtstück zum Hals hinaufgeschleudert. Einige dieser Anfälle beobachtete man während ihres Aufenthaltes im Krankenhaus und man meinte während einem derselben einen braunen Körper unter dem linken Stimmband wahrzunehmen. Es wurde eine Tracheoscopia sup. vorgenommen, wobei man im rechten Hauptbronchus die Kante eines braunen Körpers bemerkte, der, da er während der Tracheoskopie seine Stellung veränderte, ziemlich locker zu liegen schien. Der Fremdkörper wurde mit einer Killianschen Zange ergriffen und zusammen mit dem Bronchoskop entfernt. Er erwies sich als ein braunes, flaches, viereckiges Zimtstück im Umfange von 1,6: 1,8 *cm*. — Die Erstickungsanfälle kamen wahrscheinlich dadurch zustande, daß das Zimtstück ab und zu vom Hauptbronchus zur Subglottis heraufgehustet wurde. Sonst lag es ruhig im Hauptbronchus und verursachte in dieser Stellung keine merkbaren Atmungsbeschwerden.

Derselbe: **Akute Otitis media mit Mastoiditis und tödlich verlaufender Meningitis ohne Fieber bei einer Diabetikerin.**

Vortr. besprach eine 64jährige Frau, die am 11. I. 1917 im Krankenhaus aufgenommen wurde. Die Pat. hatte 6 Jahre lang an Zuckerkrankheit gelitten. Das Ohrenleiden hatte vor 2½ Monaten mit Schmerzen im linken Ohr und mit Kopfschmerz begonnen. Nach 4—5 Tagen Paracentese. Später anhaltender Ohrenfluß. Pat. hat während der ganzen Zeit, besonders an den beiden letzten Tagen, wo sie zugleich etwas Schwindel spürte, Kopfschmerz gehabt. Am Tage der Aufnahme wiederholtes Erbrechen. Bei der Aufnahme war die Pat. afebril (36,1°). Zuckermenge 2,5%, Gerhardt negativ. Etwas Empfindlichkeit an der Spitze des Proc. mast., sonst keine äußeren Zeichen einer Mastoiditis. Das Trommelfell stark geschwollen, reichliche Eiterung. — Am 12. I. wurde in Lokalanästhesie die Schwartzesche Operation vorgenommen. Man fand eine verbreitete Mastoiditis. Die Beindestruktion erstreckte sich bis an die Dura der mittleren Schädelgrube. — In den Tagen nach der Operation befand sich

Generated on 2019-10-24 15:35 GMT / http://hdl.handle.net/2027/uc1.b3252765
Public Domain in the United States, Google-digitized / http://www.hathitrust.org/access_use#pd-us-google
Digitized by Google
Original from UNIVERSITY OF CALIFORNIA

die Pat. ganz wohl und hatte guten Appetit. Der Schlaf etwas wechselnd, sie klagte über Schwindel, war vollkommen klar und zeigte keine Symptome einer Meningitis. Am Morgen nach der Operation war die Temperatur 37,1°, sonst unter 37°. — Am Abend des 16. I. einmaliges Erbrechen, während sie auch über Doppeltsehen klagte. Am nächsten Morgen (17. I.), 6½ Uhr, plötzlich Koma mit „großer Atmung", die Zuckermenge auf 5% gestiegen, Gerhardt positiv, Temperatur 37,5°. Der Zustand hielt sich bis 4 Uhr nachmittags unverändert, als der Tod eintrat. Die Sektion erwies eine diffuse suppurative Meningitis. Sinus frei. Keine makroskopischen Veränderungen des Labyrinths.

Derselbe: **Akute Otitis und Mastoiditis, hämorrhagische Nephritis, Metastase zu den Lungen, Empyema pleurae und Metastase zu dem einen Ohr (Panophthalmie).**

Vortr. besprach eine im Krankenhause liegende alte Frau mit einer von einer akuten Otitis media ausgehenden Kombination von Komplikationen (siehe die Überschrift). Hierunter ist die Metastase zum Bulbus oculi zu den Seltenheiten zu zählen. Sie stellte sich plötzlich (Embolie ?) ein, machte das Auge binnen weniger Tage amaurotisch und endigte mit einer spontanen Perforation der Sklera, worauf die heftigen Entzündungssymptome verhältnismäßig schnell verschwanden.

Bücherbesprechungen.

Der Schädelschuß. Kriegschirurgische Skizze von Dr. Hermann Simon. Mit 16 Textabbildungen. Berlin. Verlag von Julius Springer. 1916.

Simon wünscht durch sein Buch in übersichtlicher Weise den Schädeldurchschuß in Form einer kriegschirurgischen Skizze zu behandeln. Im ersten Abschnitt gibt er ein Bild der verschiedenen Topographie des Schußkanals. Er läßt drei Einteilungsprinzipien gelten: 1. Tangential-, Segmental-, Diametralschüsse, 2. Prell-, Steck-, Durchschüsse, 3. Konvexität- und Basisschüsse. Er zieht nur diejenigen Fälle in den Bereich der Erörterung ein, welche die Schädelknochen und nicht bloß die Haut oder die übrigen Weichteile verletzt hatten. Sodann erörtert er die bei den Schädelschüssen mitunter auftretende Sprengwirkung, die Art der Wirkung von Fern- und Nahschüssen und beschreibt das anatomische Bild je nach den verschiedenen Graden der Verletzung. Einige normal topographisch-anatomische Abbildungen illustrieren den Text. In einem ausführlichen Kapitel erörtert er die Symptomatologie, geordnet nach Herd- und Allgemeinerscheinungen, und hebt die hohe diagnostische Bedeutung der Röntgenuntersuchung und der Lumbalpunktion hervor. In der Frage der Behandlung vertritt er das Prinzip, man habe sich darauf zu beschränken, den natürlichen Heilungsvorgang zu unterstützen durch Fernhaltung bzw. Bekämpfung etwa eintretender Komplikationen. Unter der Annahme der erfolgten Primärinfektion gilt es vor allem eine Sekundärinfektion des Wundgebietes durch Einhaltung äußerster Asepsis zu vermeiden, sodann empfiehlt er eine ausgedehnte operative Säuberung des Wundgebietes bzw. eine operative Wundrevision; er hält sie in erster Linie notwendig für alle Tangential- und Prellschüsse, er empfiehlt sie für Diametral- und

Digitized by Google
Original from UNIVERSITY OF CALIFORNIA
Generated on 2019-10-24 15:35 GMT / http://hdl.handle.net/2027/uc1.b3252765
Public Domain in the United States, Google-digitized / http://www.hathitrust.org/access_use#pd-us-google

Segmentalschüsse, wenn ausgedehnte Knochensplitterung oder starker Hirnausfluß besteht. Aus demselben Grunde kann eine primäre Wundrevision beim Steckschuß notwendig werden. Dagegen wird die Entfernung des Geschosses, abgesehen von Fällen besonders günstiger Lagerung desselben, in der Regel erst sekundär erfolgen. Für die durch Eiterung komplizierten Fälle von Schädelschüssen mit Meningoencephalitis und Hirnabsceß empfiehlt er eine möglichst schonende Drainage, auch kann die Entleerung des Eiters mitunter durch entsprechende Kopf- und Körperhaltung unterstützt werden. Eine therapeutische Wirkung ist auch von wiederholten Lumbalpunktionen im Sinne der Herabsetzung des intrakraniellen Druckes erzielt worden.

Der Abhandlung liegt die Beobachtung an 33 von ihm operierten Schädelschüssen zugrunde und ungefähr die gleiche Anzahl von Fällen, bei welchen eine Indikation zum operativen Eingriffe nicht bestand. Von 18 operierten Tangentialschüssen sind 15 geheilt, 3 gestorben, von 9 Prellschüssen 8 geheilt und einer gestorben, von den übrigen 6 Fällen zwei geheilt und vier gestorben. Alexander (Wien).

Die psychischen Schädigungen durch Kopfschuß im Kriege 1914/16 mit besonderer Berücksichtigung der patho-psychologischen, pädagogischen, gewerblichen und sozialen Beziehungen. Von Dr. phil. et med. Walter Poppelreuter. Band I. Die Störungen der niederen und höheren Sehleistungen durch Verletzungen des Occipitalhirns. Mit 94 Abbildungen im Text und 9 Tafeln. Leipzig, Verlag von Leopold Voss. 1917.

Einleitend gibt Poppelreuter eine Beschreibung der Organisation der von ihm in Köln eingerichteten Übungsschule für Schädelverletzte: Wohn- und Schulräume sind von einander örtlich getrennt. Die Schulräume enthalten Untersuchungsräume, ein psychologisches Laboratorium, Unterrichtszimmer, Arbeits- und Werkstättenräume. Die Übungsschule enthält eine Oberklasse für die gebesserten und leichtgeschädigten Schüler, eine Unterklasse für die schwergeschädigten, eine Klasse für die Motorisch- und eine Klasse für die Sensorisch-Aphasischen, sowie eine Klasse für Schwerhörige, Taube und psychogene Sprachstörungen. Endlich wird noch ein Kurs für linkshändige Schreiber, für Gelähmte und ein Einzelunterricht für hochgradig Geschädigte abgehalten.

Auch die Werkstättenabteilung ist in ihrer Organisation streng logisch aufgebaut. Sie dient der genauen Begutachtung jedes einzelnen Falles mit Rücksicht auf theoretische und praktische Arbeitsfähigkeit, unterstützt die Neuübenden und leitet die Anfangsstadien beruflicher Neuausbildungen. Poppelreuter betont, daß die Begutachtung der Einbuße in seelischer und motorischer Arbeitsfähigkeit und die Begutachtung der künftigen Berufseignung nicht in der Krankenhausumgebung durchgeführt werden kann.

Zur Beurteilung der optischen Leistungsfähigkeit dient eine Unterscheidung in sechs Leistungsgraden: 1. absoluter Ausfall, 2. mittelschwerer Defekt, 3. leichter Defekt, 4. normale Schlechtleistung, 5. normale genügende Leistung, 6. gute Normalleistung. Sehr wertvoll hat sich auch die Einfügung psychologischer Experimente in die Untersuchungstechnik erwiesen.

Eine ausführliche Erörterung finden die Sehfelddefekte. Die allermeisten Gesichtsfelddefekte stellten sich als von unten her angegriffen dar. Diametralschüsse in der Querrichtung haben überwiegend Hemianopsien

Digitized by Google
Original from UNIVERSITY OF CALIFORNIA
Generated on 2019-10-24 15:35 GMT / http://hdl.handle.net/2027/uc1.b3252765
Public Domain in the United States, Google-digitized / http://www.hathitrust.org/access_use#pd-us-google

nach unten zur Folge. Poppelreuter neigt auf der Grundlage der Untersuchung seines Materiales zur Anschauung, daß bestimmte gesetzmäßige Angriffspunkte für die einzelnen Sehfeldabschnitte existieren.

Es folgt dann die Beschreibung der Störungen der optischen Auffassungsvorgänge, der Störungen des Farbensehens, der Lokalisation der Tiefenwahrnehmung. Sehr interessant sind die Untersuchungsreihen über das tachystoskopische Bilderkennen und die Verwertung von Bilderserien und Kinofilms bei der Untersuchung und dem Unterricht Occipitalverletzter. Eingehende Berücksichtigung hat endlich die Untersuchung auf optische Apraxie erfahren. Auch hier war Poppelreuter bestrebt, durch Ausarbeitung einer recht genauen Sortiermethode einen objektiven Gradmesser für die Störungen der Apraxie infolge von Occipitalverletzungen zu gewinnen. Endlich wurden auch die Störungen des Lesens und Schreibens der Cerebralsehgestörten eingehend studiert.

Ganz erstaunlich sind die teilweise vorzüglichen Erfolge der Übungsbehandlung, die sowohl, was den zeitlichen als auch den qualitativen Erfolg anlangt, mit der spontan einsetzenden Besserung keinen Vergleich dulden. In diesem Punkte können wir die Erfahrung des Autors nach unseren eigenen, an unserer Übungsschule für geheilte Schädelverletzte mit Ohr- und Sprachstörungen gewonnenen durchaus bestätigen.

Der Abhandlung sind ausführliche Krankenprotokolle von 50 eingehend untersuchten Fällen beigegeben. Sämtliche 50 Fälle betrafen Verletzungen des Occipitalhirns und sind nach den Gesichtsfelddefekten geordnet. Eine besondere Gruppe bilden die vom praktischen Standpunkte sehr wichtigen Fälle von Kombination hysterischer und organischer Sehstörungen, endlich die sogenannten symptomlosen Occipitalverletzungen.

Die Abhandlung Poppelreuters ruht auf der sicheren Grundlage ausgedehnter praktischer Erfahrung und hingebender Liebe für das Forschungsgebiet der Schädelverletzten. Jeder Leser des ersten Bandes wird mit Spannung die weiter folgenden Abhandlungen erwarten.

Alexander (Wien).

Neue Deutsche Chirurgie. Begründet von P. v. Bruns. Herausgegeben von H. Küttner in Breslau. 20. Band: Handbuch der Wundbehandlung von Dr. Konrad Brunner, Chefarzt des Kantonspitales Münsterlingen. Mit 117 teils farbigen Textabbildungen. Verlag von Ferd. Enke in Stuttgart, 1916. (Preis für Abonn. geb. 30 M., Einzelpreis geb. 34,60 M.)

Ein umfangreiches klassisches Werk liegt vor uns; klassisch deshalb, da es seinesgleichen in der Literatur nicht hat und niemand, der sich mit Wundbehandlung beschäftigt, achtlos daran vorübergehen darf. Wenn Verf. in seiner Vorrede meint: „Veralten wird auch dieses Werk" — so wird es sich doch nur in ähnlichen Werken einer späteren Periode immer von neuem verjüngen.

Es ist selbstverständlich nicht möglich, hier auf Einzelheiten näher einzugehen. Auf welch breiter Grundlage das Handbuch aufgebaut ist, dafür spricht schon allein der Umstand, daß über 70 Seiten die Geschichte der Wundbehandlung darlegen. Nach Besprechung der Physiologie der Wunde (primäre Verklebung, sekundäre Heilung, Physiologie des Wundsekretes, Heilung unter dem Schorf) kommt Verf. auf die Störungen und Hindernisse der Wundheilung zu sprechen. Zur Beleuchtung der Mannigfaltigkeit des Dargebotenen

Digitized by Google
Original from UNIVERSITY OF CALIFORNIA
Generated on 2019-10-24 15:35 GMT / http://hdl.handle.net/2027/uc1.b3252765
Public Domain in the United States, Google-digitized / http://www.hathitrust.org/access_use#pd-us-google

seien im Folgenden nur einige Beispiele, was diese Kapitel behandeln, angeführt: Endogene Störungen der Wundheilung. Die Bedeutung äußerer Einflüsse für die Wundheilung. Physikalische Schädigungen (Luft und Staub; mechanische Wundläsion). Allgemeines über das Wesen der Wundinfektion. Die Wundinfektionserreger: Welche Mikrobien beteiligen sich bei der Wundinfektion? Biologisches über die Wundinfektionserreger. Bedeutung von Menge und Virulenz. Variabilität der pathogenen Eigenschaften. Einfluß von Symbiose, Aerobiose und Anaerobiose. Die Giftproduktion . . . . . etc. etc.

Wir finden in diesem Abschnitt u. v. a. besprochen, daß die Haare der Ärzte nach der ärztlichen Behandlung keimhältiger sind als vor ihr, daß hohe Dosen Alkohol die Empfänglichkeit für die verschiedenen Bakterien steigern, daß große Blutverluste zu Infektionen disponieren und diese meist auch schwer verlaufen, daß in ähnlicher Weise Ermüdung, Erkältung und Hunger wirken können, daß Blutansammlung die Infektionsgefahr um das vielfache erhöht usw.

Den größten Abschnitt nimmt naturgemäß „Die Behandlung der Wunden und ihre Technik" ein. Bei der Besprechung der „Verbrennung" wäre noch das Anbrennen der Watte zur raschen Sterilisierung zu erwähnen (pag. 182). Im Kapitel „Chemische Desinfektion" erfahren wir, daß die Karbolsäure, in Öl oder Alkohol gelöst, auch nicht die geringste desinfizierende Wirkung ausübt (R. Koch). Von Salben übt Lanolin und Unguentum leniens in Verbindung mit Desinfizientien den weitaus größten Desinfektionswert aus, während Vaseline, Fette und Öle die Desinfektionskraft auf ein Minimum reduzieren. In Glycerin verhalten sich die Desinfizientien unregelmäßig. Bei Bereitung von Carbolglycerin sollen 10% Lösungen in reinem Glycerin, geringprozentige Lösungen nur wässerig bereitet werden. Von großer Bedeutung ist die Anwesenheit von Eiweißkörpern für die Desinfektionskraft der Desinfizientien. So verliert das Sublimat außerordentlich an Desinfektionskraft, wenn Eiter oder Blut anwesend ist; am wenigsten beeinträchtigt werden organische Desinfektionsmittel: Formaldehyd, Phenole, Lysol, Solveol, Kreolin, ferner Basen. Am ungünstigsten (gleich 0) liegen die Verhältnisse bei den Halogenen und Oxydationsmitteln, wie Wasserstoffsuperoxyd (!). Von Metallsalzen werden die Silbersalze am wenigsten reduziert.

Sehr übersichtlich und lehrreich ist der Desinfektionswert der einzelnen Antimykotica besprochen. Hier erfahren wir u. a., daß das Argentum colloidale neben ausgesprochen entwicklungshemmender Wirkung eine außerordentlich geringe Baktericidie aufweist.

In den weiteren Abschnitten dieses Teiles erörtert der Autor die Organisation und Hygiene des chirurgischen Dienstes, die Keimprophylaxis in Hospitaleinrichtungen, Operationsanlagen, Krankenräume, Keimprophylaxis und antimykotische Technik, Vorbereitung, Ausführung und Nachbehandlung chirurgischer Operationen.

Der 4. Abschnitt umfaßt die Behandlung nichtoperierter Wunden. Hierher gehören auch die Schußwunden und überhaupt die Wundbehandlung im Kriege. Dieses Kapitel enthält bei seiner sonstigen Vorzüglichkeit eine unliebsame Entstellung von Tatsachen, die vermutlich Verf. selbst gar nicht bedacht hat: Er stellt nämlich ein deutsches Feldlazarett in seiner tadellosen Einrichtung einem österreichischen

Generated on 2019-10-24 15:35 GMT / http://hdl.handle.net/2027/uc1.b3252765
Public Domain in the United States, Google-digitized / http://www.hathitrust.org/access_use#pd-us-google
Digitized by Google
Original from UNIVERSITY OF CALIFORNIA

Feldlazarett in jämmerlichen Verhältnissen gegenüber. Auf den unbefangenen Leser muß die Schilderung unbedingt den Eindruck machen, als ob es sich hier beiderseits um typische Bilder handeln würde. Das deutsche Lazarett wurde aber im August 1914 (!) in Saarburg (!) eingerichtet, das österreichische, auf das sich Verf. bezieht, im Jahre 1915 (!), zu einer Zeit der schwersten feindlichen Offensive in Galizien (!!). Hier spielt die Zeit, unvergleichlich mehr aber natürlich noch der Ort eine wichtige, ausschlaggebende Rolle. Man muß nur die stellenweise wohl schrecklichen Verhältnisse in Galizien kennen, um die Schwierigkeiten, die sich einem hier entgegenstellen können, würdigen zu vermögen. Es ist wohl mit Sicherheit anzunehmen, daß auch bei Rollentausch keine Änderung des Endeffektes erzielt worden wäre. Es möge das angeführte Bild eines österreichischen Feldlazarettes immerhin vor Augen gestellt werden — aber nicht als das eines österreichischen Lazaretts, sondern als eines unter den schwierigsten Verhältnissen aufgestellten Spitales, wodurch selbstredend auch die Wundbehandlung eine Modifikation erfahren kann.

Dem Kapitel über Schußwunden folgt ein interessantes Kapitel über Statistik, über Behandlung der Brandwunden, Wundbehandlung bei Geschwüren, Nekrosen und Fisteln sowie über Behandlung von Verletzungen mit Eindringen von Giften nicht bakteriellen Ursprungs.

Welch ungeheurer Stoff in dem Werke verarbeitet ist, beweist wohl am sinnfälligsten die Tatsache, daß nur die in diesem Buche berücksichtigte „Literatur" über 50 Seiten in Kleindruck umfaßt! Das Wertvollste aber ist, daß sich hier die bewundernswerte Literaturkenntnis mit einer außerordentlich großen persönlichen Erfahrung paart, so daß wir in dem Handbuch ein objektiv gehaltenes Werk mit dennoch subjektiver Färbung besitzen.

Die Ausführung und ganze Ausstattung des Bandes ist die bekannt erstklassige des Verlages Enke. Ernst Urbantschitsch.

Die Abhärtung unter dem Gesichtspunkte des Krieges. Von Prof. Dr. Hugo Salomon, Wien.

Das alte Schlagwort von der Degeneration der jetzigen Menschheit ist durch die hervorragende Widerstandskraft derselben im Weltkrieg vollkommen widerlegt. Der Betrachtung, wie diese Widerstandskraft eventuell noch erhöht werden könnte, ist das vorliegende Buch gewidmet.

Die reflektorischen Regulationsmechanismen unseres Organismus gegen Hitze und Kälte versagen unter extremen Verhältnissen; doch ist Training und Abhärtung gegen Hitze eher möglich als gegen zu starke Wärmeverluste; Frostbeulen, Erfrierungen, paroxysmale Hämoglobinurie, Nephritiden sind die Folgen solcher dauernd oder in zu hohem Maße einwirkender Kälteschäden. Andrerseits können gerade unmerkliche Einwirkungen am leichtesten zur Verkühlung führen, da sie die Schutzvorrichtungen des Organismus unvorbereitet treffen. Für die Entstehung der Erkältungskrankheiten dürfen Abkühlung und Bakterienwirkung in gleicher Weise ursächlich sein. Zahlreiche Tierexperimente weisen in überzeugender Form Veränderungen im Körper nach abkühlenden Prozeduren nach, doch wird auch von einer Reihe von Experimentatoren Abkühlung und Zug als Krankheitsursache direkt geleugnet, was jedoch sicherlich alten begründeten Erfahrungstatsachen widerspricht. Jedenfalls ist die praktische Tragweite

Digitized by Google
Original from UNIVERSITY OF CALIFORNIA
Generated on 2019-10-24 15:35 GMT / http://hdl.handle.net/2027/uc1.b3252765
Public Domain in the United States, Google-digitized / http://www.hathitrust.org/access_use#pd-us-google

der Erkältungen und vor allem des gefürchteten Zuges nicht so groß, wie allgemein angenommen wird, und läßt sich durch Abhärtung in hohem Maße verringern, während die Empfindlichkeit durch allzugroße Schonung sich steigert. Täglich kühle Waschungen von 15° C, morgens ein kurzes Luftbad bei offenen Fenstern, nicht allzu große Variation der Kleidung bei jedem Wechsel der Temperatur sind für jedermann leicht durchführbare Abhärtungsmaßnahmen.

Auch für den Magen-Darmkanal führt allzugroße Schonung zu größerer Reizbarkeit und Empfindlichkeit. Zarte und schlackenarme Nahrung wird zwar besser resorbiert, regt jedoch den Darm wenig zur motorischen Tätigkeit an und begünstigt dadurch die mit Recht als mannigfache Krankheitsursache zu betrachtende Verstopfung.

Auf die Abhärtung und erhöhte Leistungsfähigkeit des Nervensystems hat gerade die militärische Erziehung einen hervorragenden Einfluß und in der Besonderheit der deutschen Heereserziehung sieht der Verf. ein höchst glückliches Nervenerziehungsmittel und würde der Entfall der Heeresausbildung sicherlich etwas von der Stählung unserer Volkskraft wegnehmen. Eckl.

Klinische Symptomatologie innerer Krankheiten. Von N. v. Ortner. Urban & Schwarzenberg, 1917.

Mitten in der atemlosen Hast des Krieges hat der Gelehrte Zeit gefunden, ein Werk zu beginnen, dessen erster eben vorliegender Band ein geradezu monumentales Werk verspricht. Ortner übernimmt hiermit auch literarisch das Erbe seines Lehrers Neusser, dessen symptomatologische Arbeiten die Anregung zu dem vorliegenden Werke darstellen.

Ortner bespricht in dem ersten Band auf 432 Seiten bloß das Kapitel der Bauchschmerzen. Er geht von dem diffusen Bauchschmerz aus, bespricht dann den lokalisierten Bauchschmerz, die Epigastralgie, die Hypochondralgie, die Iliacalgie und die Lumbalgie. In jedem Kapitel wird der Leser wichtige, für den Praktiker eine Fundgrube von Belehrung darstellende Beobachtungen finden, die zeigen, welch profundes Wissen der Autor in dieser schwierigsten Materie der inneren Medizin besitzt. Jeder wird den Fleiß und die Fülle von Erfahrung bewundern, welche Ortner in diesem vielversprechenden Anfang dem medizinischen Publikum darbietet.
W. Zweig.

Durch Nacht zum Licht! Warum stottere ich, trotzdem meine Sprachorgane gesund sind? Von Hausdörfer. Breslau 1905. Druck von Wilh. Gottl. Korn.

Bücher über Stottererbehandlung haben in Anbetracht der zahlreichen Fälle von traumatischem Stottern bei Soldaten, die im Felde heftigen psychischen Erschütterungen oder allgemeinen Körpertraumen (anhaltende Detonation, Trommelfeuer, Verschüttung) ausgesetzt waren, aktuelle Bedeutung bekommen. Über die Zahl und den Erfolg der Stottererbehandlung im k. u. k. Garnisonsspital Nr. 2 hat Ref. in dieser Monatsschrift vor kurzem berichtet (1917, H. 5 und 6).

Die praktische Erfahrung zeigt, daß Hausdörfer in seinem Buche einen durchaus richtigen Standpunkt einnimmt. Es gilt dies vor allem von den beiden Kardinalpunkten, die er für die Heilung der Stotterer angibt: Die Wichtigkeit des Auffindens und des Festhaltens des Tones und die psychische Beruhigung des Stotterns. In seinem Buche, das er für

Digitized by Google
Original from UNIVERSITY OF CALIFORNIA
Generated on 2019-10-24 15:36 GMT / http://hdl.handle.net/2027/uc1.b3252765
Public Domain in the United States, Google-digitized / http://www.hathitrust.org/access_use#pd-us-google

den Gebrauch des Kranken selber bestimmt hat, kommt er immer wieder auf die Betonung dieser beiden Punkte zurück. Dem Satze Hausdörfers: Für den Stotterer und den dazu Veranlagten darf es beim Sprechen keine Geräusche geben, sondern nur Töne, die uns die Buchstaben hörbar machen, ist voll beizupflichten. Die Vorschläge Hausdörfers, betreffend die Umformung des Alphabetes für Stotterer, sind durchaus empfehlenswert. Auch die Erfahrung, die Hausdörfer an stotternden Kindern gemacht hat, derzufolge die stotternden Kinder sich freier und ruhiger fühlen, wenn sie mit Leidensgefährten beisammen sind, können wir bestätigen. Die Erfolge der Stottererbehandlung sind sicher besser, wenn in der Abteilung für Sprachkranke die Stotterer eine geschlossene Gruppe bilden. Auch die Anregung zum Singen ist für die Besserung des Stotterns praktisch von nicht zu unterschätzender Bedeutung. Die von Hausdörfer so sehr hervorgehobene Tatsache, daß die Sprachorgane des Stotterers gesund sind, daß ihm nur Ton und Ruhe fehlt, daß er somit sein Hauptaugenmerk auf die Haltung von Ton und psychische Ruhe zu legen hat, kann dem Stotterer und auch allen denjenigen, die mit Stottererbehandlung betraut sind, nicht eindringlich genug empfohlen werden. Das Buch enthält für Lehrer und Schüler eine Fülle von Anregungen und sein Gebrauch kann bei Behandlung der zahlreichen stotternden Soldaten warm angeraten werden. Alexander, Wien.

Referate.

I. Allgemeines.

Zur Serumbehandlung des Erysipels. Von Dr. Boyksen (Aus der Chirurgischen Universitätsklinik zu Rostock.) (D. Zschr. f. Chir. 1916. 136 H. 1/3.)

Verf. hat zahlreiche Erysipelfälle mit Diphtherieserum behandelt. Anfangs vorsichtig mit geringen Dosen arbeitend, hat er später die Menge von 4000—5000 D. I.-Einheiten bei Erwachsenen als die wirkungsvollste gefunden. Subcutane, intramuskuläre oder intravenöse Einverleibung des normalen Pferdeblutserums in einer der wirksamen Menge des Diphtherieheilserums ungefähr entsprechenden Dosis beeinflußte den Krankheitsprozeß in der gleichen Weise prompt. Auf eine lokale Behandlung hat Boyksen vollkommen verzichtet. Mehr als 80% der Fälle zeigten nach der Serumanwendung innerhalb 24—48 Stunden eine prompte Entfieberung und Rückbildung. Die schönsten Erfolge sah Boyksen bei der Behandlung der Gesichtserysipele. Hier war kein Versager. Die Rötung stand teils vollkommen still, teils schritt sie noch einige Stunden weiter, um dann zusammen mit den übrigen Erscheinungen sich zurückzubilden. Nach anfänglichem Temperaturanstieg folgte der fast immer gleichbleibende Temperaturabfall. Auch die leichteren und mittelschweren Formen der Extremitätenerysipele zeigten bei der Serumanwendung ähnlich befriedigende Ergebnisse. Nebenwirkungen wurden nicht beobachtet. Schutz vor Re-

Digitized by Google
Original from UNIVERSITY OF CALIFORNIA
Generated on 2019-10-24 15:36 GMT / http://hdl.handle.net/2027/uc1.b3252765
Public Domain in the United States, Google-digitized / http://www.hathitrust.org/access_use#pd-us-google

zidiven verleiht das Serum nicht. Verf. empfiehlt folgende Dosen: bei leichten und mittelschweren Fällen beim normalen Menschen 10 cm^3 intravenös und 10 cm^3 subcutan. Bei schweren Fällen 20 cm^3 intravenös und 10 cm^3 subcutan, der am folgenden Tage eventuell noch eine zweite gleich hohe Injektion folgen könnte. Die Gleichheit der Wirkung der beiden Sera spricht nicht für eine spezifische bzw. paraspezifische Eigenschaft. Eine Beschleunigung des Heilungsverlaufs durch jedes der beiden Sera im Gegensatz zu den übrigen Behandlungsmethoden ist nicht von der Hand zu weisen. Die Behandlung ist einfach und erfordert keine großen Kosten. Schwere Nebenwirkungen wie bei hohen Dosen der Antistreptokokkenserumbehandlung wurden nicht beobachtet.

M. Lubowski, Berlin-Wilmersdorf.

Richtlinien für die Beurteilung und erste Behandlung von Erkrankungen und Verletzungen des Gehörorganes im Felde. Von Stabsarzt Dozent Dr. Hugo Frey „Feldärztliche Blätter" der k. u. k. 2. Armee (Nr. 17. 1916).

Frey gibt einen kurz gefaßten Wegweiser für die Untersuchung und Beurteilung der Ohrenkrankheiten im Felde. Besonders wertvoll ist der Abschnitt, welcher die hauptsächlich bei Ohrenkrankheiten auftretenden Symptome anführt und bei den verschiedenen Symptomen die diagnostischen Möglichkeiten erwägt.

Den Schluß bilden eine Reihe von wertvollen Hinweisen über die therapeutische Technik. Hier findet der Arzt über das Austupfen des Ohres, Spülungen, Einträufelungen, Drainage, Ohrverschluß und Ohrverband alles Wissenswerte. Besonders spezialistisch weniger Geübte werden das Büchlein Freys mit großem Vorteil verwenden.

Alexander (Wien).

II. Äußeres Ohr und Mittelohr.

Etwas über die Behandlung von sekretorischen (exsudativen) Mittelohrkatarrhen. Von J. B. Heidenreich. (Nordisk Tidskrift för Oto-Rhino-Laryngologi. 1. Nr. 2, 3 und 4.)

Der Verf. hebt stark die große Bedeutung hervor, die man der Parazentese bei der Behandlung der exsudativen Mittelohrkatarrhe beimessen muß. Er erwähnt Fälle von exsudativem Mittelohrkatarrh im Kindesalter, wo die Behandlung nur konservativ ohne Parazentese gewesen ist. Einige dieser Fälle hat er mehrere Jahre hindurch verfolgen können und dabei den Übergang des exsudativen Mittelohrkatarrhs zum chronischen trockenen Mittelohrkatarrh mit Kalkablagerungen im Trommelfell, Ankylose der Gehörknöchelchen u. ä. feststellen können.

Es wird zwar eingeräumt, daß seröse Exsudate spontan resorbiert werden können, aber der Verf. meint doch, durch Beispiele aus seiner Praxis beweisen zu können, daß selbst seröse Exsudate sich jahrelang

Digitized by Google
Original from UNIVERSITY OF CALIFORNIA
Generated on 2019-10-24 15:36 GMT / http://hdl.handle.net/2027/uc1.b3252765
Public Domain in the United States, Google-digitized / http://www.hathitrust.org/access_use#pd-us-google

zu großer Belästigung des Pat. haben flüssig erhalten können. Dazu kommt, daß die Differentialdiagnose zwischen den serösen und den schleimigen Exsudaten sich oft sehr schwer stellen läßt. Es will dem Verf. vorkommen, als ob das Rationellste in jedem Falle sei, durch Parazentese und Lufteinblasung über die Natur des Exsudats Klarheit zu schaffen. Man wird hierdurch den Verlauf der Krankheit in beträchtlichem Grade abkürzen und, was von der allergrößten Bedeutung ist, das Entstehen einer ganzen Menge von trockenen chronischen Mittelohrkatarrhen verhindern können.

Der Verf. meint, daß es sich schwer begreifen läßt, wie die zähen, fadenziehenden leimartigen Exsudate, die selbst nach einer Parazentese sich nur mit großer Mühe entfernen lassen, spontan oder durch Lufteinblasen resorbiert werden können. Eine Resorption derartiger Exsudate gehört sicher zu den Seltenheiten. Solche Exsudate sind dagegen aller Wahrscheinlichkeit nach die Quelle zu einer Reihe von trockenen chronischen Mittelohrkatarrhen.

Nach Ansicht des Verf. soll jedes Mittelohrexsudat, gleichgültig ob es serös oder schleimig, klein oder groß ist, akut oder chronisch, sofort durch Parazentese und nachfolgende Lufteinblasung entfernt werden. Durch diese Behandlung erzielt man rasch und sicher ein günstiges Ergebnis.

Kriegsverletzungen des Gehörorgans. Vortrag, gehalten in der wissenschaftlichen Versammlung der Militärärzte in Lemberg am 5. II. 1916. Von Dozent Dr. Hugo Frey, k. k. Stabsarzt. „Feldärztliche Blätter" der k. u. k. 2. Armee (Nr. 8. 1916)

Der Vortrag Freys besitzt den Hintergrund ausgedehnter persönlicher Erfahrung über Kriegsverletzungen des Gehörorganes. Er unterscheidet drei Verletzungsmechanismen. Bei dem ersten wird das Ohr selbst, bei dem zweiten der Schädel von der Gewalteinwirkung getroffen. Der dritte Verletzungsmechanismus ist der direkte, wo das Trauma durch die von einem Explosions- oder Detonationszentrum ausgehenden Luftwellen ausgeübt ist. Gelegentlich des Vortrages demonstrierte Frey eine Reihe von ihm operierter Kriegsverletzungen des Ohres, wobei es sich zum Teile um ausgedehnte Zerstörungen des Gehörorganes gehandelt hat.

Alexander (Wien).

III. Labyrinth und Hörnerv.

Eine Modifikation der Mach-Breuerschen Theorie. Von H. Gertz. (Nordisk Tidskrift för Oto-Rhino-Laryngologi. 1. Nr. 2, 3 und 4.)

Die Mach-Breuersche Theorie leidet, soweit sie die Deplazierung der Cupula als reizendes Moment annimmt, an mehreren Schwierigkeiten. Sie baut auf ein umstrittenes histologisches Detail; ob zwischen Cupula und Epithel ein Zwischenraum existiert, mithin jene beweglich ist, steht noch dahin. Die lange Dauer des postrotatorischen Nystagmus, die sicherlich peripher bedingt ist, erscheint mit der Theorie unvereinbar, die de-

Digitized by Google
Original from UNIVERSITY OF CALIFORNIA
Generated on 2019-10-24 15:36 GMT / http://hdl.handle.net/2027/uc1.b3252765
Public Domain in the United States, Google-digitized / http://www.hathitrust.org/access_use#pd-us-google

plazierte Cupula müßte binnen kurzem wieder retrahiert sein. Der durch Kompression bei der Fistelprobe oder mit Ewalds pneumatischem Hammer bewirkte Nystagmus wird andrerseits durch Nachlassen der Kompression sofort zum Schwinden gebracht, man würde nach der Theorie einen starken, entgegengerichteten Nachnystagmus erwarten. Die Konvektionsströme bei der kalorischen Reaktion erscheinen unfähig, die Cupula — wenigstens in einem dem Effekt entsprechenden Grade — zu verschieben, was sogar als Argument gegen die Zurückführung der Reaktion auf Endolymphströmung angeführt worden ist. Für die aus mehreren Gründen zu postulierende, periphere Dauererregung des Bogengangapparates dürfte aus dem fraglichen mechanischen Reizmodus kein Verständnis zu gewinnen sein. Eine solche Forderung ist nicht ganz abzuweisen, da der Reizeffekt sich lediglich als Verstärkung oder Hemmung jenes tonischen Erregungszustandes manifestiert.

Da indessen die Reizvermittlung durch Endolymphströmung einen gut gesicherten Teil der Theorie bildet, müssen Bestrebungen, eine besser zutreffende Modifikation derselben auszubilden, sich darauf richten, irgend eine andere und mehr plausible, durch die Strömung bewirkte reizende Zustandsänderung zu finden. Folgende, auf chemische Reizung fußende Vorstellungsweise scheint die wichtigsten Schwierigkeiten zu lösen.

In der Cupula und der umgebenden Endolymphe ist ein Stoff vorhanden, welcher die Epithelhaare (oder das Epithel) direkt oder irgendwie vermittelt reizt. Für diesen hypothetischen, etwa „hormonartigen" Körper sind die Bildungs- und Zerfallsbedingungen, die Zu- und Ableitungsverhältnisse oder also die stationäre Verteilung derart anzunehmen, daß seine Konzentration in der Endolymphe nach der Kanalseite hin steigt, nach dem Utriculus hin abnimmt, aber senkrecht durch Cupula und Epithel Konzentrationsgefälle stattfindet. Wir beschränken uns hier wie im Folgenden auf die Ampulla externa; für die beiden übrigen wäre wohl nach den Beobachtungen Ewalds die Konzentration nach dem Utriculus hin größer, nach dem Kanal hin kleiner zu setzen. In dieser allgemeinen Fassung genügt die Theorie zur Erklärung jener oben genannten Tatsachen.

Zunächst versteht sich der periphere Ohrtonus aus der andauernden chemischen Reizung der Epithelhaare (wobei eine stetige Konsumption, Zerstörung des Reizstoffes anzunehmen ist); es wäre dies ein Analogon zu der Erregungswirkung des Blutadrenalins auf die Gefäßmuskulatur. Wird die Endolymphe beim Aufhören der Rotation durch Kompression bei der Fistelprobe oder mit dem pneumatischen Hammer, z. B. nach dem Utriculus hin, ein Stück vorgeschoben, so kommt Endolymphe stärkerer „Hormon"-Konzentration in Berührung mit der Cupula und vermehrt am Reizorte die Konzentration, die Erregung nimmt zu. Aber diese Verstärkung

Digitized by Google
Original from UNIVERSITY OF CALIFORNIA
Generated on 2019-10-24 15:36 GMT / http://hdl.handle.net/2027/uc1.b3252765
Public Domain in the United States, Google-digitized / http://www.hathitrust.org/access_use#pd-us-google

hält, zwar allmählich abnehmend, so lange an, bis am Reizorte die Konzentration durch Diffusion wieder gehörig abgesunken ist, — die lange Dauer des postrotatorischen Nystagmus. Wird aber durch Nachlassen der Kompression bei der Fistelprobe oder beim pneumatischen Hammer die Verschiebung der Endolymphe wieder rückgängig gemacht, so gelangt die Endolymphe auf ihren Platz zurück und wird sonach (approximativ) der anfängliche Konzentrations- und Erregungszustand wieder hergestellt, — der Nystagmus hört auf. Der entgegengesetzte Effekt, Senkung des Erregungsniveaus, ergibt sich in gleicher Weise durch die entgegengerichtete Verschiebung der Endolymphe. Offenbar müssen weiterhin auch die Konvektionsströme, bei der kalorischen Reaktion allerdings in langsamerem Tempo, anders konzentrierte Endolymphe auf die Cupula hinführen und dadurch starke Erregungsänderung (Nystagmus) bewirken. Für die Wirkung des elektrischen Stromes gewährt noch die Theorie Verständnis. Es läßt sich z. B. denken, daß der Strom am erregbaren Ort bei einer Richtung Vermehrung, bei der anderen Verminderung der Konzentration des reizenden Stoffes bewirkt. Hiermit stimmt das Verhalten der elektrischen Reizung im wesentlichen überein.

Da die Hypothese in ihrer näheren Ausführung von Verhältnissen abhängt, worüber noch alle Kenntnis fehlt, entbehrt sie natürlich jeder anderen Stütze als derjenigen, welche ihre nachgewiesene theoretische Leistungsfähigkeit darstellt. Lediglich aus diesem Grunde dürfte sie vorläufig den Vorzug verdienen. Für ihre Detailausführung steht bis auf weiteres das Feld offen. Unter den vielen hierbei denkbaren Möglichkeiten mag nur eine als Beispiel (nicht als Provisorium der Theorie) erwähnt werden. Nicht erwiesen, aber wahrscheinlich ist eine langsame stationäre Endolymphströmung der Bogengänge. Geht diese in der Ampulla externa gegen den Kanal (in den beiden anderen Ampullen umgekehrt), so kann schlechthin eine Absonderung des Reizstoffes (oder einer Vorstufe dazu) in dem Cristagewebe angenommen werden. Der Stoff diffundiert durch Epithel und Cupula in die Endolymphe und folgt ihrer Strömung nach dem Kanal. Ist dagegen diese nach dem Utriculus gerichtet, wofür eine Beobachtung E w a l d s zu sprechen scheint, so ist der Vorgang irgendwie umgekehrt anzunehmen. Der wie erwähnt abgesonderte Stoff kann als hemmend, die Erregbarkeit herabsetzend gedacht werden. Oder ein Bestandteil der vom Kanal hertließenden Endolymphe ist Träger der Reizwirkung, entweder allein oder unter Zusammenwirkung mit einem anderen, in Cupula oder Epithel befindlichen Stoffe. Dann besitzt die Endolymphe nach dem Utriculus hin geringere Reizwertigkeit, indem sie beim Passieren der Cupula mit jenem hemmenden Stoff beladen, bzw. an dem reizenden Bestandteil verarmt worden ist.

Generated on 2019-10-24 15:36 GMT / http://hdl.handle.net/2027/uc1.b3252765
Public Domain in the United States, Google-digitized / http://www.hathitrust.org/access_use#pd-us-google
Digitized by Google
Original from UNIVERSITY OF CALIFORNIA

Über Taubstummheit. Von Spira, Krakau. (Przeglad Lekarski. 1914. Nr. 26.)

Verf. erklärt das Wesen der Krankheit an der Erörterung folgender Fragen: 1. die Art der Entstehung der Krankheit, 2. an welcher Stelle der nervösen Sprachbahnen ist die der Krankheit zugrunde liegende Veränderung zu suchen, 3. mit welcher Art organischer oder funktioneller Veränderung hat man es dabei zu tun, 4. welches sind die angeborenen oder erworbenen Ursachen dieser Veränderungen, 5. über welche Mittel und Methoden verfügen wir zur Behandlung dieser Krankheit. Spira.

Über hysterische Taubheit. Von Spira, Krakau. (Przeglad Lekarski. 1914. Nr. 27.)

Spira bespricht das Wesen der Krankheit, ihre Ätiologie, Symptome, Diagnose und Therapie unter Anführung eines Falles von durch moralische Ansteckung entstandener und durch Schreck vor einer angedrohten Operation geheilter hysterischer Taubheit bei einem 14jährigen Sohn eines hysterischen und syphilitischen Vaters. Spira.

Einige Worte über hereditäre Syphilis des Ohres. Von Z. Dobrowolski, Warschau. (Medycyna i Kronika Lekarska. 1914. Nr. 15.)

Verf. bespricht die Krankheit im Anschluß an einen vorgestellten Fall, welcher einen 7jährigen Knaben betrifft, der vor ½ Jahr plötzlich taub geworden ist. In der Anamnese Syphilis der Eltern und Keratitis et Iridocyclitis. Luftleitung aufgehoben, Knochenleitung stark herabgesetzt. Keine statischen Störungen. Die Taubheit auf Grund hereditärer Lues tritt gewöhnlich später auf als die hereditär-syphilitischen Augenerkrankungen, und zwar zumeist entweder in der Periode des Zahnwechsels zwischen 6.—10., oder zur Zeit der Pubertät zwischen 14.—20. Lebensjahre, selten um das 30. Lebensjahr, und betrifft meistens beide Ohren, selten eine Seite nur. Charakteristisch für hereditäre Syphilis sind: die Verkürzung der Knochenleitung bei wenig abgeschwächtem Gehör und positives Fistelsymptom ohne Fistel. Die anatomischen Veränderungen beruhen auf einer Entzündung der Gehörnerven, auf exsudativen Prozessen oder Blutungen im Labyrinth mit nachfolgender Degeneration der Nervenzellen und -fasern. Außerdem kommen in den Knochenwänden des Labyrinths ähnliche Veränderungen vor wie in anderen Knochen bei hereditärer Syphilis. Der Prozeß ergreift ausschließlich den N. cochlearis, während der Vestibularis später oder gar nicht ergriffen wird. Das männliche Geschlecht wird häufiger affiziert als das weibliche im Verhältnis 3:2. In den letzten 2 Jahren hat Dobrowolski im Kinderspital 20 Fälle vollständiger Taubheit gesehen, von denen 5 von konstatierter syphilitischer Herkunft. Die Behandlung ist die gewöhnliche spezifische mit Hg und J. Salvarsan erweist sich oft als schädlich. In zweifelhaften Fällen sollte immer auf Wassermann-Reaktion geprüft werden. Die Prognose ist größtenteils infaust.

Spira.

Generated on 2019-10-24 15:36 GMT / http://hdl.handle.net/2027/uc1.b3252765
Public Domain in the United States, Google-digitized / http://www.hathitrust.org/access_use#pd-us-google
Digitized by Google
Original from UNIVERSITY OF CALIFORNIA

IV. Otochirurgie.

Otogene Pyämie ohne Sinusphlebitis. Von J. E. Krag. (Nordisk Tidskrift för Oto-Rhino-Laryngologi. 1. Nr. 2, 3 und 4.)

Es wird folgender Fall von otogener Pyämie ohne Sinusphlebitis mitgeteilt: Ein 4jähriges Mädchen, Adenotomie, Schmerz und Ausfluß vom linken Ohr, Abseß am Halse, hohes Fieber, Diarrhoe. Eiter in beiden Meat. acut. extern., Geschwulst und Röte am rechten Unterarm und linken Oberarm. Eröffnung von Proc. mast. a. m. Schwartze an beiden Seiten. Viel Eiter. Sinus gesund. Gestorben nach 12 Tagen. Bei der Sektion Sinus und Bulbus venae jugularis an beiden Seiten gesund.

Im Anschluß an obig Gesagtes führt Verf. die Fälle an, die in der Literatur von letal verlaufener otogener Pyämie verzeichnet sind, in welchen die stattgefundene Sektion den Sinus als gesund bezeichnete. Von solchen Fällen sind 14 vorgekommen, wobei untersucht wird, wie weit die Symptome von Körners Osteophlebitispyämie Bekräftigung durch die betreffenden Berichte finden.

Betreffs dieses findet man, daß, während keine Übereinstimmung in bezug auf Alter und Zusammenhang mit akutem Ohrenleiden besteht, so viele Metastasen an Gelenk und Muskulatur vorkommen, daß diese Symptome bei otogener Pyämie die Vermutung von gesundem Sinus rechtfertigen können. Ein durchaus bestimmtes Urteil läßt sich über Osteophlebitispyämie durch die Sektionsjournale nicht fällen, weil die Krankheit eine so gute Prognose hat.

Zur Diagnose der Cerebrospinalmeningitis. Von Krokiewicz, Krakau (Przeglad Lekarski. 1914. Nr. 25.)

Für die primäre Meningokokkenmeningitis sprechen akuter Beginn, Nackenstarre, Hyperästhesie, Schmerzen im Kopf und längs der Wirbelsäule, Erbrechen, Herpes, Kernig, Fieber. Charakteristisch ist die Hyperästhesie in den unteren Extremitäten, besonders die Schmerzempfindung bei passiven Bewegungen. Die Cerebrospinalflüssigkeit steht unter erhöhtem Druck, ist gewöhnlich trüb und enthält neben Meningokokken vielkernige Leukocyten, daneben viele große mononukleäre Zellen und weniger zahlreiche Lymphocyten.

Für tuberkulöse Meningitis sprechen ein langes, mit Kopfschmerzen, Stimmungsänderung und Apathie verlaufendes Inkubationsstadium, Fehlen von Herpes, hereditäre tuberkulöse Belastung und gleichzeitige tuberkulöse Veränderungen in anderen Organen, wie Lungen, Knochen, Gelenken, Lymphdrüsen und besonders in der Chorioidea. Die Cerebrospinalflüssigkeit ist meist rein oder wenig trüb und enthält fast ausschließlich nur Lymphocyten wie auch Kochsche Bacillen.

Digitized by Google
Original from UNIVERSITY OF CALIFORNIA
Generated on 2019-10-24 15:36 GMT / http://hdl.handle.net/2027/uc1.b3252765
Public Domain in the United States, Google-digitized / http://www.hathitrust.org/access_use#pd-us-google

Für eine sekundäre, z. B. otogene Meningitis spricht neben der Anamnese die Beschaffenheit der Cerebrospinalflüssigkeit, die sich ähnlich verhält wie bei der primären Meningitis in cytologischer Beziehung und meist multinucleäre Leukocyten neben weniger zahlreichen Lymphocyten enthält. Außerdem findet man daselbst je nach der Ätiologie: Strepto-, Staphylo- oder Pneumokokken.

Der sogenannte Meningismus, wie er bei verschiedenen Infektionskrankheiten in Form von Kopfschmerzen, Nackenstarre, Kernig, Hyperästhesie, Drucksteigerung der Cerebrospinalflüssigkeit aufzutreten pflegt. wird durch Toxine, durch Sekretionsprodukte der pathogenen Keime hervorgerufen. Die Cerebrospinalflüssigkeit ist dabei frei von Exsudationskörpern und von organisierten Krankheitskeimen. — An der Hand eines mitgeteilten Krankheitsfalles beleuchtet Verf. die differentialdiagnostische Bedeutung der cytologischen Untersuchung der Cerebrospinalflüssigkeit.

Spira.

Notizen.

Neue Fachzeitschrift. Dr. Gunnar Holmgren in Stockholm gibt für die skandinavischen Länder unter der Redaktion von af Forselles, Holmgren, Schmiegelow und Uchermann eine neue Fachzeitschrift „Nordisk Tidskrift för Oto-Rhino-Laryngologi" heraus.

Eröffnet wurde am 19. Mai 1917 die neubegründete Klinik für Ohren-, Nasen- und Halskrankheiten in Kiel.

Erhoben wurde die Abteilung für Ohren-, Nasen- und Kehlkopfkrankheiten der medizinischen Poliklinik in Zürich (Leiter Prof. Dr. Nager) zu einer selbständigen Anstalt.

Personalien.

Feier: Geh. Med.-Rat Prof. Dr. Berthold vollendete am 1. Dezember 1916 sein 80. Lebensjahr.

Amtsniederlegung: Geh. Med.-Rat Prof. Dr. Ostmann hat die Direktion der Universitäts-Ohren-Nasen-Halsklinik in Marburg aus Gesundheitsrücksichten niedergelegt. Nachdem Prof. Dr. Stenger (Königsberg) den an ihn ergangenen Ruf abgelehnt hat, wurde Prof. Dr. O. Wagener (Greifswald) als Nachfolger Ostmanns berufen.

Berufen: Prof. Dr. Brünings (Jena) als Nachfolger Prof. Wageners nach Greifswald.

Ernannt: Prof. Dr. Spiess in Frankfurt a. M. zum Geheimen Medizinalrat.

Habilitiert: Dr. Karl Amersbach in Freiburg i. Br. für Rhino-Laryngologie, Dr. Rudolf Leidler, Assistent der Ohrenabteilung der allg. Poliklinik in Wien, für Otologie und Dr. Sokolowsky in Königsberg i. Pr. für Stimm- und Sprachstörungen.

Für den wissenschaftlichen Teil verantwortlicher Redakteur: Dr. E. Urbantschitsch, Dr. H. Marschik.
Herausgeber, Eigentümer und Verleger: Urban & Schwarzenberg.

Druck von Gottlieb Gistel & Cie., Wien, III., Münzgasse 6.

Digitized by Google
Original from UNIVERSITY OF CALIFORNIA
Generated on 2019-10-24 15:36 GMT / http://hdl.handle.net/2027/uc1.b3252765
Public Domain in the United States, Google-digitized / http://www.hathitrust.org/access_use#pd-us-google

Referate.

Seite

I. Allgemeines 497
II. Äußeres Ohr und Mittelohr 498
III. Labyrinth und Hörnerv 499
IV. Otochirurgie 503

Notizen.

Neue Fachzeitschrift 504

Personalien.

Feier 504
Amtsniederlegung 504
Habilitiert 504

Wir suchen zu kaufen in mehreren Exemplaren:

Monatsschrift für Ohrenheilkunde und Laryngo-Rhinologie

I. bis 46. Jahrgang, broschiert oder gebunden

und sehen gefl. Angeboten entgegen.

URBAN & SCHWARZENBERG,
Mediz. Sortimentsbuchhandlung
in Wien, I., Maximilianstraße 4.

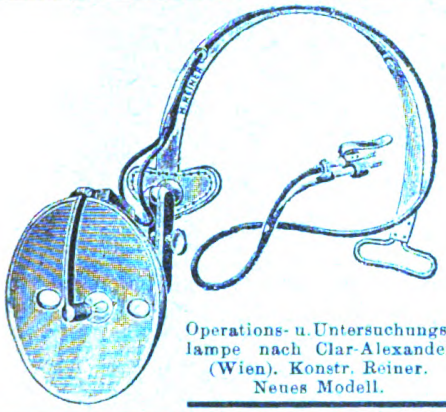

Operations- u. Untersuchungslampe nach Clar-Alexander (Wien). Konstr. Reiner. Neues Modell.

H. REINER, Wien
Fabrik IX/3, Van Swietengasse 10.
Niederlage I., Franzensring 22.

Erzeugt als Spezialität alle Ohren-, Nasen-, Hals- und Kehlkopfinstrumente in anerkannt vorzüglicher Qualität.

Sämtliche elektromedizinische Apparate. Komplette Einrichtungen.
•• **Neueste Konstruktionen.** ••
•••• Man verlange Spezialofferte. ••••

Verlag von URBAN & SCHWARZENBERG in Berlin und Wien.

Soeben erschien:

Klinische Symptomatologie innerer Krankheiten.

Von

Prof. Dr. Norbert R. v. Ortner,
Vorstand der II. med. Klinik der Universität Wien, k. k. Hofrat.

Erster Band, erster Teil: Bauchschmerzen (Schmerzhafte Bauchaffektionen).
M. 15.— = K 18.—, gebunden M. 17.50 = K 21.—.

Der große Kliniker und hervorragende Arzt behandelt hier zum ersten Male alle diejenigen Erkrankungsprozesse, bei denen die vorzüglichste Klage des Kranken, welche ihn in erster Linie beschäftigt und zum Arzte führt, durch Schmerzen im Bauchraume dargestellt wird. — Der zweite Teil wird die subjektiven Krankheitszeichen an den übrigen Körperteilen enthalten, wie Brust- und Rückenschmerzen, Hals-, Kopf- und Gliederschmerzen, Muskelschmerzen, Zeichen leichter Ermüdung u. a. und voraussichtlich noch im Laufe dieses Jahres zur Ausgabe gelangen.

Digitized by Google

Original from UNIVERSITY OF CALIFORNIA

Generated on 2019-10-24 15:36 GMT / http://hdl.handle.net/2027/uc1.b3252765
Public Domain in the United States, Google-digitized / http://www.hathitrust.org/access_use#pd-us-google

Verlag von Urban & Schwarzenberg, Berlin und Wien.

Soeben erschien:

Das Geschlechtsleben des Weibes

in physiologischer, pathologischer und hygienischer Beziehung.

Von **Prof. Dr. E. Heinr. Kisch** in Wien.

Dritte, vermehrte Auflage.

Mit 127 teils farbigen Abbildungen. M. **25.**— = K **30.**—, gebunden M. **27.50** = K **33.**—.

Das Buch wurde vielen Ärzten, besonders den Hausärzten, ein treuer Berater über das heikle, aber äußerst wichtige Thema. Aber auch dem gebildeten Laien bietet das Werk durch die darin niedergelegten kulturhistorischen und philosophischen Studien eine Quelle des Neuen, oft Rätselhaften, aber stets Anregenden.

Die Zukunft des Ärztestandes

und der Ausbau des Gesundheitswesens.

Von **Dr. Gottlieb Pick.**

M. **3.**— = K **3.60.**

Die Schrift wendet sich an die gesamte Ärztewelt, Krieg und Seuchen, den Ausbau der Gesundheitspflege, die Stellung der Ärzte nach dem Kriege, die Kassenfrage, Verstaatlichung u. a. behandelnd. »Der Arzt der Zukunft soll als Bahnbrecher in Gesundheitsfragen und als Kulturträger wirken.«

Vorlesungen über Diät und Küche.

Ein Lehrbuch für Ärzte und Studierende.

Von **Priv.-Doz. Dr. Wilhelm Schlesinger** in Wien.

M. **6.50** = K **7.80**, gebunden M. **8.**— = K **9.60.**

Ein Leitfaden für jeden Mediziner zur ersten Orientierung auf dem Gebiete der diätetischen Küche.

Onanie und Homosexualität.

(Die homosexuelle Neurose.)

Von

Dr. Wilhelm Stekel, Nervenarzt in Wien.

M. **15.**— = K **18.**—, gebunden M. **17.**— = K **20.40.**

Dieses neue Werk des weitbekannten Nervenarztes bildet zugleich den zweiten Band zu dessen größerem Werke: »Störungen des Trieb- und Affektlebens«.

Druck von Gottlieb Gistel & Cie., Wien, III., Münzgasse 6.

Digitized by Google

Original from UNIVERSITY OF CALIFORNIA

Generated on 2019-10-24 15:37 GMT / http://hdl.handle.net/2027/uc1.b3252765
Public Domain in the United States, Google-digitized / http://www.hathitrust.org/access_use#pd-us-google

Monatsschrift

für

Ohrenheilkunde

und

Laryngo-Rhinologie.

Organ der Österreichischen otologischen Gesellschaft, der Wiener laryngo-rhinologischen Gesellschaft und der Münchener laryngo-otologischen Gesellschaft.

Mitbegründet von

GRUBER, RÜDINGER, VOLTOLINI, WEBER-LIEL, L. v. SCHRÖTTER, E. ZUCKERKANDL.

Unter Mitwirkung von

Prof. Dr. G. ALEXANDER (Wien), Prof. Dr. F. ALT (Wien), Priv.-Doz. Dr. R. BÁRÁNY (Wien), **Priv.-Doz. Dr. O. BECK** (Wien), Prof. Dr. A. BING (Wien), Priv.-Doz. Dr. G. BONDY (Wien), Prof. Dr. G. BRÜHL (Berlin), **Prof. Dr. H. BURGER** (Amsterdam), Prof. D. DEMETRIADES (Athen), Prof. Dr. J. FEIN (Wien), **Priv.-Doz. Dr. H. FREY** (Wien), Priv.-Doz. Dr. E. FRÖSCHELS (Wien), Dr. V. FRÜHWALD (Wien), Dr. S. GATSCHER (Wien), **Priv.-Doz.** Dr. E. GLAS (Wien), Dr. Otto GLOGAU (New-York), Prof. Dr. B. GOMPERZ (Wien), **Prof. Dr. M. GROSSMANN** (Wien), Prof. Dr. M. HAJEK (Wien), Prof. Dr. V. HAMMERSCHLAG (Wien), **Dr. HEINZE** (Leipzig), Prof. Dr. HEYMANN (Berlin), Prof. Dr. R. HOFFMANN (Dresden), **Prof. Dr. HOPMANN** (Köln), Prof. Dr. O. KAHLER (Freiburg i. Br.), Priv.-Doz. Dr. J. KATZENSTEIN (Berlin), **Dr. KELLER** (Köln), Hofrat Dr. KIRCHNER (Würzburg), Dr. K. KOFLER (Wien), Prof. Dr. H. KÖSCHIER (Wien), Prof. Dr. LICHTENBERG (Budapest), Dr. LUBLINSKI (Berlin), Dr. L. MAHLER (Kopenhagen), Prof. Dr. H. NEUMANN (Wien), Prof. Dr. H. NEUMAYER (München), Prof. Dr. ONODI (Budapest), Dr. Max RAUCH (Wien), Prof. Dr. L. RÉTHI (Wien), Dr. Ed. RIMINI (Triest), Prof. Dr. W. ROTH (Wien), Priv.-Doz. Dr. E. RUTTIN (Wien), Prof. Dr. J. SAFRANEK (Budapest), Dr. F. SCHLEMMER (Wien), Prof. Dr. A. SCHÖNEMANN (Bern), Dr. H. v. SCHRÖTTER (Wien), Dr. A. SIKKEL (Haag), Dr. SPIRA (Krakau), Dr. H. STERN (Wien), Prof. Dr. STRÜBING (Greifswald), Dr. M. SUGAR (Budapest), Prof. Dr. A. THOST (Hamburg), Dr. WEIL (Stuttgart), Dr. M. WEIL (Wien), Dr. ZIEM (Danzig)

herausgegeben von

O. CHIARI
Wien,

A. JURASZ
Lemberg,

V. URBANTSCHITSCH
Wien.

Redakteure:

für Laryngo-Rhinologie:
Priv.-Doz. Dr. Hermann Marschik
Wien.
Priv.-Doz. Dr. Karl Kofler i. V. (Wien).

für Ohrenheilkunde:
Priv.-Doz. Dr. Ernst Urbantschitsch
Wien.

51. Jahrgang. 9/10. Heft.
(September-Oktober.)

URBAN & SCHWARZENBERG

BERLIN
N., FRIEDRICHSTRASSE 105b

WIEN
I., MAXIMILIANSTRASSE 4

1917.

Monatlich erscheint 1 Heft, 6 Hefte bilden einen Band; der Jahrgang umfaßt somit 2 Bände. Preis halbjährlich **18 M. = 21 K 60 h.** Ein einzelnes Heft kostet **4 M. = 4 K 80 h.**

Digitized by Google
Original from UNIVERSITY OF CALIFORNIA
Generated on 2019-10-24 15:36 GMT / http://hdl.handle.net/2027/uc1.b3252765
Public Domain in the United States, Google-digitized / http://www.hathitrust.org/access_use#pd-us-google

☛ *Originalbeiträge, Referate, Separatabdrücke und Rezensionsexemplare etc. otologischen Inhaltes bitten wir an Doz. Dr.* ***Ernst Urbantschitsch****, Wien, I., Schottenring 24, und solche rhino-laryngologischen Inhaltes an Priv.-Doz. Dr.* ***Karl Kofler****, Wien. IX., Lazarettgasse 14, einsenden zu wollen. Das Honorar für Originalien und Referate beträgt K 48.— für den Bogen zu 16 Seiten. Sonderabdrücke von Originalien werden zum Selbstkostenpreise berechnet. Für Bücherbesprechungen geht das betreffende Buch als Honorar in den Besitz des Besprechers über. Redaktion und Verlag.*

Inhaltsverzeichnis.

Otologischer Teil.

Original-Artikel.

Seite

Oberstabsarzt Prof. Dr. G. Alexander und Dozent Dr. Ernst Urbantschitsch-Wien: Die traumatischen Kriegsverletzungen und die Kriegskrankheiten des Gehörorganes. (Fortsetzung.) (Mit 2 Figuren) 550

Dr. A. Blumenthal-Berlin: Beitrag zur Verödung der Tubenschleimhaut bei Radikaloperation des Ohres und zur Tiefenbeleuchtung bei Operationen in der Tiefe. (Mit 2 Figuren) 552

Vereinsberichte.

Österr. Otologische Gesellschaft. Sitzungen vom 30. April und 21. Mai 1917 . . . 555

Bücherbesprechungen.

Dr. Otto Körner: Die Ohrenheilkunde der Gegenwart und ihre Grenzgebiete . . 590

P. v. Bruns: Neue Deutsche Chirurgie 594

Dr. Rudolf Heymann: Hygiene des Ohres im gesunden und kranken Zustande . 595

Dr. Albert Liebmann: Vorlesungen über Sprachstörungen 595

Referate.

I. Allgemeines 597

II. Labyrinth und Hörnerv 598

III. Otochirurgie 599

Laryngo-Rhinologischer Teil.

Original-Artikel.

Prof. Dr. Ottokar Freiherr v. Chiari: Die Stirnhöhlen-Schußverletzungen 601

Prof. Dr. Ottokar Freiherr v. Chiari: Zahnprothese mit seitlichen Haken tief unten in der Speiseröhre eingeklemmt, ösophagoskopisch heraufgezogen und schließlich durch äußere Oesophagotomie entfernt. Heilung. (Mit 1 Figur) 613

Digitized by Google
Original from UNIVERSITY OF CALIFORNIA
Generated on 2019-10-24 15:36 GMT / http://hdl.handle.net/2027/uc1.b3252765
Public Domain in the United States, Google-digitized / http://www.hathitrust.org/access_use#pd-us-google

MONATSSCHRIFT FÜR OHRENHEILKUNDE
UND
LARYNGO-RHINOLOGIE.

51. Jahrg. 1917. 9. u. 10. Heft.

Nachdruck verboten.

Otologischer Teil.

Original-Artikel.

Aus der VI. Abteilung des k. u. k. Garnisonsspitales Nr. 2 in Wien (Kommandant: k. u. k. Oberstabsarzt I. Klasse Dr. Bruno Drastich, Chefarzt: Oberstabsarzt Prof. Dr. G. Alexander) und der Ohrenstation des k. k. Kaiser Franz Josef-Spitales in Wien (Leiter: Dozent Dr. Ernst Urbantschitsch).

Die traumatischen Kriegsverletzungen und die Kriegskrankheiten des Gehörorganes.

Von Oberstabsarzt Prof. Dr. G. **Alexander** und Dozent Dr. **Ernst Urbantschitsch.**

(Fortsetzung.)

(Mit 2 Figuren.)

Die direkten Schußverletzungen des Mittelohres.

Unter den ersten 1000 Fällen von traumatischen Kriegsverletzungen finden sich 63 hierhergehörige Fälle — eine verhältnismäßig geringe Anzahl. Sie wird dadurch erklärt, daß die Schußverletzungen des Mittelohres sehr häufig mit tödlichen Nebenverletzungen verbunden sind, so daß nur einzelne Schußrichtungen übrig bleiben, bei welchen die Verletzung zur Heilung kommen kann. Es ist nur daran zu erinnern, daß in einer beträchtlichen Anzahl der Fälle bei Durchschuß des Mittelohres die gleichzeitige Verletzung des Sinus sigmoideus oder der Carotis meist zum sofortigen Tode führt und in sonstigen Fällen, sofern beim Durchschuß des Mittelohres der Knochen bis an die Dura oder diese selbst verletzt worden ist, die Kranken an eitriger Meningitis zugrunde gehen. Trotzdem gestattet das von uns beobachtete Material einen kritischen Überblick über die Klinik und den Ausgang der Schußverletzungen des Mittelohres.

Das gesamte Material läßt sich zunächst in drei Gruppen bringen, wonach wir Streif-, Steck- und Durchschüsse des Mittelohres zu unterscheiden haben. Es wurden beobachtet:

A. Streifschüsse	7
B. Steckschüsse des Mittelohres	12
C. Durchschüsse des Mittelohres	44

Digitized by Google
Original from UNIVERSITY OF CALIFORNIA
Generated on 2019-10-24 15:36 GMT / http://hdl.handle.net/2027/uc1.b3252765
Public Domain in the United States, Google-digitized / http://www.hathitrust.org/access_use#pd-us-google

Sowohl die Streifschüsse als die Steckschüsse betreffen fast durchwegs den Warzenteil; er und der Schuppenteil sind die einzigen Abschnitte des Mittelohres, die durch einen Streifschuß erreicht werden können, der Warzenteil der einzige, in welchem ein Steckschuß ohne schwere Nebenverletzungen der Umgebung möglich ist.

Bei den 44 Durchschüssen unserer Beobachtung handelt es sich in der größten Mehrzahl der Fälle um extracerebral verlaufende Schußkanäle, somit um mehr weniger horizontale, bzw. in anteroposteriorer Richtung

Fig. 1.

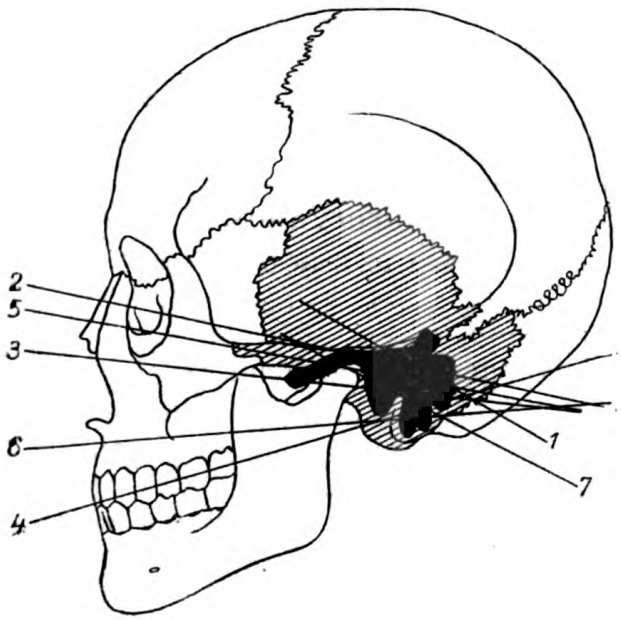

Fig. 2.

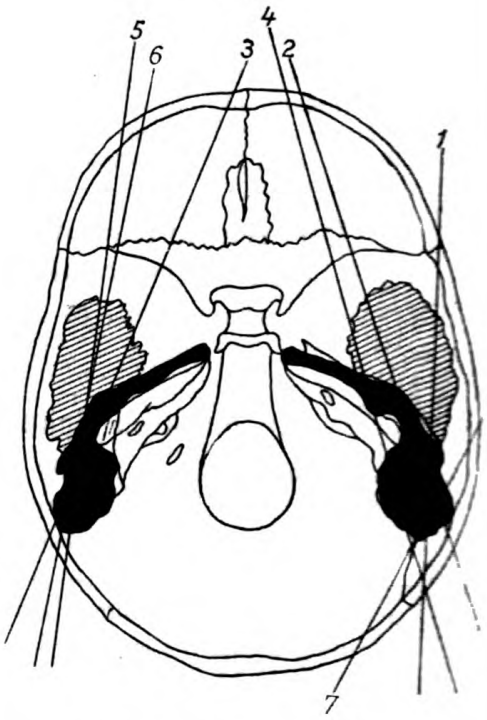

gelegene. Nach der Lage des Einschusses haben wir eine Gruppenbildung versucht; danach ergeben sich folgende Durchschußrichtungen des Mittelohres (s. Fig. 1 und 2):

Gruppe 1 mit Einschuß am Ohre oder in der Ohrgegend,
Gruppe 2 mit Einschuß am Auge oder in der Orbita,
Gruppe 3 mit Einschuß an der Nase oder in der Nasengegend,
Gruppe 4 mit Einschuß in der Mundhöhle,
Gruppe 5 mit Einschuß am Jochbein oder Kiefer,
Gruppe 6 mit Einschuß an der Wange,
Gruppe 7 mit Einschuß am Nacken.

Digitized by Google
Original from UNIVERSITY OF CALIFORNIA
Generated on 2019-10-24 15:36 GMT / http://hdl.handle.net/2027/uc1.b3252765
Public Domain in the United States, Google-digitized / http://www.hathitrust.org/access_use#pd-us-google

Durchschüsse des Mittelohres mit Einschußpunkten am Hinterhaupt oder am Scheitel sind nicht beobachtet worden; man kann daraus wohl den Schluß ziehen, daß alle Fälle dieser Art entweder unmittelbar nach der Verletzung oder bald danach tödlich endigen.

Die Fälle unserer Beobachtung sind im Zeitraume von drei Wochen bis sechs Monate nach der Verletzung zur Spitalsaufnahme gelangt.

A. Die Streifschüsse des Mittelohres.

Nach unserem Materiale kommen Streifschüsse des Mittelohres rechter- und linkerseits ungefähr gleich häufig zur Beobachtung. In allen Fällen bis auf einen war die Schußverletzung durch feindliche Waffe erfolgt, nur in einem Falle kam die Verletzung durch Explosion des Verschlusses des eigenen Gewehres in Anschlagstellung zustande. Nach der Art der Waffe kommen Verletzungen durch Gewehrprojektile, Granatwandsprengstücke und Schrapnellfüllkugeln ungefähr gleich häufig vor.

Über die Schußdistanz liefern die Anamnesen keine verwertbaren Aufschlüsse, ebenso nicht über die Körperstellung.

Die Wunden bzw. Narben verliefen zumeist in anterior-posteriorer Richtung, diese entspricht der Stellung des erhobenen Kopfes. Diese Stellung kann ebenso gut bei liegendem, als bei aufrecht stehendem oder hockendem Körper eingehalten worden sein.

Von den unmittelbar der Verletzung folgenden Symptomen waren in einigen Fällen Ohrenschmerzen auf der Seite der Verletzung besonders zu bemerken. Länger dauernde Bewußtlosigkeit (vier Tage) ist nur in einem Falle angegeben, sie gehört sicher nicht zum Bilde des Streifschusses des Mittelohres. Kürzer dauernde Bewußtlosigkeit scheint häufig zu sein, so ist in einem Falle ausdrücklich eine zweistündige Bewußtlosigkeit verzeichnet. In einem Falle ist besonders hervorgehoben, daß kein Bewußtseinsverlust erfolgte. Übrigens ist es selbstverständlich, daß die Anamnesen unserer Fälle, die erst einige Wochen nach der Verletzung, häufig erst nach Monaten zur Behandlung zu uns gelangt sind, in Bezug auf den der Verletzung unmittelbar folgenden Symptomenkomplex lückenhaft sein müssen. Kurzdauernde Bewußtseinsverluste oder leichte Bewußtseinstrübungen entgehen dem Verletzten sicher; verläßliche Daten darüber wären nur von denjenigen zu erhalten, welche sich unmittelbar nach der Verletzung in nächster Nähe des Patienten befunden oder ihm den ersten Verband angelegt haben. Im übrigen werden Taubheitsgefühl (ein- oder beiderseitig), Schwindel, Ohrenschmerzen und Sehstörungen (auf dem Auge der Verletzungsseite) als unmittelbare Verletzungsfolgen angegeben. In einem Falle ist als Frühsymptom Eiter aus

Digitized by Google
Original from UNIVERSITY OF CALIFORNIA
Generated on 2019-10-24 15:36 GMT / http://hdl.handle.net/2027/uc1.b3252765
Public Domain in the United States, Google-digitized / http://www.hathitrust.org/access_use#pd-us-google

dem verletzten Ohre angeführt. Es handelte sich hier um eine traumatische Otitis media, die rasch zur Trommelfellperforation und Eiterung geführt hat. Die Eiterung ist jedoch sicher erst einige Tage nach erfolgter Verletzung in Erscheinung getreten.

In Bezug auf die späteren Symptome wollen wir die Gruppierung in Mittelohrsymptome, Innenohrsymptome, Symptome von seiten anderer Sinnesorgane, cerebrale Symptome und Allgemeinsymptome einhalten.

Die Mittelohrsymptome betreffen Eiterfluß aus dem Ohre, Facialislähmung, Ohrenschmerzen. Die traumatische Durchlöcherung des Trommelfelles kommt in den wenigen Fällen, in welchen sie bei Streifschüssen des Mittelohres beobachtet worden ist, als indirekte Verletzung durch die Detonation bzw. den Luftstoß zustande. Auch kann ein Streifschuß, besonders im Gebiete der Schläfebeinschuppe, durch eine gleichzeitige, traumatische, bis in den Trommelfellrahmen reichende Fraktur zu einer Trommelfellzerreißung führen, es enthält unser Materiale einige Fälle, die diesen Verletzungstypus mit einiger Klarheit erkennen lassen.

Quälende Kopfschmerzen als Spätsymptome sind wohl auf Narbenbildung der Dura zurückzuführen, wenn der Schädelstreifschuß die Schläfebeinschuppe durchschlagen hat.

Über die Art der ersten Wundversorgung liefern die Krankengeschichten keine Aufschlüsse, doch läßt sich nach dem Befund, den wir erheben konnten, sagen, daß die Art der ersten Versorgung zweckentsprechend gewesen ist.

Über das Zustandekommen der Eiterung auf der Grundlage von traumatischen Trommelfellzerreißungen kann man nur Vermutungen äußern. Wenn man bedenkt, daß die Verwundeten längere Zeit hindurch ohne Pflege der Körperoberfläche, ohne Mund-Rachenpflege schwerkrank liegen bleiben, so ist eine Sekundärinfektion vom Gehörgang aus oder vom Rachen her keineswegs auszuschließen. In einzelnen Fällen ergab die Anamnese, daß leider das Ohr zwecks Klarstellung des otoskopischen Befundes ausgespritzt wurde und dieses seit dem Ausspritzen eitert. Es hätte wohl nicht der Kriegserfahrungen bedurft, um allen in der Verwundetenversorgung tätigen Ärzten in Erinnerung zu bringen, daß beim Verdacht speziell einer traumatischen Trommelfelldurchlöcherung das Ausspritzen des Ohres kontraindiziert ist.

Wir rechnen die Streifschüsse zu den Mittelohrverletzungen, sofern sie zu einer Verletzung des Schläfebeins geführt haben. Diese Streifschüsse des Mittelohres liefern zumeist ziemlich lange, fallweise deprimierte und mit der Unterlage unbeweglich verbundene Narben. Der Grad der Knochenverletzung ist verschieden; von leichten Defekten der

Digitized by Google
Original from UNIVERSITY OF CALIFORNIA
Generated on 2019-10-24 15:36 GMT / http://hdl.handle.net/2027/uc1.b3252765
Public Domain in the United States, Google-digitized / http://www.hathitrust.org/access_use#pd-us-google

äußeren Corticalis bis zu schweren Substanzverlusten der gesamten Schuppe mit Bloßlegung der Dura oder des Gehirns finden sich alle Übergänge.

Der otoskopische Befund ergab in einem Teile der Fälle alte Trommelfellveränderungen, die sicher schon vor der Zeit des Traumas bestanden haben in Form von verschiedenen Graden der Trommelfelleinziehung, Trübung, Atrophie oder Destruktion infolge von chronischen Mittelohreiterungen. In den übrigen Fällen war der otoskopische Befund normal. In zwei Fällen war das Trommelfell frisch verletzt (trockene Ruptur). Beide innere Gehörorgane waren nur in einem unter 10 Fällen normal. Die übrigen Fälle verhielten sich verschieden. In fünf Fällen bestand eine einseitige Innenohraffektion, d. h. in 50%. Der Schädigungsgrad der Hörschärfe war in diesen fünf Fällen ein bedeutender (V 2 *m*, v 10 *cm*, a. c., zweimal einseitige Taubheit). In vier unter den fünf Fällen entsprach die geschädigte Ohrseite der schußverletzten Ohrseite, nur in einem Falle, und zwar betraf dieser eine Fall eine einseitige Taubheit, war merkwürdigerweise das innere Ohr auf der Seite der Schußverletzung normal und das Ohr der Gegenseite ist ertaubt. In den übrigen vier Fällen bestand eine beiderseitige Innenohraffektion. Den höchsten Grad der Schädigung weist ein Fall auf, in welchem nach einem linksseitigen Streifschuß durch eine Schrapnellfüllkugel eine beiderseitige Innenohraffektion mit rechtsseitiger, hochgradig geschädigter Hörschärfe (v a. c.) und linksseitiger Taubheit aufgetreten ist. In den leichteren Fällen betrug die Hörschärfe für v 3—4 *m*. Die stärker geschädigte Ohrseite war in diesen Fällen stets die schußverletzte Seite.

Der Stimmgabelbefund war in den meisten Fällen ein für Innenohraffektion vollkommen typischer, nur in einem Falle mußte die Verkürzung der Kopfknochenleitung als eine unverhältnismäßig hochgradige bezeichnet werden.

Das statische Labyrinth war in 40% normal. Die pathologische Schädigung bestand im Auftreten von Reizerscheinungen (Spontannystagmus, Schwindel, Gleichgewichtsstörungen) bei quantitativ normaler oder pathologisch gesteigerter Reflexerregbarkeit.

Der Verlauf der Verletzung war in neun unter den zehn Fällen ein günstiger mit Ausgang in Heilung. In einzelnen Fällen wurde auch eine Besserung der Hörschärfe erzielt. Einen Fall haben wir an Kleinhirnabsceß verloren. In einem Falle mußte wegen der umfangreichen Verletzung der Schuppe und der oberen knöchernen Gehörgangswand die Radikaloperation vorgenommen werden; er ist vollständig geheilt. In diesem Falle hatte der Durchschuß auch zu einer Facialisparese geführt, dieselbe war von vornherein bei negativer faradischer Erregbarkeit und positiver Ent-

Digitized by Google
Original from UNIVERSITY OF CALIFORNIA
Generated on 2019-10-24 15:36 GMT / http://hdl.handle.net/2027/uc1.b3252765
Public Domain in the United States, Google-digitized / http://www.hathitrust.org/access_use#pd-us-google

artungsreaktion prognostisch ungünstig; sie ist nahezu im ursprünglichen Umfange bestehen geblieben.

Eine besondere Bedeutung hat der genaue Röntgenbefund vorzüglich in den Fällen von Streifschuß der Schuppe. So fanden sich in zwei Fällen, deren Verletzung reaktionslos geheilt erschien, im Röntgenbilde dunkle, zum Teil in die Hirnsubstanz reichende Knochensplitter als Ursache anhaltender Kopfschmerzen.

Nach Streifschüssen der Schläfebeinschuppe ist auch nach vollständigem Durchschuß des Knochens die streifenförmige Narbe, deren Breite annähernd der Geschoßbreite entspricht, von genügender Resistenz. Dies ist die Ursache, daß wir nur in einem einzigen unserer Fälle Anlaß zu einer plastischen Defektdeckung gefunden haben, in allen übrigen war der Defekt hinreichend fest vernarbt.

Von den neun geheilten Fällen sind sechs vollkommen wiederhergestellt und tauglich „a" entlassen worden, drei Fälle wurden untauglich „C" entlassen.

Die Prognose der direkten Schußverletzungen des Mittelohres ist ungünstig, wenn das Projektil auch gleichzeitig zu Dura- und Hirnverletzung geführt hat. In diesem Falle besteht die Gefahr der sekundären Infektion mit Ausgang in eitrige Meningoencephalitis und Hirnabsceß. Erfolgt die Infektion nicht durch die offen gebliebene Wunde von außen her, so besteht immer noch die Gefahr des Schädelinneren von der Trommelhöhle aus. Ein hierhergehöriger Fall von Streifschuß der Warzenfortsatzgegend ist der im Folgenden (S. 515) mitgeteilte Fall 660.

Aus den Krankengeschichten.

Fall 946.

Schrapnellkugelstreifschuß des linken Warzenfortsatzes. Hochgradige Verschlechterung einer schon vorher bestandenen Schwerhörigkeit infolge von beiderseitiger traumatischer Octavusinfektion. Reizerscheinungen von Seiten des rechten Vestibularis.

A. E., 29 Jahre alt.

Anamnese: Pat. ist schon seit Jahren in geringem Grade schwerhörig erlitt am 24. VIII. 1915 eine Schrapnellfüllkugelverletzung der linken Ohrgegend Nach der Verletzung kein Bewußtseinsverlust, jedoch fast vollkommene beiderseitige Taubheit, Kopfschmerzen und Schwindelanfälle.

Status praesens vom 10. X. 1915: Beide Trommelfelle getrübt, mäßig eingezogen. Am linken Warzenfortsatz eine 3 *cm* lange, deprimierte, mit der Unterlage unbeweglich verbundene, von vorne oben nach hinten unten über dem Warzenfortsatz verlaufende Hautnarbe. Hörschärfe für akzentuierte Flüsterstimme rechts am Ohr; links besteht Taubheit Die Stimmgabelprüfung ergibt eine beiderseitige

Digitized by Google
Original from UNIVERSITY OF CALIFORNIA
Generated on 2019-10-24 15:36 GMT / http://hdl.handle.net/2027/uc1.b3252765
Public Domain in the United States, Google-digitized / http://www.hathitrust.org/access_use#pd-us-google

Erkrankung des inneren Ohres. Derzeit kein spontaner Nystagmus. Reflexerregbarkeit beider statischer Labyrinthe normal.

Die Behandlung bestand in Galvanisation des Octavus, brachte jedoch keine Besserung der Hörschärfe. Die Reizerscheinungen des Vestibularis sind geschwunden.

Der Mann wurde als dienstuntauglich (c) entlassen.

Epikrise: Der Stimmgabelbefund ergab in diesem Falle eine beiderseitige Innenohraffektion. Die Anamnese besagt, daß der Kranke schon vor seiner Schußverletzung Jahre hindurch schwerhörig war. Diese Schwerhörigkeit war offenbar gleichfalls eine Innenohraffektion. Die ursprüngliche Innenohraffektion kann jedoch mit keiner Schwerhörigkeit höheren Grades verbunden gewesen sein, da ja nach der Anamnese durch die Schrapnellverletzung die ursprüngliche mäßige Schwerhörigkeit in eine hochgradige gesteigert worden ist. Das ist kein überraschender Befund, denn wir wissen, daß ein bereits erkranktes inneres Ohr verschiedensten Noxen gegenüber minder widerstandsfähig ist als ein bis dahin gesundes.

In diesem Falle ist besonders bemerkenswert, daß das Trauma als solches verhältnismäßig geringgradig war. Auch haben uns andere Fälle von Schußverletzung des Warzenfortsatzes belehrt, daß sich hierbei meist nur mäßige Innenohraffektionen mit gering herabgesetzter Hörweite entwickeln. Um so auffallender ist im vorliegenden Falle die erfolgte Ertaubung auf der Seite der Verletzung und die hochgradige Schwerhörigkeit auf der anderen Seite. Die Innenohraffektion war mit geringen Reizerscheinungen von Seiten des Vestibularis verbunden; dieselben sind unter Galvanisation geschwunden. Der Kranke wurde mit unveränderter Hörschärfe, jedoch ohne Schwindelanfälle und ohne spontanen Nystagmus entlassen.

Fall 123.

Streifschuß des rechten Warzenfortsatzes. Subakute rechtsseitige eitrige Mittelohrentzündung. Rechtsseitige Ertaubung. Statisches Labyrinth normal. Linkes Ohr normal.

H. Josef, Inf.-Reg. Nr. 83, Inf., geb 1892 zu Raba-Kovesd (Ungarn), zugegangen am 4. II. 1915 (k. u. k. Garnisonsspital Nr. 2).

Anamnese vom 4. II. 1915: Am 17. XI. 1914 Streifschußverletzung des Kopfes. Seither rechtsseitige Taubheit, Ohrensausen, die ersten fünf Tage nach erfolgter Verletzung unausgesetzt Schwindelgefühl, Sehstörungen rechterseits.

Status vom 4. II. 1915: Vernarbter Streifschuß des rechten Warzenfortsatzes mit ungefähr 8 *mm* tief reichendem Substanzverlust an demselben.

Otoskopischer Befund: Rechtes Trommelfell destruiert, linkes normal. Funktioneller Befund: Rechts Taubheit. Links normale Hörschärfe. Beide statischen Labyrinthe normal.

Epikrise: In diesem Falle war die Schußverletzung des Warzenfortsatzes von einer Mittelohreiterung gefolgt, gleichzeitig ist Ertaubung eingetreten. Schwindel hat nur während einiger Tage nach erfolgter Verletzung bestanden. Zur Zeit der Untersuchung waren Reizerscheinungen von Seiten des Vestibularapparates nicht mehr nachweisbar.

Digitized by Google
Original from UNIVERSITY OF CALIFORNIA
Generated on 2019-10-24 15:36 GMT / http://hdl.handle.net/2027/uc1.b3252765
Public Domain in the United States, Google-digitized / http://www.hathitrust.org/access_use#pd-us-google

In einem anderen Falle von Schrapnellfüllkugelstreifschuß der linken Schläfegegend (Fall 526) mit Defekt der äußeren Corticalis, aber erhaltener innerer Corticalis ergab die Untersuchung eine beiderseitige Innenohraffektion mit links v 3 *m*, rechts v 4 *m* Hörschärfe. Reizerscheinungen von Seiten beider statischen Labyrinthe in Form von Spontannystagmus und Schwindelanfällen. Dabei bestanden eine unverhältnismäßig hochgradige Verkürzung der Kopfknochenleitung und quälende Kopfschmerzen (meningeales Trauma). Die Röntgenuntersuchung ergab keinerlei Splitterung an der inneren Corticalis; das Schädelinnere vollständig intakt. Der Kranke wurde in Spitalsbehandlung genommen. Neben Lokalbehandlung hat hier zerstreuende Arbeit (Beschäftigungsschule unserer Abteilung) ein vorzügliches Ergebnis gezeitigt Die Kopfschmerzen sind vollständig geschwunden, auch die statischen Labyrinthe wurden normal, die Hörschärfe hat sich dagegen nicht gebessert.

In einem Falle (Nr. 197) von Streifschuß der rechten Schläfebeinschuppe mit Knochendefekt ergab sich bei normalem linken Ohr eine rechtsseitige Innenohraffektion mit einer Hörschärfe von v 2 *m* und pathologischer Übererregbarkeit des linken statischen Labyrinthes mit periodisch auftretendem rotatorischen Nystagmus nach der kranken Seite und Anfällen von heftigem Drehschwindel. In ätiologischer Beziehung muß hier wie in vielen anderen Fällen, in welchen über die Schußdistanz von Seiten des Verletzten nichts ausgesagt wurde, die Frage nach dem letzten ätiologischen Moment unbeantwortet bleiben. Die ausgesprochene Einseitigkeit der Erkrankung spricht allerdings dafür, daß sie als direkte Verletzungsfolge des Streifschusses aufzufassen ist, um so mehr, da ja beim Streifschuß der Schläfebeinschuppe (die Schläfegegend trug eine 7 *cm* lange, deprimierte, gegen die Unterlage fixierte Narbe) die Detonation frontal vor dem Pat. stattgefunden hat und beide Ohren topographisch in gleicher Weise der Detonation ausgesetzt waren. Anders lagen die Verhältnisse bei dem unten erwähnten Falle von multiplen miliaren Einschlüssen von Schrapnellsprengstücken der Ohr- und seitlichen Nackengegend, da hier nicht bloß die direkte Verletzung, sondern auch die Detonation hauptsächlich das Ohr der Seite der Verletzung treffen mußte, während das andere Ohr von der Detonationsrichtung abgewendet war. Im Verlaufe einer sechswöchentlichen Behandlung sind die Reizerscheinungen von Seiten des statischen Labyrinthes vollständig zurückgegangen, die Hörschärfe hat sich bis auf v 4 *m* gebessert.

Fall 192.

Schrapnellfüllkugelstreifschuß der linken Schläfebeinschuppe mit linksseitiger Taubheit und heftigen Reizerscheinungen von Seiten des linken statischen Labyrinthes. Rückkehr eines allerdings verringerten Hörvermögens, Schwinden der vestibularen Reizerscheinungen mit Wiedererlangung der normalen Reflexerregbarkeit des statischen Labyrinthes. Rechtes Ohr normal.

E. David, zugegangen am 11. III. 1915 (k. u. k. Garnisonsspital Nr. 2).

Anamnese vom 11 III. 1915: Schrapnellfüllkugelstreifschuß der linken Schläfegegend. Zweistündige Bewußtlosigkeit; unmittelbar nach der Verletzung beobachtete Pat. linksseitige Taubheit und hochgradigen Schwindel, er vermochte durch etwa vier Wochen nicht ohne Hilfe zu gehen. Spontan besserte sich die Hörschärfe ein wenig, doch besteht andauerndes heftiges Ohrensausen.

Digitized by Google
Original from UNIVERSITY OF CALIFORNIA
Generated on 2019-10-24 15:36 GMT / http://hdl.handle.net/2027/uc1.b3252765
Public Domain in the United States, Google-digitized / http://www.hathitrust.org/access_use#pd-us-google

Status vom 11. III. 1915: Deprimierte, 4 *cm* lange, gegen die Unterlage nicht verschiebliche Narbe im mittleren Teile der linken Schläfebeinschuppe mit Knochendefekt.

Otoskopischer Befund beiderseits normal. Hörschärfe rechts normal, links v a. c. Derzeit keine nachweisbaren Reizerscheinungen von seiten des statischen Labyrinthes. Reflexerregbarkeit normal.

Epikrise: In diesem Falle war die Schrapnellstreifschußverletzung der Schläfebeinschuppe von einer sehr heftigen traumatischen Innenohraffektion auf der Seite der Verletzung gefolgt. Es bestanden Taubheit, Ohrensausen und foudroyante Reizerscheinungen von Seiten des statischen Labyrinthes. Beide Symptomengruppen haben eine spontane Besserung bzw. Heilung erfahren. Bei der Untersuchung ergab sich, daß Pat. auf dem linken Ohre hört; das statische Labyrinth erwies sich durchaus normal.

Fall 508.

Streifschuß der linken Schläfebeinschuppe. Traumatische Mittelohreiterung. Konservative Mittelohrbehandlung. Heilung.

In diesem Falle handelt es sich um eine 6 *cm* lange, 1½ *cm* breite Wunde der Schläfebeinschuppe mit Knochendefekt nach Schrapnellverletzung am 6. VI. 1915. Am 20. VI. 1915 haben wir operativ Knochensplitter entfernt. Das freigelegte Wundgebiet zeigte multiple, nach allen Richtungen ausgehende Fissuren der Schläfebeinschuppe.

Auch in diesem Falle bestanden seit der Verletzung Schmerzen und Eiterfluß aus dem linken Ohre. Man geht in der Annahme nicht fehl, daß die traumatische Schuppenfraktur die Ursache für die Mittelohreiterung abgegeben hat. Die einfachste Erklärung wäre wohl in der Annahme gefunden, daß die Schuppenfraktur zur traumatischen Zerreißung des Trommelfells Veranlassung gegeben hat und daß nun auf dem Wege der Infektion von außen die Mittelohreiterung entstanden ist. Möglich ist jedoch auch, daß die Fraktur oder Fissur der Schläfebeinschuppe zu einer Fissur des Tegmen tympani und zum Haematotympanon führte, das von der Tube aus sekundär infiziert worden ist. Beide Gehörorgane sind in diesem Falle intakt geblieben.

Fall 520.

Gewehrkugelstreifschuß der linken Schläfebeinschuppe mit Schußfraktur derselben. Traumatische Mittelohreiterung. Beiderseitige Innenohraffektion. Konservative Mittelohrbehandlung. Galvanisation. Heilung der Eiterung, Besserung der Hörschärfe.

Anton O., 37 Jahre alt.

Anamnese vom 27. VIII. 1915: Verwundung am 27. VI. 1915 (Gewehrkugelstreifschuß) der seitlichen Kopfgegend knapp über der linken Ohrmuschel. Seit der Verletzung Schmerzen im linken Ohre, Eiterfluß aus dem Gehörgang, beiderseitige Schwerhörigkeit (links höhergradig als rechts), Kopfschmerzen besonders an der linken Seite, Ohrensausen und zeitweise Schwindel mit Scheindrehung der Umgebung.

Status vom 28. VIII. 1915: 6½ *cm* lange, antero-posterior verlaufende, auf ½ *cm* deprimierte, mit der Unterlage unbeweglich verbundene, knapp über dem oberen

Digitized by Google
Original from UNIVERSITY OF CALIFORNIA
Generated on 2019-10-24 15:36 GMT / http://hdl.handle.net/2027/uc1.b3252765
Public Domain in the United States, Google-digitized / http://www.hathitrust.org/access_use#pd-us-google

Insertionsrande der linken Ohrmuschel sich erstreckende Narbe nach Gewehrkugelstreifschuß. Durchlöcherung des vorderen unteren Quadranten des rechten Trommelfells. Trommelhöhlenschleimhaut stark geschwollen. Trommelfellrest mazeriert. Mäßige, nicht fötide Eitersekretion. Linkes Trommelfell eingezogen.

Hörschärfe rechts 2 *m*, links 1 *m*. Die Stimmgabelprüfung ergibt rechts eine Erkrankung des schallperzipierenden Apparates, links eine Erkrankung des schallleitenden und des schallempfindenden Apparates.

Statisches Labyrinth: Geringer, kleinschlägiger, rotatorischer Spontannystagmus nach links beim Blick nach links. Reflexerregbarkeit für alle Reizqualitäten normal.

Die Röntgenuntersuchung ergibt eine Verschattung der linken Schuppengegend, nicht unwahrscheinlich nach derzeit nicht nachweisbarer Fraktur des Schläfebeins.

Behandlung und Verlauf: Konservative Mittelohrbehandlung. Galvanisation. Innerhalb von 3 Wochen ist Heilung der Eiterung erfolgt. Auch die Hörschärfe hat sich beträchtlich gebessert. Der Kranke wurde Mitte September mit einer Hörschärfe von beiderseits 4 *m* felddienstauglich entlassen.

Epikrise: Es handelt sich hier um eine Streifschußverletzung des Schläfebeins im Schuppenbereich, die zu einer Mittelohreiterung geführt hat. Das Auftreten der Mittelohreiterung ist wohl darauf zurückzuführen, daß die Fraktur der Schuppe zu einer Trommelfellruptur geführt hat und die Eiterung durch Sekundärinfektion entstanden ist. Wir haben drei oder vier ähnliche Fälle beobachtet.

Fall 515.

Tangentialschuß der rechten Ohrgegend. Facialisparese. Traumatische chronische Mittelohreiterung. Traumatische Fraktur und Stenose des äußeren Gehörganges.

22jähriger, bis dahin ohrgesunder Infanterist, der drei Wochen nach erfolgter Verwundung in das Spital eingeliefert wurde. In diesem Falle bestand eine Verletzung nach Gewehrkugelstreifschuß, der antero-posterior zu einer knapp unter dem rechten äußeren Gehörgang verlaufenden, furchenartigen Wunde geführt hat. Der Gehörgang war hochgradig verengt. Die Sonde stieß auf rauhen Knochen, der offenbar dem Os tympanicum entsprach. Nach hinten gelangt man mit der Sonde durch die hintere knöcherne Gehörgangswand in den Warzenfortsatz. Aus dem Mittelohr entleert sich reichlich schwach fötider Eiter. Die rechte Parotisgegend ist stark geschwollen, infiltriert. Im Bereiche der Parotis die Schußwunde bereits narbig verschlossen. Es besteht eine komplette rechtsseitige Facialisparalyse mit negativer faradischer Erregbarkeit und Entartungsreaktion. Das rechte Ohr ist taub, der Vestibularapparat erregbar. Es besteht spontaner rotatorischer Nystagmus und zeitweiliger Schwindel. Temperatur 37—38,2°.

Es lag hier wohl eine Verletzung durch ein Dum-Dum-Geschoß vor. Bei dem Verlauf der Verletzung, dem fötiden Charakter der Eiterung und der Temperaturerhöhung mußten wir dem Kranken die Radikaloperation vorschlagen. Die Durchführung derselben war, da der größte Teil der hinteren knöchernen Gehörgangswand bereits zerstört war, recht einfach. Im Verlaufe von acht Wochen ist vollkommene Heilung erfolgt. Die Facialislähmung ist jedoch bestehen geblieben.

Digitized by Google
Original from UNIVERSITY OF CALIFORNIA
Generated on 2019-10-24 15:36 GMT / http://hdl.handle.net/2027/uc1.b3252765
Public Domain in the United States, Google-digitized / http://www.hathitrust.org/access_use#pd-us-google

Fall 660.

Tangentialschuß der Hinterhauptgegend und des Warzenteiles mit Substanzverlust des Kleinhirnes. Eitrige Meningoencephalitis. Exitus letalis.

Die Anamnese vom 16. IX. 1915 ergibt, daß der Kranke durch einen Tangentialschuß (wahrscheinlich Granatwandsprengstück) der rechten Warzengegend und des Hinterhauptbeines am 7. VII. 1915 verwundet worden ist. Er war vier Tage bewußtlos, klagt über heftige Kopfschmerzen, Schmerzen im rechten Ohre, Ohrensausen, Schwindel, Schlaflosigkeit, reißende Schmerzen in beiden Beinen. Seit der Verletzung hört er rechts nahezu nichts.

Befund vom 16. IX. 1915: Beide Trommelfelle diffus getrübt, mäßig eingezogen. An der rechten Warzenfortsatz- und Hinterhauptsgegend ein fünfkronenstückgroßer, 3 *cm* tiefer Haut-, Knochen-, Dura- und Hirndefekt. Die freiliegende Kleinhirnmasse ist ödematös, zeigt am Rand Granulationsbildung, ist sonst von mißfärbigem Eiter bedeckt. Es entleert sich fötide, trübe Cerebrospinalflüssigkeit. Hörschärfe v rechts 10 *cm*, links normal. Das Bewußtsein ist frei, die Stimmgabelprüfung ergibt eine rechtsseitige Innenohraffektion. Grobschlägiger, horizontaler Nystagmus mit geringer rotatorischer Komponente nach beiden Seiten. Reflexerregbarkeit beider statischen Labyrinthe normal. Links otoskopischer Befund und Hörschärfe normal. Augenhintergrund normal. Interner Befund: Leichte Hypostase beiderseits. Herz normal. Leichte rheumatische Schwellung im linken Kniegelenk. Es besteht eine rechtsseitige Facialisparese. Nackensteifigkeit. Hauthyperästhesie. Druckempfindlichkeit der Bulbi. Kernig und Babinski positiv. Puls 72, Temperatur 38,2—39,4°.

Operation 16. IV. 1915 (Alexander) in ruhiger Morphium-Äthernarkose: Abtragung des Knochens in der Umgebung des Defektes. Abtragung der ödematösen Kleinhirnpartien. Hierbei wird ein kirschgroßer, den Rest der rechten Kleinhirnhemisphäre durchsetzender Absceß eröffnet. Neben Eiter entleert sich kontinuierlich trübe, hämorrhagisch gefärbte Hirnflüssigkeit aus der Höhle. Mobilisierung der Hautränder der Umgebung, wodurch es gelingt, den Hautdefekt ein wenig zu verkleinern.

Die Lumbalpunktion ergibt citergelben Liquor cerebrospinalis. Bakteriologischer Befund: Streptococcus pyogenes.

Exitus letalis am 23. IX. 1915 unter den klinischen Zeichen der eitrigen Meningitis.

Obduktionsbefund: Abgemagerte, männliche Leiche von 1,64 *m* Länge. Schädeldach 3—5 *mm* dick. Dura wenig durchfeuchtet. An der Innenfläche der Dura der rechten Konvexität fest anhaftendes Blutgerinnsel.

Großhirnhemisphäre nicht geschwollen. Superarachnoideal an der Basis des Hirnstammes dicker, gelber, die Zisterne erfüllender Eiter vom Chiasma bis an das Rückenmark, am Rückenmark und an der Unterfläche des Kleinhirns. Geringer Eiter an der Oberfläche des Kleinhirns. Nußgroßer Substanzverlust des lateralen Pols der rechten Kleinhirnhemisphäre mit Schwellung dieser Hirnregion. Guldengroßer Defekt der dem Kleinhirndefekt entsprechenden Dura und Knochenregion an der rechten Schläfe und Hinterhauptseite. Antrotomie.

Digitized by Google
Original from UNIVERSITY OF CALIFORNIA
Generated on 2019-10-24 15:36 GMT / http://hdl.handle.net/2027/uc1.b3252765
Public Domain in the United States, Google-digitized / http://www.hathitrust.org/access_use#pd-us-google

Anatomische Diagnose: Nußgroßer Substanzverlust des rechten Kleinhirns und des rechten Hinterhaupt-Schläfeteiles infolge Schußverletzung. Ältere eitrige Gehirnhautentzündung.

Epikrise: Die Schußverletzung hat hier zu umfangreichen Substanzverlusten geführt. Es kam offenbar durch Infektion von außen zu eitriger Meningo-Encephalitis und Kleinhirnabsceß, welchen der Kranke erlegen ist.

Eine merkwürdige Schußverletzung wies der Fall Nr. 943, Anton M., der am 9. VI. 1910 zur Aufnahme gelangt ist, auf. Seine Verletzung erfolgte infolge Explosion eines Gewehrverschlusses bei Anschlagstellung des Gewehres:

Die Untersuchung ergab einen mandelförmigen, Haut und Knochen durchsetzenden Substanzverlust des rechten Warzenfortsatzes mit Eiterung und Ausfüllung des Substanzverlustes mit graurot gefärbten Granulationen. Rechts bestand außerdem eine trockene, hanfkorngroße Durchlöcherung des Trommelfells im vorderen unteren Anteil. Das linke Trommelfell ist mäßig atrophiert. Die Stimmgabelprüfung ergibt eine beiderseitige Erkrankung des schallperzipierenden Apparates. Hörschärfe v rechts 20 *cm*, links 4 *m*. Statisches Labyrinth: Spontaner rotatorischer Nystagmus nach rechts beim Blick nach rechts. Keine Gleichgewichtsverminderung, derzeit kein Schwindel.

Die Behandlung bestand in der Mastoideotomie, Entfernung der erkrankten Teile.

Wundverlauf reaktionslos. Zwei Wochen post operationem Hautplastik. Deckung des Defektes (das Antrum wurde bei der Operation nicht eröffnet) Außerdem wurden beide Octavi durch drei Wochen täglich galvanisiert. Der Kranke wurde mit einer Hörschärfe von rechts 3 *m*, links + 6 *m* und ohne Spontannystagmus geheilt entlassen.

Dieser Fall illustriert nach jeder Richtung die Verletzungsfolgen des Nahschusses. Der losgerissene Gewehrverschluß führte zu einer offenen Knochenwunde des Warzenfortsatzes. Die traumatische Durchlöcherung des Trommelfells ist wohl eher als Detonationsfolge zu deuten. Die beiderseitige traumatische Innenohraffektion dürfte in ätiologischer Beziehung zum größten Teile als Detonationsfolge, zum geringeren als Folge endokranieller Erschütterung infolge der Warzenfortsatzverletzung selbst aufzufassen sein. Bemerkenswert ist der immerhin günstige Verlauf, der sich in der Besserung der Hörschärfe und im Schwinden der vestibularen Reizerscheinungen kundgegeben hat Der Warzenfortsatz war pneumatisch-diploetisch.

B. Die Steckschüsse des Mittelohres.

Von unseren Steckschüssen des Mittelohres kommen 12 Fälle für eine eingehendere Besprechung in Betracht. In der Mehrzahl handelt es sich hierbei um Steckschüsse des Warzenfortsatzes. Überwiegend sind die Steckschüsse der rechten Seite gegenüber vier Fällen der linken Seite. Sechs Fälle betrafen Steckschüsse von Schrapnellfüllkugeln, sechs Gewehrprojektile. Ausnahmslos scheint es sich bei den Gewehrkugelverletzungen

Digitized by Google
Original from UNIVERSITY OF CALIFORNIA
Generated on 2019-10-24 15:36 GMT / http://hdl.handle.net/2027/uc1.b3252765
Public Domain in the United States, Google-digitized / http://www.hathitrust.org/access_use#pd-us-google

um größere Schußdistanz gehandelt zu haben (zwischen 100 und 150 Schritten).

Unter den unmittelbar der Verletzung folgenden Symptomen ist vor allem die Bewußtlosigkeit hervorzuheben; sie war in sieben unter zwölf Fällen vorhanden. Die Dauer variierte von einer halben bis zu sieben Stunden.

In zwei Fällen wird ein bedeutender Blutverlust aus der Wunde verzeichnet. In einem Falle, in welchem die Verletzung von keinem Bewußtseinsverlust gefolgt war, traten in unmittelbarem Anschlusse an sie heftige Schwindelanfälle, Kopfschmerzen in der linken (verletzten) Schläfe- und Hinterhauptgegend, linksseitige Schwerhörigkeit und Ohrensausen auf. Von diesem Falle sei hier gleich bemerkt, daß es sich um einen sehr großen, vollkommen pneumatischen Warzenfortsatz auf der Seite der Steckschußverletzung handelte; der otoskopische Befund war normal. Während das Ohr der Gegenseite intakt blieb, zeigte der Kranke auf der Verletzungsseite den Funktionsbefund einer traumatischen Innenohraffektion mit einer Hörschärfe von v 40 *cm*.

Unter den Spätfolgen der Steckschüsse des Mittelohres ist vor allem die Schädigung des Hörvermögens hervorzuheben. Im großen und ganzen ist sie geringer als nach den Streif- oder Durchschüssen. Es scheint dies damit zusammenzuhängen, daß es sich bei den Steckschüssen um eine größere Schußdistanz, somit um eine geringere Detonation handelt. Die Erschütterung, die der Knochenschädel im Momente des Eindringens des steckenbleibenden Projektils erleidet und die sicher größer ist als bei Streif- und Durchschüssen, scheint für die Verursachung der traumatischen Innenohraffektion von geringer Bedeutung zu sein. Sicher ist, daß die traumatische Innenohraffektion auf dem Wege der Luftleitung viel leichter zustandekommt, als auf dem Wege der Kopfknochenleitung; wir sahen Fälle von Steckschüssen mit Eindringen umfangreicher Granatwandsprengstücke in das Schädelinnere, ohne daß erhebliche Schädigungen der Hörschärfe zustande gekommen wären. Die Erfahrungstatsache bei den Steckschüssen deckt sich mit den Erfahrungen in professionellen Betrieben. Sowohl für den Entstehungsmechanismus der traumatischen Innenohraffektion infolge von Schußverletzung, als auch für die professionelle Schwerhörigkeit sind Traumen, die auf dem Wege der Knochenleitung das innere Ohr treffen, gewiß nur von untergeordneter Bedeutung und in vielen Fällen bedeutungslos.

Die Lokalerscheinungen sind vom Schicksal des steckenden Fremdkörpers abhängig. In einer Anzahl von Fällen kommt es zur re-

Generated on 2019-10-24 15:36 GMT / http://hdl.handle.net/2027/uc1.b3252765
Public Domain in the United States, Google-digitized / http://www.hathitrust.org/access_use#pd-us-google
Digitized by Google
Original from UNIVERSITY OF CALIFORNIA

aktionslosen Einheilung; dieselbe kann wirklich reaktionslos sein oder scheinbar reaktionslos. In Fällen von idealer Einheilung von Steckschüssen des Warzenfortsatzes bestehen keinerlei Erkrankungssymptome; der Verletzte fühlt sich wohl, die Narbe ist reaktionslos und nicht schmerzhaft, die Körpertemperatur normal. In einer anderen Gruppe von Fällen kommt es gleichfalls zur schnellen und klaglosen Heilung der Einschußwunde, trotzdem bleiben Krankheitserscheinungen bestehen: zunächst objektive, zeitweise oder andauernde, spontane und Druckschmerzhaftigkeit der Narbe, Injektion der Narbe, zeitweilig Ödem der Narbengegend, in den anderen Fällen bestehen von der Narbe oder Ohrgegend der verletzten Seite ausstrahlende Schmerzen, die fälschlich als neuralgische Schmerzen gedeutet werden können, sowie geringe Temperaturerhöhungen. In einzelnen Fällen bestand Sekretansammlung in der Trommelhöhle, eingeschränkte Kieferbeweglichkeit, Sehstörungen unbestimmter Art, verbunden mit leichter optischer Ermüdbarkeit, Stimmstörungen. Unter den Spätfolgen ist endlich die perforative Mittelohreiterung zu erwähnen.

In diesen Fällen, in welchen die genannten Symptome die Indikation zur operativen Entfernung des Steckprojektils gegeben haben, zeigte sich ausnahmslos, daß das Projektil nur scheinbar eingeheilt war, tatsächlich saß das Projektil im Mittelpunkte eines Abscesses, über dem sich die Einschußwunde narbig geschlossen hatte.

Unter den Spätfolgen der Ohrverletzung ist endlich zu erwähnen der Abgang von Knochensequestern durch die Einschußöffnung und die Fraktur tiefer gelegener Knochenteile. Bei Steckschüssen des Warzenfortsatzes kommen in Betracht: Fraktur der hinteren Gehörgangswand, eventuell bis an das Trommelfell heranreichende Frakturen des Paukenbeines, des horizontalen oder vertikalen Schuppenteiles. Bei den Steckschüssen der Schuppenbasis entsprechend der oberen knöchernen Gehörgangswand und der Wurzel des Jochfortsatzes kommt es mitunter zu lang andauernder ödematöser Schwellung der betreffenden Weichteilpartien, auch wenn die Narbe schon längst gebildet und solid ist. Hierfür bilden häufig gleichfalls Abscesse, inmitten welcher die Projektile gelegen sind, die Ursache. Eine typische Folgeerscheinung von Steckschüssen der Jochbeingegend ist endlich ein mehr oder minder komplettes Ankylostoma.

Steckschüsse der Trommelhöhle selbst wurden nicht beobachtet. Die verwendeten Projektile überragen die Trommelhöhle an Größe. Derartig gelegene Steckschüsse führen daher unbedingt neben der Mittelohrverletzung zur Mitverletzung des äußeren oder des inneren Ohres oder beider Teile. Über solche Fälle wird im Kapitel über die Verletzungen mehrerer Ohrsphären abgehandelt werden.

Generated on 2019-10-24 15:36 GMT / http://hdl.handle.net/2027/uc1.b3252765
Public Domain in the United States, Google-digitized / http://www.hathitrust.org/access_use#pd-us-google
Digitized by Google
Original from UNIVERSITY OF CALIFORNIA

Weiterhin kann es in einzelnen Fällen infolge der Eiterung zur Fistelbildung am Warzenfortsatz, am knöchernen äußeren Gehörgang und zur Facialisparese kommen. Die letztere war in einem Falle dem Grade nach schwer (faradische Unerregbarkeit und Entartungsreaktion) und ist nicht zurückgegangen. In einem anderen Falle kam es offenbar infolge von traumatischer Blutung in den Facialiskanal beim Steckschuß zu einer kompletten Facialisparese, die jedoch unter elektrischer Behandlung und Massage im Verlaufe von drei Wochen sich zurückbildete.

Der otoskopische Befund war in der Mehrzahl der Fälle normal, nur in einem Falle von Eiterung bot das Trommelfell die der Otitis entsprechende Durchlöcherung.

Die Zusammenstellung der Fälle liefert bezüglich der Hörschärfe und der Beteiligung des inneren Ohres an den Veränderungen Folgendes: Unter 12 Fällen ist

in 2 Fällen die Hörschärfe beiderseits normal geblieben;
in 9 Fällen war die Hörschärfe einseitig normal und
in 1 Falle war die Hörschärfe beiderseitig herabgesetzt.

Bei den Fällen von einseitiger Schädigung der Hörschärfe war in einem Falle die Hörschärfe auf der verletzten Ohrseite (Steckschuß des Warzenfortsatzes) normal, auf der anderen Seite bestand eine traumatische Innenohraffektion mit einer Hörschärfe von v 40 *cm*. In allen anderen Fällen von einseitiger traumatischer Innenohraffektion war das innere Ohr der verletzten Seite traumatisch geschädigt, das der anderen Seite ist intakt geblieben. Der Grad der Schädigung war verschieden. Der leichteste Fall gab eine Hörschärfe von v 6 *m*, die Mehrzahl eine Hörschärfe von v — 1 *m*, in drei Fällen ist Taubheit eingetreten. In einem Falle war die Hörschärfe beiderseits herabgesetzt, in diesem Falle bestand auf der Seite der Verletzung eine hochgradige (v a. c.), auf der Gegenseite eine leichtgradige (v + 6 *m*) Innenohraffektion. Abschließend läßt sich somit Folgendes sagen: Die Steckschüsse des Mittelohres führen in der überwiegenden Mehrzahl der Fälle zu konkomittierenden traumatischen Innenohraffektionen auf der verletzten Ohrseite. In seltenen Fällen bleiben beide Innenohren normal oder werden beide Innenohren affiziert. Als Ausnahme ist endlich zu betrachten, daß das Innenohr auf der verletzten Seite intakt bleibt und das Ohr der Gegenseite eine traumatische Störung erleidet.

In zwei Fällen fanden sich in verschiedenen Punkten der Umgebung des Einschusses eingesprengte Pulver- und Projektilteilchen und miliare Granatwandsprengstücke. Die Röntgenuntersuchung wies nach, daß eine größere Anzahl solcher kleiner Teile im Schläfenbein steckte.

Beide statischen Labyrinthe waren in acht Fällen normal, in den übrigen vier Fällen zeigte das statische Labyrinth Folgendes: In

Digitized by Google
Original from UNIVERSITY OF CALIFORNIA
Generated on 2019-10-24 15:36 GMT / http://hdl.handle.net/2027/uc1.b3252765
Public Domain in the United States, Google-digitized / http://www.hathitrust.org/access_use#pd-us-google

einem Falle von linksseitigem Steckschuß des Mittelohres und gekreuzter, d. h. rechtsseitiger Innenohraffektion (Taubheit) bei normalem linken Labyrinth ist auch das linke statische Labyrinth normal geblieben. Das rechte statische Labyrinth wies jedoch zeitweise Reizerscheinungen auf, und zwar in Form von Spontannystagmus nach beiden Seiten und geringer Gleichgewichtsverminderung ohne ausgesprochenem Schwindel. Die Reflexerregbarkeit des statischen Labyrinthes war für alle Reizqualitäten vermindert. In den anderen drei Fällen zeigte das statische Labyrinth auf der Seite der Schußverletzung mäßige Reizerscheinungen (Spontannystagmus nach beiden Seiten, mitunter nach der kranken Seite mit zeitweisem Schwindel und Gleichgewichtsstörungen bei normaler oder in geringem Grade pathologisch gesteigerter Reflexerregbarkeit).

In allen von uns beobachteten Fällen ist auch die Röntgenuntersuchung vorgenommen worden, unabhängig davon, ob der Fall schon vorher einer solchen unterzogen worden ist oder nicht. Die Röntgenuntersuchung diente in erster Linie der Frage, ob das Steckprojektil noch vorhanden ist oder nicht; weiters lassen sich durch dieselbe eingesprengte kleinere Geschoßteile oder andere Fremdkörper, endlich auch Frakturen, Splitterungen, eventuell Eiterherde nachweisen. Die beigefügten Abbildungen illustrieren die Röntgenbefunde. Sämtliche Abbildungen stammen von in unserer Abteilung operierten Fällen. Die topographische Orientierung im Röntgenbilde vollzog sich stets durch die Kombination einer frontalen Aufnahme[1]) mit einer sagittalen Aufnahme bei horizontal gestellter Zahnreihe. Der eine von uns (Alexander) hat wiederholt gelegentlich der Demonstration operierter Fälle[2]) darauf hingewiesen, daß aus diesen beiden Kombinationsbildern eine vollständig verläßliche topographische Festlegung eines Projektils im Kopfe erzielt werden kann. In einem Falle ließ uns erst die Röntgenuntersuchung nachweisen, daß neben dem Steckschuß des Mittelohres ein traumatisches Empyem der Oberkieferhöhle bestand. In zwei anderen Fällen zeigte sich unter anderem eine Fraktur der vorderen Gehörgangswand, offenbar durch Gegenstoß entstanden. In mehreren Fällen ergab die Röntgenuntersuchung, daß rings um das steckende Projektil eine umfängliche, bis an die Dura reichende Eiterung bestand. In mehreren Fällen ließen sich endlich bis an die Schuppe reichende Splitterungen des Warzenfortsatzes, in einem Falle eine in den Jochbogen reichende Fissur nachweisen.

---

[1]) Frontalaufnahme wird diejenige Aufnahme genannt, bei welcher die Röntgenstrahlen in frontaler Richtung den Schädel durchsetzen; ihr entspricht somit ein Sagittalbild des Schädels.

[2]) Siehe Sitzungsberichte der Österr. Otolog. Ges. (Mschr. f. Ohrhlk. 1916.)

Digitized by Google
Original from UNIVERSITY OF CALIFORNIA
Generated on 2019-10-24 15:36 GMT / http://hdl.handle.net/2027/uc1.b3252765
Public Domain in the United States, Google-digitized / http://www.hathitrust.org/access_use#pd-us-google

Der Verlauf der Steckschüsse ist in der größten Mehrzahl der Fälle ein günstiger. Es gelang auch stets, die traumatische eitrige Mittelohrentzündung nach mehr minder langer Behandlung zur Heilung zu bringen, allerdings erfolgte dieselbe nicht selten mit bleibender Durchlöcherung des Trommelfelles. Leichtgradige Facialislähmungen (nur zu beurteilen nach der elektrischen Erregbarkeit) sind mit vollkommener Wiederkehr der Funktion geheilt. Schwere Lähmungen zeigten geringe Wiederkehr der Funktion oder es blieb die Lähmung im vollen Umfange bestehen.

War das innere Ohr traumatisch mitaffiziert, so zeigte in der größeren Anzahl dieser Fälle das Gleichbleiben der Hörschärfe an, daß der Zustand ein dauernder ist. In einzelnen Fällen hat sich im Verlaufe von Wochen oder Monaten die Hörschärfe mäßig gebessert. Eine traumatische Ertaubung ist jedoch in keinem Falle zurückgegangen. Die Reizerscheinungen von Seiten des statischen Labyrinthes haben sich zumeist vollständig verloren (kein Spontannystagmus, kein Schwindel, keine Gleichgewichtsstörungen), in manchen Fällen hat später die neurotische Komponente des Spontannystagmus das Übergewicht bekommen und der Labyrinthschwindel ist durch einen neurotischen Schwindel abgelöst bzw. fortgesetzt worden.

In allen Fällen wurde dafür gesorgt, daß nach vollendeter chirurgischer Heilung durch einen mindestens sechswöchentlichen Aufenthalt in einem Erholungsheim der Rekonvaleszente bei roborierender Diät und vollkommener geistiger Ruhe körperlich gekräftigt wurde.

Bezüglich der Dienstfähigkeit waren die Fälle nach erfolgter Heilung verschieden zu beurteilen. Bei guter Hörschärfe und intaktem inneren Ohr erfolgte die Zuteilung nach Verzeichnis A (Felddiensttauglichkeit), bei schlechter Hörschärfe, fortdauernder Neigung zu Schwindel, Bestand von Kopfschmerzen wurde je nach dem Grade der Symptome und dem Grade der Hörfähigkeit die Tauglichkeit nach Verzeichnis B oder C ausgesprochen. In allen Fällen, wo die Verletzung zu einer Knochenzerstörung bis an die Dura oder zu einer Miterkrankung des Labyrinthes geführt hat, wurde für mindestens zwei Monate leichter Dienst anbefohlen und die weitere Verwendung des Betreffenden von dem Resultate einer neuerlichen Untersuchung abhängig gemacht. Alle hierhergehörigen Fälle sind jedoch in militärischer Dienstesverwendung geblieben.

Aus den Krankengeschichten.

Fall 967

betrifft einen 36jährigen Infanteristen mit einem Gewehrkugelsteckschuß des linken Warzenfortsatzes.

Die Anamnese ergab, daß es sich um einen vermutlich aus einer Entfernung von 100—150 Schritt abgegebenen Schuß gehandelt hat. Der Kranke war nach

Digitized by Google
Original from UNIVERSITY OF CALIFORNIA
Generated on 2019-10-24 15:37 GMT / http://hdl.handle.net/2027/uc1.b3252765
Public Domain in the United States, Google-digitized / http://www.hathitrust.org/access_use#pd-us-google

der Verletzung bewußtlos. Seit der Verletzung bestehen Kopfschmerzen im Hinterhaupt, linksseitige Schwerhörigkeit, Schwindel, besonders beim Bücken.

Die Untersuchung ergab ein russisches Gewehrprojektil im Warzenfortsatz. Die Einschußstelle vollständig vernarbt. Die Spitze des Projektils stand an der Dura der mittleren Schädelgrube.

Otoskopischer Befund: Beide Trommelfelle trüb und gering eingezogen. Hörschärfe des rechten Ohres normal, das linke Ohr ist taub. Zeitweise spontaner rotatorischer Nystagmus nach beiden Seiten. Geringe Gleichgewichtsverminderung. Erregbarkeit des rechten Labyrinthes für alle Reizqualitäten normal, die des linken pathologisch vermindert.

Die operative Entfernung des Projektils gelang ohne Schwierigkeiten. Das Projektil zeigte sich in Granulationen eingebettet, von Eiter umspült, von einer Einheilung konnte nicht die Rede sein, trotzdem zur Zeit der Operation acht Wochen seit der Verletzung verstrichen waren, die Einschußstelle reaktionslos vernarbt war und der Verletzte keinerlei Spontan- oder Druckschmerzhaftigkeit am Warzenfortsatze auswies. In dieser Beziehung stimmt der vorliegende Fall mit zahlreichen anderen Fällen von Steckschüssen, die wir beobachtet haben, überein, bei denen das anscheinend reaktionslos im Körper befindliche Projektil sich doch inmitten eines Abscesses gelegen vorfindet. Die Operation bestand in der Entfernung des Projektils, Auskratzung der Granulationen und Glättung des Knochens mit Meißel und Knochenzange. Auch war keine freigelegte Dura sichtbar.

Verlauf: Reaktionslose Heilung. Die Taubheit ist bestehen geblieben. Die Reizerscheinungen von Seiten des statischen Labyrinthes sind unter Galvanisation zurückgegangen. Der Kranke ist ohne Spontannystagmus und ohne Gleichgewichtsstörungen nach vierwöchentlicher Spitalsbehandlung entlassen worden. Die verminderte Reflexerregbarkeit des statischen Labyrinthes auf der Seite der Schußverletzung ist allerdings bestehen geblieben.

Fall 785.

Der 29jährige, vorher stets ohrgesunde Pat. Georg St. erlitt einen Gewehrkugelsteckschuß des linken Warzenfortsatzes am 19. III. 1915. Unmittelbar nach der Verletzung kein Bewußtseinsverlust, jedoch heftige Schwindelanfälle, Kopfschmerzen in der linken Schläfe- und Hinterhauptgegend, linksseitige Schwerhörigkeit und Ohrensausen.

Bei seiner Aufnahme am 5. VII. 1915 war die Einschußstelle vernarbt. Die Röntgenuntersuchung ergab ein russisches Gewehrprojektil im linken Warzenfortsatz. Keine nachweisbare Duraverletzung. Otoskopischer Befund normal. Hörschärfe rechts normal, links v 40 *cm*. Beide Vestibularapparate normal. Die Stimmgabelprüfung ergibt eine Erkrankung des linken schallperzipierenden Apparates. Statisches Labyrinth normal. Kein spontaner Nystagmus. Reflexerregbarkeit für sämtliche Reizqualitäten normal.

Die Behandlung bestand in der chirurgischen Entfernung des Projektils von einem Hautschnitt am Warzenfortsatz aus, der durch die Einschußnarbe ging. In der Tiefe Granulationen und Eiter. Das Projektil zum Teil oxydiert. Antrum nicht eröffnet.

Reaktionslose Heilung.

Digitized by Google
Original from UNIVERSITY OF CALIFORNIA
Generated on 2019-10-24 15:37 GMT / http://hdl.handle.net/2027/uc1.b3252765
Public Domain in the United States, Google-digitized / http://www.hathitrust.org/access_use#pd-us-google

Epikrise: In diesem Falle wie in vielen anderen (s. o.) zeigt sich, daß trotz der reaktionslosen Einschußnarbe das Projektil keineswegs im Warzenfortsatz eingeheilt war, sondern inmitten eines Abscesses lag. Es ergibt sich somit die Indikation, alle im Warzenfortsatz gelegenen Projektile, mögen sie nun zu Reizerscheinungen führen oder nicht, operativ zu entfernen.

Unter Galvanisation hat sich die Hörschärfe nicht wesentlich gebessert. Der Kranke ist tauglich zu Hilfsdiensten (B) entlassen worden.

Recht interessant ist, daß in diesem Falle sowie in anderen hierhergehörigen Fällen die Eiterung auf den Warzenfortsatz beschränkt geblieben ist und, trotzdem der Eiter infolge Vernarbung keinen Abfluß nach außen gefunden hat, doch nicht durch das Antrum in die Trommelhöhle durchgebrochen ist. Hierfür kommt vor allem als Ursache in Betracht, daß es sich in diesen Fällen um keine progrediente Eiterung handelt, sondern der Eiter nur das Ergebnis der Knochennekrose ist, die durch das eingedrungene Projektil selbst verursacht wurde und den Knochen der direkten Umgrenzung des Projektils betrifft. Andrerseits ist daran zu erinnern, daß zwar im normalen Warzenfortsatz die pneumatischen Zellen untereinander zusammenhängen, jedoch die Wegsamkeit der Zellen für eine Flüssigkeitsbewegung vom Antrum in den Warzenfortsatz eine bessere ist als in der umgekehrten Richtung, weil bei der ersteren der Eiter aus den kleineren Zellen in immer größere gelangt, währenddem bei der Bewegung in umgekehrter Richtung der Eiter aus den großen Zellen in die kleineren abfließen müßte und sich hierdurch leicht eine Stauung und Eindicken des Eiters ergibt

Zu erwähnen ist noch, daß es sich in dem vorliegenden Falle wie im Fall 967 um rein pneumatische Warzenfortsätze gehandelt hat.

Fall 128.

Gewehrkugelsteckschuß des rechten Warzenfortsatzes. Traumatische rechtsseitige Mittelohreiterung und Innenohraffektion. Keine Reizerscheinungen von Seiten des statischen Labyrinthes.

F. Johann, L.-Inf.-Reg. Nr. 24, Inf., geb. 1883 zu Laa a. d. Thaya, zugegangen am 10 II. 1915 (k. u. k. Garnisonsspital Nr. 2).

Anamnese vom 10. II. 1915: Am 7. IX. 1914 Gewehrkugelsteckschuß des Kopfes bei Komarow. Pat. stürzte bewußtlos zu Boden, die Bewußtlosigkeit dauerte drei Stunden an. Bedeutender Blutverlust. Entfernung der Kugel am 17. IX. 1914 in Enns. Rechtsseitige Ohreiterung durch drei Wochen. Seit der Verletzung rechtsseitige Schwerhörigkeit, Kopfschmerzen, Gefühl der Völle im rechten Ohre, kein Schwindel, kein Erbrechen.

Status vom 10. II. 1915: Einschußnarbe am rechten Warzenfortsatz. Organische Stenose des rechten äußeren Gehörganges, links normal. Hörschärfe rechts v 3 *m*, links normal. Die Funktionsprüfung ergibt eine Erkrankung des rechten inneren Ohres. Statische Labyrinthe normal.

Epikrise: Der Steckschuß im Warzenfortsatz führte hier zu einer traumatischen eitrigen Mittelohrentzündung und gleichzeitig zu einer Erkrankung des

Digitized by Google
Original from UNIVERSITY OF CALIFORNIA
Generated on 2019-10-24 15:37 GMT / http://hdl.handle.net/2027/uc1.b3252765
Public Domain in the United States, Google-digitized / http://www.hathitrust.org/access_use#pd-us-google

akustischen Labyrinthes; die erstere ist mit normalem Trommelfell zur Heilung gelangt.

Fall 840.

Der Pat. M. gelangte mit einer Schrapnellfüllkugel im rechten Warzenfortsatz zur Aufnahme. Trommelfellbefund und Hörschärfe beiderseits normal. Die Kugel stak oberflächlich im Knochen. Es bestand eine traumatische Parese des rechten Gesichtsnerven. Nach der operativen Entfernung des Geschosses ist eine spontane Besserung der Parese aufgetreten (Wiederkehr der faradischen Erregbarkeit). Sechs Wochen später wurde der Kranke mit vollkommen normalem rechtsseitigem Facialis geheilt entlassen.

Auch hier zeigte der Operationsbefund, daß die anscheinend reaktionslos eingeheilte Schrapnellfüllkugel von Eiter und Granulationen umgeben gewesen ist. Die Facialisparese war offenbar auf Arrosion des Facialiskanales zurückzuführen. Erwähnenswert ist jedoch, daß zur Zeit der Aufnahme die faradische Erregbarkeit negativ war und Entartungsreaktion bestand.

Ein Fall von Steckschuß (Fall 729) des rechten Warzenfortsatzes (russisches Gewehrprojektil) ergab bei normalem otoskopischen Befunde beiderseits normale Hörschärfe.

Andrerseits fanden sich leichtgradige Verletzungen des Warzenfortsatzes mit hochgradiger Innenohraffektion kombiniert. So beobachteten wir einen Fall (Nr. 754) von Schrapnellsplitterverletzung des Kopfes mit zahlreichen eingeheilten, miliaren Splittern im rechten Warzenfortsatz und am Nacken. Pat. gibt an, seit der Verletzung taub zu sein. Die Untersuchung ergab tatsächlich Taubheit des rechten Ohres bei vollkommen normalem linken Ohr. Der Vestibularis war normal. Mehrwöchentliche Behandlung blieb ohne Erfolg.

Als Ursache der Taubheit kommt hier das indirekte Trauma der Detonation in Betracht, währenddem in ätiologischer Beziehung die oberflächlich eingedrungenen Schrapnellsplitter annähernd bedeutungslos sind.

Kommt es nach Steckschuß des Warzenfortsatzes zur Eiterung, so kann die Umgebung in mannigfacher Weise in Mitleidenschaft gezogen werden. In einem Falle von Schrapnellfüllkugelsteckschuß des Warzenfortsatzes (Fall 317) war die Einschußstelle vernarbt, dagegen bestand eine Fistel an der Grenze zwischen knorpeligem und knöchernem Gehörgang, aus der sich reichlicher fötider Eiter in den Gehörgang entleerte. Der otoskopische Befund war normal. Die Basis der linken Ohrmuschel war ödematös und wie bei einem Subperiostalabsceß stand die kranke Ohrmuschel tiefer als die gesunde, sie stand seitlich ab und war nach vorne gedreht. Gleichzeitig war eine Innenohraffektion mit einer Hörschärfe von $v - 1\,m$ zu konstatieren. Spontannystagmus nach beiden Seiten, stärker nach der kranken (horizontal mit rotatorischer Komponente, kleinschlägig, ziemlich frequent). Das rechte Ohr war normal.

Bei der operativen Entfernung des Projektils zeigte sich, daß dasselbe zu einer Splitterung des Warzenfortsatzes geführt hatte mit Fraktur der vorderen Gehörgangswand und Bildung eines Subperiostalabscesses, der sich durch die Gehörgangs-

Digitized by Google
Original from UNIVERSITY OF CALIFORNIA
Generated on 2019-10-24 15:37 GMT / http://hdl.handle.net/2027/uc1.b3252765
Public Domain in the United States, Google-digitized / http://www.hathitrust.org/access_use#pd-us-google

grenze in den Gehörgang entleerte. Der Pat. war im übrigen vollständig gesund und bot keine Anhaltspunkte für Tuberkulose. Dies ist zu erwähnen, da mitunter bei tuberkulösen Mastoideiterungen ein fistulöser Durchbruch durch die vordere Mastoidwand in den Gehörgang beobachtet wird. Der Kranke wurde nach 6 Wochen geheilt entlassen. Im Laufe der Nachbehandlung sind die Reizerscheinungen von Seiten des linken statischen Labyrinthes geschwunden. Die Hörschärfe hat sich nicht gebessert

Fall 22.

Schrapnellschuß (Splitter) des linken Warzenfortsatzes. Sofortige linksseitige Taubheit. Allmähliches Erlöschen der Reflexerregbarkeit des linken statischen Labyrinthes.

H. Josef, Inf., 22 Jahre, zugegangen am 22. XII. 1914 (k. u. k. Garnisonsspital Nr. 2).

Anamnese vom 22. XII. 1914: Schrapnellverwundung am 23. VIII. 1914. Bewußtseinsverlust durch ungefähr eine halbe Stunde, Pat. ging sodann ohne Verband und ohne fremde Unterstützung auf den Hilfsplatz, wo er verbunden wurde. Seit der Verletzung besteht linksseitige Taubheit.

Status vom 22. XII. 1914: Zahlreiche Geschoßsplitter drangen in den Kopf (Scheitel, Stirne), in die linke Gesichtshälfte, Ober- und Unterlippe und lateralen Augenwinkel. Ein Geschoßsplitter durchdrang den oberen Teil der linken Ohrmuschel, ein zweiter den Warzenfortsatz.

Otoskopischer Befund rechts normal; linkes Trommelfell leicht getrübt. Es besteht linksseitige komplette Taubheit. Spontaner rotatorischer Nystagmus nach beiden Seiten in Endstellung, nach rechts starker Nystagmus, nach links in Spuren. Reflexerregbarkeit des statischen Labyrinthes normal, jedoch wird nur Nystagmus ausgelöst, dagegen kein Schwindel.

Epikrise: Die mehrfachen Steckschüsse der linken Schädelseite und des Gesichtes, vor allem aber des Warzenfortsatzes, haben hier zu kompletter Taubheit des Ohres auf der Seite der Verletzung geführt. Es bestanden auch vier Monate nach der Verletzung noch Reizerscheinungen von Seiten des linken statischen Labyrinthes. Eine mehrere Wochen später durchgeführte Nachuntersuchung ergab den Eintritt des Verlustes der Reflexerregbarkeit des linken statischen Apparates. Der Verlauf der Erkrankung, die unzweifelhaft traumatischer Ätiologie ist, zeigt hier manche Verwandtschaft mit nicht traumatischen Labyrinthprozessen, bei welchen mitunter gleichfalls nach kurzer Zeit Ertaubung eintritt und zunächst nur Reizzustände des statischen Labyrinthes bestehen, erst verhältnismäßig spät verliert auch das statische Labyrinth seine Funktion. Daß schon gelegentlich der ersten Untersuchung die Reflexerregbarkeit im Sinne einer Verringerung gestört war, geht aus der Tatsache hervor, daß der spontane Nystagmus nach beiden Seiten vorhanden war, nach rechts jedoch stärker, nach links dagegen nur in Spuren.

Fall 459.

Schrapnellfüllkugelsteckschuß des rechten Mittelohres (Einschuß am Nasenrücken) mit traumatischer Fraktur des Paukenbeines. Traumatische Mittelohreiterung. An-

Digitized by Google
Original from UNIVERSITY OF CALIFORNIA
Generated on 2019-10-24 15:37 GMT / http://hdl.handle.net/2027/uc1.b3252765
Public Domain in the United States, Google-digitized / http://www.hathitrust.org/access_use#pd-us-google

geblich spontaner Abgang des Projektils. Abgang von Sequestern des Vomer und von Anteilen der unteren Muschel. Konservative Behandlung. Heilung mit Synechiebildung in der rechten Nasenhälfte. Rechte leichtgradige Innenohraffektion. Linkes Ohr normal.

Georg F., 24 Jahre, aufgenommen am 6. VIII. 1915 (k. u. k. Garnisonsspital Nr. 2).

Anamnese vom 7. VIII. 1915: Verwundung des vorher ohrgesunden Pat. am 10. VII. 1915. Schrapnellfüllkugelsteckschuß. Einschuß am Nasenrücken knapp links von der Mittellinie. Die Kugel zerriß dem Pat. den rechten Oberkiefer. Ob die Kugel sofort durch den Mund herausgefallen ist oder ob der Kranke die Kugel geschluckt hat, ist nicht bekannt. Eine Operation hat nicht stattgefunden. Nach der Verletzung mehrstündige Bewußtlosigkeit. Seit der Verwundung Eiterfluß aus der rechten Nase und dem rechten Ohre. Zwei Wochen nach der Verwundung haben sich zwei Knochensplitter durch den Mund abgestoßen. Eine Woche später sind zwei Splitter durch die rechte Nasenöffnung abgegangen, vor drei Tagen ein kleiner Splitter durch den rechten Gehörgang. Seit der Verletzung rechtsseitige Schwerhörigkeit und Schwindelanfälle mit Scheindrehung der Umgebung nach links.

Status praesens vom 9. VIII. 1915: Von Granulationen ausgekleidete Einschußöffnung am Nasenrücken knapp links von der Mittellinie. Rechter unterer Nasengang von Eiter und Granulationen erfüllt. Oberkieferhöhle freiliegend. Fraktur der rechten harten Gaumenplatte. Rechter äußerer Gehörgang von Eiter erfüllt. Zerstörung des größten Teiles des Trommelfells, nur ein hinterer oberer Rest des Trommelfells und der Hammergriff sind noch vorhanden. An der vorderen knöchernen Gehörgangswand und gegen die Tube tastet man rauhen Knochen.

Die Funktionsprüfung ergibt Hörschärfe v rechts $-1\,m$, links normal. Die Stimmgabelprüfung ergibt rechts neben einem Schalleitungshindernis eine geringe Verkürzung der Kopfknochenleitung und eine Herabsetzung der oberen Tongrenze Spontaner Nystagmus nach rechts. Reflexerregbarkeit rechts pathologisch gesteigert

Die Röntgenuntersuchung ergibt kein Vorhandensein eines Projektils.

Behandlung: Konservative Mittelohr- und Nasenbehandlung, vor allem bestehend in mehrmals täglicher Erneuerung drainierender Gazestreifen.

Verlauf: Allmähliche Reinigung. Abgang eines $1\,cm$ langen, $3\,mm$ dicken Knochenbalkens durch den äußeren Gehörgang; derselbe gehört dem Os tympanicum an. Innerhalb fünf Wochen erfolgte sowohl im Mittelohr als in der Nase Heilung, im Ohr mit bleibender umfangreicher Durchlöcherung des Trommelfells. Es resultierte eine Hörschärfe für akzentuierte Flüsterstimme von $-1\,m$ auf dem rechten Ohre

Epikrise: In diesem Falle hat das Projektil, nachdem es die Nase und den Oberkiefer durchschlagen hat, zu einer Fraktur des Paukenbeines geführt. Es kam zu einer Sequestration eines Teiles des Paukenbeines und zu einer traumatischen Mittelohreiterung. Nach Abgang des Sequesters ist die Mittelohreiterung zum Stillstand gekommen. Die Heilung erfolgte nach dem Typus des chronischen Adhäsivprozesses im Ohre und mit Synechiebildung in der rechten Nase Der Steckschuß hat das linke innere Ohr völlig intakt gelassen, rechts ist eine geringe traumatische Mittelohreiterung erzeugt worden.

Generated on 2019-10-24 15:37 GMT / http://hdl.handle.net/2027/uc1.b3252765
Public Domain in the United States, Google-digitized / http://www.hathitrust.org/access_use#pd-us-google
Digitized by Google
Original from UNIVERSITY OF CALIFORNIA

Fall 272.

Steckschuß des Schädels mit Verlust des rechten Auges mit operativer Entfernung desselben. Narbige Verziehung des rechten unteren Augenlides. Striktur der rechten Tuba auditiva mit darauf folgendem chronischen Mittelohrkatarrh. Chronische Eiterung der rechten Oberkieferhöhle. Parese des rechten Untersungennervs mit Störung der geraden Vorstreckbarkeit der Zunge und Schlingbeschwerden. Mittelgradige Mundsperre (größte Schneidezahndistanz 22 *mm*). Traumatische Verletzung des linken Nervus recurrens mit Lähmung des linken Stimmbandes. Linksseitige geringgradige traumatische Accessoriusparese.

O. Matthias, Inf.-Reg. Nr 16, 10. Komp., geb. 1889 zu Varasdin, zugegangen am 15. XII. 1914 (k. u. k. Garnisonsspital Nr. 2).

Anamnese vom 15. XII. 1914: Pat. wurde am 14. X. 1914 am serbischen Kriegsschauplatz verwundet.

Status vom 15. XII. 1914: Am äußeren rechten Augenwinkel eine mit dem Knochen verwachsene Narbe, die noch stark schmerzhaft ist. Das untere Lid gegen die Narbe verzogen. Die Beweglichkeit des rechten Bulbus beschränkt, am rechten Auge sieht Pat. nichts. Ankylose des Unterkiefergelenks. Heiserkeit des Pat., bedingt durch eine linksseitige Recurrenslähmung mit vollständiger Unbeweglichkeit des linken Stimmbandes. Polyposis des Nasenrachenraumes.

Röntgenbefund: Ein großes Projektil auf der linken Seite hinter dem Antrum Highmori.

31. XII. Operation (Oberstabsarzt Prof. Dr. G. Alexander): Extraktion des Projektils, welches vor dem Proc. mastoideus in der Tiefe lag. Naht der Wunde.

5. I. 1915: Entfernung der Nähte, glatter Verlauf.

Katheterismus der Ohrtrompete. Konservative Nasenbehandlung. Besserung.

Epikrise: Es handelt sich in diesem Falle um einen Steckschuß. Abgesehen von den ausgedehnten direkten Verletzungen des Schädels, ist durch ihn nur eine leichtgradige rechtsseitige Innenohraffektion verursacht worden.

Fall 191.

Bruch der Vorderwand des rechten Gehörganges mit Sequesterbildung nach Gewehrkugelsteckschuß des Kopfes. Traumatische Erkrankung des rechten inneren Ohres. Sequestrotomie. Heilung.

M. Peter, Inf.-Reg. Nr. 4, Gefreiter, geb. 1882 zu Willendorf, zugegangen am 9. III. 1915 (k. u. k. Garnisonsspital Nr. 2).

Anamnese vom 9. III. 1915: Gewehrkugelsteckschuß des Kopfes in Russisch-Polen am 30. XI. 1914. Siebenstündige Bewußtlosigkeit, bedeutender Blutverlust. Entfernung des Projektils in M.-W. am 7. XII. 1914. Einen Tag nach der Operation heftige Blutung durch die Nase und Eiterfluß aus dem rechten Ohre. Seit der Verletzung rechtsseitige Schwerhörigkeit. Schwindelanfälle bei körperlichen Anstrengungen oder Fixation eines Gegenstandes.

Status vom 10. III. 1915: Einschußnarbe an der rechten Schläfegegend, zwei Querfinger über der Ohrmuschel.

Digitized by Google
Original from UNIVERSITY OF CALIFORNIA
Generated on 2019-10-24 15:37 GMT / http://hdl.handle.net/2027/uc1.b3252765
Public Domain in the United States, Google-digitized / http://www.hathitrust.org/access_use#pd-us-google

Die Röntgenuntersuchung (Prof. Freund) ergibt kein nachweisbares Projektil. Bruch der vorderen Gehörgangswand.

Rechts Fraktur der vorderen knöchernen Gehörgangswand mit Vorlagerung eines nackt zu Tage liegenden Knochenstückes. Aus dem rechten Gehörgange mäßige Eitersekretion. Beide Trommelfelle eingezogen. Hörschärfe v rechts a. c., links normal. Beide Vestibularapparate normal. Mundsperre mit maximaler Schneidezahndistanz von 8 *mm*.

Augenbefund (Doz. Müller): Außer sehr zarten, offenbar angeborenen Linsentrübungen, die nie das Sehen gestört haben, objektiv nichts nachweisbar.

Behandlung: Mobilisierung und Entfernung des Gehörgangsequesters, darauf reaktionslose Heilung. Galvanisation des Octavus.

Verlauf: Keine Besserung der Hörschärfe, mitunter spontaner Nystagmus nach rechts, Schwindel und Gleichgewichtsstörungen. Beseitigung der Mundsperre mit dem schraubbaren Mundkeil in sechs Sitzungen.

Nach fünfwöchentlicher Galvanisation (täglich eine Sitzung) statisches Labyrinth vollständig normal.

Epikrise: Die Entfernung des Steckschußprojektils erfolgte offenbar operativ von der Einschußstelle aus. Die direkte Verletzung des äußeren knöchernen Gehörganges war in diesem Falle mit einem hochgradigen Trauma des rechten Cochlearapparates verbunden. Therapeutisch wurde keine Besserung der Hörschärfe erzielt.

Fall 188.

Schrapnellfüllkugelsteckschuß des linken Schläfebeins an der Basis der Schuppe. Beiderseitige Erkrankung des inneren Ohres mit allmählicher Ertaubung des Ohres auf der Seite der direkten Verletzung.

R. Franz, L.-A.-A. 1, Kanonier, geb. 1872 zu Wadowicze bei Krakau, zugegangen am 24. III. 1915 (k. u. k. Garnisonsspital Nr. 2).

Anamnese vom 24. III. 1915: Pat. wurde am 30. VIII. 1914 in einem Gefecht bei Lublin durch einen Schrapnellkopfschuß oberhalb der rechten Ohrmuschel verwundet. Bewußtlosigkeit durch eine Stunde. Erste Spitalsbehandlung in Rozwadow. 16 Tage nach der Verwundung wurde ihm die im basalen Teil der Schläfebeinschuppe steckende Schrapnellfüllkugel entfernt. Seit der Verwundung rechtsseitige Taubheit, bedeutende Kopf- und Ohrenschmerzen.

Status vom 24. III. 1915: Einschußnarbe in der Höhe der Linea temporalis inferior. Narbe an die Unterlage fixiert und auf 8 *mm* deprimiert.

Beide Trommelfelle annähernd normal, Hörschärfe v rechts a. c., links 6 *m*. Die Funktionsprüfung ergibt eine beiderseitige Erkrankung des inneren Ohres. Keine Krankheitssymptome von Seiten des statischen Labyrinths.

Neuerliche Untersuchung am 16. V. 1915: Rechtsseitige Taubheit, links v 6 *m*.

Epikrise: Es läßt sich wohl denken, daß eine Schrapnellfüllkugel in der dicken Kompakta der Schuppenbasis zu einer heftigen Erschütterung des Schädelgewölbes bzw. zu einer Kontusion des Schläfebeins führt. Eine schwere traumatische Innenohraffektion war die Folge. Gelegentlich der ersten Untersuchung ergaben

Generated on 2019-10-24 15:37 GMT / http://hdl.handle.net/2027/uc1.b3252765
Public Domain in the United States, Google-digitized / http://www.hathitrust.org/access_use#pd-us-google
Digitized by Google
Original from UNIVERSITY OF CALIFORNIA

sich noch Hörreste, bei der zweiten Untersuchung (neun Monate nach der Verletzung) erwies sich das Ohr vollkommen taub. Die statischen Labyrinthe sind gänzlich intakt geblieben.

C. Die Durchschüsse des Mittelohres.

Hierher gehören 39 genau beobachtete Fälle. Von den Durchschüssen des Schädels betrafen 20 das linke und 19 das rechte Mittelohr.

Die sieben Gruppen, in welche wir unsere Durchschüsse gebracht haben, betreffen zum größeren Teil Segmentaldurchschüsse des Schädels, wo Ein- und Ausschuß auf der verletzten Ohrseite gelegen sind.

Gruppe I.

Durchschüsse des Mittelohres: Einschuß und Ausschuß am Ohr oder in der Ohrgegend.

Die Anzahl der Verletzungen verteilt sich gleichmäßig auf das rechte und das linke Mittelohr. In einem Falle handelte es sich um Verletzung durch Granatsplitter, in allen übrigen Fällen um Gewehrprojektile — durchaus um Fernschüsse. In der Mehrzahl der Fälle erfolgte die Verwundung bei aufrechtem Kopfe bzw. bei Sturmlauf.

Die unmittelbar einsetzenden Verletzungsfolgen waren Blutungen aus dem Schußkanal und Taubheitsgefühl auf der Ohrseite der Verletzung, Bewußtlosigkeit fand sich in keinem Falle verzeichnet. In einem Falle haben durch 14 Tage wiederholte Blutungen aus dem Schußkanal stattgefunden.

Die Narben am Ohre nach Durchschuß des Mittelohres sind ausnahmslos in der Gegend des Warzenfortsatzes oder knapp hinter demselben am Hinterhaupt oder in der Gegend der Schläfebeinschuppe gelegen. Die Narben waren rundlich oder länglich, im letzteren Falle oft mehrere Zentimeter lang. Bei der Bildung streifenförmiger Narben kommt es unter Umständen infolge der Zerstörung des darunterliegenden Knochens zu starken Depressionen. Synechie der Ohrmuschel ist in keinem Falle aufgetreten.

Die Spätfolgen der Ohrverletzung bestanden, abgesehen von der äußerlichen Narbenbildung, in Durchlöcherung oder Zerstörung des Trommelfelles, Eitersekretion aus dem Mittelohr mit dem Verlauf vom Typus der eitrigen Mittelohrentzündung, in manchen Fällen hat die Ohreiterung lange Zeit angedauert, wobei es wie in vielen Fällen von chronischer Mittelohreiterung zu umfangreicher Granulationsbildung an der Mittelohrschleimhaut, zu fötider Sekretion, Ulcerationen des Gehörgangschlauches,

Digitized by Google
Original from UNIVERSITY OF CALIFORNIA
Generated on 2019-10-24 15:37 GMT / http://hdl.handle.net/2027/uc1.b3252765
Public Domain in the United States, Google-digitized / http://www.hathitrust.org/access_use#pd-us-google

Zerstörung der lateralen Gehörknöchelchen mit Untergang des ganzen Trommelfelles gekommen ist.

Die konkomittierende Schädigung des inneren Ohres stellt eine ungemein häufige Begleiterscheinung der Durchschüsse des Mittelohres dar und betraf 86% der Fälle. Nur 14% der Durchschüsse des Mittelohres bei Ein- und Ausschuß in der Ohrgegend behält ein intaktes Innenohr. Die Schädigung des inneren Ohres war auf der Seite der Verletzung eine hochgradige mit einer Hörschärfe von v — 1 *m* oder vollkommener Taubheit; diese Fälle betrafen ungefähr 45% der Gesamtzahl. In den übrig bleibenden 41% waren beide Labyrinthe geschädigt. Die höchstgradige Schädigung wies ein Fall auf mit Labyrinthtaubheit auf der Verletzungsseite und einer Hörschärfe von v a. c. auf der anderen Seite.

Entsprechend der Häufigkeit der Schädigung des akustischen Apparates waren auch oft traumatische Reizerscheinungen im statischen Labyrinthe zu beobachten, wenn auch die Häufigkeit der Erkrankung hinter der des Cochlearapparates zurücksteht. Der statische Apparat war in 28% normal, in 72% erkrankt. Ein- und Doppelseitigkeit der Erkrankung entspricht in Prozentzahlen ungefähr den Verhältnissen des Cochlearapparates, 45% der Fälle waren einseitig, 41% doppelseitig erkrankt. Die Grade der Erkrankung waren verschieden — von leichtem Spontannystagmus in Endstellung auf beiden Seiten ohne Schwindel bis zu kompletter Labyrinthausschaltung.

Facialislähmung ist in einem Falle beobachtet worden. Die traumatische Mittelohreiterung erforderte nur in einem Falle einen Eingriff, er mußte entsprechend den ausgedehnten Zerstörungen in der Radikaloperation bestehen. Hierbei wurde als hauptsächlichste Ursache der Fortdauer der Eiterung ein offenbar infolge von Schußfraktur entstandener Sequester des Warzenfortsatzes entfernt. In allen übrigen Fällen ist die Heilung unter konservativer Behandlung erzielt worden.

Eine Besserung der Hörschärfe ist nur in wenigen Fällen erreicht worden. Die traumatische Labyrinthtaubheit ist in allen Fällen bestehen geblieben. Die Störungen von Seiten des statischen Apparates sind nach mehr minder langer Spitalsbehandlung (bis zu einer maximalen Dauer von drei Monaten) in allen Fällen geschwunden.

Alle Kranken sind im Militärdienst belassen worden; ungefähr 30% sind felddiensttauglich, die übrigen tauglich zu Hilfsdiensten ausgetreten. Nach der chirurgischen Heilung wurde den Kranken noch ein 4—6wöchentlicher Aufenthalt in einer Erholungsstätte geboten. Ortswechsel mit Aufenthalt in angenehmer Umgebung und im Freien unter guten klimatischen Vorbedingungen stellt einen, besonders wenn es sich um die Rückbildung statischer Labyrinthsymptome handelt, wertvollen Heilfaktor dar.

Digitized by Google
Original from UNIVERSITY OF CALIFORNIA
Generated on 2019-10-24 15:37 GMT / http://hdl.handle.net/2027/uc1.b3252765
Public Domain in the United States, Google-digitized / http://www.hathitrust.org/access_use#pd-us-google

Aus den Krankengeschichten.

406. Josef O., 31 Jahre alt, erlitt einen Schädeldurchschuß mit Einschuß am linken Warzenfortsatz in Gehörgangshöhe und Ausschuß am rechten Nacken knapp neben der Mittellinie des Kopfes. Seit der Verletzung fühlte er linksseitige Taubheit, rechtsseitige Schwerhörigkeit, überdies bestehen Kopfschmerzen, Ohrensausen und Schwindel. Vor der Verletzung waren beide Ohren normal. Der Verletzte gelangte drei Monate nach erlittener Verletzung zur Untersuchung.

Der otoskopische Befund war normal.

Die Funktionsprüfung ergab für das linke Ohr Taubheit, die Hörfähigkeit des rechten Ohres war in hohem Grade geschädigt (für v 0, für V [Konversationssprache] am Ohr). Die Stimmgabelprüfung ergab eine hochgradige beiderseitige Erkrankung des schallperzipierenden Apparates. Es bestand kein spontaner Nystagmus; die statischen Labyrinthe waren normal.

Dieser Fall gehört zu den wenigen Fällen unserer Beobachtung, in welchen eine Schußverletzung des Warzenfortsatzes zu einer beiderseitigen hochgradigen Schädigung des Hörvermögens (mit kompletter Taubheit auf der Ohrseite der Verletzung) geführt hat. Die Lokalbehandlung hat zu keiner funktionellen Besserung geführt.

Zu den Fällen von im Anschlusse an Schußverletzung des Warzenfortsatzes aufgetretener Taubheit gehört auch ein 24jähriger Soldat (Fall 413), der am 10. V. 1915 durch einen Gewehrkugeldurchschuß verwundet wurde. Der Fall gelangte zwei Monate nach der Verletzung in unsere Beobachtung und zeigte eine streifenförmige, $2^1/_2$ *cm* lange, gegen das Hinterhauptbein ausstrahlende Einschußnarbe am rechten Warzenfortsatz im Niveau knapp unter dem äußeren Gehörgang; der Ausschuß erfolgte durch die Mundhöhle. Die Ausschußöffnung liegt im rechten harten Gaumen, 1 *cm* auf- und einwärts vom rechten zweiten Molar.

Die otoskopische Untersuchung ergibt rechts eine Mittelohreiterung mit Granulationen im Hypotympanum, das Ende des Gehörgangsschlauches granuliert. Das linke Trommelfell ist annähernd normal. Das rechte Ohr ist taub, die Hörschärfe des linken Ohres normal.

Statisches Labyrinth: Spontannystagmus nach beiden Seiten mit Anfällen von typischem Labyrinthschwindel und Gleichgewichtsstörungen. Die Reflexerregbarkeit der beiden statischen Labyrinthe ist für Drehung und kalorisch vermindert.

Rechts besteht eine komplette periphere Gesichtsnervenlähmung mit erloschener faradischer Erregbarkeit und Entartungsreaktion.

Epikrise: Der Fall zeigt, daß bei den Schußverletzungen des Mittelohres in Bezug auf die funktionellen Schädigungen des Ohres eigentlich alle Varianten zur Beobachtung gelangen können. Auf der Ohrseite der Verletzung ist Taubheit aufgetreten, der Cochlearapparat der Gegenseite ist vollkommen intakt geblieben, dagegen sind in diesem Falle merkwürdigerweise beide statischen Labyrinthe verändert worden, sie zeigen die typischen Reizerscheinungen bei pathologisch verminderter Reflexerregbarkeit. Die Mittelohreiterung ist unter konservativer Ohrbehandlung ausgeheilt mit vollständigem Trommelfelldefekt bei erhaltenen Gehörknöchelchen und Epithelisierung der Schleimhaut.

Generated on 2019-10-24 15:37 GMT / http://hdl.handle.net/2027/uc1.b3252765
Public Domain in the United States, Google-digitized / http://www.hathitrust.org/access_use#pd-us-google
Digitized by Google
Original from UNIVERSITY OF CALIFORNIA

In einem Falle (702) handelte es sich um einen Durchschuß des Kopfes durch einen Granatsplitter (Einschuß am linken Warzenfortsatz, Ausschuß am Übergang von der linken Schläfe in die linke Stirne). In der Ausschußwunde blieb der Granatsplitter liegen, von wo er operativ entfernt worden ist. Im Anschlusse an die Verletzung kam es zu traumatischer Mittelohrentzündung ohne Eiterung; die Entzündung heilte im Verlaufe von acht Tagen. Es kam zu linksseitiger Taubheit und kompletter linksseitiger Labyrinthausschaltung. Das andere Ohr ist vollkommen normal geblieben.

Im Falle (376) Alois K. besteht eine streifenförmige Einschußnarbe in der linken Schläfebeinschuppe mit rundlicher Ausschußnarbe in der Mitte des linken Warzenfortsatzes (Gewehrprojektildurchschuß). Das Projektil durchquerte das Mittelohr und den Endteil des knöchernen Gehörganges. Der Kranke wurde eingeliefert mit einer fötiden Mittelohreiterung, Zerstörung des ganzen Trommelfells, fehlendem Hammer, nicht nachweisbarem Amboß und Granulationsbildung am Ende des Gehörganges. Die Ein- und Ausschußstelle waren vernarbt.

Die Funktionsprüfung ergab Taubheit auf dem verletzten Ohre, normale Hörschärfe auf dem anderen Ohre.

Statisches Labyrinth: Spontannystagmus nach beiden Seiten bei seitlicher Blickrichtung. Kein Schwindel, mäßige Gleichgewichtsverminderung. Reflexerregbarkeit des rechten statischen Labyrinthes normal, des linken für sämtliche Reizqualitäten erloschen.

Die Behandlung bestand in der Radikaloperation. Hierbei fanden sich besonders Attik und Antrum von Eiter und Granulationen erfüllt und ein Sequester im Warzenfortsatz nahe der reaktionslosen Ausschußnarbe.

Der Wundverlauf war ein befriedigender. Der Labyrinthbefund hat sich selbstverständlich nicht geändert.

Epikrise: Auch über die ungefähre Schußdistanz ließ sich in diesem Falle nichts Genaueres eruieren. Nach der Konfiguration der Einschußnarbe handelt es sich wohl um einen Fernschuß. Die komplette Labyrinthausschaltung ist hier auf das in nächster Nähe des Labyrinthes den Schädel durchquerende Projektil zurückzuführen. Merkwürdigerweise ist das Ohr der anderen Seite vollständig intakt geblieben.

Mitunter scheinen die Schußverletzungen des Warzenfortsatzes mit traumatischer Trommelfellruptur kombiniert zu sein. Hierfür spricht beispielsweise die Anamnese des Falles (440) Josef L., 33 Jahre alt. Er erlitt einen Durchschuß des Warzenfortsatzes; Einschuß $1^1/_2$ *cm* hinter und unter dem Warzenfortsatz, Ausschuß am oberen Rand des Warzenfortsatzes (unscheinbare Hautnarbe an der medialen Ohrmuschelfläche, welche offenbar vom Projektil gestreift worden ist). Die Anamnese enthält nur den Vermerk, daß nach der Verwundung am 3. VI. 1915 eine bedeutende Blutung aus dem linken Ohr erfolgt ist. Die Blutung hat mit wiederholten Pausen 14 Tage lang bestanden. Als wir den Pat. (einen Monat nach der Verletzung) sahen, bestand links eine heilende traumatische Ruptur hinten unten; das rechte Trommelfell war intakt. Die Warzenfortsatzverletzung hat in diesem Falle außerdem zu einer einseitigen traumatischen Cochlearisaffektion auf der Ohrseite der Verletzung mit einer Hörschärfe von v — 1 *m* geführt. Das andere

Digitized by Google
Original from UNIVERSITY OF CALIFORNIA
Generated on 2019-10-24 15:37 GMT / http://hdl.handle.net/2027/uc1.b3252765
Public Domain in the United States, Google-digitized / http://www.hathitrust.org/access_use#pd-us-google

Ohr, sowie beide statischen Labyrinthe sind normal geblieben. Überdies bestehen alle Zeichen einer traumatischen Neurose.

Die konservative zweiwöchentliche Ohrbehandlung führte zu keiner Besserung der Hörschärfe. Der Kranke wurde als zu Hilfsdiensten tauglich entlassen.

Nach traumatischen Durchlöcherungen des Trommelfelles kann die Infektion des Mittelohres vom äußeren Gehörgang aus vor allem dann erfolgen, wenn ausgespritzt worden ist; die Anamnese ergab jedoch, daß in keinem einzigen Falle unserer Beobachtung unmittelbar nach der Verletzung ausgespritzt worden ist.

In einem Falle (768) von Durchschuß des Mittelohres (Gewehrprojektil Dum-Dum; rechte Schläfebeinschuppe, rechter Warzenfortsatz, linke Schulter) kam es zu einer Entzündung im Unterkiefergelenk, die mit Ankylostoma zur Heilung gelangt ist. Das innere Ohr ist nicht geschädigt worden.

Eine spontane Besserung der Hörschärfe, wie sie nach Schußverletzungen des äußeren Ohres häufig beobachtet wird, finden wir bei Schußverletzungen des Mittelohres verhältnismäßig selten angegeben. Wir beobachteten einen hierhergehörigen Fall (679) von Schußverletzung des Mittelohres (Einschuß am oberen Rand des rechten Warzenfortsatzes, Ausschuß an der rechten Schläfe): Nach den Daten des Feldspitales und nach den Angaben des Kranken hat ursprünglich Taubheit auf der Ohrseite der Verletzung bestanden. Der Kranke, der sechs Wochen nach der Verletzung zu uns kam, bot eine Hörschärfe für V a. c. Die Funktionsprüfung ergibt eine Cochlearisaffektion. Der Kranke lehnte Spitalsbehandlung ab, wurde für sechs Wochen zu leichtem Dienst zugewiesen und fand sich nur nach je 14 Tagen zu Kontrolluntersuchungen auf unserer Abteilung ein. Die Hörschärfe hat sich im Verlaufe von sechs Wochen bis v 2 *m* gebessert. Bis auf Galvanisation gelegentlich seiner Anwesenheit auf der Station, im ganzen im Verlaufe von sechs Wochen dreimal, hat keine Behandlung stattgefunden.

Gruppe II.

Durchschüsse des Mittelohres: Einschuß am Auge oder an der Orbita, Ausschuß am Ohr oder in der Ohrgegend (oder in umgekehrter Richtung).

Auch diese Fälle ergeben für die Verletzung der rechten und der linken Ohrseite die gleiche Anzahl der Fälle. In einem Falle handelte es sich um eine Schrapnellfüllkugel, in allen anderen Fällen um Verletzungen durch Gewehrprojektile. Unter den unmittelbaren Verletzungsfolgen wird Bewußtlosigkeit (zumeist von kurzer Dauer, nur in einem Falle halbtägig) genannt, sowie Ohrensausen und Kopfschmerzen. Fast in allen Fällen sind traumatische Mittelohreiterungen aufgetreten.

Miterkrankungen des inneren Ohres sind ungemein häufig. In keinem einzigen Falle sind beide Cochlearapparate intakt geblieben. Vorherrschend sind Schädigungen bis zu einer Hörschärfe von v 2—4 *m*, einseitige Taubheit ist selten.

Digitized by Google
Original from UNIVERSITY OF CALIFORNIA
Generated on 2019-10-24 15:37 GMT / http://hdl.handle.net/2027/uc1.b3252765
Public Domain in the United States, Google-digitized / http://www.hathitrust.org/access_use#pd-us-google

Die Eiterung indizierte in einem Falle die Antrotomie. Alle übrigen Fälle sind unter konservativen Maßnahmen zur Heilung gekommen, mitunter sogar mit Wiederverschluß des Trommelfells.

Die Trommelfelldurchlöcherungen scheinen in allen Fällen traumatisch zu entstehen, die Mittelohreiterung kommt erst sekundär nach der Durchlöcherung durch sekundäre Infektion zustande. Anhaltspunkte für die Annahme, daß die Eiterung durch verfehlte Erstbehandlung, vor allem durch Ausspritzen entstanden wäre, haben sich nicht ergeben.

Das Labyrinth der nicht verletzten Ohrseite ist in ungefähr 50% der Fälle normal geblieben. Der statische Apparat bot verschiedenes Verhalten, er war in ungefähr 20% der Fälle normal. Unter den 80% von Erkrankung herrschten leichtere Grade der Erkrankung vor, nur in einem Falle bestand komplette Labyrinthausschaltung (verbunden mit Taubheit auf derselben Seite).

Die Qualifikation nach erfolgter Heilung richtete sich zumeist nach dem Augenbefund. Felddiensttauglichkeit ist nur in einem Falle erzielt worden, die Mehrzahl der Fälle mußte nach Verzeichnis C (untauglich, Hilfsdienst ohne Waffe) qualifiziert werden.

Aus den Krankengeschichten.

Fall 215.

F. Stephan, Inf.-Reg. Nr. 44, 3. Komp., geb. 1882 zu Veserednica (Polen), zugegangen am 1. IV. 1915 (k. u. k. Garnisonsspital Nr. 2).

Anamnese vom 1. IV. 1915: Schrapnellfüllkugeldurchschuß des Kopfes (Auge-Ohr) Ende November 1914 bei Kolonisko (Galizien). Halbtägige Bewußtlosigkeit. Seit der Verletzung Kopfschmerzen, Schwindel, rechtsseitige Schwerhörigkeit, hochgradige Störung des rechtsseitigen Sehvermögens.

Status vom 1. IV. 1915: Einschußnarbe an der rechten Orbita, Ausschußnarbe am rechten Warzenfortsatz.

Otoskopischer Befund beiderseits annähernd normal. Hörschärfe rechts v 2 *m*. links annähernd normal. Die Funktionsprüfung ergibt rechterseits eine Erkrankung des inneren Ohres. Beide statischen Labyrinthe normal.

Epikrise: In diesem Falle ist bemerkenswert, daß der Facialis intakt geblieben ist, trotzdem es sich, wie das Röntgenbild erwies, um einen Durchschuß des rechten Warzenfortsatzes gehandelt hat. Während in einem anderen Falle (212) eine ähnlich verlaufende Schußverletzung zu einer traumatischen Mittelohraffektion geführt hat, sind in diesem Falle keine entzündlichen Veränderungen im Mittelohre nachweisbar. Die direkte Mittelohrverletzung war mit einer indirekten traumatischen Cochlearisaffektion kombiniert.

In einem Falle (421) von Gewehrkugeldurchschuß des Kopfes mit Einschuß am linken Auge und Ausschuß am linken Warzenfortsatz hat die Verletzung zu einer traumatischen Mittelohreiterung geführt mit fast vollständiger Zerstörung des Trommelfells. Die Eiterung ist im Verlaufe von vier Wochen zu vollkommener Heilung

Digitized by Google
Original from UNIVERSITY OF CALIFORNIA
Generated on 2019-10-24 15:37 GMT / http://hdl.handle.net/2027/uc1.b3252765
Public Domain in the United States, Google-digitized / http://www.hathitrust.org/access_use#pd-us-google

gelangt. Mit der Verletzung ist auch linksseitige Taubheit und Unerregbarkeit des statischen Labyrinthes eingetreten. Das rechte Ohr ist normal geblieben. Der äußere Gehörgang, der durch den Durchschuß mitverletzt wurde, zeigt im knöchernen Teil eine geringe Narbenkontraktur. Es handelte sich um ein Gewehrprojektil. Bemerkenswert sind zwei in diesem Falle nicht vorhandene Erscheinungen: 1. Daß keine Dislokation der Splitter des Paukenbeines erfolgte und 2. daß der Facialis intakt geblieben ist.

Ein Fall (391) hat zweimal in einem Intervall von fünf Wochen eine Schußverletzung des rechten Mittelohres davongetragen. Die Krankengeschichte besagt Folgendes:

Zweimalige Schußverletzung des rechten Schläfebeins: a) Durchschuß, b) Streifschuß. Traumatische Innenohraffektion mit hochgradiger Schwerhörigkeit und pathologisch gesteigerter Reflexerregbarkeit des statischen Labyrinthes. Unter sechswöchentlicher Behandlung Besserung der Hörschärfe, Schwinden der Reizerscheinungen von Seiten des statischen Labyrinthes.

Franz Sch., L.-Inf.-Reg. Nr. 25, 30 Jahre alt.

Anamnese vom 17. VII. 1915: Am 24. XI. 1914 erlitt der Kranke einen Gewehrkugeldurchschuß des Kopfes; Einschuß am rechten Auge, Ausschuß an der rechten Schläfe. Die Wunden heilten glatt. Ohrbeschwerden bestanden nicht. Fünf Wochen nach der Verletzung ging Pat. wieder ins Feld ab. Eine neuerliche Verwundung erfolgte am 8. III. 1915: Gewehrkugelstreifschuß der rechten Schläfengegend. Seit der zweiten Verletzung klagt der Pat. über hochgradige rechtsseitige Schwerhörigkeit, Ohrenstechen, Schwindelanfälle, Kopfschmerzen.

Status praesens vom 17. VII. 1915: Einschußnarbe 1 *cm* unter dem rechten äußeren Augenwinkel, Ausschußnarbe an der rechten Schläfe an der Haargrenze knapp über der Ohrmuschel, sodann besteht eine 15 *cm* lange, deprimierte, gegen die Unterlage nicht bewegliche Streifschußnarbe, die von der rechten Schläfengegend vorne oben nach hinten abwärts zieht bis an den rechten Warzenfortsatz. Streifenförmiger, 1 *cm* breiter Knochendefekt an der Schläfebeinschuppe, rinnenförmiger Knochendefekt am rechten Warzenfortsatz.

Otoskopischer Befund normal.

Die Funktionsprüfung ergibt eine rechtsseitige Innenohraffektion mit einer Hörschärfe von v 1 *m*, linkes Ohr normal.

Statisches Labyrinth: Spontaner Nystagmus nach beiden Seiten (rotatorisch mit horizontaler Komponente, kleinschlägig von mittlerer Frequenz, stärker nach rechts). Pathologisch gesteigerte Reflexerregbarkeit des rechten statischen Labyrinthes für alle Reizqualitäten.

Unter sechswöchentlicher ambulatorischer Behandlung ist Besserung der Hörschärfe bis auf v 3 *m* eingetreten. Im Laufe dieser Zeit ist auch das statische Labyrinth normal geworden. Der Kranke wurde felddiensttauglich entlassen.

Ein Fall unserer Beobachtung (517) zeigte einen tangentialen Einschuß (3 *cm* lange Narbe) vom äußeren Ende des Brauenbogens bis zur oberen Insertionslinie der Ohrmuschel reichend; bohnenförmige Ausschußnarbe 1 *cm* hinter dem

Digitized by Google
Original from UNIVERSITY OF CALIFORNIA
Generated on 2019-10-24 15:37 GMT / http://hdl.handle.net/2027/uc1.b3252765
Public Domain in the United States, Google-digitized / http://www.hathitrust.org/access_use#pd-us-google

rechten Warzenfortsatz. Die Schußverletzung führte zu eitriger Mittelohrentzündung und Ertaubung des rechten Ohres. Das statische Labyrinth ist intakt geblieben.

Es handelte sich offenbar um eine Infektion des Schußkanals innerhalb seines Weges durch das Schläfebein durch Infektion pneumatischer Zellen in der Schuppe oder von pneumatischen Zellen im Warzenfortsatz. Diffuses Ödem der Weichteildecken des Warzenfortsatzes.

Die Röntgenuntersuchung ergab weder Projektil- noch Knochensplitter.

Bei der Operation zeigte sich das Bild einer subakuten eitrigen Mastoiditis. Die Antrotomie hat Heilung gebracht. Dieselbe erfolgte mit Verschluß der Trommelfellücke. Die Ertaubung ist bestehen geblieben.

Der Fall (863) Florian H. betrifft einen Schädeldurchschuß mit Einschußnarbe am linken Warzenfortsatz und Ausschuß durch die linke Orbita. Es kam zur traumatischen Mittelohreiterung, die nach 14 Tagen sistierte und mit Trommelfellschluß zur Heilung gelangt ist. Auf der Ohrseite der Verletzung zeigte sich als resultierende Hörschärfe nur ein Hörrest für überlaute Konversationssprache am Ohr. Rechterseits besteht eine traumatische Innenohraffektion mit $v\ 4\,m$. Das rechte statische Labyrinth ist normal, das linke zeigt geringe Reizerscheinungen mit starkem neurotischen Einschlag (neurotische Übererregbarkeit).

Gruppe III.

Durchschüsse des Mittelohres: Einschuß an der Nase oder Nasengegend, Ausschuß am Ohr oder in der Ohrgegend (oder in umgekehrter Richtung).

In dieser Gruppe überwiegen die Verletzungen der rechten gegenüber der linken Seite ein wenig (60% : 40%). In allen Fällen handelte es sich um Verletzung durch Gewehrprojektile.

Unter den direkten Verletzungsfolgen sind an erster Stelle Blutungen zu nennen. Zumeist wird der Blutverlust als ein bedeutender bezeichnet. Der Verletzte stürzt wie vom Blitz getroffen zu Boden. Bewußtlosigkeit scheint jedoch nur in Ausnahmsfällen vorhanden gewesen zu sein. Die Verletzungsfolgen am Mittelohr bestehen vorherrschend in Trommelfelldefekten, Defekten der lateralen Gehörknöchelchen und Mittelohreiterungen, häufig sind konkomittierende Innenohraffektionen, fallweise mit kompletter einseitiger Labyrinthtaubheit auf der Seite der Verletzung. Das statische Labyrinth zeigte nur in einem Falle Erkrankungssymptome: Spontannystagmus nach beiden Seiten bei normaler Reflexerregbarkeit ohne Schwindel, ohne Gleichgewichtsstörungen; in allen übrigen Fällen war es normal.

Außer den Ohrsymptomen sind noch zu erwähnen verminderte oder aufgehobene Durchgängigkeit der Nase (narbige Verengerung des Naseneinganges, Synechiebildungen bis zu fast völliger Verödung des Nasen-

Digitized by Google
Original from UNIVERSITY OF CALIFORNIA
Generated on 2019-10-24 15:37 GMT / http://hdl.handle.net/2027/uc1.b3252765
Public Domain in the United States, Google-digitized / http://www.hathitrust.org/access_use#pd-us-google

innern), Eiterungen der Nasennebenhöhlen, retronasale Eiterungen, verschiedene Grade erschwerter Kieferbeweglichkeit bis zur vollständigen Mundsperre.

In einem Falle wurde die Radikaloperation des Ohres nötig, die anderen Fälle heilten unter konservativer Behandlung. Die Hörschärfe ist meist unverändert geblieben. Synechiebildungen der Nase sind fallweise operativ beseitigt worden. In einem Falle mußte die Oberkieferhöhle wegen Empyem eröffnet werden. Die Beeinträchtigung der Kieferbeweglichkeit bzw. Mundsperre wurde in allen Fällen durch orthopädische Kieferbehandlung behoben.

Aus den Krankengeschichten.

Fall 38.

Durchschuß des Mittelohres. Linksseitiger chronischer Mittelohrkatarrh. Linksseitige leichtgradige Innenohraffektion.

Ch., zugegangen am 10. I. 1915 (k. u. k. Garnisonsspital Nr. 2).

Anamnese vom 10. I. 1915: Gewehrkugeldurchschuß des Gesichtsschädels, unmittelbar darauf Bewußtlosigkeit. Seither linksseitige Schwerhörigkeit und Ohrenfluß.

Status vom 10. I. 1915: Einschußnarbe am rechten Nasenflügel, Ausschußnarbe an der Spitze des linken Warzenfortsatzes. Linksseitiger chronischer Mittelohrkatarrh und leichtgradige linksseitige Innenohraffektion. Rechtes Ohr normal Vollständiger Trommelfelddefekt und Defekt der Gehörknöchelchen. Hörschärfe rechts normal, links v 4 *m*. Inkomplette linksseitige Facialisparese.

Epikrise: Der Schußkanal ging offenbar knapp unter dem Boden der linken Trommelhöhle, es erfolgte ein Durchschuß der Warzenfortsatzspitze. Während das Mittelohr annähernd intakt geblieben ist, kam es zu einer indirekten traumatischen Verletzung des linken inneren Ohres.

Fall 84.

Gewehrkugeldurchschuß des rechten Ohres. Rechtsseitige Ertaubung. Vorübergehende Lähmung des rechten Gesichtsnerven und Mundsperre.

G Ivan. Inf.-Reg. Nr. 47, russ. Inf., geb. 1881 zu Dirifuga (Rußland), zugegangen am 6. I. 1915 (k. u. k. Garnisonsspital Nr. 2).

Anamnese vom 6. I. 1915: Gewehrkugeldurchschuß des Kopfes am 26. IX 1914 in den Karpathen. Pat. stürzte zu Boden, blieb jedoch bei Bewußtsein. Bedeutender Blutverlust. Der erste Verband wurde 3 Stunden nach der Verletzung angelegt. Seit der Verletzung rechtsseitige Taubheit, Mundsperre, Schiefstellung des Mundes, Kopfschmerzen, Schmerzen in der rechten Wange, nicht näher definierbare Schmerzen im Innern des Mundes und in der ganzen rechten Gesichtshälfte. Vor erlittener Verletzung war Pat. vollständig gesund.

Status vom 6. I. 1915: Gewehrkugeleinschußnarbe am linken Nasenflügel, 1,5 *cm* ober der linken Nasenöffnung, Ausschuß knapp unter und hinter dem Ende des rechten Warzenfortsatzes.

Digitized by Google
Original from UNIVERSITY OF CALIFORNIA
Generated on 2019-10-24 15:37 GMT / http://hdl.handle.net/2027/uc1.b3252765
Public Domain in the United States, Google-digitized / http://www.hathitrust.org/access_use#pd-us-google

Otoskopischer Befund beiderseits annähernd normal. Hörschärfe rechts 0 (Taubheit), links normal. Beide Vestibularapparate normal. Komplette rechtsseitige periphere Facialislähmung, im Bereiche des Mundastes Entartungsreaktion, im Bereiche der Augen- und Stirnäste Erregbarkeit erhalten.

Nasenbefund: Beiderseits Synechie der unteren und mittleren Muschel und der Nasenscheidewand mit hochgradiger Beeinträchtigung der Nasenatmung. Mundsperre mit größter Schneidezahndistanz von 1 *cm*.

Therapie: Faradisation, Galvanisation und Massage des rechten Facialisgebietes. Allmähliche Beseitigung der Mundsperre mit Schraubkeil. Synechien operativ beseitigt.

Verlauf: Seit 22. III. Facialislähmung bis auf eine geringe Asymmetrie der Mundwinkelstellung vollständig zurückgegangen. Rechtsseitige Taubheit unverändert. Mundöffnung bis auf die normale Schneidezahndistanz möglich.

Epikrise: Der Weg, den das Projektil im Schädel des Verletzten genommen hat, ist aus den erfolgten Verletzungen genau zu konstatieren. Das Geschoß durchschlug das Naseninnere und führte zu Nebenverletzungen des rechten Unterkiefergelenks und des rechten Facialis. Die direkten Verletzungen ließen sich durch die Behandlung vollständig beseitigen. Die einseitige Ertaubung, die sich als indirekte Verletzung darstellt, blieb dagegen bestehen.

Fall 86.

Gewehrkugeldurchschuß des linken Mittelohres. Indirekte traumatische Verletzung des linken Innenohres mit Ertaubung. Verkürzung der Kopfknochenleitung des rechten Ohres bei annähernd normaler Hörschärfe.

W. Anton, Inf.-Reg. Nr. 84, Inf., geb. 1892, zugegangen am 8. I. 1915 (k. u. k. Garnisonsspital Nr. 2).

Anamnese vom 8. I. 1915: Gewehrkugeldurchschuß des Kopfes am 20. X. 1914 im Schützengraben stehend. Der Verletzte fiel zu Boden, war ungefähr vier Stunden bewußtlos, bedeutender Blutverlust. Seit der Verletzung linksseitige Schwerhörigkeit, Kopfschmerzen, Schwindelanfälle beim raschen Bücken, Mundsperre, Sehschärfe des linken Auges vermindert.

Status vom 8. I. 1915: Einschußnarbe am linken Warzenfortsatz, Ausschußnarbe am linken Nasenflügel. Trommelfellbefund normal. Hörschärfe rechts annähernd normal, links Taubheit. Kopfknochenleitung für Töne und Geräusche rechts gering verkürzt, links vollständig aufgehoben. Statische Labyrinthe normal. Mundsperre mit maximaler Schneidezahndistanz von 2 *cm*.

Epikrise: Typischer Fall von einseitiger Ertaubung nach Durchschuß des Warzenfortsatzes. Die Kopfknochenleitung hat im ganzen gelitten, auch das rechte Ohr zeigt bei annähernd normaler Hörschärfe eine Verkürzung der Kopfknochenleitung; man kann dieselbe wohl als Verkürzung der Kopfknochenleitung bei traumatischer Kopfverletzung ansprechen. Es scheint sich dabei nur um Leitungsstörungen zu handeln, denn in solchen Fällen kann die Hörschärfe annähernd oder vollständig normal sein. Allerdings sind auch in manchen Fällen ausgesprochene, wenn auch leichtgradige Labyrinthaffektionen nachweisbar. Die Mundsperre wurde durch orthopädische Behandlung behoben.

Generated on 2019-10-24 15:37 GMT / http://hdl.handle.net/2027/uc1.b3252765
Public Domain in the United States, Google-digitized / http://www.hathitrust.org/access_use#pd-us-google
Digitized by Google
Original from UNIVERSITY OF CALIFORNIA

Fall 91.

Gewehrkugeldurchschuß des Kopfes (Ohr-Nase). Synechiebildung in der Nase.

L. Franz. L.-Reg. Nr. 2, geb. 1874 zu Salzburg, zugegangen am 9. I. 1915 (k. u. k. Garnisonsspital Nr. 2).

Anamnese vom 9. I. 1915: Gewehrkugeldurchschuß des Kopfes am 9. XII. 1914 bei Krakau. Bedeutender Blutverlust, keine Bewußtlosigkeit. Seit der Verletzung linksseitige Schwerhörigkeit und Atmungsbehinderung durch Nase und Mund. Stechende Schmerzen im linken Ohr, kein Schwindel.

Status vom 9. I. 1915: Einschußnarbe an der Spitze des linken Warzenfortsatzes, Ausschußnarbe am rechten Nasenflügel.

Otoskopischer Befund beiderseits normal. Funktioneller Befund rechts normal, links Erkrankung des inneren Ohres, v 1 *m*. Statische Labyrinthe normal.

Völlige Verödung der linken und fast völlige Verödung der rechten Nasengänge infolge von ausgedehnter Synechiebildung nach Nasendurchschuß. Retronasale Eiterung.

Epikrise: Der Schußkanal ist basal vom linken Ohr gelegen und hat eine Innenohraffektion mit bedeutender Herabsetzung der Hörschärfe nach sich gezogen.

Fall 450.

Gewehrprojektildurchschuß des rechten Mittelohres. Einschuß am rechten Nasenflügel, Ausschuß am rechten Warzenfortsatz. Mastoidfistel. Traumatische Mittelohreiterung mit Sequesterbildung. Rechtsseitige traumatische Cochlearisaffektion. Statische Labyrinthe und linkes Gehörorgan normal. Operation. Heilung.

Matthias K., 31 Jahre alt.

Anamnese vom 8. VII. 1915: Pat. wurde am 15. V. 1915 durch Schädeldurchschuß verwundet. Er ist mehrfach operiert worden, auch sind zwei Knochensequester durch den Gehörgang abgegangen. Wegen fortbestehender Eiterung aus dem Gehörgang und aus einer Mastoidfistel wird er in das k. u. k. Garnisonsspital Nr. 2 transferiert.

Status praesens vom 8. VII. 1915: Bohnengroße, flache Einschußnarbe am rechten Nasenflügel, eiternde, von Granulationen erfüllte Ausschußöffnung am rechten Warzenfortsatz. Eine von der Fistel 4 *cm* nach abwärts auf den Hals reichende Operationsnarbe. Eine 2 *cm* lange Operationsnarbe von der Fistel nach hinten reichend. Reichlicher Eiterfluß aus dem rechten äußeren Gehörgange. Mundsperre bis auf 15 *mm* Schneidezahndistanz. Rechter Gehörgang konzentrisch verengt. Tiefe des Gehörgangs von Granulationspolypen erfüllt.

Hörschärfe rechts v 1 *m*. Die Funktionsprüfung ergibt außer einer Erkrankung des schalleitenden auch eine des schallperzipierenden Apparates.

Linkes Ohr normal.

Statisches Labyrinth: Spontaner Nystagmus nach beiden Seiten bei seitlicher Blickrichtung. Reflexerregbarkeit normal. Keine Gleichgewichtsstörungen. Kein Schwindel.

Gewebe der Umgebung der Fistel infiltriert. Spontan- und Druckschmerzhaftigkeit der ganzen rechten Ohrgegend. Aktive und passive Beweglichkeit des

Generated on 2019-10-24 15:37 GMT / http://hdl.handle.net/2027/uc1.b3252765
Public Domain in the United States, Google-digitized / http://www.hathitrust.org/access_use#pd-us-google
Digitized by Google
Original from UNIVERSITY OF CALIFORNIA

Kopfes und der Halswirbelsäule verringert. Habituelle Schiefhaltung des Kopfes nach links.

Der Röntgenbefund ergibt keine Projektilteile, keine freien Metallsplitter.

Augenbefund normal.

Operation 26. VII. 1915 (Alexander) in Morphium-Äthernarkose: Freilegung des Wundgebietes, Auskratzung der Granulationen, Entfernung eines die vordere Warzenfortsatzwand repräsentierenden Sequesters. Radikaloperation. Mittelohrräume von Granulationen erfüllt. Die Gehörknöchelchen sind noch vorhanden Trommelfell fehlt gänzlich. Wundversorgung. Verband.

Verlauf reaktionslos. Nach neun Wochen wurde der Kranke mit einer Hörschärfe von v — 1 *m* geheilt entlassen. Mitunter ist noch spontaner Nystagmus nach beiden Seiten nachweisbar, zumeist fehlt derselbe jedoch. Rückkehr normaler Beweglichkeit der Kiefer. Normale Kopf- und Halsbeweglichkeit.

Epikrise: In diesem Falle hat der Schädeldurchschuß zu ausgedehnter Zerstörung der knöchernen Anteile des Mittelohres geführt. Wie in ähnlichen Fällen kam es auch hier im Anschlusse an die Verletzung zur traumatischen Mittelohreiterung und Sequestration der offenbar durch den Schuß gesplitterten Teile des peumatischen Anteiles und der Corticalis des Warzenfortsatzes sowie von Teilen der vorderen knöchernen Warzenfortsatzwand. Die Persistenz der fötiden Eiterung machte einen chirurgischen Eingriff unbedingt notwendig, der in Anbetracht der Sequestration der hinteren Gehörgangswand nur in der Radikaloperation bestehen konnte. Die Operation brachte Heilung. Auffallend ist auch hier das glücklicherweise Intaktbleiben des Facialis, trotzdem die Verletzungslinie knapp am Facialiskanal verlaufen ist. Der äußere Gehörgangsschlauch ist gelegentlich der Verletzung gleichfalls direkt verletzt worden (genau genommen gehört dieser Fall in den Abschnitt der Verletzungen mehrerer Ohrsphären). Die konzentrische narbige Verengerung des äußeren Gehörganges ist durch die Radikaloperationsplastik behoben worden.

Gruppe IV.

Durchschüsse des Mittelohres: Einschuß in der Mundhöhle, Ausschuß am Ohr oder in der Ohrgegend (oder in umgekehrter Richtung).

Die rechte und die linke Ohrseite sind in dieser Gruppe gleich häufig verletzt worden. Die Verletzung erfolgte nur in einem Falle durch eine Schrapnellfüllkugel, in allen übrigen Fällen durch Gewehrprojektil

Von den Frühsymptomen wird vor allem der der Verletzung unmittelbar folgende Blutverlust hervorgehoben. Bewußtlosigkeit ist in der Anamnese nicht erwähnt. Vorübergehende Bewußtseinstrübung hat wohl in einem Falle bestanden.

Die Spätfolgen der Verletzung entsprechen am Gehörorgan denjenigen der Gruppe III. Von den Ohrsymptomen abgesehen, sind zu erwähnen: Facialislähmung, Störungen und Verlust der Geruchs- und Geschmacks-

Digitized by Google
Original from UNIVERSITY OF CALIFORNIA
Generated on 2019-10-24 15:37 GMT / http://hdl.handle.net/2027/uc1.b3252765
Public Domain in the United States, Google-digitized / http://www.hathitrust.org/access_use#pd-us-google

empfindung, traumatische Sprachstörung, vor allem Stottern, Störungen des Kauvermögens. In einem Falle zeigte der vorhandene Labyrinthnystagmus eine hochgradige neurotische Komponente.

Kommt es zu einer Mittelohreiterung, so scheint sich gerade bei den Schußverletzungen des Mittelohres sehr bald Maceration des Gehörgangsschlauches und Granulationsbildung daselbst einzustellen. In manchen Fällen werden Schußfrakturen des Warzenfortsatzes sicher auch verbunden sein mit Schußfrakturen des Paukenbeines, somit mit traumatischen Verletzungen des knöchernen Gehörganges, die notwendigerweise zu Veränderungen an der Hautdecke des knöchernen Gehörganges, fallweise auch im übrigen Gehörgangsschlauch, führen.

Von den hierhergehörigen Fällen ist die Mehrzahl als hilfsdiensttauglich ohne Waffe (zumeist Beschäftigung im gewerblichen Zivilberuf) beim Militärdienst belassen worden, die übrigen schieden nach Verzeichnis D aus dem Militärdienst aus.

Aus den Krankengeschichten.

Fall 338.

Gewehrkugeldurchschuß des Mittelohres. Traumatische Mittelohreiterung. Taubheit und Unerregbarkeit des statischen Labyrinthes auf der Seite der Verletzung. Facialislähmung. Traumatische Erblindung. Bleibender Defekt der Geruchs- und Geschmacksempfindung.

Franz B., 26 Jahre alt.

Anamnese vom 8. VI. 1915: Verwundung am 25. XII. 1914. Gewehrkugeldurchschuß des Kopfes mit Einschuß durch die Mundhöhle und Ausschuß am Hinterrand des rechten Warzenfortsatzes. Gleichzeitige Schrapnellsplitterverletzung des linken Auges, 1 *cm* von der Nasenwurzel entfernt mit Ausgang in Blindheit. Seit der Verwundung Ohrenschmerzen, Schwellung der rechten Gesichtshälfte, Lähmung des rechten Gesichtsnerven. Mangelhafte Mundöffnung, mangelhaftes Kauvermögen. Verlust der Geruchs- und Geschmacksempfindung und Stottern. Eiterung aus dem rechten Ohr. Infolge einer früher erfolgten Granatdetonation hört Pat. rechts nichts.

Status praesens vom 8. VI. 1915: Rechts traumatische Mittelohreiterung mit fast gänzlicher Zerstörung des Trommelfells, Hammergriff vorhanden. Das rechte Ohr ist taub, das rechte statische Labyrinth unerregbar. Es besteht spontaner rotatorischer Nystagmus nach beiden Seiten, stärker nach links (ziemlich langsam, nach links grobschlägiger als nach rechts, von mittlerer Frequenz, rotatorisch mit horizontaler Komponente). Kein Schwindel, deutliche Gleichgewichtsverminderung. Linkes Ohr otoskopisch und funktionell normal.

Komplette rechtsseitige Facialislähmung mit aufgehobener faradischer Erregbarkeit und Entartungsreaktion. Lähmung des linken Lidhebers.

Augenbefund: Linkes Auge: Blephasmus links (künstlich?). Narbe im inneren oberen Augenwinkel, ohne Bedeutung, alten Datums. Grobe Veränderung der

Digitized by Google
Original from UNIVERSITY OF CALIFORNIA
Generated on 2019-10-24 15:37 GMT / http://hdl.handle.net/2027/uc1.b3252765
Public Domain in the United States, Google-digitized / http://www.hathitrust.org/access_use#pd-us-google

Aderhaut im Unterteil (Schwund und Pigmentbildung). Sehnervenpapillen beiderseits normal.

Geruchs- und Geschmacksempfindung für beide Seiten vollkommen erloschen.

Die Behandlung des Falles ergab Heilung der Ohreiterung, sonst jedoch keine Besserung seiner Krankheitserscheinungen, so ist vor allem die Taubheit und die Unerregbarkeit des rechten Vestibularis bestehen geblieben.

Interessant ist, daß der Kranke selbst die Ertaubung nicht mit dem erlittenen Schädeldurchschuß, sondern mit einer vorher erfolgten Granatdetonation in Zusammenhang bringt.

Fall 3.

Schrapnellfüllkugeldurchschuß des Kopfes mit Einschuß am Warzenfortsatz und Ausschuß durch die Mundhöhle. Trommelfell erhalten. Hämatotympanum. Hochgradige Herabsetzung der Hörschärfe des rechten Ohres, linkes Ohr normal.

Ein Fall (755) von Schrapnellfüllkugeldurchschuß des Kopfes (Einschuß am linken Warzenfortsatz, Ausschuß durch den Mund) hat zu einer hochgradigen traumatischen Innenohraffektion mit v 50 *cm* geführt, die sich jeder Behandlung gegenüber refraktär erwies.

Gruppe V.

Durchschüsse des Mittelohres: Einschuß am Jochbein, Ober- oder Unterkiefer, Ausschuß am Ohr oder in der Ohrgegend (oder in umgekehrter Richtung).

Auch in dieser Gruppe sind die rechte und die linke Ohrseite annähernd gleich häufig von der Verletzung betroffen worden. Die Durchschüsse kamen in der größten Mehrzahl der Fälle durch Gewehrprojektile zustande, nur in wenigen Fällen handelte es sich um Schrapnellfüllkugeln. In einem Falle war die Schußverletzung des Ohres mit einer Schnittverletzung mit Durchtrennung der Ohrmuschel bis an die Ohrmuschelbasis verbunden.

Unter den unmittelbaren Verletzungsfolgen sind Bewußtlosigkeit und Blutverlust ungemein häufig genannt. Die Verletzungsfolgen am Gehörorgan selbst bestehen häufig in Durchlöcherung des Trommelfells, fallweise in Mittelohreiterung, ein Fall wurde mit Ödem der Warzenfortsatzregion eingeliefert. Bei dieser Art des Durchschusses (es handelte sich fast ausnahmslos um Fernschüsse) sind Miterkrankungen des Innenohres ungemein häufig, nur etwa 5% der Fälle blieben davon verschont. Auf der Seite der Schußverletzung sind hochgradige Schädigungen des Cochlearapparates von v 1 *m* bis zur Taubheit typisch. Das Labyrinth der Gegenseite war in der Mehrzahl der Fälle intakt, in der Minderzahl miterkrankt, meist mit einer Hörschärfe von v 1—4 *m*, selten darunter. Doppelseitige Taubheit hat sich in keinem Falle ergeben.

Digitized by Google
Original from UNIVERSITY OF CALIFORNIA
Generated on 2019-10-24 15:37 GMT / http://hdl.handle.net/2027/uc1.b3252765
Public Domain in the United States, Google-digitized / http://www.hathitrust.org/access_use#pd-us-google

In ungefähr der Hälfte aller Fälle sind auch mäßige Reizerscheinungen von Seiten des statischen Labyrinthes aufgetreten (Spontannystagmus nach beiden Seiten ohne Schwindel oder Spontannystagmus nach der kranken Seite mit Schwindel). Erwähnenswert ist, daß in einem Falle, in welchem der Cochlearapparat keine Verkürzung der Hörschärfe aufwies, die Kopfknochenleitung hochgradig verkürzt war (meningeales Trauma) In einzelnen Fällen ergab sowohl der Befund des cochlearen als der des statischen Labyrinthes typische Zeichen traumatischer Neurose im Bereiche des Octavus.

Abgesehen von den Ohrsymptomen, wären zu erwähnen: Facialislähmung, Schädigung der Kieferbeweglichkeit von geringen Graden bis zur Mundsperre, Fraktur des Unterkieferköpfchens, Störungen der Tränensekretion; in einigen Fällen bestanden nervöse Allgemeinsymptome, vor allem langdauernde Schlaflosigkeit. Der eitrige Mittelohrprozeß kam in den meisten Fällen durch konservative Behandlung zur Heilung, nur in einem Falle war die Antrotomie notwendig. Der Operationsbefund ergab einen großen, offenbar traumatisch entstandenen Antrumsequester. Nach der Operation ist glatte Heilung erfolgt.

Aus den Krankengeschichten.

Fall 212.

Gewehrkugeldurchschuß des Kopfes mit Durchschuß des Warzenfortsatzes. Traumatische eitrige Mittelohrentzündung mit eitriger Entzündung des Warzenfortsatzes. Traumatische Innenohraffektion. Operation. Heilung.

R. Tuko, H.-Inf.-Reg Nr. 8, 3. Komp. geb. 1894 zu Bokosin Gorslu (Ungarn), zugegangen am 24. III. 1915 (k. u. k. Garnisonsspital Nr. 2).

Anamnese vom 24. III. 1915: Gewehrkugeldurchschuß des Kopfes am 6. III. bei Krakau. Verletzung in knieender Stellung auf Feldwache. Bewußtlosigkeit durch eine halbe Stunde. Seit der Verletzung linksseitiger Ohrenfluß, Kopfschmerzen, Schwindel, Schwerhörigkeit

Status vom 24. III. 1915: Einschuß knapp vor dem linken Jochbein, Ausschuß zwei Querfinger links vom III. Halswirbel.

Otoskopischer Befund rechts annähernd normal, links subakute eitrige Otitis media mit eitriger Mastoiditis. Hörschärfe rechts annähernd normal, links v. a. c.

26. III. Operation (Alexander): Antrotomie. Resektion der fast vollständig sequestrierten Warzenfortsatzspitze. Durch den tiefen Teil der Warzenfortsatzspitze geht der von Granulationen und Eiter erfüllte Schußkanal. Resektion der Spitze. Wundversorgung. Verband.

Reaktionslose Heilung.

Epikrise: Es handelt sich in diesem Falle um einen Durchschuß des Warzenfortsatzes Der Schußkanal ist so gelegen, daß eine Facialislähmung nicht erfolgte. Der Durchschuß führte zu einer eitrigen Mittelohrentzündung mit Spontanperforation des Trommelfells. Heilung ist erst nach Antrotomie und Resektion der

Digitized by Google
Original from UNIVERSITY OF CALIFORNIA
Generated on 2019-10-24 15:37 GMT / http://hdl.handle.net/2027/uc1.b3252765
Public Domain in the United States, Google-digitized / http://www.hathitrust.org/access_use#pd-us-google

Warzenfortsatzspitze eingetreten. Die linksseitige Innenohraffektion stellt sich als indirekte Verletzung dar.

Fall 89.

Gewehrkugeldurchschuß des Kopfes. Rechtsseitige Erkrankung des inneren Ohres. Verkürzung der Kopfknochenleitung im Bereiche des rechten Ohres.

L., Unteroffizier, zugegangen am 8. I. 1915 (k. u. k. Garnisonsspital Nr. 2).

Anamnese vom 8. I. 1915: Gewehrkugeldurchschuß des Schädels am 1. XII. 1914 bei Krakau, im Schützengraben stehend. Keine Bewußtlosigkeit, jedoch bedeutender Blutverlust, große Schwäche. Erster Verband nach vier Stunden. Seit der Verletzung Mundsperre, rechtsseitige Schwerhörigkeit, Sehstörungen des linken Auges. Schwindel bei raschen Körperbewegungen, keine Kopfschmerzen, mitunter Träufeln von Tränen und Eiter aus dem rechten Auge.

Status vom 8. I. 1915: Einschuß in der Vorderwand des äußeren Gehörganges mit Fraktur des Paukenbeines, Ausschuß am linken Jochbein.

Otoskopischer Befund: Rechtes Trommelfell gerötet, geschwollen, linkes normal. Hörschärfe v. rechts 1 *m*, links normal. Rechts Erkrankung des inneren Ohres, keine Reizerscheinungen von Seiten des statischen Labyrinths. Verkürzung der Kopfknochenleitung im Bereiche des rechten Ohres. Durchschuß der Nase mit Synechiebildung beiderseits. Mundsperre mit maximaler Schneidezahndistanz von 8 *mm*. Linksseitige Tränensackeiterung.

Röntgenbefund: Schußfraktur des Paukenbeines ohne Dislokation, die Synechien in der Nase sind operativ beseitigt worden. Die Fraktur des Paukenbeines ist vollkommen geheilt.

Der Durchschuß des Gehörorganes hatte hier eine traumatische Labyrintherkrankung derselben Seite zur Folge. Das linke Ohr bot normale Hörschärfe, doch erwies sich die Kopfknochenleitung für Töne und Geräusche im Bereiche desselben gering verkürzt (Verkürzung der Kopfknochenleitung bei Schädeltrauma).

Fall 313.

Gewehrkugeldurchschuß des rechten Mittelohres (Warzenfortsatz). Beiderseitige indirekte traumatische Verletzung des inneren Ohres mit rechtsseitiger Ertaubung.

B. Stanislav, Inf.-Reg. Nr. 32, 8. Komp., geb. 1875 zu Neu-Sandec, zugegangen am 10. V. 1915 (k. u. k. Garnisonsspital Nr. 2).

Anamnese vom 10. V. 1915: Gewehrkugeldurchschuß des Kopfes anfangs Januar; unmittelbar nach der Verletzung 12stündige Bewußtlosigkeit, Unvermögen, den Mund zu öffnen und das rechte Auge zu schließen. Längere Zeit mußte Pat. mittelst Magenschlauch ernährt werden, erst nach zwei Monaten vermochte Pat. allein zu essen, es besteht jedoch noch immer eine beträchtliche Mundsperre und Unvermögen, das rechte Auge zu schließen.

Status vom 10. V. 1915: Einschußnarbe an der vorderen Wand des rechten Oberkiefers, 1 *cm* nach außen vom rechten Nasenflügelrand; Ausschußnarbe knapp hinter dem rechten Warzenfortsatz. Traumatische Lähmung des rechten Gesichtsnerven im Bereiche der Stirn- und Augenäste. Mundsperre mit maximaler Schneide-

Digitized by Google
Original from UNIVERSITY OF CALIFORNIA
Generated on 2019-10-24 15:37 GMT / http://hdl.handle.net/2027/uc1.b3252765
Public Domain in the United States, Google-digitized / http://www.hathitrust.org/access_use#pd-us-google

zahndistanz von 20 *mm*. Traumatische Erkrankung des Cochlearapparates beiderseits. Hörschärfe: rechts Taubheit, links v 4 *m*. Keine Reizerscheinungen von Seiten der statischen Labyrinthe. Reflexerregbarkeit normal.

Behandlung: Galvanisation beider Octavi. Orthopädische Behandlung der Mundsperre mit dem schraubbaren Mundkeil. Galvanisation des rechten Facialis.

Verlauf: Heilung der Mundsperre, Besserung der Facialisfunktion. Ohrbefund nach 4wöchentlicher Behandlung ohne Veränderung.

Epikrise: Der Schußkanal ging hier durch die Basis des Warzenfortsatzes und streifte den Nervus facialis. Die ursprünglich bereits inkomplette Lähmung ist unter elektrischer Behandlung wesentlich besser geworden. Die Mundsperre wurde vollständig beseitigt

Fall 239.

Schrapnellverletzung des linken Gesichtsschädels mit Zertrümmerung des linken Oberkiefers und Verlust des linken Auges. Linksseitige eitrige Mittelohrentzündung mit Absceßbildung im Warzenfortsatz. Indirekte traumatische Verletzung des linken inneren Ohres mit Ausgang in Taubheit und Unerregbarkeit des statischen Apparates.

K. Jakob, L.-Inf.-Reg. Nr. 10, 1. Komp, geb. 1878 zu Dürnholz, Nikolsburg, zugegangen am 3. V. 1915.

Anamnese vom 3. V. 1915: Schädeldurchschuß mit Zertrümmerung des linken Oberkiefers und Verlust des linken Auges. Einstündige Bewußtlosigkeit. Seit der Verletzung Kopfschmerzen, Schwerhörigkeit, Schmerzen im linken Ohre. Seit 24. IV. 1915 Eiterung aus dem linken Ohre. Schwindelgefühl bei rechter Seitenlage.

Befund des schlesischen Krankenhauses in Teschen: Gesichtsschuß. Schrapnellverletzung. Großer Defekt der linken Wange. Völlige Zerstörung des linken Oberkieferknochens samt seinen Fortsätzen. Defekt des linken Auges. Völlige Entkräftung. Fieber. Nahrungsaufnahme sehr erschwert. Langsame Reinigung der großen Wundhöhle. Prothese.

8. II.: Lappenplastik. Der Eingriff wird anfangs von dem sehr geschwächten Pat. schlecht vertragen (auch Nachblutungen), doch heilte der Lappen p. p. zu Lippen- und Lidplastik notwendig.

Status vom 3. V. 1915: Äußerer Befund der Beschreibung der Anamnese entsprechend, bedeutende Kontraktur der Narben an der Wange und am linken Mundwinkel, infolgedessen kann die Zahnprothese nicht eingeführt werden.

Otoskopischer Befund: Rechtes Ohr annähernd normal, linkes Trommelfell geschwollen, hinten oben perforiert. Hörschärfe rechts annähernd normal, links besteht Taubheit. Spontannystagmus nach rechts, linkes statisches Labyrinth unerregbar. Ödem der Warzenfortsatzgegend mit Spontan- und Druckschmerzhaftigkeit daselbst. Temperatur 38,4°.

3. V. Operation (Alexander): Eröffnung und Entfernung eines fünfkronenstückgroßen, flachen, subperiostalen Abscesses. Antrotomie. Resektion der Spitze des Warzenfortsatzes Inneres pneumatisch, diploetisch, von reichlichem Eiter durchsetzt Antrum auf das Doppelte des normalen Umfanges infolge von eitriger

Digitized by Google
Original from UNIVERSITY OF CALIFORNIA
Generated on 2019-10-24 15:37 GMT / http://hdl.handle.net/2027/uc1.b3252765
Public Domain in the United States, Google-digitized / http://www.hathitrust.org/access_use#pd-us-google

Einschmelzung des Knochens erweitert und von Granulationsmassen ausgefüllt. Wundversorgung. Verband.

Glatte Wundheilung.

15. V.: Plastische Erweiterung des linken Mundwinkels in Narkose.

20. V.: Entfernung der Nähte.

Praktischer und kosmetischer Erfolg zufriedenstellend.

Epikrise: In diesem Falle ist durch die linksseitige Schrapnellverletzung das linksseitige Gehörorgan in bedeutendem Grade geschädigt worden. Zunächst kann es offenbar im unmittelbaren Anschluß an die Schußverletzung zu einer indirekten traumatischen Verletzung des gesamten inneren Ohres. Zur Zeit der Aufnahme des Pat. in unsere Abteilung hat kein Schwindel mehr bestanden, ebenso auch keine Gleichgewichtsstörungen, doch wird über Schwindelgefühl beim Legen auf die rechte Seite anamnestisch berichtet. Schwindel bei Körperdrehung nach rechts entsteht gewöhnlich bei Vorhandensein von spontanem Nystagmus nach links. Ein solcher würde nun im vorliegenden Fall darauf hindeuten, daß das statische Labyrinth zu dieser Zeit seine Funktion noch besessen hat, da Nystagmus nach derselben Seite (Spontannystagmus nach links bei Erkrankung des linken Labyrinthes) auf erhaltene Reflexerregbarkeit hindeutet. Später ist die Reflexerregbarkeit vollständig verloren gegangen. Die Mittelohreiterung steht mit der erfolgten traumatischen Verletzung nur in losem Zusammenhang. Der Verlust des linken Oberkiefers ist sicher mit einer Funktionsstörung der linken Tube verbunden und unter solchen Umständen kann leichter als sonst bei Vorhandensein einer Gelegenheitsursache eine eitrige Otitis media zustande kommen

Fall 14

Zwei Gewehrkugelschüsse durch das linke Gehörorgan, Einschuß an der linken Wange, beide Ausschüsse knapp nebeneinander am linken Warzenfortsatz. Schrapnellschuß in die rechte Orbita (Enukleation des rechten Bulbus). Ein Bajonettstich knapp unter dem linken Ohre, ein zweiter durch den linken Tragus und die linke Ohrmuschel.

Inf. Lasa L., russ. Inf.-Reg. Nr. 85, 14. Komp.

Ohrbefund: An der Ohrmuschel in der Gegend der Anthelix eine vertikal verlaufende, derzeit zum größten Teil geheilte, die gesamte Dicke der Ohrmuschel durchsetzende Schnittwunde. Retroauricular zwei stark granulierende Fisteln. Die eine liegt knapp am Insertionsrande der Concha, die zweite auf der Höhe des Proc. mastoideus. Linksseitige subakute Mittelohreiterung mit Durchlöcherung des Trommelfelles unten vorne und Granulationsbildung in der Trommelhöhle. Hörschärfe links v 20 *cm*. Keine Reizerscheinungen von Seiten des inneren Ohres.

1½ *cm* von der äußeren Gehöröffnung entfernt, knapp unter dem Jochbogen eine etwa 12 *mm* lange, vernarbte Schnittwunde.

Augenbefund: In der linken Netzhaut eine mehrere papillendurchmessergroße, weiße Trübung, auf der man zahlreiche Blutflecke wahrnimmt. Am rechten Auge ist die Wunde reaktionslos.

Generated on 2019-10-24 15:37 GMT / http://hdl.handle.net/2027/uc1.b3252765
Public Domain in the United States, Google-digitized / http://www.hathitrust.org/access_use#pd-us-google
Digitized by Google
Original from UNIVERSITY OF CALIFORNIA

In einem anderen ähnlichen Fall (592) von Schädeldurchschuß mit Einschuß am Jochbein und Ausschuß am Warzenfortsatz kam es zu einer fünfstündigen Benommenheit, jedoch keiner Bewußtlosigkeit. Zunächst hatte der Kranke das Gefühl der völligen Taubheit auf dem Ohre der Verletzungsseite. Auch bestand etwas Schwindel. Bedeutende Beschwerden verursachten dem Pat. die gleichzeitig aufgetretene Facialislähmung und nervösen Allgemeinsymptome, die durch die Schlaflosigkeit beherrscht wurden.

Bei der Untersuchung ergab Pat. bei normalem Trommelfellbefund eine Hörschärfe von v 10 *cm* auf dem kranken Ohr. Das andere Ohr war normal. Auch bestand leichter Spontannystagmus in Augenendstellung.

Unter Galvanisation ist im Verlaufe von drei Wochen eine Besserung der Hörschärfe bis auf v 1 *m* eingetreten. Der spontane Nystagmus hat sich gänzlich verloren.

Weiters beobachteten wir einen Schädeldurchschuß (Fall 489) mit Einschuß am rechten Warzenfortsatz (nahe der Spitze) und Ausschuß in der linken Fossa submaxillaris. Die beiderseitige Hörschärfe war in diesem Falle normal. Der Kranke zeigte (er gelangte fünf Wochen nach der Verletzung zur Untersuchung) lediglich eine im übrigen symptomlose mäßige Verkürzung der Kopfknochenleitung (meningeales Trauma, traumatische Neurose?). Hier kommt allerdings in Betracht, daß der Schußkanal, trotzdem er immerhin noch einen Teil des Mittelohres, nämlich die Warzenfortsatzspitze, getroffen hat, vom Innenohr weiter abgelegen war und der Schädeldurchschuß hier zum größten Teil Weichteile durchquert hat.

Fall 625.

23jähriger Leutnant P. erlitt einen Gewehrkugeldurchschuß des Kopfes mit Einschuß am rechten Jochbein, Ausschuß am rechten Warzenfortsatz. Nach der Verletzung Bewußtlosigkeit durch einige Minuten. Starke Blutung, Kopf- und Ohrschmerzen, Ohrensausen, kein Schwindel. Es erfolgte glatte Heilung innerhalb drei Wochen mit einer Hörschärfe von v 1 *m*. Nach der Heilung ging der Pat. wieder ins Feld.

Nach einigen Wochen, während welcher P. heftigen Detonationen ausgesetzt war, entwickelten sich sehr starke Kopfschmerzen, überaus quälende subjektive Geräusche und Schlaflosigkeit. Das Hörvermögen nahm rapid ab. Der Kranke, der neuerlich zu uns kam, ergab rechterseits nur mehr ein Hörvermögen für überlaute Konversationssprache am Ohr.

Epikrise: In diesem Falle ist wie in vielen anderen der Schußkanal knapp unter dem äußeren Gehörgang nach außen vom Facialiskanal durch den Warzenfortsatz verlaufen. Die Verletzung hat indirekt zu einer rechtsseitigen Cochlearisaffektion geführt. Das linke Ohr ist normal geblieben. Der weitere Felddienst hat das linke Ohr normal gelassen, während die neuerlichen Detonationen am rechten Ohr, dessen Cochlearis offenbar einen Locus minoris resistentiae dargestellt hat, zu einer weiteren Herabsetzung der Hörschärfe, somit zu einem Fortschreiten der Cochlearisaffektion geführt haben. Die Behandlung blieb ohne jeden Erfolg, eine Besserung der Hörschärfe wurde nicht mehr erzielt. Über die anatomischen Veränderungen, welche derartigen Innenohraffektionen zugrunde liegen, wird an anderem Orte gesprochen werden.

Digitized by Google
Original from UNIVERSITY OF CALIFORNIA
Generated on 2019-10-24 15:37 GMT / http://hdl.handle.net/2027/uc1.b3252765
Public Domain in the United States, Google-digitized / http://www.hathitrust.org/access_use#pd-us-google

Daß auch Schädeldurchschüsse, die das Mittelohr treffen, notwendigerweise mit bedeutenden Ohrschädigungen verbunden sein müssen, haben mehrere Fälle bewiesen. Recht charakteristisch ist der folgende:

Es handelte sich um einen Gewehrprojektilschädeldurchschuß; Einschußnarbe am linken Jochbein, Ausschußnarbe am linken Warzenfortsatz. Der Gehörgang zeigt normale Konfiguration, keinerlei Narbe. Der Kranke, der drei Monate nach geheilter Verletzung zu uns kam, ergab zu dieser Zeit rechterseits normale Hörschärfe, links bei normalem otoskopischen Befund eine traumatische Innenohraffektion mit einer Hörschärfe von v 4 *m*. Unter zweimonatlicher Lokalbehandlung, deren bedeutendste Komponente in Körperruhe und Galvanisation des Octavus bestand, besserte sich die Hörschärfe auf dem linken Ohr bis auf v 6 *m*. Der Kranke ist frontdiensttauglich entlassen worden.

Fall 475

betrifft einen Gewehrkugeldurchschuß des Kopfes mit Einschuß im linken Unterkiefer 1 *cm* von der Mittellinie und Ausschuß am linken Warzenfortsatz. Seit der Verletzung sind die Kieferbewegungen überaus gestört. Maximale Schneidezahndistanz 1 *cm*. Der Kranke, der 14 Tage nach erfolgter Verletzung zu uns kam, zeigt links eine traumatische Durchlöcherung des Trommelfells. Das rechte Ohr war normal. Die Hörschärfe war rechts normal, links nur unwesentlich verringert. Der Fall ist ideal geheilt und mit normaler Hörschärfe entlassen worden.

Daß es sich bei der Ruptur um eine traumatische gehandelt hat, unterlag nach dem otoskopischen Bilde keinem Zweifel. Die traumatische Ruptur ist hier wohl durch den Durchschuß des Warzenfortsatzes oder die Detonation zustande gekommen.

In einem anderen Falle (482) von Schädeldurchschuß (Einschuß Jochbein, Ausschuß Warzenfortsatz) kam es zur traumatischen Durchlöcherung des rechten Trommelfells. Das innere Ohr beider Seiten ist intakt geblieben.

Gruppe VI.

Durchschüsse des Mittelohres: Einschuß an der Wange, Ausschuß am Ohre oder in der Ohrgegend (oder in umgekehrter Richtung).

Auch in dieser Gruppe sind die rechte und die linke Ohrseite gleich häufig beteiligt. Sämtliche Verletzungen sind durch Gewehrprojektile verursacht. Unmittelbar nach der Verletzung ist in der Mehrzahl der Fälle als Hauptsymptom bedeutender Blutverlust durch den Wundkanal, nur in einigen wenigen Bewußtlosigkeit verzeichnet. Der Trommelfellbefund war zur Zeit der Einlieferung der Pat. (6—8 Wochen nach erfolgter Verletzung) in der Mehrzahl der Fälle annähernd normal, in den übrigen war das Trommelfell perforiert, in einem Falle durch traumatische Zerreißung fast völlig zugrunde gegangen bei vollkommen intakt gebliebenem Hammer.

Digitized by Google
Original from UNIVERSITY OF CALIFORNIA
Generated on 2019-10-24 15:37 GMT / http://hdl.handle.net/2027/uc1.b3252765
Public Domain in the United States, Google-digitized / http://www.hathitrust.org/access_use#pd-us-google

Auffallend sind in dieser Gruppe von Fällen die besondere Häufigkeit der Miterkrankung des gesamten Labyrinthes. Die Grade der Erkrankung des Cochlearapparates entsprechen den der vorgenannten Gruppe. Nur ein besonders schwerer Fall ist bemerkenswert, in welchem auf der Verletzungsseite Taubheit, auf der Gegenseite hochgradige Schwerhörigkeit (v a. c.) eingetreten ist. Der statische Apparat wies in den verschiedenen Fällen verschiedene Grade der Erkrankung auf. Vorherrschend ist der durch Spontannystagmus nach der kranken Seite, Schwindelanfälle und Gleichgewichtsstörungen repräsentierte Symptomenkomplex. In einem Falle bestand auf der Verletzungsseite nahezu aufgehobene Reflexerregbarkeit mit anfallsweise auftretendem Nystagmus nach der gesunden Seite und Anfällen von Labyrinthschwindel. Außer den Ohrsymptomen sind zu erwähnen: Störungen des Sehvermögens, Facialislähmung, neurotischer Schwindel, Kopfschmerzen, vom Ohre ausstrahlende Schmerzen (auch lange nach Heilung aller entzündlichen Erscheinungen). Die traumatische Durchlöcherung des Trommelfelles ist in einem Teile der Fälle bestehen geblieben. Ein Fall, der mit Eiterung aus dem Mittelohre, vollkommenem Trommelfelldefekt und Ulceration des inneren Gehörgangendes eingeliefert wurde, ist mit Neomembranbildung am medialen Ende des knöchernen Gehörganges ausgeheilt.

Die Fälle dieser Gruppe wie auch die Fälle der Gruppe V sind nach erfolgter Heilung und Kräftigung durch Landaufenthalt als dienstuntauglich (C) entlassen worden (heranziehbar zu leichten Hilfsdiensten, aus dem Militärverband nicht auszuscheiden).

Aus den Krankengeschichten.

Fall 56.

Linksseitiger Gewehrkugeldurchschuß des Kopfes. Linksseitige sofortige Ertaubung. Rechts hochgradige Schwerhörigkeit, die im Verlaufe von einigen Wochen in komplette Taubheit überging. Reizerscheinungen von Seiten des linken statischen Labyrinthes.

P. Adalbert, Inf.-Reg. Nr. 20, 4. Komp.. Inf., geb. 1890 zu Zukowizu (Galizien), zugegangen am 15. XII. 1914 (k. u. k. Garnisonsspital Nr. 2).

Anamnese vom 15. XII. 1914: Gewehrkugeldurchschuß des Schädels bei Iwangorod am 24. X. 1914. Unmittelbar nach der Verletzung Bewußtlosigkeit, großer Blutverlust. Seit der Verletzung ist das linke Ohr vollständig taub, das rechte Ohr hochgradig schwerhörig. Seit der Verletzung Kopfschmerzen, Schwindelanfälle und Sehstörungen.

Status vom 15. XII. 1914: Einschußnarbe zwei Finger breit hinter der linken Ohrmuschel, Ausschußnarbe an der linken Wange, drei Querfinger vom Mundwinkel entfernt, in der Höhe desselben.

Digitized by Google
Original from UNIVERSITY OF CALIFORNIA
Generated on 2019-10-24 15:37 GMT / http://hdl.handle.net/2027/uc1.b3252765
Public Domain in the United States, Google-digitized / http://www.hathitrust.org/access_use#pd-us-google

Otoskopischer Befund: Trommelfelle normal. Beiderseitige komplette Taubheit Spontannystagmus nach links. Reflexerregbarkeit rechts normal, links gering pathologisch gesteigert.

Epikrise: Der Schußkanal ging in diesem Falle knapp unter der linken Trommelhöhle durch. Die Verletzungsfolgen waren in diesem Falle auf der Seite des Durchschusses besonders schwer. Es ist sofort Ertaubung eingetreten, auf der Gegenseite bestand zunächst eine hochgradige Schwerhörigkeit, die im Verlaufe von einigen Wochen in vollständige und bleibende Taubheit übergegangen ist.

In einem Falle (481) von Schädeldurchschuß (Einschuß rechte Wange, ein Querfinger breit nach außen von der Nasenbasis. Ausschuß am rechten Warzenfortsatz mit Durchschuß des äußeren Gehörganges) hat die Verletzung zur gänzlichen Zerreißung des Trommelfells geführt. In der Anamnese wird auch Eiterfluß durch 14 Tage angegeben. Der Fall ist mit Neomembran in der Tiefe des äußeren Gehörganges zur Heilung gekommen. Außerdem bestand in diesem Falle eine Octavusaffektion auf der Seite der Verletzung mit einer Hörschärfe von v 20 *cm*.

In einem Falle (677) von Mittelohrdurchschuß mit Einschuß an der Wange waren folgende Erscheinungen zu konstatieren: Mundsperre, Facialislähmung, chronische Periostitis an der Ausschußstelle mit ausstrahlenden Schmerzen am Warzenfortsatz, traumatische Trommelfelldurchlöcherung, hochgradige Innenohraffektion (v am Ohr), zeitweise Reizerscheinungen von Seiten des statischen Labyrinthes. Das andere Ohr ist normal geblieben. Die periostitischen Beschwerden indizierten die Eröffnung des Warzenfortsatzes; es ergaben sich einzelne Zellen von altem Eiter und Granulationen erfüllt. Nach der Operation ist vollständige Heilung eingetreten.

In dem Falle (473) Klemens K., 26 Jahre alt, bestand ein Gewehrprojektildurchschuß; Einschuß am rechten Warzenfortsatz, Ausschuß an der rechten Wange. Es kam zu traumatischer Mittelohreiterung, Facialislähmung, zu rechtsseitiger Taubheit und linksseitiger hochgradiger Schwerhörigkeit (v a. c.). Als wir den Kranken zwei Monate nach erlittener Verwundung untersuchten, bestand leichtgradiger rotatorisch-horizontaler, kleinschlägiger Nystagmus nach beiden Seiten in Endstellung, jedoch weder Schwindel noch Gleichgewichtsverminderung.

Die Mittelohreiterung ist unter konservativer Behandlung zur Heilung gelangt mit bleibender nierenförmiger Durchlöcherung im unteren Anteil des Trommelfells. Der Hammergriff ist intakt geblieben. Eine Besserung der Hörschärfe konnte therapeutisch nicht erzielt werden. Es ist nicht ausgeschlossen, daß die Struktur des Warzenfortsatzes bei den Schußverletzungen desselben in der Frage der Labyrinthschädigung von Wichtigkeit ist. Bei Schußverletzungen pneumatischer Warzenfortsätze mit dünner Corticalis ist jedenfalls die Gefahr der Labyrinthschädigung geringer als bei dicker Corticalis und diploetischem oder sklerotischem Innengefüge. Nur so erklärt es sich, wenn man von der Detonationswirkung von Nahschüssen usf. absieht, daß in einzelnen Fällen von Schußverletzungen des Warzenfortsatzes das Innenohr nicht, in anderen bedeutend geschädigt worden ist.

Die Schußverletzungen des Mittelohres sind häufig mit vorübergehender Bewußtseinstrübung oder Bewußtseinsverlust verbunden, länger dauernde Ohnmacht ist jedoch selten. In einem Falle (641) von Gewehrdurchschuß des Kopfes (Einschuß

Generated on 2019-10-24 15:37 GMT / http://hdl.handle.net/2027/uc1.b3252765
Public Domain in the United States, Google-digitized / http://www.hathitrust.org/access_use#pd-us-google
Digitized by Google
Original from UNIVERSITY OF CALIFORNIA

im linken Warzenfortsatz, Ausschuß an der linken Wange, einen Querfinger lateral vom linken Nasenflügel) blieb der Verletzte sieben Stunden bewußtlos. Er erwachte mit hochgradigen Kopf- und Ohrenschmerzen. Schon am nächsten Tage zeigte sich Eiterfluß aus dem linken Ohre. Die Eiterung sistierte nach drei Wochen, doch blieb ein Hitzegefühl im linken Ohre zurück, das auch jetzt (zwei Monate nach erfolgter Verletzung) noch besteht. Pat. leidet jetzt an Kopfschmerzen der linken Schädelhälfte, Schwindel beim Gehen und bei kalter Witterung, sowie an linksseitiger Schwerhörigkeit.

Die Untersuchung ergab (zwei Monate nach der Verletzung) beide Trommelfelle erhalten. Die Mittelohreiterung war somit mit Wiederverschluß des Trommelfelles ausgeheilt. Auf der Seite der Verletzung besteht eine Innenohraffektion mit v 1 *m*. Der Cochlearapparat der rechten Seite ist normal. Es besteht spontaner rotatorischer Nystagmus nach links beim Blick nach links mit zeitweisem Labyrinthschwindel. Die Reflexerregbarkeit auf dem Drehstuhl ist für beide statische Labyrinthe fast aufgehoben (nach 10 Umdrehungen nur wenige nystaktische Zuckungen).

Die Durchschüsse des Mittelohres mit Ein- oder Ausschuß an der Wange sind gewöhnlich mit Mundsperre kombiniert, nicht selten bleibt auch monatelang ein Ödem der Wangen- oder Kieferhaut auf der Seite der Verletzung bestehen.

In einem Falle (709) von Schädeldurchschuß (Einschuß Wange, Ausschuß Warzenfortsatz) mit Durchschuß des äußeren Gehörganges kam es zur sofortigen Taubheit auf der Seite der Verletzung mit pathologischer Übererregbarkeit des statischen Labyrinthes und Schwindelanfällen. Das Ohr der anderen Seite ist normal geblieben.

Sofort einsetzende Taubheit ist fast typisch zu finden bei Ohrdurchschüssen mit Einschuß am Jochbein.

Taubheit, Unerregbarkeit des statischen Labyrinthes und traumatische Mittelohreiterung zeigte ein Fall (790) von Schädeldurchschuß mit Einschuß an der Wange und Ausschuß am Nacken; es bestand ein Durchschuß des Warzenfortsatzes und Facialislähmung. Das andere Ohr blieb normal.

Gruppe VII.

Durchschüsse des Mittelohres: Einschuß am Nacken, Ausschuß am Ohre oder in der Ohrgegend (oder in umgekehrter Richtung).

Ein hierhergehöriger Fall (698) zeigte vorübergehend homolaterale Koordinationsstörungen der linken oberen und unteren Extremität, die nach etwa zwei Wochen verschwanden und als Reizerscheinungen von Seiten der linken Kleinhirnhemisphäre, vielleicht veranlaßt durch traumatische Blutung, aufgefaßt werden müssen. Der Augenhintergrund war normal. Otoskopischer Befund annähernd normal.

In diesem Falle bestanden auf der Verletzungsseite komplette Taubheit und komplette Labyrinthausschaltung. Das Ohr der Gegenseite war

Digitized by Google
Original from UNIVERSITY OF CALIFORNIA
Generated on 2019-10-24 15:37 GMT / http://hdl.handle.net/2027/uc1.b3252765
Public Domain in the United States, Google-digitized / http://www.hathitrust.org/access_use#pd-us-google

normal. Die statischen Symptome sind in diesem Falle vollkommen geschwunden, die einseitige Taubheit und die Labyrinthausschaltung sind bestehen geblieben.

Pat. ist felddiensttauglich (A) entlassen worden.

In einem anderen Falle (700) von Gewehrprojektildurchschuß des Kopfes mit Durchschuß des linken Warzenfortsatzes und Ausschuß am rechten Nacken 2 *cm* unterhalb der Haargrenze führte die Verletzung gleichfalls zu linksseitiger Taubheit und bleibender Unerregbarkeit des statischen Labyrinthes. Das andere Ohr ist vollkommen normal geblieben.

(Fortsetzung folgt.)

Beitrag zur Verödung der Tubenschleimhaut bei Radikaloperation des Ohres und zur Tiefenbeleuchtung bei Operationen in der Tiefe.

Von Dr. **A. Blumenthal**, Berlin.

(Mit 2 Figuren.)

1.

Die Radikaloperation des Mittelohres, welche die Epidermisierung und Trockenlegung der Räume des Mittelohres anstrebt, wird außer anderen Momenten in Frage gestellt durch nicht zu beseitigende und häufig wiederkehrende Sekretion aus der Eustachischen Röhre. Besteht zur Zeit der Operation ein Katarrh derselben, dann wird sehr oft das Mittelohr überhaupt nicht trocken werden. Stellt sich der Katarrh durch einen Schnupfen oder eine Affektion des Nasenrachenraumes später ein, kann die Absonderung aus der Tube die frische Epidermisauskleidung der Mittelohrräume sehr leicht mazerieren. Sie kann es sogar dann, wenn infolge der Operation das aurale Tubenostium durch eine Membran verschlossen ist, die bei stärkerem Katarrh der Tube durchbrochen wird und nun für den Abfluß der Sekrete aus der Tube zum Mittelohr kein Hindernis mehr bildet. Man hat aus diesen Gründen auf verschiedene Weise versucht, einen festen Abschluß der Tube nach dem Mittelohr zu erzielen. Man hat mit kleinen scharfen Löffeln die Gegend des Tubenostiums angefrischt. Man hat auch versucht, kleine Elfenbeinstifte vom Mittelohr her in die Tube hineinzutreiben. Während das erste Verfahren den Nachteil hat, daß man wohl einen oberflächlichen Abschluß der Tube vom Mittelohr erzielen kann, aber fast niemals einen durch seine Ausdehnung zuverlässigen Verschluß herstellt, scheint mir das zweite Verfahren zu kompliziert zu sein. Ich ließ mir, von dem Wunsche ausgehend, ein Instrument zu haben, mit dem ich weit in die Tube eindringen und die Schleimhaut derselben zerstören konnte, so daß weitgehende Adhäsionen und Verödungen zwischen

Digitized by Google
Original from UNIVERSITY OF CALIFORNIA
Generated on 2019-10-24 15:37 GMT / http://hdl.handle.net/2027/uc1.b3252765
Public Domain in the United States, Google-digitized / http://www.hathitrust.org/access_use#pd-us-google

den Wänden die Folgen sein mußten, folgenden Tubenkratzer herstellen (bei der Firma Löwenstein, Berlin, Ziegelstraße).

Derselbe ist gearbeitet wie ein im Winkel von etwa 135° abgebogener Watteträger mit bequemem Griff. Der Arm, welcher vorne die ungefähr $1^1/_2$ *cm* lange Riefelung trägt, ist $6^1/_2$ *cm* lang, der Teil des Griffendes vom Griffe bis zum Winkel ist etwa 2 *cm* lang. Der Stab, welcher die Riefelung trägt, und die Riefelung selbst hat ungefähr 2 *mm* Durchmesser. Die Riefelung verjüngt sich ein wenig nach vorne, aber nicht ganz spitz. Die Riefelung unterscheidet sich von der des gewöhnlichen Watteträgers durch ihre möglichst große Schärfe. Es ist bei guter anatomischer Orientierung nach Abschluß der Knochenoperation nicht schwer, die Riefelung in das Tubenostium einzuführen und durch Hin- und Herbewegen mit

Fig. 1.

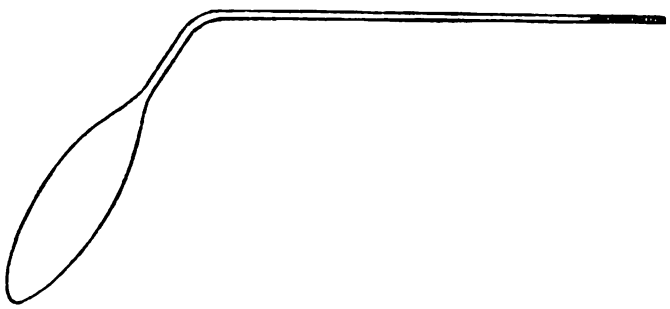

mäßigem Druck auf die Schleimhaut dieselbe vermittelst der scharfen Kanten zu zerstören. Man ist, besonders bei einigermaßen weiten Tuben, erstaunt, wie weit man in das Tubenostium eindringen kann. Ich habe auf diese Weise bei einer Reihe von Radikaloperationen die Schleimhaut der Tube zerstört und nie mehr eine Tubeneiterung gesehen. Ein Sektionsfall, bei dem ich später den anatomischen Nachweis der Adhäsionen erbringen konnte, stand mir nicht zur Verfügung. Bei Kindern müßte man, um wirksam in die Tube eindringen zu können, der Riefelung einen etwas geringeren Durchmesser geben. Dann ist allerdings größere Vorsicht geboten, weil man bei unvorsichtigem Arbeiten eine noch dünnere Riefelung abbrechen kann. Das könnte besonders dann geschehen, wenn man das Instrument in falscher Richtung verschieben will. Deswegen ist es gut, sich das Gefühl für die Richtung des Tubenverlaufes bei seitlich liegendem Kopfe erst einige Male am Präparat zu verschaffen. Sonst ist man geneigt, das Instrument zu sehr in der Richtung des Querdurchmessers des Kopfes statt nach unten vorne vorschieben zu wollen.

Digitized by Google
Original from UNIVERSITY OF CALIFORNIA
Generated on 2019-10-24 15:37 GMT / http://hdl.handle.net/2027/uc1.b3252765
Public Domain in the United States, Google-digitized / http://www.hathitrust.org/access_use#pd-us-google

2.

Um uns beim Operieren oder Untersuchen in der dunklen Tiefe das Gebiet zu erleuchten, bedienen wir uns der Stirnlampe oder des Reflektors. Wenn diese Beleuchtungsmethode auch im allgemeinen ihren Zweck erfüllt, mehr Licht in die Tiefe zu werfen, als dort durch die natürliche Tageshelle vorhanden ist, so reicht meines Erachtens für viele Dinge dieser Grad der Beleuchtung nicht völlig aus, um wirklich ein klares Bild des Gebietes zu erhalten. Ich erinnere bei der Ohrchirurgie an die Kontrollierung der Promontorialwand, an die Freilegung des Labyrinths und des Meatus acusticus internus. Wie muß man sich selbst mit ausgezeichneten

Fig. 2.



scharfen Augen oft quälen, um bei der Beleuchtung mit der Stirnlampe in der Tiefe nichts zu übersehen. Wie spärlich wird oft bei Kieferhöhlen mit großen Buchten, bei hinteren Siebbeinoperationen von außen, bei Keilbeinoperationen, bei Hypophysisoperationen das Operationsfeld beleuchtet, wenn man sich der Stirnlampe bedient. Desgleichen werden bei der Bronchoskopie die Lichtstrahlen, die man von oben in das Rohr hineinfallen läßt, in der Tiefe erheblich abgeschwächt. Noch schwerer ist das Sehen in der Tiefe für den Assistenten, besonders bei Ohr- und Nasenoperationen, weil er sich selbst nicht das Licht mit der Stirnlampe des Operateurs in die Tiefe des Operationsgebietes dorthin werfen kann, wo er sehen will. Aus diesem Grunde ließ ich mir zur besseren Beleuchtung in der Tiefe, dort, wo mir die Stirnlampe nicht auszureichen schien, von der Firma Löwenstein (Berlin, Ziegelstraße) ein Beleuchtungsstäbchen mit elektrischem Lämpchen und Kabel herstellen, das selbst in recht enge

Digitized by Google
Original from UNIVERSITY OF CALIFORNIA
Generated on 2019-10-24 15:37 GMT / http://hdl.handle.net/2027/uc1.b3252765
Public Domain in the United States, Google-digitized / http://www.hathitrust.org/access_use#pd-us-google

Höhlen einzuführen ist und die Beleuchtungsquelle in unmittelbare Nähe der Gegend bringt, welche man sich ansehen will.

Es besteht aus einem 2 *mm* dicken Metallstäbchen, das winklig abgebogen ist. Das etwa 20 *cm* lange Ende, dem man natürlich auch beliebige Länge geben kann, trägt vorne aufgeschraubt ein etwa $2^1/_2$ *cm* langes elektrisches Lämpchen von 4 *mm* Dickendurchmesser (an seiner dicksten Stelle). Das kurze Ende des Stäbchens trägt das Verbindungsstück V mit dem Kabel K. Das Kabel hat eine Knopfvorrichtung, die den Strom ein- oder ausschaltet. Der eigentliche Beleuchtungsstab ist sterilisierbar, weil er vollkommen in Alkohol gelegt werden kann. Ist er mit dem Kabel verbunden, so kann man um das letztere eine sterile Kompresse festklemmen. Dadurch wird es praktisch in Bezug auf Infektion ungefährlich. In dieser Weise kann der Beleuchtungsstab vom Operateur selbst gebraucht werden. Will man ganz einwandfrei arbeiten, läßt man den Beleuchtungsstab von einem dritten bedienen. Im allgemeinen gebraucht man ihn in der Oto- und Rhinologie nur dort, wo von einem sterilen Operationsgebiet nicht die Rede ist. Es gewährt eine große Befriedigung, Einzelheiten in aller Deutlichkeit sehen, beurteilen und anderen demonstrieren zu können, wie es einem beim Gebrauch der gewöhnlichen Stirnlampe nicht möglich ist. Der federnde Beleuchtungsstab mit dem Lämpchen ist natürlich durch seinen schlanken Bau ziemlich empfindlich. Deswegen muß man ihn bei der Verpackung vorsichtig behandeln und auch bei der Einschaltung des Stromes vom Multostat aus vorsichtig zu Werke gehen. Eine Taschenbatterie als Stromquelle ist nicht gefährlich und ist schon aus dem Grunde in vielen Fällen vorzuziehen, weil man sich des Beleuchtungsstäbchens nur zeitweise bedient und sonst die Stirnlampe als Lichtquelle benutzt. Ich glaube, daß das Lämpchen an dem beschriebenen Beleuchtungsstab nicht nur beim Untersuchen und Operieren in den Kopf- und Halshöhlen gute Dienste leisten wird, sondern auch überall am Körper, wo man in großer Tiefe zu arbeiten hat.

Vereinsberichte.

Österreichische Otologische Gesellschaft.

Sitzung vom 30. April 1917.

Vorsitz: V. Urbantschitsch.
Schriftführer: E. Urbantschitsch, dann G. Bondy.

I. E. Urbantschitsch: **Isolierte Cholesteatomperle am inneren Ende der unteren Gehörgangswand.**

Der Infanterist, der Pat. der VI. Abt. des k. u. k. Garnisonsspitales Nr. 2 ist, war vor 3 Jahren auf der hiesigen Ohrenklinik wegen chronisch-eitriger

Digitized by Google
Original from UNIVERSITY OF CALIFORNIA
Generated on 2019-10-24 15:37 GMT / http://hdl.handle.net/2027/uc1.b3252765
Public Domain in the United States, Google-digitized / http://www.hathitrust.org/access_use#pd-us-google

Mittelohrentzündung rechterseits mit bestem Erfolge operiert worden. Seither keine Eiterung mehr; keinerlei Beschwerden außer hochgradiger Schwerhörigkeit. Bei der Untersuchung fand ich eine ausgeheilte Radikaloperationshöhle. Am Übergang der unteren Gehörgangswand ins Cavum hypotympanicum sitzt eine isolierte kirschkerngroße Cholesteatomperle.

Fig. 1.

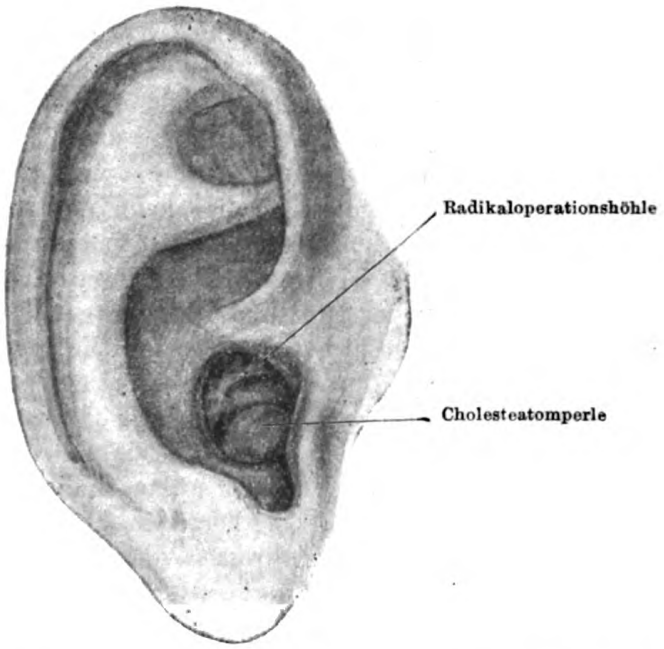

Wegen der seltenen Lokalisation und des selten schönen otoskopischen Bildes erlaube ich mir, den Fall zu demonstrieren.[1]) (S. Abbildung 1.)

II. Ruttin: **Spontaner Liquorabfluß aus einer Bogengangfistel.**

J. N., 4 Jahre. Aufnahme auf die Klinik am 3. IV. 1917.

Im Alter von 2 Monaten bekam Pat. Ohrenfluß rechts. Keine Kinderkrankheiten. Seit dem 31. III. 1917 stärkerer Ohrenfluß, Ohrenschmerzen rechts, zeitweise Fieber. Kein Schwindel, kein Kopfschmerz.

Befund bei der Aufnahme: Rechtes Ohr: Dicke, nicht fötide Eiterung. Hintere obere Gehörgangswand gesenkt. Einblick in die Tiefe wegen der Schwellung und Senkung der hinteren oberen Gehörgangswand unmöglich. Druckempfindlichkeit am hinteren Rand des Warzenfortsatzes.

5. IV. 1917: Um ½10 Uhr vm. plötzlich spontaner Abfluß einer farblosen Flüssigkeit (Liquor), die kontinuierlich tropfenweise abfließt. Der Abfluß hat bis zum Beginne der Operation (11 Uhr vm.) noch nicht aufgehört. Kein Nystagmus, keine Klopfempfindlichkeit des Schädels, keine Druckempfindlichkeit des Nackens, keine Nackensteifigkeit. Augenmuskeln frei.

[1]) Nachtrag bei der Korrektur: Die Cholesteatomperle wurde am 4. Mai in toto ausgeschält.

Digitized by Google
Original from UNIVERSITY OF CALIFORNIA
Generated on 2019-10-24 15:37 GMT / http://hdl.handle.net/2027/uc1.b3252765
Public Domain in the United States, Google-digitized / http://www.hathitrust.org/access_use#pd-us-google

Pupillen reagieren auf Licht und Akkommodation. Keine Dermographie. Bauchdeckenreflexe, Patellarreflexe stark erhöht, Cremasterreflex nicht auslösbar. Kein Fußklonus. Babinski rechts. Waden nicht besonders druckempfindlich. Sensibilität am ganzen Körper eher gesteigert. Bei der Prüfung der Sensibilität macht er Abwehrbewegungen. Puls 80, sehr schwach, Temperatur 37,2°. Auf Fragen und Ansprechen reagiert er nicht, scheint aber bei sich zu sein. Sitzt aufrecht und verlangt Verschiedenes richtig. Die Pflegerin hat schon seit einigen Tagen bemerkt, daß er häufig gähnt. Genaue Hörprüfung unmöglich, Hörvermögen sicher vorhanden.

Operation (Ruttin) 5. IV. 1917: Typischer Hautschnitt. Gleich beim ersten Meißelschlag quillt dicker Eiter unter starkem Druck hervor. Aufmeißelung. Der ganze Warzenfortsatz ist mit einem verjauchten Cholesteatom gefüllt, welches die natürliche Radikaloperation ausgeführt hat. Am hinteren Rand der Höhle liegt der Sinus auf etwa 1 *cm* Länge frei und ist mit grauroten Auflagerungen bedeckt. Nach Ausräumung des Cholesteatoms zeigt sich am horizontalen Bogengang eine kreisrunde, weniger als stecknadelkopfgroße Fistel, aus welcher kontinuierlich während der ganzen Operation Liquor abfließt. Ausgedehnte Freilegung der Dura der mittleren und hinteren Schädelgrube zur Inspektion der Dura, die nirgends verändert ist. Weitere Freilegung des Sinus nach oben und unten bis ins Gesunde. Es ist ganz eindeutig, daß der Liquor nur aus der Fistel stammt. Plastik. Verband.

Untersuchung des aufgefangenen Liquors (med.-chem. Institut Prof. Mauthner): „Trübe Flüssigkeit vom spezifischen Gewicht 1,010, schwach alkalischer Reaktion, geringem Eiweißgehalt. Sediment: Viel Eiterkörperchen, desquamierte Plattenepithelzellen, Krystalle von phosphorsaurem Kalk, rote Blutkörperchen. Keine reduzierende Substanz, kein Serumglobulin. — Ob Liquor cerebrospinalis vorliegt, kann nach obigem Befunde nicht entschieden werden."

Eiter aus dem Warzenfortsatz: Bakteriologischer Befund (Professor Wiesner): Streptococcus pyogenes.

5. IV. 1917: Abends reichlicher Abfluß von Liquor.

6. IV. 1917: Reichlicher Abfluß von Liquor.

7. IV. 1917: Temperatur 39,9°. Puls 120. Kopfschmerzen. Nacken empfindlich bei aktiven und passiven Bewegungen. Pupillen gleich weit, reagieren auf Licht und Akkommodation. Kopfnerven frei. Keine grobe Sensibilitätsstörung, vielleicht gesteigert. Dermographie. Bauchdeckenreflexe, Patellarreflexe stark erhöht. Cremasterreflexe beiderseits auslösbar. Kein Fußklonus. Babinski nicht sicher. Waden druckempfindlich, Kernig beiderseits positiv.

Seit gestern Abend hat der Liquorabfluß aufgehört.

8. IV.: V. W. In der Wundhöhle reichlich eitriges fötides Sekret. Kein Liquorabfluß. Hörvermögen sicher vorhanden. (Temperatur siehe Kurve Fig. 2.) Lumbalpunktion: Liquor klar unter sehr starkem Druck.

9. IV. bis 11. IV.: Status idem. Vom 13. IV. (siehe Kurve Fig. 2) normaler Verlauf.

Lumbalpunktat: Bakteriologischer Befund (Prof. Wiesner): Von Proteus überwachsen.

3. V. 1917: Seit 3 Tagen leichte Facialisparese. Kalorische Reaktion negativ. Scheint nicht zu hören. Lärmapparat im linken Ohr, antwortet

Digitized by Google
Original from UNIVERSITY OF CALIFORNIA
Generated on 2019-10-24 15:37 GMT / http://hdl.handle.net/2027/uc1.b3252765
Public Domain in the United States, Google-digitized / http://www.hathitrust.org/access_use#pd-us-google

Pat. auf Fragen der Mutter nicht, während er ohne Lärmapparat prompt antwortet. Kalorische Reaktion negativ. Kein Fistelsymptom.

Meines Wissens ist in der Literatur kein solcher Fall bekannt. Es handelt sich um einen ganz plötzlichen spontanen Liquorabfluß aus einer Bogengangsfistel. Vor der Operation mußte ich eher an einen spontan durchgebrochenen Hirnabsceß denken. Ob die Fistel im Bogengang, um die es sich tatsächlich handelte, zur Zeit des plötzlichen Liquorabflusses bereits bestanden hatte und nur verlegt war oder erst entstand, läßt sich nicht

Fig. 2.

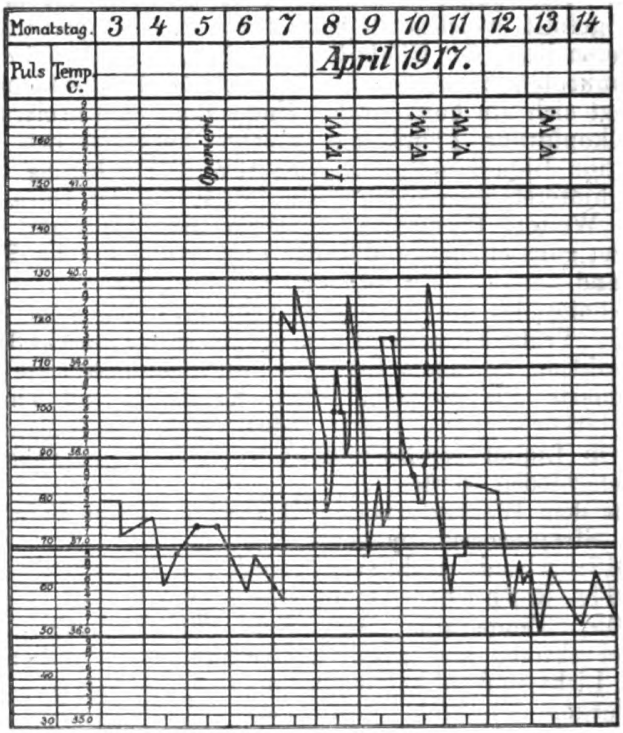

entscheiden. Interessant ist das Auftreten von Fieber und meningealen Symptomen nach der Operation bei plötzlichem Sistieren des Liquorabflusses. Das Fieber und die meningealen Symptome gingen allerdings in einigen Tagen wieder zurück, ohne daß es wieder zu Liquorabfluß gekommen wäre. Interessant ist auch, daß es wahrscheinlich in den Tagen der meningealen Symptome zur symptomlosen Labyrinthausschaltung kam.

III. Kuttin: **Fall von kongenitaler Taubstummheit mit erhaltener kalorischer und Drehreaktion, mit Fehlen der Zeigereaktion bei erhaltener Fallreaktion.**

J. B., 18 Jahre, ist taubstumm geboren, besuchte die Taubstummenschule. Beide Eltern (der Vater ist Schuhmacher) sind taubstumm, ebenso zwei Brüder, von denen einer 16, der andere 10 Jahre alt ist. Er hat

Digitized by Google
Original from UNIVERSITY OF CALIFORNIA
Generated on 2019-10-24 15:37 GMT / http://hdl.handle.net/2027/uc1.b3252765
Public Domain in the United States, Google-digitized / http://www.hathitrust.org/access_use#pd-us-google

keinerlei Beschwerden seitens seiner Ohren, keinen Kopfschmerz, keinen Schwindel, kein Ohrensausen. Trommelfell beiderseits normal. Vollständige Taubheit für Sprache, alle Töne der kontinuierlichen Stimmgabelreihe, alle Töne der Urbantschitsch'schen Harmonika. Kein spontaner Nyst., kein spontanes Vorbeizeigen. Kein Hennebert, weder rechts, noch links.

Kalorische Reaktion rechts: Nach sehr langer Spülung ganz geringer Nystagmus, dabei kein Vorbeizeigen, kein Schwindel, Romberg, aber kein typisches Fallen.

Nach R.-Drehung Ny l ← 7". Kein Schwindel.

Nach L.-Drehung Ny → r 7". Kein Schwindel.

Nach R.-Drehung mit vorgeneigtem Kopf Ny l↻6". Kein Schwindel, Kopfneigung nach rechts.

Nach L.-Drehung mit vorgeneigtem Kopf Ny ↻r 11". Kein Schwindel, Kopfneigung nach links.

Nach R.-Drehung mit rechtsgeneigtem Kopf Ny ↓ 10". Kein Schwindes, Kopfneigung nach links.

Nach R.-Drehung mit linksgeneigtem Kopf Ny ↑ 6". Kein Schwindel, Kopfneigung nach vorwärts.

Nach R.-Drehung: Kein Vorbeizeigen.

Nach L.-Drehung: Kein Vorbeizeigen.

Nach R.-Drehung mit vorgeneigtem Kopf: Kein Vorbeizeigen, Sturz nach rechts.

Nach L.-Drehung mit vorgeneigtem Kopf: Kein Vorbeizeigen, Sturz nach links.

Nach R.-Drehung mit rechtsgeneigtem Kopf: Kein Vorbeizeigen, Sturz nach rückwärts.

Nach R.-Drehung mit vorgeneigtem Kopf: Kein Vorbeizeigen, Sturz nach vorwärts.

Am Ende der Drehungen tritt Übelkeit auf.

Dabei war es gleichgültig, ob 10- oder 20mal, ob rasch oder langsam gedreht wurde. Die Sturzbewegung war allerdings nicht heftig, trat auch nicht in Erscheinung, wenn Pat. auf dem Sessel sitzen blieb und die Kopflage nach dem Drehen durch Aufrichten änderte, sondern erst dann, wenn er nach dem Drehen rasch aufstand.

Leichte Facialisparese links, nur sichtbar, wenn man den Kunstgriff anwendete, den ich seinerzeit angegeben habe, daß man den Kopf stark rückwärts beugen und die Augen langsam schließen läßt.

Augenbefund (O. Ruttin): Fundi normal. Astigmatische Hypermetropie. — Wassermann: negativ.

Röntgenbefund (Dr. Lilienfeld, Zentralröntgeninstitut):

Ergebnis der Untersuchung: Keine sicheren Anhaltspunkte für die Annahme einer pathologischen Skelettveränderung.

Einzelheiten: I. Gestalt: Neigung zur Turrikephalie. II. Kapsel: Ihre Dicke entspricht der Norm, bloß an den Schläfen erscheint sie verdickt. III. Impressiones digitatae: Leichte Vermehrung der temporalen. IV. Sella turcica: 1. Gestalt: halbkugelig. 2. Dorsum und Processus clinoidei post.: Leichte Neigung nach vorne, keine Anzeichen von Usur. 3. Processus clinoidei ant.: Keine Besonderheiten. V. Pneumatische Räume: Keine Besonderheiten. VI. Rechter und linker Gehörgang: Keine Besonderheiten.

Digitized by Google
Original from UNIVERSITY OF CALIFORNIA
Generated on 2019-10-24 15:38 GMT / http://hdl.handle.net/2027/uc1.b3252765
Public Domain in the United States, Google-digitized / http://www.hathitrust.org/access_use#pd-us-google

Es handelt sich also um einen nach der Anamnese jedenfalls kongenital Taubstummen, bei dem das Hörvermögen ohne jeden Hörrest vollständig verloren gegangen, aber die calorische und Drehreaktion beiderseits wenn auch schwach erhalten ist. Dabei fehlt das Vorbeizeigen bei allen Reaktionen vollständig, während die Sturzbewegungen nach den verschiedenen Drehungen typisch sind, auch tritt nach den Drehungen Übelkeit auf. Dieser Fall zeigt ebenso wie der vorher vorgestellte, daß die Zeige- und Fallreaktion nicht immer beide vorhanden sind oder ausfallen, sondern daß eine dieser Reaktionen unabhängig von der anderen fehlen kann. Wie es scheint, wird die Zeigereaktion leichter geschädigt als die Fallreaktion.

IV. G. Bondy demonstriert das Präparat eines Falles von **Pharynxcarcinom.** Der 47jährige Sanitätssoldat F. Schr. erkrankte anfangs August 1916 in Sopron an Schmerzen und eitrigem Ausfluß aus dem rechten Ohre und wurde am 16. I. 1917 zur spezialärztlichen Behandlung an die Ohrenklinik transferiert. Der damals erhobene Befund war: Linkes Ohr normal. Rechte Ohrmuschel infolge großer fluktuierender Schwellung am Warzenfortsatz abstehend, reichliche rahmige Eiterung aus dem Gehörgange. Trommelfell rot, geschwollen, vorgewölbt, ohne Details, Perforation vorne unten. Starke Senkung der hinteren oberen Gehörgangswand. — Am 18. I. Aufmeißelung des Warzenfortsatzes. Große Eiterhöhle im Knochen, die Dura wird nirgends freigelegt. Breite Eröffnung des Antrums, primäre Klammernaht der Hautwunde bis auf den unteren Winkel. 4 Tage später klagt Pat. über Doppeltsehen, als dessen Ursache eine rechtsseitige Abducenslähmung festgestellt werden konnte. Fundi normal. Kein Kopfschmerz, keine meningitischen Symptome. Die Lumbalpunktion ergibt klaren Liquor unter normalem Druck. Am 5. II. (18 Tage nach der Operation) war die Wunde vollständig geschlossen, Trommelfell und Hörweite normal. Die Abducenslähmung bestand unverändert weiter. Am 25. II. trat eine starke peritonsilläre Schwellung auf. Drüsenpaket am Unterkieferwinkel. Eine am folgenden Tage vorgenommene Incision der Schwellung war ohne Resultat, dabei fiel eine gewisse Derbheit des Gewebes auf. Nach wenigen Tagen hatte diese Schwellung wieder beträchtlich abgenommen, ohne sich jedoch in der Folgezeit gänzlich zu verlieren. Am 17. IV. traten die ersten Symptome einer eitrigen Meningitis auf, der der Pat. nach 5 Tagen erlag.

Der ganze Krankheitsverlauf schien mit ziemlicher Deutlichkeit auf das Bestehen eines tiefgelegenen Eiterherdes hinzuweisen, der sowohl zur Abducenslähmung, zu einer Eitersenkung gegen die Tonsille und schließlich zur Meningitis geführt hatte. Um so überraschender war das Ergebnis der Obduktion (Prof. v. Wiesner): Karzinom des Pharynx, auf den Knochen übergreifend und durch die rechte mittlere Schädelgrube durchbrechend. Tumormetastasen in der rechten Tonsille und in den rechtsseitigen Halslymphdrüsen. Eiterung in der rechten Kieferhöhle, Fortleitung des Eiters entlang des Tumors unter der Dura mater in die rechte mittlere Schädelgrube. Eitrige Leptomeningitis. (Demonstration des Präparates.)

Diskussion.

G. Alexander berichtet über einen Fall von Sarkom der rechten Tonsille und des weichen Gaumens bei einem 4jährigen Kinde. Dasselbe

Digitized by Google
Original from UNIVERSITY OF CALIFORNIA
Generated on 2019-10-24 15:38 GMT / http://hdl.handle.net/2027/uc1.b3252765
Public Domain in the United States, Google-digitized / http://www.hathitrust.org/access_use#pd-us-google

war mit Suffokationserscheinungen auf die Klinik Chiari gebracht worden. Die von Harmer vorgenommene Incision der enorm geschwollenen Tonsille ergab nur Blut, aber keinen Eiter. Drei Tage später sah Alexander das Kind zum ersten Male. Es bestand eine Otitis mit Abgang einer eiterähnlichen Flüssigkeit aus dem Gehörgange, wobei der Eiter aus der Tubengegend nachquoll. Bald scheinbare Abschwellung und Stillstand der Eiterung. Zwei Monate später war das Sarkom vom Rachen durch die Tube in die Trommelhöhle und in den äußeren Gehörgang gedrungen. Es ist also ein topographisch gleicher Fall wie der von Bondy, nur hier Sarkom und bei Bondy Carcinom.

V. O. Beck: **Ausgedehnte Splitterung der Kieferhöhle, speziell der orbitalen Wand nach Schrapnellfüllkugelverletzung und Fistel am Alveolarfortsatz.**

Der 24jährige Einj.-Freiw. W. wurde Ende Juni an der Kärntner Front durch eine Schrapnellfüllkugel im Gesichte verletzt. Der Einschuß befindet sich in der Mitte des unteren Orbitalrandes. Daselbst ist gegenwärtig eine dicke, callöse, strahlige Narbe. Beim 1. Molar verließ die Kugel den Oberkiefer, schlug diesen heraus, ging durch den Hals und blieb unter der Haut der linken Schulter stecken.

Am 11. VII. wurde der Pat. in Laibach operiert. Es wurden die Sequester entfernt und ein Gummidrain durch die Einschußöffnung und die Ausschußöffnung am 1. Molar durchgezogen. Der Mann trug diesen Drain 3 Monate und wurde täglich mit Wasserstoffsuperoxyd gespült. Hernach wurde die Drainage weggelassen, die Einschußöffnung schließen gelassen und die Reinigung der stets noch stark eiternden Kieferhöhle mittelst eines Röhrchens von der Fistel am Molar durchgeführt.

Bei der Aufnahme auf die Ohrenabteilung des Garnisonsspitals Nr. 5 in Brünn bestand folgender Befund: An der Einschußöffnung eine dicke strahlige, dem unteren Orbitalrand adhärente Narbe; an der Stelle des fehlenden 1. Molarzahnes eine für eine dicke Sonde bequem passierbare, mit dicker Epidermis ausgekleidete Fistel, aus der sich ständig dicker, leicht fötider Eiter entleert. Die Spülung der Kieferhöhle von dieser Fistel aus ergab reichlich rahmigen, zum Teil klumpigen fötiden Eiter. Die palpierende Sonde tastet an der vorderen und speziell an der oberen Wand der Kieferhöhle rauhen Knochen. Da eine weitere konservative Behandlung erfolglos schien, wurde die Radikaloperation vorgenommen.

Operation in Lokalanästhesie (Beck): Der Schleimhautschnitt wird in der Übergangsfalte vom Frenulum bis hinter den letzten Molar geführt, die vordere Wand der Kieferhöhle breit freigelegt. Speziell in deren lateralen Anteil finden sich reichlich Sequester. In der Kieferhöhle reichlich dicker Eiter und reichlich Polypen. Die Alveolarwand über dem Molar fehlt. Da bei der Auskratzung die Fistel von sehr dicker Epidermis ausgekleidet erscheint und der Knochen in deren Umgebung sequestriert ist, wird zur Erreichung eines soliden Fistelschlusses die Gingiva nach unten abpräpariert und gut mobilisiert. Die orale Gingiva der Fistelgegend wird ebenfalls mobilisiert und deren Epidermis auf $^1/_2$ *cm* Länge mit dem scharfen Löffel entfernt. Ummeißelung der Fistel. An der orbitalen Wand der Kieferhöhle, speziell in ihrem lateralen Anteil, reichliche Knochensplitter, die mit der Pinzette entfernt werden. Beendigung der Operation nach Denker-Friedrich mit Bildung eines Schleimhautlappens vom

Digitized by Google
Original from UNIVERSITY OF CALIFORNIA
Generated on 2019-10-24 15:38 GMT / http://hdl.handle.net/2027/uc1.b3252765
Public Domain in the United States, Google-digitized / http://www.hathitrust.org/access_use#pd-us-google

unteren Nasengang. Hernach wird die mobilisierte buccale Gingiva durch 2 Nähte flächenhaft mit der angefrischten oralen Gingiva vereinigt. Primärer Schluß der Mundwunde und Drainage vom unteren Nasengang.

In den nächsten Tagen besteht noch reichliche, aber nicht fötide Sekretion. Tägliche Spülung vom unteren Nasengang. Nach 8 Tagen ist die Wunde im Mund geheilt und die Gingivaflächen fest verwachsen. Bei der Spülung mit Wasserstoffsuperoxyd ist keine Durchlässigkeit der Fistel zu finden.

VI. O. Beck: **Vestibularerscheinungen nach Typhus.**

Die 24jährige, bisher gesunde Pat. hatte im Januar des heurigen Jahres einen schweren Typhus überstanden. Bemerkenswert ist, daß ihr nach dem Typhus nicht nur die Haare des Kopfes, sondern auch die in den Achselhöhlen stark ausgefallen sind. In der dritten Typhuswoche trat rechterseits starkes Ohrensausen auf und in der darauffolgenden Zeit eine bedeutende Abnahme der Hörkraft rechts, während das Gehör der linken Seite normal blieb und auch derzeit normal ist. Ende der vierten Typhuswoche setzten plötzlich starkes Schwindelgefühl und heftiges Erbrechen ein, das durch einen Tag äußerst intensiv war, langsam abklang und nach 8 Tagen verschwunden war. Nach der Angabe der sehr intelligenten Pat. vermochte der behandelnde Arzt und ein zum Konsilium berufener Internist die Ursache dieses Schwindelgefühls nicht festzustellen. Die Pat. leidet derzeit an Schwerhörigkeit am rechten Ohr und das ist auch der Grund, weshalb sie ohrenärztliche Behandlung aufsuchte. Schwindelgefühl besteht nicht, auch nicht bei raschen Kopfbewegungen.

Befund: Beide Trommelfelle sind normal. Rechtes Ohr: Komplette Taubheit für Sprache und Stimmgabeln. Weber ➳ nach links, Rinne ∞ negativ. Linkes Ohr: normales Gehör.

Vestibularapparat: Kein spontaner Nystagmus, kein Romberg, beim Gehen mit geschlossenen Augen ist der Gang unsicher, jedoch ohne deutliche Bevorzugung einer bestimmten Fallrichtung. Es hat allerdings den Anschein, als würde die Pat. nach links abweichen.

Kalorisch rechts (12°): Nach Spülung durch 2 Minuten tritt bei Linksblick schwacher, aber sicherer vestibulärer Nystagmus auf. Schwindelgefühl gering, mäßig weites, aber typisches Vorbeizeigen in beiden Armen.

Kalorisch links: Weder durch Spülung mit ganz kaltem Wasser, noch mit 45grädigem Wasser ist Nystagmus zu erzeugen. Es besteht auch kein Schwindelgefühl.

Drehstuhl: Das rechte Labyrinth zeigt für Drehung, und zwar für alle Bogengänge normale Werte, das linke Labyrinth ist ausgeschaltet. Nerven-Augenbefund normal.

Das Merkwürdige an dieser Pat. ist darin gelegen, daß es sich um eine nach Typhus einsetzende Schädigung des Vestibularapparates handelt, und zwar derart, daß auf der rechten Seite bei kompletter Ertaubung die Vestibularreaktion für kalorische Reize bedeutend herabgesetzt, für Drehreize aber normal erscheint. Auf dem linken, normal hörenden Ohr besteht aber trotz ganz normalem Gehör eine komplette Ausschaltung für kalorische und Drehreize. Diese Divergenz zwischen dem Verhalten der kalorischen und der Drehreaktion an demselben Ohre wurde bei Lues zu wiederholten Malen beobachtet. Die Pat. negiert jede Infektion, hat 2 ge-

Generated on 2019-10-24 15:38 GMT / http://hdl.handle.net/2027/uc1.b3252765
Public Domain in the United States, Google-digitized / http://www.hathitrust.org/access_use#pd-us-google
Digitized by Google
Original from UNIVERSITY OF CALIFORNIA

sunde Kinder und keinen Abortus. Wassermann aus dem Blute ist negativ. Spinalpunktion wurde von der Pat. verweigert. Die Veranlassung, weshalb ich auf dem normal hörenden Ohre eine Labyrinthuntersuchung vornahm, war das merkwürdige Verhalten in den Reaktionen der rechten Seite und auch deshalb, weil ich wegen der in der Anamnese angegebenen, bisher nicht erklärten Menièreattacke eine genaue Untersuchung beider statischen Organe vornehmen zu müssen glaubte. Da nun der hierbei gewonnene Befund ein ganz atypisches Verhalten ergab, habe ich diesen Fall vorgestellt. Atypisch deshalb, weil eine totale Vestibularausschaltung bei normalem Mittelohr und normalem Gehör überhaupt äußerst selten ist und da über ein derartiges Verhalten, bei dem ein Typhus als Ätiologie in Betracht kommt, meines Wissens bisher nicht berichtet wurde.

VII. O. Beck: **Über abnorm rasch einsetzende beiderseitige Mastoiditis.**

Der 18jährige Inf. P. K. zeigte bei seiner Aufnahme folgenden Befund: Links: Trommelfell diffus gerötet, kleine Perforation im vorderen unteren Quadranten, Sekretion dick und sehr reichlich, starke Senkung der Gehörgangswand, Warzenfortsatz speziell am hinteren Rande und an der Spitze äußerst druckempfindlich. Kein spontaner Nystagmus. Gehör $1^1/_2\,m$ für Konv.-Spr. Labyrinth normal.

Rechts: Katarrhalisch verändertes Trommelfell.

Nach seinen Angaben soll er seit 6 Tagen am linken Ohr starke Schmerzen verspüren und seit dieser Zeit soll auch der Ohrenfluß bestehen.

13. III.: Operation (Beck). Antrotomie.

Im Warzenfortsatz wenige, aber äußerst große Zellen, mit freiem Eiter erfüllt. Tegmen erweicht. In die Schuppe erstrecken sich mehrere große, mit Eiter erfüllte Zellen, nach rückwärts hinter dem Sinus einige sehr große mit Eiter erfüllte Zellen. Freilegung des Sinus auf 2 *cm* Länge, in seiner Wand leicht verändert. Resektion der Spitze des Warzenfortsatzes, die aus einer großen, dünnwandigen, mit freiem Eiter erfüllten Zelle besteht. Wunde wird breit offen gelassen.

15. III.: Temperatur 38,3°, Verbandwechsel, hernach Entfieberung. Normaler Verlauf. Bakteriologischer Befund: Streptokokken in langen Ketten.

15. IV.: Temperaturanstieg bis 39°. Rechts: Trommelfell gerötet, vorgewölbt. Parazentese.

19. IV.: Hautdecken über dem Warzenfortsatz ödematös. Periostalabsceß zu tasten, Klagen über starke Schmerzen im rechten Ohr. Reichliche Sekretion. Obere Gehörgangswand gesenkt. Temperatur 38,3°.

Operation (Beck): Nach Abschiebung des Periosts und Entleerung eines zirka 1 Kaffeelöffel nicht fötiden Eiters enthaltenden Periostalabscesses sieht man am Warzenfortsatz eine von oben gegen die Spitze zu verlaufende Fissur, aus der freier Eiter hervorquillt. Antrotomie. Die Corticalis des Warzenfortsatzes ist fast papierdünn, der Warzenfortsatz selbst besteht aus wenigen, sehr großen, mit freiem Eiter erfüllten Zellen. Sinus liegt in fast 2 *cm* Ausdehnung frei, in seiner Wand leicht verändert. Wunde wird offen gelassen.

Bakteriologischer Befund: Im Anstrich Streptokokken und Kokken in Häufchen. Aus der Bouillonkultur wächst Staphylococcus

Digitized by Google
Original from UNIVERSITY OF CALIFORNIA
Generated on 2019-10-24 15:38 GMT / http://hdl.handle.net/2027/uc1.b3252765
Public Domain in the United States, Google-digitized / http://www.hathitrust.org/access_use#pd-us-google

albus und lange Streptokokkenketten. Wegen Überwucherung durch den Streptococcus albus gelingt die reine Züchtung des Streptokokkus nicht.

Das Merkwürdige an diesem Fall ist darin gelegen, daß nacheinander zuerst am linken und hernach am rechten Ohr im Anschluß an eine akute Otitis, die bakteriologisch keine Besonderheiten zeigt, in abnorm kurzer Zeit reichliche Empyeme an beiden Warzenfortsätzen aufgetreten sind. Die Eiterung am linken Ohr bestand nach Angabe des Pat. nur ganz kurze Zeit und es wäre die Möglichkeit vorhanden, daß die Otitis älter wäre, als der Pat. behauptet. Das rechte Ohr schließt aber jeden Zweifel über das rasche Einsetzen der Komplikation deshalb aus, weil die Otitis von ihrem Beginn bis zur Operation im Spital beobachtet wurde und zwischen Parazentese und Mastoiditis und Periostalabsceß nur 4 Tage lagen. Der Grund für dieses atypische Verhalten liegt zweifellos in erster Linie in der anatomischen Struktur des Warzenfortsatzes. War schon am linken Ohr die Corticalis sehr dünn und der Warzenfortsatz aus wenigen großen Zellen bestehend, so war dieses Verhalten auf der rechten Seite in noch erhöhterem Maße der Fall. Die Corticalis rechts war derart dünn, daß beim Abschieben mit dem Raspatorium man das Gefühl hatte, als würde man diese einbrechen können; außerdem bestand die früher beschriebene Fissur und die Zellen im Warzenfortsatz waren ungefähr haselnußgroß. Die Fissur erklärt das rasche Zustandekommen des freien Extraduralabscesses, ein Ereignis, das nach so kurzem Bestand einer Otitis etwas ganz Ungewöhnliches darstellt.

VIII. S. Gatscher: **Zur Massagebehandlung otitischer Facialisparesen.**

Da die Fälle von Heilung derartiger Paresen im ganzen nicht häufig sind, so sei es mir gesattet, über einen solchen zu berichten und zunächst vorläufig ein paar Worte über die Massagebehandlung zu sprechen.

Die Pat. kann ich nicht demonstrieren, weil sie nicht in Wien ist. — Ich muß aber betonen, daß es sich nicht vielleicht um Scheinheilung durch Muskelkontraktur handelt, wovon sich Herr Doz. Bondy, dem ich die Pat. vor zirka 14 Tagen demonstriert habe und der sie auch vor der Operation gesehen hatte, überzeugen konnte.

Als ich die 32jährige Pat. am 26. VII. 1916 zum ersten Male sah, machte sie folgende Angaben:

Am rechten Ohr bestehe seit dem 15. Lebensjahre ein fast permanenter Ohrfluß. Seit zirka 14 Tagen sei eine Verschlimmerung des Zustandes durch Schmerzen, Kopfschmerz, Schwindel und Übelkeit eingetreten. Gleichzeitig sei seither die rechte Gesichtshälfte gelähmt.

Die Untersuchung ergab damals folgenden Befund:

Linkes Ohr annähernd normal.

Rechtes Ohr: In der Paukenhöhle Granulationen, fötides Sekret. Die Pat. war (mit Lärmapparat geprüft) taub, reagierte aber vestibulär. Der Facialis war in allen Ästen gelähmt, am schwächsten im Augenast. Es war somit die Indikation zur Radikaloperation gegeben, die ich am 4. VIII. 1916 ausführte. Bei derselben fand sich im wesentlichen ein Cholesteatom des Antrums. Eine Stelle der Facialisschädigung konnte nicht festgestellt werden. Der Heilungsverlauf nach der Operation war ungestört. Sobald es die Wundverhältnisse gestatteten, ließ ich mit der Massagebehandlung beginnen, zunächst ohne elektrische Behandlung. Tatsächlich

Digitized by Google
Original from UNIVERSITY OF CALIFORNIA
Generated on 2019-10-24 15:38 GMT / http://hdl.handle.net/2027/uc1.b3252765
Public Domain in the United States, Google-digitized / http://www.hathitrust.org/access_use#pd-us-google

war Ende September, zur Zeit der Ausheilung, die Facialisparese deutlich gebessert. Von da ab wurde die Massage mit elektrischer Behandlung kombiniert. Mitte Dezember 1916 stellte sich die Pat. bei mir wieder vor und war bis auf eine Spur von Insuffizienz des Augenastes von der Facialisparese geheilt.

Vor dem Kriege hatte ich mich auf Anregung meines Chefs mit der Massagebehandlung derartiger Fälle befaßt, hatte auch einige Erfahrungen gesammelt, mußte aber dann die Beobachtungen unterbrechen. — Den beschriebenen Fall habe ich nun vom Anfang bis zum Ende genau beobachtet und möchte mir deshalb eine Bemerkung über die Massagebehandlung erlauben.

Wohl kann ja eine spontane Heilung ohne jede Behandlung eintreten. Die Massage aber kann als eine wichtige Maßnahme aufgefaßt werden im Sinne einer besseren Durchblutung des Gewebes und dadurch einer Steigerung der eventuell vorhandenen Heilungstendenz.

Außerdem kommt sie aber vielleicht auch als ein prognostisches Kriterium in Betracht, besonders im Zusammenhange mit der neurologisch festgestellten Reaktionsfähigkeit des Nerven. Tritt auf die Massage im weiteren Verlaufe eine beginnende Innervation ein, so kann man das wohl als Ausdruck dafür auffassen, daß der Muskel mit seinem trophischen Zentrum in Verbindung steht. Ich werde die Beobachtungen in dieser Richtung fortsetzen und dann weiter darüber berichten.

IX. Alexander Cemach hat, um die **Zugehörigkeit der mastoidalen Lymphdrüsen zum Lymphgefäßapparat des mittleren Ohres zu erforschen**, Versuche an Lebenden angestellt. Von der Tatsache ausgehend, daß die bisherigen Versuche nach der Gerotaschen Injektionsmethode an der Zartheit der Paukenschleimhaut bei Neugeborenen scheiterten, wählte er als Versuchsmaterial durch chronische Entzündungsprozesse veränderte Schleimhäute. Am besten eignen sich dazu Fälle mit Totaldestruktion des Trommelfells, freiliegender, granulierender, stark verdickter Paukenschleimhaut und tastbarer, vergrößerter Mastoidaldrüse. Als Injektionsflüssigkeit diente eine filtrierte, sterilisierte Lampenruß-Aufschwemmung. Ein Tropfen davon wurde mit Zustimmung der Pat. mittelst abgebogener Hohlnadel unter die Schleimhaut eingespritzt, die Injektion mehrmals wiederholt und dann die Drüse in Lokalanästhesie exstirpiert. In drei Fällen waren die exstirpierten Drüsen frei von Ruß, im vierten Falle zeigte die Drüse sieben Wochen nach Beginn des Versuches schwarze Einlagerungen, die Vortr. als den injizierten Ruß ansieht und somit die Zugehörigkeit der Mastoiddrüsen zum Mittelohr für erwiesen halten möchte. Das Mißlingen der ersten drei Versuche sei kein Gegenbeweis, da hier der Farbstoff zum Unterschied von der Gerotaschen Methode in lebendes Gewebe eingespritzt wird und ein weiterer Transport vom Lymphstrom besorgt wird, der die Rußteilchen wohl hauptsächlich in den subauriculären und tiefen cervicalen Drüsen ablagert, aber seltener in die Mastoiddrüsen verschleppt.

Diskussion.

G. Alexander: Nach dem Bilde brauner Körper glaube ich nicht, daß hier ein Rußtransport vorliegt. Was man sieht, ist braunes Pigment. Ruß ist bei der stärksten Vergrößerung immer schwarz. Auch wäre schwer zu erklären, auf welchem Wege solche Riesenmengen in die Drüse

Digitized by Google
Original from UNIVERSITY OF CALIFORNIA
Generated on 2019-10-24 15:38 GMT / http://hdl.handle.net/2027/uc1.b3252765
Public Domain in the United States, Google-digitized / http://www.hathitrust.org/access_use#pd-us-google

gelangt sein sollen. Durch diesen Befund ist daher die bisherige Ansicht, daß die Mastoiddrüse mit den Lymphgefäßen des Mittelohres keinen Zusammenhang hat, nicht widerlegt.

Otto Mayer: Die Ansicht, daß der in der Schleimhaut des Promontoriums deponierte Lampenruß durch einen Lymphstrom in die Mastoiddrüse gelange, halte ich nicht für ganz richtig. Die einzelnen Körnchen werden vielmehr von Phagocyten aufgenommen und weitertransportiert werden. Man müßte daher auch in der Drüse die schwarzen Körnchen noch zum Teil intracellulär finden. Das Pigment liegt aber in der Drüse tatsächlich nur in großen Klumpen extracellulär.

A. Politzer: Lymphgefäße in der Promontorialschleimhaut sind sehr wenig bekannt. Ich habe sie seinerzeit beschrieben und abgebildet. Kleine Partikelchen können wohl im Gefäßsystem weiter geführt werden, aber so große Klumpen schwerlich. Außerdem fehlt, falls wirklich der Ruß hierher verschleppt worden wäre, das Zeichen der reaktiven Entzündung, nämlich die Gefäßverzweigung in der Promontorialschleimhaut.

H. Neumann möchte Cemach ersuchen, seine Versuche fortzusetzen, aber statt Ruß Körper zu benützen, die eine chemische Reakion unter dem Mikroskope möglich machen. (Eisenfeilspäne etc.)

B. Gomperz: Mir gefällt die Idee, daß an einer entzündlich verdickten Schleimhaut experimentiert wurde, und man könnte vielleicht die Versuche an Tieren wiederholen, denen man zuerst eine Otitis experimentell erzeugen müßte.

Cemach: Ich habe jedesmal nach der Injektion bloß eine Quaddel gesehen, die nicht schwarz war, weil die Flüssigkeit selbst nicht schwarz war, denn es wurde ja nur wenig Ruß genommen (ad Politzer).

Ich glaube nicht, daß die Rußpartikelchen unbedingt von Phagocyten aufgenommen werden. Was für bakterielle Krankheitserreger bewiesen ist, muß noch nicht für Fremdkörper gelten. Bei der anthrakotischen Lunge findet gewiß kein phagocytischer Prozeß statt. Außerdem bestand ja hier eine Entzündung. Daß Klumpen vorliegen, stört die Sache gewaltig, aber ich habe nicht einmal, sondern durch mehrere Wochen injiziert. Die extrazelluläre Lage spricht dafür, daß die Rußpartikelchen einfach in den Lymphwegen weitergewandert sind.

Ich bin der Ansicht, daß gerade die Lagerung der Pigmentkörner in den Saftspalten des Gewebes für die ektogene Herkunft des Pigments spricht, das durch den Lymphstrom aus der nächsten Umgebung der Drüse direkt angeschwemmt worden sein dürfte. Die endogene Entstehung eines derartigen und derart gelagerten Pigmentes in einer Mastoiddrüse halte ich nicht für wahrscheinlich. Der Stich ins Braune, den das Pigment bei starker Vergrößerung zeigt, ist kein Grund, um seine Identität mit Ruß zu bezweifeln, denn unter gleichen Bedingungen weist in anthrakotischen Drüsen befindlicher Kohlenstaub eine mitunter weit bräunere Farbe auf. Ich glaube, daß sich ein Zusammenhang des in der Mastoiddrüse sichtbaren Pigments mit dem in die Mittelohrschleimhaut injizierten Lampenruß nicht leicht von der Hand weisen läßt; ein einwandfreier Nachweis kann allerdings nur mit Hilfe einer mikrochemischen Reaktion geführt werden, deren technische Ausführbarkeit ich dahingestellt sein lassen möchte.

X. Alexander Cemach berichtet über Versuche mit **Quarzlichtbehandlung von Ohrenleiden** (vorläufige Mitteilung) und stellt geheilte Fälle

Digitized by Google
Original from UNIVERSITY OF CALIFORNIA
Generated on 2019-10-24 15:38 GMT / http://hdl.handle.net/2027/uc1.b3252765
Public Domain in the United States, Google-digitized / http://www.hathitrust.org/access_use#pd-us-google

vor. Es stand ihm eine große Quarzlampe nach Bach, sogenannte „künstliche Höhensonne", zur Verfügung, die sich nur für Distanzbestrahlung eignet, wobei das Licht kein Penetrationsvermögen besitzt. Demgemäß wurden die besten Erfolge bei Ekzem der Ohrmuschel erzielt. Nach 1 bis 3 Bestrahlungen mit Weißlicht hörte die Sekretion auf, nach weiteren Sitzungen bildeten sich vorgeschrittene elephantiastische Verdickungen zurück. Von Mittelohrprozessen wurden je ein akuter sekretorischer Katarrh, Adhäsivprozeß und chronischer Tubenkatarrh mit hartnäckigen, subjektiven Geräuschen sehr günstig beeinflußt. Ihnen stehen aber mehrere Mißerfolge gegenüber. Bei Mittelohreiterungen ist die Methode kontraindiziert, da nach wenigen Bestrahlungen Externa auftritt. Durch die ermunternden Erfolge sah sich Vortr. veranlaßt, der Quarzlichttherapie mehr Aufmerksamkeit zuzuwenden. Er ließ sich von der Quarzlampen-Gesellschaft in Hanau einen Quarzstift anfertigen, der in den Gehörgang eingeführt werden kann und so, an eine kleine Quarzlampe adaptiert, die unmittelbare Bestrahlung des Mittelohrs ermöglicht. Über die mit diesem Apparat erzielten Resultate wird Vortr. berichten.

XI. Ruttin: **Epiphora durch kalorische Reaktion ausgelöst.**

J. S., 21 Jahre, Inf., wurde im August 1916 an der russischen Front durch Schrapnellschuß an der linken Kopfseite verletzt. Am 2. X. 1916 in einem Kriegsspital operiert; was gemacht wurde, weiß er nicht. Seit der Verletzung leidet er immer an Kopfschmerzen, zeitweise auftretendem Schwindel, Schwerhörigkeit links und Ohrensausen links konstant, rechts nur zeitweise. Schwäche im rechten Arm. Seit der Operation auch zeitweise Brechreiz.

Befund am 7. III. 1917: Am Scheitel, etwas links von der Mittellinie ein 3 Querfinger langer und ebenso breiter oberflächlicher Knochendefekt, offenbar durch Operation zum größten Teil gedeckt, da nur an einer ganz kleinen Stelle kein Knochen tastbar ist und hier beim Husten deutlich Anschlagen des Gehirns fühlbar ist.

L. O.: Trommelfell normal. Konv.-Spr. + 7 *m*, Fl.-Spr. 7 *m*, Weber im Kopf, Rinne +, Schwabach verkürzt, C_1 und c^4 verkürzt.

Kalorische Reaktion (kalte Spülung) typisch. Vorbeizeigen mit dem linken Arm nach links, mit dem rechten nach rechts. Tränen beider Augen schon bei den ersten Tropfen der Spülung. Das Tränenträufeln dauert unvermindert während der ganzen Spülung an.

R. O.: Trommelfell normal. Konv.-Spr. + 7 *m*, Fl.-Spr. 6 *m*. Rinne +, Schwabach verkürzt, C_1 und c^4 verkürzt.

Kalorische Reaktion (kalte Spülung): typisch, Vorbeizeigen mit beiden Armen typisch. Tränen beider Augen schon bei den ersten Tropfen der Spülung. Das Tränenträufeln dauert unvermindert während der ganzen Dauer der Spülung an.

Doppelseitige Spülung (kalt): Verbrauch jederseits 250 cm^3, Dauer 2½ Minuten, Ny ○ l, Vorbeizeigen mit dem rechten Arm nach rechts, mit dem linken Arm nach links. Tränenträufeln beider Augen während der ganzen Dauer der Spülung.

Kalorische Reaktion links heiß (48°): typisch, Tränenträufeln links stark, rechts schwächer.

Digitized by Google
Original from UNIVERSITY OF CALIFORNIA
Generated on 2019-10-24 15:38 GMT / http://hdl.handle.net/2027/uc1.b3252765
Public Domain in the United States, Google-digitized / http://www.hathitrust.org/access_use#pd-us-google

Kalorische Reaktion rechts heiß (48°): typisch, Tränenträufeln rechts stark, links schwächer.

Das Tränenträufeln bei der heißen Spülung ist viel geringer als das bei der kalten Spülung.

Doppelseitige Spülung heiß (48°): Verbrauch jederseits 300 *cm*³, Dauer 3 Minuten: Ny r ↻. Vorbeizeigen mit dem rechten Arm nach rechts, mit dem linken nach links. Tränenträufeln beider Augen während der ganzen Dauer der Spülung. Spontanes Zeigen: Mit dem rechten Arm nach rechts, mit dem linken nach links vorbei.

Nach R.-Drehung Ny l ←« 20″.

Nach L.-Drehung Ny »→r 20″.

Nach R.-Drehung mit vorgeneigtem Kopf Ny ↻ 10″, Schwindel, Sturz nach rechts.

Nach L.-Drehung mit vorgeneigtem Kopf Ny ↻ 10″, Schwindel, Sturz nach links.

Nach R.-Drehung mit rechtsgeneigtem Kopf Ny ↓ 9″, Schwindel, Sturz nach rückwärts. Geringes Tränenträufeln auf beiden Augen.

Nach R.-Drehung mit linksgeneigtem Kopf Ny ↓ 5″, Schwindel, Sturz nach vorwärts. Geringes Tränenträufeln auf beiden Augen.

Augenbefund (O. Ruttin): normal.

Ich habe auch schon früher einen anderen ähnlichen Fall von Epiphora bei kalorischer Reaktion beobachtet, aber in diesem anderen Falle war nur bei kalorischer Reaktion, nicht bei der Drehreaktion die Epiphora vorhanden. Die geringe Epiphora bei der Drehreaktion im vorliegenden Falle möchte ich übrigens nicht zu hoch anschlagen, da es sich um ein durch die schwere Verletzung neurotisches Individuum handelt und ich nicht ausschließen kann, daß es sich um Herauspressen einiger Tränen beim Zukneifen der Augen nach der Drehung handeln kann. Aber die Epiphora nach der kalorischen Reaktion erfolgte so unmittelbar und so prompt und reichlich auf die kalorische Reaktion, daß sie nur als eine prompt und leicht auslösbare Reflexerscheinung ohne psychische Beeinflussung angesehen werden kann. Der Reflex kommt wohl auf dem Wege des Trigeminus zustande. Interessant ist die Tatsache, daß bei kalter Spülung beide Augen in gleicher Weise tränen, ebenso bei doppelseitiger. Bei heißer Spülung ist auf dem Auge der gespülten Seite die Epiphora stärker. Bei doppelseitiger heißer Spülung Epiphora gleich auf beiden Augen, trotz differenter Reaktion. Die Tatsache, daß bei der kalten und heißen doppelseitigen Spülung trotz Differenz der Labyrinthreaktion auf beiden Augen gleich Epiphora auftritt, spricht ebenso wie das früher erwähnte rasche Auftreten dafür, daß die Epiphora als Reflex durch die Einwirkung der Temperatur im Gehörgang und nicht als reflektorische Wirkung vom Labyrinth aus angesehen werden muß.

Über die Besonderheiten des Falles in bezug auf den Zeigeversuch will ich in diesem Zusammenhang nicht sprechen. Ich komme ein anderes Mal darauf zurück.

XII. Ruttin: **Eigenartige akute Otitis (Coryza der Tube?).**

Kollege E. R., der früher stets ohrgesund war, hatte am 22. IV. 1917 ein Gefühl von Flüssigkeit im rechten Ohre. In der Nacht reichlich dünn-

Digitized by Google
Original from UNIVERSITY OF CALIFORNIA
Generated on 2019-10-24 15:38 GMT / http://hdl.handle.net/2027/uc1.b3252765
Public Domain in the United States, Google-digitized / http://www.hathitrust.org/access_use#pd-us-google

flüssiger Ausfluß. Schmerzen bestanden nie, auch keine anderen Beschwerden. Der Durchbruch erfolgte so ohne irgend welche Symptome, daß Pat. an eine Otitis überhaupt nicht dachte, sondern glaubte, es sei ihm beim Baden Wasser ins Ohr gekommen. Der Ausfluß hielt nun in den nächsten Tagen in überaus reichlicher Menge an, so daß die Einlage viermal des Tages gewechselt werden mußte und stets mit seröser Flüssigkeit durchtränkt war.

Als der Kollege am 23. IV. 1917 zum ersten Male zu mir kam, konstatierte ich rechts: Trommelfell bis auf leichte Rötung des Hammergriffs grau und von fast normalem Glanz (insbesondere nicht die matte Beschaffenheit wie bei Mucosusotitis!). Sehr reichlich seröses Exsudat, das in solchen Mengen abfließt, wie man sonst bei Liquor oder Cystenflüssigkeit gewöhnt ist. Im Exsudat: Staphylococcus pyogenes aureus. Im vorderen Quadranten stecknadelkopfgroße kreisrunde Perforation.

29. IV.: Ausfluß noch reichlich, immer von gleicher seröser Beschaffenheit, Trommelfellbild unverändert.

Einen ganz ähnlichen Fall hatte ich vor kurzem in der Privatpraxis. Ebenfalls vollkommen schmerzloser plötzlicher Beginn von massenhaftem serösen Ausfluß; stecknadelkopfgroße Perforation im vorderen oberen Quadranten, leichte Rötung des Hammergriffs bei grauem Trommelfell von fast normalem Glanze bei fast normaler Hörweite. Warzenfortsatz nicht empfindlich. Anhalten dieser serösen, leicht schleimigen Sekretion durch 4 Wochen, Geringerwerden und schließlich vollständiges Aufhören der Sekretion. Während des ganzen Verlaufes der Erkrankung waren niemals spontane Schmerzen, auch keine Druckempfindlichkeit des Warzenfortsatzes vorhanden.

Die ganze Erkrankung ist wohl eine Otitis, macht aber den Eindruck, als ob es sich um eine Erkrankung der Drüsen der Tube, eine Art akuten Schnupfen der Tube, handeln würde. Andersartige Fälle von besonders reichlichem serös-schleimigem Exsudat wurden hier von Politzer und Neumann demonstriert. Im Falle Politzers trat die reichliche Sekretion, die durch Wochen anhielt, bei einem radikal operierten Falle aus der Tubengegend auf. Im Falle Neumanns war der Pat. imstande, durch Druck und Massage der Tubengegend überaus reichliche Mengen von serösschleimigem Exsudat aus dem Ohr zu befördern, nachdem das Ohr kurz vorher durch Austupfen und Saugen mit dem Sigleschen Trichter sekretfrei gemacht worden war.

Diskussion.

H. Neumann: Wie war der Nasenrachenraum?

Ruttin: Bei dem einen Falle bestand nichts Besonderes, bei dem anderen etwas hypertrophische Rhinitis.

H. Neumann: Gewöhnlich bestehen da chronische, sehr hartnäckige Nasenrachenerkrankungen. In meinem Falle war es eine heute noch bestehende Ozaena. Der Pat. bringt mit seiner Technik große Massen heraus, während ich nur wenig aspirieren kann.

V. Urbantschitsch: Bei einem Pat. hatte ich die Mastoidoperation gemacht und wegen Hirnerscheinungen auch die Dura inzidiert. Es ging ihm ganz gut, das Trommelfell war ganz geschlossen. Vor 2 Jahren bildete sich plötzlich vorne oben eine Lücke, aus der massenhaft seröses

Digitized by Google
Original from UNIVERSITY OF CALIFORNIA
Generated on 2019-10-24 15:38 GMT / http://hdl.handle.net/2027/uc1.b3252765
Public Domain in the United States, Google-digitized / http://www.hathitrust.org/access_use#pd-us-google

Sekret austrat, weshalb ich an Liquor dachte. Die Untersuchung im chemischen Institut gab aber dafür keinen Anhaltspunkt. Pat. fühlte sich ganz gut, hat keine Nasenrachensekretion, aber andauernde Sekretion aus der erwähnten Lücke, besonders bei Katheterismus, Ansaugen und Schneuzen. Dieser Zustand hielt monatelang an, besserte sich, um dann wieder zu kommen. Pat. ist derzeit noch in meiner Beobachtung.

XIII. Ruttin: **Taubheit, Ausschaltung der kalorischen und Drehreaktion auf einer und der kalorischen Reaktion auf der anderen Seite, Verlust des Vorbeizeigens auf beiden Seiten für alle Bogengänge nach wiederholten Kopftraumen.**

H. P., 53 Jahre, wurde uns von der psychiatrischen Klinik am 20. IV. 1917 überwiesen.

Er hatte als 6jähriges Kind Scharlach und als Folge davon Bauchwassersucht. Er ist Forstmann und hat viele Unfälle durchgemacht. 1882 war er in einem Zuge, der verunglückte, als Passagier. Unmittelbar nach Entgleisung des Zuges war er imstande, den anderen Verunglückten Hilfe zu leisten, aber eine Woche später stellten sich Schwindelanfälle mit galligem Erbrechen und starke Kopfschmerzen ein. Er war damals nicht in ärztlicher Behandlung. 1884 stürzte er beim Kahnfahren ins Meer und wäre beinahe ertrunken. 1885 explodierte ihm sein Jagdgewehr, während er es in der Hand hielt. Er erlitt eine Zertrümmerung des Nasenbeins und Verletzung beider Augen. Wegen letzterer Verletzung mußte er operiert werden. 1889 stürzte er 10 *m* tief ab. Die Folge davon war wieder Schwindel und galliges Erbrechen.

Am 5. XII. 1916 wurde er um 7 Uhr abends bei einer Wegbiegung aus der fahrenden Straßenbahn geschleudert. Er war ungefähr 20 Stunden bewußtlos. Er trug Hautabschürfungen und Verletzungen an Armen und Beinen davon. Beim Erwachen erbrach er sehr stark und hatte starke Kopfschmerzen. Dabei hatte er, der früher immer gut hörte, das Hörvermögen links total, rechts teilweise verloren, hatte starkes Ohrensausen und starke Gleichgewichtsstörungen. Durch 2 Monate hatte er auch das Erinnerungsvermögen verloren. Im Frühjahr 1916 wurde er wegen gefährlicher Drohung — von der er nichts gewußt haben will — ins Inquisitenspital gebracht, wo er psychiatrisch untersucht wurde.

Status praesens: R. O.: Gehörgang normal. Trommelfell getrübt und eingezogen. Konv.-Spr. + 7 *m*, Fl.-Spr. + 7 *m*, Weber im Kopf, Rinne +, Schwabach etwas verkürzt, C_1 gut, c^4 gut. Kalorische Reaktion negativ, dabei kein Vorbeizeigen.

L. O.: Hyperostose der vorderen Gehörgangswand. Trommelfell getrübt und eingezogen. Taub für Sprache und Stimmgabeln. Rinne ∞ negativ, Schwabach verkürzt. Kalorische Reaktion negativ, dabei kein Vorbeizeigen. Kein spontaner Nystagmus.

Kein spontanes Vorbeizeigen (alle Gelenke geprüft!).

Nach R.-Drehung Ny l ← 3″.

Nach L.-Drehung Ny ↠ r 10″, ganz kleinschlägig.

Nach R.-Drehung mit vorgeneigtem Kopf Ny l ↻ 2″. Kein Schwindel, kein Sturz.

Nach L.-Drehung mit vorgeneigtem Kopf Ny ↻ r 6″, ganz kleinschlägig. Kein Schwindel, kein Sturz.

Digitized by Google
Original from UNIVERSITY OF CALIFORNIA
Generated on 2019-10-24 15:38 GMT / http://hdl.handle.net/2027/uc1.b3252765
Public Domain in the United States, Google-digitized / http://www.hathitrust.org/access_use#pd-us-google

Nach R.-Drehung mit rechtsgeneigtem Kopf Ny ↓ 5". Kein Schwindel, kein Sturz.

Nach L.-Drehung mit rechtsgeneigtem Kopf Ny ↑ 3". Kein Schwindel, kein Sturz.

Nach R.-Drehung: Kein Vorbeizeigen.

Nach L.-Drehung: Kein Vorbeizeigen.

Nach R.-Drehung mit vorgeneigtem Kopf: Kein Vorbeizeigen. Sturz typisch nach rechts.

Nach L.-Drehung mit vorgeneigtem Kopf: Kein Vorbeizeigen. Sturz typisch nach links.

Nach R.-Drehung mit rechtsgeneigtem Kopf: Kein Vorbeizeigen. Sturz typisch nach rückwärts.

Nach R.-Drehung mit linksgeneigtem Kopf: Kein Vorbeizeigen. Sturz typisch nach vorwärts.

Der Fall ist in mehrfacher Hinsicht interessant. Die zahlreichen Traumen waren wohl dazu angetan, eine Verletzung des Labyrinthes zu bewirken. Das linke Labyrinth ist wohl durch eine Fissur oder Fraktur ausgeschaltet worden. Dafür spricht die nur auf der linken Seite bestehende Hyperostose des Gehörgangs (Callus?), die Taubheit und vollständige Unerregbarkeit. Auf der rechten Seite ist aber das Hörvermögen und die Drehreaktion erhalten und nur die kalorische Reaktion verloren gegangen, ein Verhalten, das jedenfalls bei Traumen selten ist und das uns dazu auffordert, vielleicht wie bei den Neuritiden hier die Wirkung des Traumas retrolabyrinthär zu suchen.

Interessant ist ferner das Fehlen der Zeigereaktion nach dem Drehen auf beiden Seiten und für alle Bogengänge bei erhaltener typischer Sturzreaktion. Allerdings war die Sturzreaktion erst durch rasches Drehen und jähes Aufrichten des Kopfes deutlich auszulösen.

XIV. Ruttin: **Akute Otitis und Malaria.**

A. P., 24 Jahre, Inf., kam am 20. X. 1915 an die russische Front, wurde wegen allgemeiner Körperschwäche von der Front abgelöst und zum Kader geschickt. Am 25. VIII. 1916 kam er an die italienische Front. Am 30. III. 1917 stürzte er von einem Felsen; er war ungefähr 2 Stunden bewußtlos, hatte eine Fraktur des rechten Armes und erhielt im Reservespital in Vismaria einen Gipsverband. Am 8. IV. 1917 traten während der Fahrt von Vismaria nach Sopron heftige Kopfschmerzen, Schwindel und Ohrenstechen auf, kein Ohrenfluß, kein Sausen. Am 11. IV bekam er bereits in Sopron hohes Fieber und starken Ausfluß aus dem rechten Ohre. Früher war er angeblich stets ohrgesund.

Abschrift des Vormerkblattes des Reservespitals in Sopron 15. IV. 1917: „Angeblich seit 1 Woche Schmerzen im Kopf und rechten Ohre. Status praesens: Starker eitriger Ausfluß. Gehörgang in seinen inneren Partien gerötet. Trommelfell stark gerötet, im vorderen unteren Quadranten perforiert. Eiter. Schmerzhaftigkeit am Processus mastoideus, namentlich an der Spitze desselben.

L. O.: Gehörgang trocken, im vorderen unteren Quadranten des Trommelfells verdünnte Narbe.

Diagnose: **Akute eitrige Mittelohrentzündung. Strabismus divergens des rechten Auges. Wegen Verdacht einer intracraniellen Komplikation nach Wien transferiert.**"

Digitized by Google
Original from UNIVERSITY OF CALIFORNIA
Generated on 2019-10-24 15:38 GMT / http://hdl.handle.net/2027/uc1.b3252765
Public Domain in the United States, Google-digitized / http://www.hathitrust.org/access_use#pd-us-google

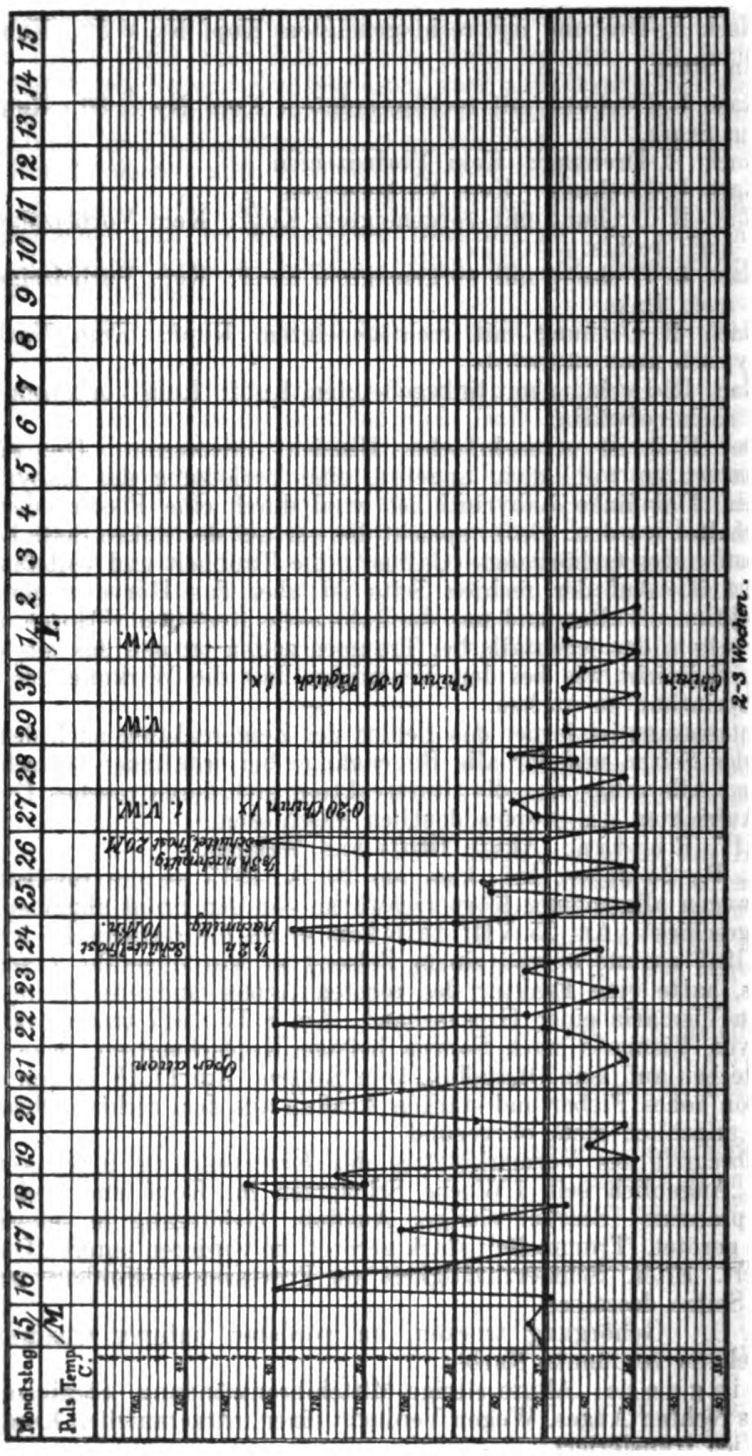

Fig. 3.

Digitized by Google
Original from UNIVERSITY OF CALIFORNIA
Generated on 2019-10-24 15:38 GMT / http://hdl.handle.net/2027/uc1.b3252765
Public Domain in the United States, Google-digitized / http://www.hathitrust.org/access_use#pd-us-google

Befund bei der Aufnahme an die Ohrenklinik am 15. IV. 1917:

L. O.: Trommelfell und Funktion normal.

R. O.: Rötung, Schwellung und Vorwölbung des Trommelfells. Perforation vorn unten. Druckempfindlichkeit des Warzenfortsatzes.

Hörweite für Konv.-Spr. (mit Lärmapparat geprüft) 1 *m*, für Fl.-Spr. ad concham. Weber nach rechts, Rinne negativ, Schwabach normal, C_1 und c^4 positiv; kein spontaner Nystagmus, kein Fistelsymptom, kalorische Reaktion typisch. Blutbefund am 19. IV. 1917 (Dr. Reichenfeld): Keine Malariaparasiten. Leukocytose.

Operation 21. IV. 1917 (Ruttin): Typischer Hautschnitt. Aufmeißelung des Warzenfortsatzes, dessen Schale sehr sklerotisch ist. In der Spitze, perisinuös und retrofascial große, mit Eiter gefüllte Zellen. Sinus auf etwa $2^1/_2$ *cm* freigelegt, am hinteren Rand des Warzenfortsatzes fast geradlinig verlaufend, nicht besonders vorgelagert, von normalem Aussehen. Docht. Fensterverband.

Bakteriologische Untersuchung des Eiters aus dem Warzenfortsatz: Streptococcus pyogenes.

Blutbefund am 26. IV. 1917: Tertianaparasiten.

Temperatur: Siehe Tabelle (Fig. 3).

Wenn Sie nun die Fieberkurve ansehen, m. H., so sehen Sie in den ersten 3 Tagen seines Aufenthaltes an der Klinik ein Fieber, das von Sinusthrombose oder Sepsis herrühren könnte, jedenfalls nicht sicher auf Malaria hinwies. Erst am 4., 5. und 6. Tag sprach das Fieber schon eher für Tertiana, da aber keine Malariaparasiten gefunden wurden, entschloß ich mich zu operieren und den Sinus zunächst freizulegen. Nach der Operation, die ja den Befund einer eitrigen Mastoiditis bei wenigstens makroskopisch normalem Sinus aufwies, blieb aber derselbe Tertianatypus des Fiebers bestehen und jetzt waren auch Tertianaparasiten im Blute nachweisbar.

Es sind nicht sehr viele Fälle von Kombination von Malaria und Otitis bekannt. E. Urbantschitsch erwähnt in seiner bekannten Arbeit 7 Fälle aus der Literatur und teilt einen eigenen mit, der nach konstatierter Sinusthrombose auftrat. Später hat Mayer (Mschr. f. Ohrhlk., Jahrg. 43, H. 6) einen weiteren Fall mitgeteilt. Der vorliegende Fall ist besonders dadurch interessant, daß im Beginne der Beobachtung das Fieber offenbar durch die gleichzeitige Mastoiditis verwischt wurde und erst später der Tertianatypus herauskam. Es scheint also, daß die Otitis nicht nur den Anlaß zur Verwechslung geben, sondern auch durch direkte Verschleierung des Fiebertypus die Diagnose erschweren kann.

Sitzung vom 21. Mai 1917.

Vorsitzender: V. Urbantschitsch.
Schriftführer: E Urbantschitsch.

I. 1. F. Alt stellt eine 18jährige Pat. vor, bei welcher am 13. XII. 1916 die Radikaloperation ausgeführt wurde. Vor der Operation bestand eine hohe **Febris continua, lokal Polypen,** die aus dem Gehörgang ragten und **Granulationen im Antrum.** In der Nacht nach der Operation traten 7 Schüttelfröste auf. Am Morgen wurde der schon freigelegte, intakt aussehende Sinus inzidiert. Am 14. noch 5 Schüttelfröste. Am Abend wurde die Jugularis, die gleichfalls intakt aussah, unterbunden, worauf

Digitized by Google
Original from UNIVERSITY OF CALIFORNIA
Generated on 2019-10-24 15:38 GMT / http://hdl.handle.net/2027/uc1.b3252765
Public Domain in the United States, Google-digitized / http://www.hathitrust.org/access_use#pd-us-google

die Schüttelfröste nicht mehr auftraten und das Fieber in zwei Tagen verschwand. Es ist möglich, daß eine wandständige Thrombose im Sinus die Ursache der Schüttelfröste war. Da sich der Sinus äußerlich ganz gesund erwies und die Veränderungen im Knochen nicht an den Sinus heranreichten, könnte auch eine osteophlebitische Pyämie vorgelegen sein, ohne Mitbeteiligung des Sinus, die durch die Ausschaltung der Jugularis geheilt wurde.

Diskussion.

E. Urbantschitsch: Wir machen ja mitunter die Ausschaltung der Jugularis auch bei Sepsis, nicht nur bei Pyämie. Doch zeigt sich nicht selten später dennoch ein Fortbestehen des Fiebers, das nur auf retrogradem Wege (durch den Sinus transversus) entstanden sein kann.

Alt: Eine retrograde Infektion muß nicht immer auftreten, der Erfolg rechtfertigt den Eingriff.

II. 2. Alt stellt eine 28jährige Pat. vor, welche in der Nacht nach dem 13. V. 1917 eine **Leuchtgasvergiftung** erlitt und am 14 V. abends bewußtlos in das Rudolfspital gebracht wurde. Beim Aufwachen am 14. abends und am 15. V. war die Pat. vollkommen taub, klagte über Schwindel und Rauschen im linken Ohr. Am 16. besserte sich das Gehör rechts wesentlich, links ein wenig.

Derzeit besteht hochgradige Verkürzung der Knochenleitung, Fl.-Spr. links $^1/_2$ *m*, rechts 2 *m*, horizontaler Nystagmus beiderseits, stark positiver Romberg.

Alt hat schon 2 analoge Fälle beobachtet. Bei einem Steuermann, der in seiner Kabine bewußtlos aufgefunden wurde (Frau und Tochter waren tot), blieb die Schädigung des Labyrinthes eine dauernde. Er hatte eine Polyneuritis an allen Extremitäten. Auch die Acusticus-Vestibularis-Läsion ist als eine Neuritis aufzufassen.

III. S. Gatscher: **Totale Facialisparese nach Schädelbasisbruch bei erhaltener Acusticusfunktion.**

Der Mann, den ich mir vorzustellen erlaube, weist eine interessante Verletzung auf. Er wurde angeblich im Oktober 1916 bei einer Granatexplosion zu Boden geschleudert. Die Anamnese ergibt deutliche Anhaltspunkte für einen Schädelbasisbruch und für Gehirnerschütterung (Bewußtlosigkeit, Blutung aus Nase und Ohren).

Bei der Untersuchung können wir eine totale Parese des linken Facialis nachweisen. Außerdem sehen wir an der Ohrmuschel knapp oberhalb des Gehörganges eine Narbe, welche im ersten Moment vielleicht in einem ursächlichen Zusammenhang zur Facialisparese gebracht werden könnte. Bei genauer Untersuchung sieht man aber, daß sie viel zu hoch liegt, so daß dieser Zusammenhang abgelehnt werden kann. Die Gehörfunktion sowie die vestibuläre Erregbarkeit links ist wohl herabgesetzt gegenüber der rechten Seite, der Mann hört aber links (mit Lärmapparat geprüft) Flüstersprache und ist kalorisch erregbar. Das Röntgenbild ist wie in vielen anderen derartigen Fällen negativ. Die neurologische Untersuchung des Facialis ergibt galvanische und faradische Unerregbarkeit des Nerven, prompte Zuckung der Muskeln. Die Diagnose lautet also auf eine Stammläsion ohne Kontinuitätstrennung, die mit Rücksicht auf die Alteration des Acusticus in den Canalis Falloppi (Erscheinungen in der

Digitized by Google
Original from UNIVERSITY OF CALIFORNIA
Generated on 2019-10-24 15:38 GMT / http://hdl.handle.net/2027/uc1.b3252765
Public Domain in the United States, Google-digitized / http://www.hathitrust.org/access_use#pd-us-google

Anamnese) verlegt werden kann. Allerdings wäre immerhin die Möglichkeit vorhanden, daß sich zu dieser Verletzung der Schädelbasis zufällig eine ätiologisch anders begründete Facialisläsion (eventuell eine rheumatische) hinzugesellt hat. Dagegen spricht aber das vollständige Versagen der jetzt schon durch Monate eingeleiteten elektrischen Behandlung.

Wir müssen demnach doch den Verletzungsmechanismus in dem Sinne deuten, daß bei dem Schädelbasisbruch der Facialis außer Funktion gesetzt wurde und daß gleichzeitig der Acusticus mit einer geringen Schädigung bei der Verletzung davon kam. Diese interessante Kombination hat mich veranlaßt, den Fall hier vorzustellen.

Diskussion.

O. Leipen: Wenn eine Schädigung im Canalis Falloppiae erfolgt wäre, müßte eine Geschmacksstörung nachweisbar sein.

Gatscher: Diese ist nicht geprüft worden. Im negativen Sinne könnte sie die Diagnose nicht wesentlich beeinflussen.

IV. E. Urbantschitsch: **Wiederkehr der kalorischen Reaktion 4½ Monate nach Einsetzen einer „Labyrinthitis serosa" bei unveränderter Reaktionslosigkeit für Drehreize und Taubheit.**

Es handelt sich um die hier in der Märzsitzung 1917 vorgestellte Pat., bei der am 2. Tag nach der Totalaufmeißelung der rechten Mittelohrräume (Januar 1917) eine Labyrinthitis und gleichzeitig eine Facialisparese aufgetreten waren. In analoger Weise war Pat. vor 3 Jahren nach der gleichen Operation linkerseits erkrankt, woraus Taubheit und Unerregbarkeit des statischen Labyrinthes dieser Seite resultierten. Die Facialisparese ging in kurzer Zeit anstandslos zurück, doch änderte sich weder die nunmehr auch rechts aufgetretene Taubheit, noch die Unerregbarkeit des statischen Labyrinthes.

Auffallenderweise beginnt seit etwa 10 Tagen das rechte Labyrinth auf kalorische Reize — wenn auch schwach, d. i. nach 1—2 *l* zirka 16° Wasser — zu reagieren. Negative Drehreaktion und Taubheit beiderseits unverändert. Daß doch wieder eine — wenn auch nur teilweise — Reaktion auftritt, spricht ebenso wie die gleichzeitig mit der Labyrinthitis aufgetretene, vorübergehende Facialisparese für die Diagnose „seröse Labyrinthitis".

Diskussion.

O. Mayer schließt sich der Ansicht des Vortr., welche durch den klinischen Verlauf des Falles begründet ist, an. Mayer erinnert jedoch an einen anderen, von E. Urbantschitsch seinerzeit vorgestellten Fall, bei welchem nach der Labyrinthoperation die kalorische Reaktion positiv wurde. Bezüglich dieses letzteren Falles glaubt Mayer, gestützt auf einen von ihm erhobenen histologischen Befund, daß das Auftreten der kalorischen Reaktion auf eine Durchwachsung der Narbe mit Nervenfasern des Nervus vestibularis (nach Art der Amputationsneurome) zurückzuführen sein könnte, da selbe möglicher Weise nicht allein vom Endorgan, sondern auch vom Nerven selbst ausgelöst werden kann.

E. Urbantschitsch: Diese Ansicht ist vollständig plausibel. Ich habe in meiner Arbeit „Zur Physiologie und Pathologie des Labyrinthes" (Mschr. f. Ohrhlk. 1906, Nr. 2) schon auf die Analogie bei den

Digitized by Google
Original from UNIVERSITY OF CALIFORNIA
Generated on 2019-10-24 15:38 GMT / http://hdl.handle.net/2027/uc1.b3252765
Public Domain in the United States, Google-digitized / http://www.hathitrust.org/access_use#pd-us-google

Amputationsstumpfen hingewiesen. Aber man würde doch immerhin erwarten, daß auch eine Drehreaktion auftreten könnte, und deren Fehlen muß einen dann wundernehmen.

R. Leidler: Wie lange nach der Labyrinthoperation ist die Reaktion zurückgekehrt?

E. Urbantschitsch: Nach 4 Monaten.

Leidler: Da kann schon eine Nerveneinwachsung erfolgt sein.

H. Neumann: Daß in einem Falle die kalorische Reaktion auftritt, in einem anderen nicht und umgekehrt, habe ich häufig gesehen und demonstriert. Wir haben gesehen, daß der Nerv nach irgendwelcher Schädigung für den Drehreiz weniger ansprechbar ist als für den kalorischen. Aber es gibt auch umgekehrte Fälle, wo wir eine Labyrinthitis serosa annehmen mit Blutung oder Koagulation und die Bewegung der Endolymphe keinen Effekt erzielt. Daß ein Durchwachsen des Nerven nach Verlust des Endorgans einen Nystagmus auslösen kann, ist sehr fraglich und ich halte auch die Aufstellung dieser Hypothese für, ich möchte sagen, gefährlich, da sie imstande ist, uns in unserer ganzen Ansicht über die Theorie des Nystagmus wankend zu machen. Man muß sich sehr überlegen anzunehmen, daß ein kalorischer Reiz imstande wäre, vom Nervenstamm allein ihn auszulösen.

G. Alexander: Wenn man den Vestibularis kalorisch reizt, tritt Nystagmus auf. Das ist tierexperimentell bereits von Kubo nachgewiesen worden. Endlich entspricht es einer physiologischen Tatsache, daß nach Aufhebung der Erregbarkeit für adäquaten Reiz ein Sinnesnerv noch für mechanische, thermische, chemische und elektrische Reize erregbar bleiben kann. Am vorliegenden Kranken handelt es sich nur um die Frage, ob der kalorische Reiz den Nerven selbst erreichen kann, und wenn dies anatomisch möglich ist, sind wir bei dieser Annahme gar nicht auf dem Boden einer Hypothese.

E. Ruttin: Ich stelle mir vor, daß dies nicht der adäquate Reiz ist. Wahrscheinlich wirkt hier das mechanische Moment des Druckes. Aber selbst wenn die Temperatur wirkte, so wäre das ja auch noch keinesfalls der adäquate Reiz; denn der adäquate Reiz ist ja gerade nur der, der durch Vermittlung der Sinneszellen wirkt. Ich habe zuerst auf der Tagung der Deutschen otologischen Gesellschaft in Basel die Lymphbewegung als den adäquaten Reiz für die Erregung des Vestibularis bezeichnet, und wenn wir das annehmen, so kann der kalorische Reiz als solcher ohne die Folge der Lymphbewegung selbstverständlich kein adäquater Reiz sein. Vielleicht könnte der kalorische Reiz durch mechanische Wirkung, z. B. durch Druck, diese Erregung hervorrufen. Wissen wir doch auch, daß der Opticus auf Licht reagiert, wenn auch keine spezifischen Sinneszellen vorhanden sind; aber bei dieser Lichtempfindung kann man auch nichts sehen.

Neumann: Ich glaube nicht, daß man solche Versuche am bloßgelegten Nerven schon angestellt hat. Bei intaktem Labyrinth hat Högyes kalorische Reizversuche gemacht und wo ich gesagt habe, daß er der Entdecker des kalorischen Nystagmus ist, bezieht sich das auf das Endorgan. Ob Kubo mit dem Nerven experimentiert hat, weiß ich nicht.

Digitized by Google
Original from UNIVERSITY OF CALIFORNIA
Generated on 2019-10-24 15:38 GMT / http://hdl.handle.net/2027/uc1.b3252765
Public Domain in the United States, Google-digitized / http://www.hathitrust.org/access_use#pd-us-google

Ruttin: Damit stimme ich mit Alexander überein, daß der adäquate Reiz an einem Sinnesorgan eine spezifische Sinnesempfindung macht, das ist ja das alte Müllersche Gesetz. Aber der Vorgang, den der kalorische Reiz hervorruft, ist derjenige Vorgang, den der adäquate Reiz macht, und es ist gleichgültig, ob dieser äußere Reiz derselbe ist, der im gewöhnlichen Leben die spezifische Sinnesempfindung hervorruft, z. B. der Drehreiz. Es ist eine Lymphbewegung und ich sage, daß die Sinneszellen nur auf den adäquaten Reiz reagieren können, mit Ausnahme der inäquaten Reize, die auf den Nerven selbst angreifen.

V. F. Soherr: **Mastoiditis, Pachymeningitis tuberculosa mit Durchwucherung tumorartiger tuberkulöser Granulationen in die hintere und mittlere Schädelgrube.**

Fall 1. Anamnese: S. K., 6 J. alt, erkrankte vor einem halben Jahre mit Schmerzen im rechten Ohr. Nach einigen Tagen trat Ohrenfluß auf, der nach 2 Tagen wieder schwand. Vor 3 Monaten klagte das Kind neuerdings über Schmerzen im rechten Ohr, das jedoch erst vor 3 Wochen zu fließen begonnen haben soll. Vor 2 Tagen hörte der Ausfluß aus dem Ohr auf, dafür bemerkte die Mutter des Pat. eine leichte Anschwellung hinter der rechten Ohrmuschel. Er wurde am 10. IV. 1917 auf die oto-laryngologische Abteilung des Kaiser-Jubiläumsspitales aufgenommen.

Status praesens: Pat. ist ziemlich gut genährt, besitzt leicht anämische Schleimhäute, beiderseitige spezifische Lungenspitzenaffektion; kein Kernig, keine Nackensteifigkeit, kein Fieber, keine Hauthyperästhesie.

Status localis: Rechtes Trommelfell gerötet, hinten unten perforiert, mäßig starke eitrige Sekretion. Processus mastoideus leicht druckempfindlich, gerötet, wenig vorgewölbt, keine deutliche Fluktuation nachweisbar. Links: normaler Befund. Pat. hört Konv.-Spr. auf 3 *m*, Fl.-Spr. auf 40 *cm*, kalorische Reaktion normal, kein Spontannystagmus, kein Fistelsymptom.

Operation am 11. IV. 1917: Typische Schnittführung; Knochen ganz morsch, alle Zellen des Processus mastoideus von matschen Granulationen erfüllt, bei Entfernung des erkrankten Knochens muß die Dura der hinteren Schädelgrube auf Kronenstückgröße freigelgt werden, sie ist vollkommen von Granulationen bedeckt, beim Versuch, dieselben zu entfernen, zeigt sich, daß die tuberkulösen Granulationen durch die Dura in die hintere Schädelgrube hineingewachsen waren, so daß man von einer vollständigen Entfernung derselben absehen mußte. Da das Antrum ebenfalls von matschen Granulationen erfüllt ist, wird die Radikaloperation ausgeführt. Tranceplastik. Wundversorgung.

Histologische Untersuchung: tuberkulöses Granulationsgewebe.

Fall 2. Anamnese: P. O., 7 J. alt. Pat. erkrankte vor 3 Jahren an Ohrenschmerzen beiderseits, denen in einigen Tagen Ausfluß folgte, der zeitweise aufhörte. Anfangs Dezember 1916 begann das rechte Ohr stark zu fließen. Pat. hatte nur leichte Kopfschmerzen, kein Fieber, kein Erbrechen, kein Schwindelgefühl. Da seit 2 Tagen die Mutter des Pat. eine Anschwellung hinter dem Ohr bemerkte, sucht sie unsere Abteilung auf.

Status praesens: Pat. ist gut genährt, hat eine gesunde Hautfarbe, doch einen linksseitigen Lungenspitzenkatarrh. Kein Kernig, keine Nackensteifigkeit, keine Hauthyperästhesie.

Digitized by Google
Original from UNIVERSITY OF CALIFORNIA
Generated on 2019-10-24 15:38 GMT / http://hdl.handle.net/2027/uc1.b3252765
Public Domain in the United States, Google-digitized / http://www.hathitrust.org/access_use#pd-us-google

Status localis: Rechter Gehörgang voll Eiter, hintere Gehörgangswand gesenkt, stark vorgewölbt, so daß das Trommelfell nicht gesehen werden kann. Hinter dem Ohr eine nußgroße, entzündlich gerötete, druckschmerzhafte fluktuierende Schwellung. Hörweite für Konv.-Spr. 2 *m*, für Fl.-Spr. 20 *cm*. Kein Spontannystagmus. Vestibularfunktion normal.

Links: alte Narbe.

Operation am 29. III. 1917: Nach Durchtrennung der Haut quillt wenig Eiter hervor, zugleich werden zwei bohnengroße Drüsen ausgeräumt und matsche Granulationen mit dem scharfen Löffel entfernt. Der Knochen ist ganz weich, der Processus mastoideus von Eiter und Granulationen erfüllt. Das Antrum wird weit eröffnet, der kranke Knochen vollständig entfernt. Jodoformgazetamponade. Die histologische Untersuchung ergibt keinen Anhaltspunkt für Tuberkulose. Da nach 8wöchentlicher Behandlung die Sekretion nicht aufhörte, wird Pat. neuerdings operiert. Es zeigt sich hierbei, daß die Operationshöhle von blassen Granulationen — trotz Verwendung von Rohrzucker — erfüllt und der bei der ersten Operation normal erscheinende Knochen nach oben und hinten zu völlig erweicht und von Granulationen durchwuchert war. Bei Abtragung derselben muß die Dura der mittleren und hinteren Schädelgrube auf Kronenstückgröße freigelegt werden, sie ist vollkommen mit Granulationen bedeckt. Auch bei diesem Fall war es unmöglich, dieselben vollständig zu entfernen, da sie bereits durch die Dura in die hintere Schädelgrube hineingewuchert waren. Der Sinus wird auf Erbsengröße freigelegt, er ist unverändert. Da das Antrum ebenfalls von Granulationen erfüllt war, wird die Radikaloperation ausgeführt. Panseplastik, Jodoformgazetamponade, Verschluß der retroauriculären Wunde bis auf einen im unteren Wundwinkel herausgeleiteten Jodoformgazestreifen. Histologische Untersuchung: tuberkulöses Granulationsgewebe.

Interessant ist, daß in beiden Fällen bei gutem Ernährungszustand und gesundem Aussehen so schwere tuberkulöse Veränderungen vorhanden waren, da es sich offenbar um eine tumorartige Durchwucherung tuberkulöser Granulationsmassen, im 1. Fall in die hintere Schädelgrube, im 2. Fall in die hintere und mittlere Schädelgrube handelt, wie derartige Fälle bereits von Piffl und Ruttin beschrieben wurden. Besonders auffällig war auch das Fehlen von meningealen Symptomen sowie der völlig fieberlose Verlauf.

Therapeutisch wird in beiden Fällen lokal 1% Formolspiritus und für die Allgemeinbehandlung Sonnenbäder, für den einen Fall das albumosenfreie Tuberkulin Paltauf, für den anderen Fall das Tuberkulin Weleminsky in Form von subkutanen Injektionen verwendet.

VI. Neumann: **Blutbefund bei Meningitis.**

Das Strichpräparat und die Platten, angefertigt aus dem Blute eines Meningitiskranken, zeigen den Streptococcus mucosus mit sehr schönen Kapseln. Derselbe Erreger ist in dem nach Gram gefärbten Exsudat der Meningen und im histologischen Schnitt der weichen Hirnhäute nachweisbar.

Der Pat. war ein 42jähriger Soldat, stets gesund, erkrankte am 7. V. an einer akuten Mittelohrentzündung mit Schmerzen im Hinterhaupt. Am nächsten Morgen meldete er sich krank und begab sich zu Fuß in das ungefähr 12 Minuten weit entfernte Kriegsspital, wo er am 8. V. Auf-

Digitized by Google
Original from UNIVERSITY OF CALIFORNIA
Generated on 2019-10-24 15:38 GMT / http://hdl.handle.net/2027/uc1.b3252765
Public Domain in the United States, Google-digitized / http://www.hathitrust.org/access_use#pd-us-google

nahme fand. Am nächsten Morgen, also am 9. V. um 1/2 11 Uhr vormittags, werde ich zum Pat. gerufen und habe die Operation als nunmehr aussichtslos abgelehnt. Der ordinierende Kollege teilt mir mit, daß er vor 2 Stunden die Parazentese gemacht habe und eine geringe Menge (1—2 Tropfen) Eiter sich entleerte.

Die von mir vorgenommene Untersuchung ergab: der Gehörgang mit Eiter gefüllt, Pulsation in der Tiefe desselben, Pat. benommen, Zeichen von Lungenödem, Puls auffallend verlangsamt, Temperatur 39,8°. Das Lumbalpunktat war eitrig; das Blut, der Armvene entnommen, wurde auf Agar und Blutagar gegossen. An demselben Abend um 5 Uhr trat Exitus ein.

Der Obduktionsbefund ergab eine basale Meningitis, Sinus und alle Kopfvenen frei von jeder Entzündung, in den anderen Organen nichts Pathologisches.

Ich sah mich veranlaßt, die Blutuntersuchung vorzunehmen, weil der Tod ja nicht unter dem Bilde einer Meningitis, sondern vielmehr einer akuten Infektion ähnlich einzutreten schien. Das rapide Auftreten der Meningitis ist nur so zu erklären, daß die Meningitis und Otitis gleichzeitig und unabhängig voneinander aufgetreten sind, oder die Otitis war die Ursache der Meningitis, die sich ungewöhnlich rasch an die Mittelohrentzündung angeschlossen hat. Das Freisein der Sinuse von jeder Entzündung läßt die Meningitis als metastatisch nach Sinusphlebitis ausschließen.

Der positive Blutbefund (Streptococcus mucosus) dürfte nicht bloß den raschen tödlichen Verlauf, sondern auch manche Symptome erklären, so z. B. den verlangsamten Puls in jenem Stadium der Meningitis, wo der Pat. 2 Stunden nachher starb, was nur so zu erklären ist, daß der Pat. nicht an Lähmung des Gefäß- und Atmungszentrums, sondern an Bakteriämie gestorben war.

Die bakteriologische Blutuntersuchung bei eitriger und speziell bei otitischer Meningitis ist meines Wissens nie gemacht worden. Es würde sich empfehlen, in Zukunft die bakteriologische Blutuntersuchung bei jeder Meningitis vorzunehmen. Bei Durchsicht der Literatur fand ich spärliche Angaben über Blutuntersuchungen; diese erstreckten sich auf cerebrospinale Meningitis, und zwar zu differentialdiagnostischen Zwecken, um Flecktyphus auszuschließen. (Münchner med. Wochenschrift.)

Diskussion.

G. Alexander: Ich möchte glauben, daß das eine otogene Bakteriämie mit Meningitis ist. Von der Meningitis ist ja die Bakteriämie nicht entstanden, sondern nur das Umgekehrte ist entstanden. Vom Ohr aus haben sich die Gefäße infiziert und später kam dann die andere Erkrankung. Wie war der Sinus? Ich glaube, daß die Bakteriämie das Primäre und die Meningitis das Sekundäre ist.

R. Leidler: Für Alexanders Auffassung würde ja die Erfahrung sprechen, daß bei der Pneumonie nicht so selten Meningitis gefunden wird, die auch erst auf dem Blutwege zustande kommt.

O. Mayer: Wie lange war der Pat. krank?

Neumann: 48 Stunden.

Mayer: Daß durch eine Bakteriämie eine Meningitis verursacht werden kann, ist wohl sicher. Gegen diese Art der Entstehung der Menin-

Digitized by Google
Original from UNIVERSITY OF CALIFORNIA
Generated on 2019-10-24 15:38 GMT / http://hdl.handle.net/2027/uc1.b3252765
Public Domain in the United States, Google-digitized / http://www.hathitrust.org/access_use#pd-us-google

gitis spricht in diesem Falle die Lokalisation des eitrigen Exsudats über der Pars petrosa des Schläfebeins. Auch müßte die genaue histologische Untersuchung des Felsenbeines hierüber Aufschluß geben. Bei der Mucosusotitis kann nach wochenlangem symptomlosem Verlauf blitzartig eine Meningitis auftreten. Ich beobachtete einmal einen derartigen Fall, wo sich im Warzenfortsatz bei der Aufmeißelung kein Eiter, bei der histologischen Untersuchung ein haardünner Duradurchbruch aus einem kleinen, medial vom Labyrinth gelegenen Abceß gefunden hatte, und erinnere an einen ähnlichen Fall aus der Klinik Lange.

Neumann: Darüber, daß eine Meningitis eine Sepsis machen kann, brauchen wir nicht zu diskutieren. Leidlers Erinnerung an die Pneumonie ist überflüssig, jede Angina kann das machen. Ich habe es für überflüssig gehalten, das zu erwähnen. Daß ich darauf hingezielt habe, geht aus dem hervor, was ich gesagt habe. Der Sinus war überall bluthältig, ohne Spur einer Veränderung. Eine Möglichkeit ist vorhanden: entweder sind die Meningitis und die Bakteriämie konkomittierende Erkrankungen gewesen, ohne daß sie miteinander mit Rücksicht auf die kurze Dauer der Erkrankung in Zusammenhang stehen, oder es gibt, und deshalb demonstriere ich das Präparat, sehr rasch zum Tode führende Meningitiden.

Die Meningitis ist eine septische Erkrankung, die auch imstande ist, eine Bakteriämie zu machen. Das Schläfebein ist eingelegt und wird histologisch untersucht werden. Makroskopisch deutete nichts auf eine otogene Meningitis. Das Einzige für die Annahme einer solchen ist die Lokalisation am kranken Schläfebein. Warum Alexander sich dagegen wehrt, daß eine Meningitis auch eine Bakteriämie machen kann, weiß ich nicht.

VII. Ruttin: **Ein dem Nystagmus minorum ähnlicher Nystagmus bei einem Flugzeugarbeiter.**

K. S., 26 Jahre, Tischlergehilfe. Untersucht am 4. V. 1917.

Pat. gibt an, daß sein Vater angeblich infolge eines in seiner Lehrzeit erhaltenen Schlages ins Gesicht seit 34 Jahren taub sei. Er selbst habe stets gut gehört. Seit 6. X. 1914 ist er als Tischler in einer Flugzeugfabrik tätig. Er hat die Fußböden der Flugzeuge zu legen. Er schildert seine Arbeit als sehr beschwerlich: er muß in einem Raum von $^1/_2$ *m* Durchmesser mit dem Kopf nach unten in zusammengekrümmter Stellung ungefähr 2 Stunden lang an einem Fußboden arbeiten. Je nach der Zahl der Flugzeuge, die täglich fertiggestellt werden, wechselt die Anstrengung, doch kommt es vor, daß er 10 Stunden in dieser Stellung arbeiten muß. Seit etwa 2 Jahren leidet er an starken Schmerzen im ganzen Kopf, in dem es Tag und Nacht brause und rausche, Schmerzen in beiden Ohren, konstant zunehmender Schwerhörigkeit beiderseits, heftige Schwindelanfälle; die letzteren treten besonders beim Verlassen des Flugzeuges nach getaner Arbeit auf. Pat. muß sich dann am Geländer anhalten, um nicht die Treppe herunterzustürzen. Seit etwa 3 Monaten leide er an Magenkrämpfen und an Schmerzen in den Beinen.

Befund vom 4. V. 1917: R. O.: Trommelfell normal, Konv.-Spr. 7 *m*, Fl.-Spr. 4 *m*, W ← r. Rinne —, S —, C_1 und c^4 stark verkürzt. Etwas spontaner rotatorischer Nystagmus nach beiden Seiten, etwas stärker nach rechts als nach links. Zeitweise ist dieser Nystagmus viel stärker, zeitweise schwächer. Spontanes Zeigen in allen Gelenken richtig. Kalorische Reaktion typisch, dabei Vorbeizeigen mit beiden Armen richtig.

Digitized by Google
Original from UNIVERSITY OF CALIFORNIA
Generated on 2019-10-24 15:38 GMT / http://hdl.handle.net/2027/uc1.b3252765
Public Domain in the United States, Google-digitized / http://www.hathitrust.org/access_use#pd-us-google

L. O.: Trommelfell normal. Konv.-Spr. 1/4 *m*, Fl.-Spr. 1/4 *m*. Rinne negativ. Schwabach verkürzt, C_4 verkürzt, c^4 stark verkürzt. Kalorische Reaktion typisch, dabei Vorbeizeigen mit beiden Armen typisch. Doppelseitige kalorische Reaktion, Verbrauch 550 cm^3, Dauer der Spülung 5 Minuten: Kein Nystagmus.

Nach R.-Drehung Ny l ← 15".

Nach L.-Drehung Ny → r 15".

Nach R.-Drehung mit vorgeneigtem Kopf Ny l ↻ 10", mäßiger Schwindel, Sturz rechts.

Nach L.-Drehung mit vorgeneigtem Kopf Ny ↺ r 10", mäßiger Schwindel, Sturz links.

Nach R.-Drehung mit rechtsgeneigtem Kopf Ny ↓ 5", auffallend geringer Schwindel. Kein Sturz.

Nach R.-Drehung mit linksgeneigtem Kopf Ny ↑ 3", auffallend geringer Schwindel. Kein Sturz.

Die cochleare Störung ist vielleicht eine Otosklerose, kombiniert mit Laesio auris internae, jedenfalls kaum ganz auf die von ihm angegebene Ursache zurückzuführen. Dagegen ist die vestibuläre Störung, die sich in dem zeitweise stärkeren, zeitweise schwächeren, aber immer deutlichen Nystagmus und in den subjektiven Anfällen von Schwindel, der besonders nach längerer Arbeit in der ungünstigen Stellung kundgibt, wahrscheinlich ähnlich wie der Bergarbeiternystagmus auf die jetzt fast 3 Jahre lang fortgesetzte Arbeit in der erwähnten Stellung zurückzuführen. Die vestibulare Prüfung (kalorische Reaktion, doppelseitige Spülung, Drehreaktion) ist allerdings in diesem Falle nicht imstande, etwas Pathologisches, insbesondere eine erhöhte oder verminderte oder differente Erregbarkeit nachzuweisen. In der Oktobersitzung 1913 habe ich hier einen Fall von Nystagmus minorum vorgestellt, bei dem ich auch genaue Labyrinthprüfungen vorgenommen hatte und bei dem die vestibulären Prüfungen auch nichts Pathologisches ergeben hatten. Nur hatte dieser Bergarbeiter spontanen Nystagmus von vorwiegend aufwärts gerichtetem Typus und verdeckte dieser spontane vertikale Nystagmus den durch die Vestibularreizungen erzeugten Nystagmus bei Blick geradeaus und nach aufwärts. Dieses Phänomen ist bei dem vorliegenden Falle nicht vorhanden, aber da der Nystagmus dazu nicht stark genug ist, auch gar nicht zu erwarten gewesen.

VIII. Ruttin: **Über Verletzung des Facialis nach seinem Austritt aus dem Foramen stylomastoideum.**

J. K., 15 J. alt, wurde vor 4 Wochen von einer Kuh mit dem Horn gerade in den linken Kieferwinkel gestoßen, er merkte danach, daß sein Gesicht schief sei, hatte aber von seiten seines Ohres keine Beschwerden. Bei der Untersuchung am 2. V. 1917 fand ich beiden Ohren sowohl in bezug auf äußeres Ohr, Gehörgang und Trommelfell, als auch auf cochlearen und vestibularen Befund normal, nur bestand Parese des linken Facialis in allen drei Ästen, am stärksten am Augenast. Die Augenuntersuchung (O. Ruttin) ergab normale Verhältnisse, ebenso der Röntgenbefund, insbesondere war im letzteren keine Fraktur oder Fissur nachweisbar. Es kann sich also nur um eine Facialisparese durch Quetschung des Nerven bei seinem Austritt aus dem Foramen stylomastoideum handeln. Ich glaube, daß dieselbe entweder von selbst oder durch Elektrisieren zurück-

Digitized by Google
Original from UNIVERSITY OF CALIFORNIA
Generated on 2019-10-24 15:38 GMT / http://hdl.handle.net/2027/uc1.b3252765
Public Domain in the United States, Google-digitized / http://www.hathitrust.org/access_use#pd-us-google

gehen wird.[1]) Ich möchte noch zwei hierhergehörige Fälle erwähnen: Der eine betraf einen Burschen, welcher einen Messerstich gegen den linken Kieferwinkel erhielt und später mit totaler Facialisparalyse der I. Augenklinik überwiesen und von dort zu uns geschickt wurde. Ich legte damals den Facialis an der durch die Narbe bezeichneten Stelle frei und fand ihn unglücklicherweise unmittelbar vor der Aufsplitterung durchtrennt, so daß ich die geplante Nervennaht nicht ausführen konnte.

Der andere Fall betraf einen Burschen, der durch eine Incision wegen vereiterter Drüsen, die ein Praktikus ausführte, seine Facialisparalyse an dieser Stelle akquirierte.

IX. Ruttin: **Zur Diagnose des Kleinhirnabscesses und der Meningitis.**

F. B., 30 J. alt, Aufnahme an die Ohrenklinik am 21. IV. 1917.

Pat. leidet rechts seit 16 Jahren, links angeblich erst seit 7 Wochen an Ohrenfluß. Seit 7 Wochen hat er auch täglich Erbrechen, Kopfschmerz und Schwindel, doch hat der Schwindel in der letzten Zeit nachgelassen. Sausen hat er nicht gehabt.

Bei der Aufnahme fand ich den Gehörgang beiderseits mit Polypen vollständig erfüllt, fötide Eiterung, rechts auch Druckschmerzhaftigkeit der Warzenfortsatzspitze. Funktionsprüfung rechts: taub für Sprache und Stimmgabeln, Weber im Kopf, Rinne 0, —, Schwabach annähernd normal. Spont. Nyst. rot. nach rechts bei Blick nach rechts, etwas mehr als I. Grades, dabei auch etwas Nyst. rot. nach links bei Blick nach links. Kalorische Reaktion rechts negativ. Funktionsprüfung links: Konv.-Spr. 30 *cm*, Fl.-Spr. 0, Rinne negativ, Schwabach verlängert, C_1 0, c^4 stark verkürzt. Kalorische Reaktion positiv. Nach diesem Befunde handelte es sich um eine rechtsseitige eitrige Labyrinthitis. Die in Aussicht genommene Labyrinthoperation verzögerte sich aus äußeren Gründen, so daß Pat. 7 Tage an der Klinik in Beobachtung stand, während welcher Zeit er normale Temperatur hatte, bis auf eine subfebrile Steigerung auf 37,6° am 21. IV. und auf 37,4° am 23. IV. bei Pulsen zwischen 72 und 80. Am 28. IV. ging jedoch die Temperatur ganz unvermittelt auf 41,6° hinauf.

Bei Labyrintheiterung ist dieses plötzliche Heraufschnellen der Temperatur meist ein ominöses Zeichen einer Meningitis, die oft auch nicht mehr durch Labyrinthoperation aufzuhalten ist.

Die Untersuchung, die ich sofort vornahm, ergab: Nacken druckempfindlich, Pupillen gleich weit, reagieren auf Licht und Akkommodation, Hirnnerven ohne Besonderheiten, keine groben Sensibilitätsstörungen, Dermographie positiv. Bauchdeckenreflexe beiderseits prompt, Cremasterreflexe beiderseits prompt, Patellarreflexe beiderseits nicht auslösbar, Achillessehnenreflexe beiderseits nicht auslösbar. Kein Fußklonus, kein Babinski, kein Kernig. Puls 80, Temperatur 41,8°.

Spont. Nyst. rot. nach rechts bei Blick nach rechts etwas mehr als I. Grades, dabei auch etwas Nyst. rot. nach links bei Blick nach links.

Zeigeversuch: rechts richtig, links nach links vorbei. Kalorische Reaktion rechts negativ, ändert das Zeigen nicht. Kalorische Reaktion,

[1]) Anmerkung während der Korrektur: Gegenwärtig schon bedeutend gebessert.

Digitized by Google
Original from UNIVERSITY OF CALIFORNIA
Generated on 2019-10-24 15:38 GMT / http://hdl.handle.net/2027/uc1.b3252765
Public Domain in the United States, Google-digitized / http://www.hathitrust.org/access_use#pd-us-google

kalt, links: positiv, der schon bestehende Ny ∩ r wird stärker als II. Grades, dabei zeigt jetzt der rechte Arm nach links vorbei, der linke Arm richtig. Kalorische Reaktion, heiß, positiv, und zwar wird der Ny l ∩ stärker, der Ny ∩ r etwas geringer. Vorbeizeigen mit beiden Armen nach rechts.

Ich nahm daher sofort die Operation vor: Typischer Hautschnitt. Aufmeißelung des Warzenfortsatzes, der sklerotisch ist. Im Antrum Granulationen und Cholesteatommassen. Radikaloperation. Tiefe, rinnenförmige Arrosion des Knochens, hinten, oben und unten den horizontalen Bogengang zum größten Teil umkreisend. Mehrfache Fistelgänge im Knochen, die in die Gegend des Labyrinthes führen. Vor dem Bogengang liegt der horizontale Facialisteil frei. Das Promontorium ist rauh, zum Teil zerstört. Der Löffel fällt sofort in das Labyrinth. Freilegung des Sinus, Freilegung der Dura der hinteren Schädelgrube im Trautmannschen Dreieck. Extradural flüssiger Eiter. Labyrinthoperation nach Neumann. Zwischen Dura und Knochen allenthalben freier Eiter. Bei Eröffnung des Labyrinthes von rückwärts quillt aus dem Vestibulum ein dicker Eitertropfen hervor. Durchführen der Sonde durch das ovale Fenster. Die Sonde kommt rückwärts hervor. Dura der hinteren Schädelgrube hinter dem Labyrinth graurot verfärbt. Drainage vor und hinter dem Labyrinth.

Die Operation hatte ich abends des 28. IV. vorgenommen und schon 2 Stunden nachher begann die Temperatur zu fallen und schon in der Frühe des 29. IV. war normale Temperatur bei gleichgebliebenem Puls (80) erreicht. Die Temperatur und der Puls blieben nun in den nächsten 3 Tagen normal, aber auch der Nystagmus und das Vorbeizeigen mit dem linken Arm nach außen, das bei kalter Ausspülung links anstatt stärker zu werden, aufhörte. Dagegen war das Vorbeizeigen nach rechts, d. h. also für den linken Arm nach innen durch heiße Spülung links prompt auslösbar. Die Kopfschmerzen hielten an. Am 30. IV. 2mal Erbrechen. Der Abfall der Temperatur, das Weiterbestehen des Nystagmus, die anhaltenden Kopfschmerzen und das Erbrechen sprachen für Kleinhirnabsceß, der Zeigefehler der anderen Seite eher für Meningitis. Am 1. V. inzidierte ich die hintere Schädelgrube hinter dem Labyrinth und eröffnete einen mindestens pflaumengroßen Kleinhirnabsceß, der mit schleimig-eitrigem, fötiden Exsudat gefüllt war. Drainage.

Die bakteriologische Untersuchung des Eiters (Prof. Wiesner) ergab Bakteriengemenge. Während der Puls unmittelbar vor der Eröffnung 76, während der Eröffnung 84 war, zählte ich unmittelbar nach der Eröffnung des Abscesses 80. Der Nystagmus, der noch unmittelbar vor der Eröffnung, wie oben beschrieben wurde, zu beobachten war, verschwand unmittelbar vor der Eröffnung vollständig, der Zeigeversuch blieb ganz gleich.

In den nächsten 12 Tagen nach der Eröffnung des Kleinhirnabscesses blieb der schon am selben Abend wieder aufgetretene Nyst. rot. nach beiden Seiten, aber mehr nach rechts, bestehen, dabei bestanden Kopfschmerzen, zeitweise Erbrechen, Schwindel beim Aufrichten, Puls zwischen 72 und 80 bei normaler Temperatur. Am 13. Tage Temperatur 38,4°. Exitus.

Obduktionsbefund: Labyrinthoperation und Eröffnung der rechten hinteren Schädelgrube. Spaltung und Drainage eines Kleinhirn-

Digitized by Google
Original from UNIVERSITY OF CALIFORNIA
Generated on 2019-10-24 15:38 GMT / http://hdl.handle.net/2027/uc1.b3252765
Public Domain in the United States, Google-digitized / http://www.hathitrust.org/access_use#pd-us-google

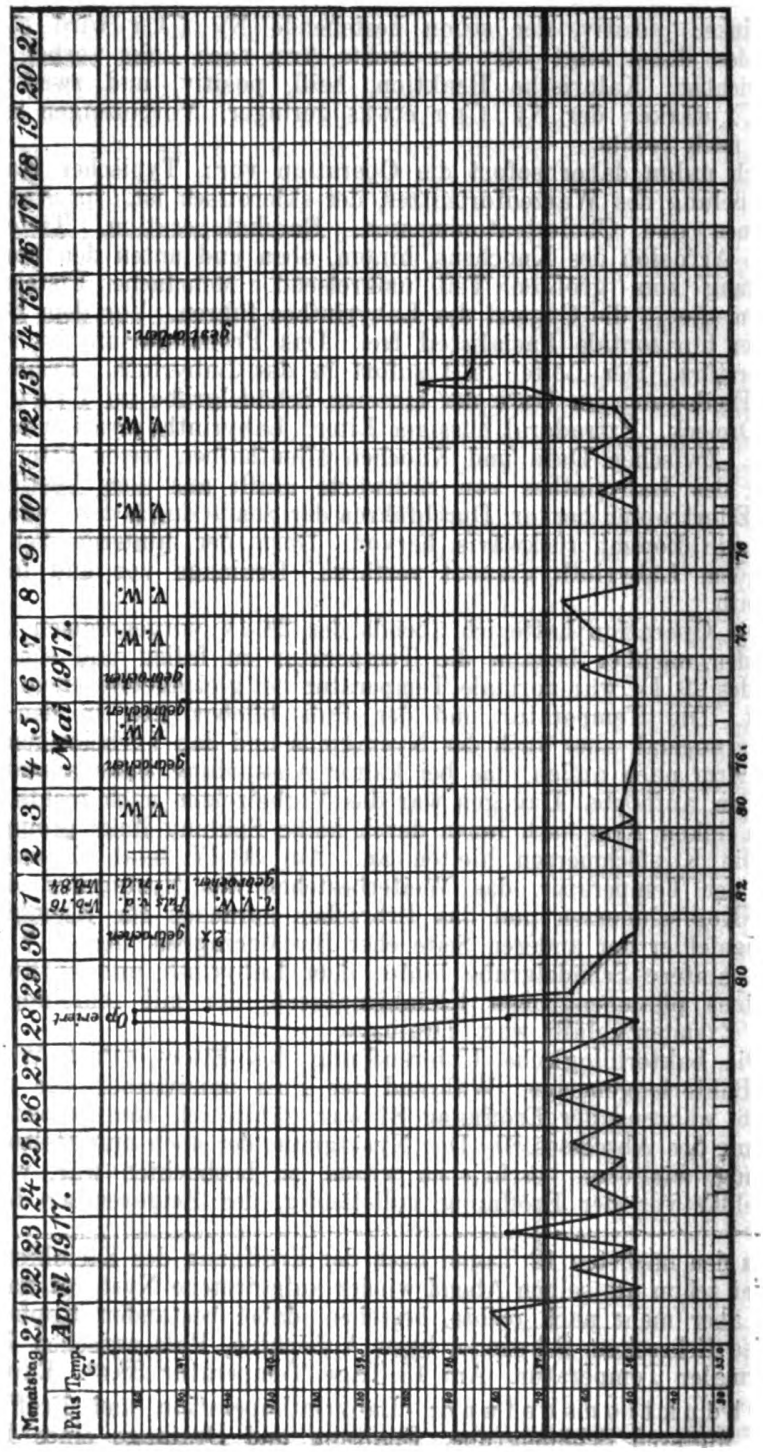

Fig. 4

Digitized by Google
Original from UNIVERSITY OF CALIFORNIA
Generated on 2019-10-24 15:38 GMT / http://hdl.handle.net/2027/uc1.b3252765
Public Domain in the United States, Google-digitized / http://www.hathitrust.org/access_use#pd-us-google

abscesses in der rechten Kleinhirnhemisphäre, eitrige Leptomeningitis cerebralis und spinalis. Pyocephalus. Nekrose und Vereiterung des Felsenbeins. Atrophie der Organe, allgemeiner Fettschwund. Kachexie, subakuter Milztumor. Parenchymatöse Degeneration der Leber.

Das Interessante an dem Falle ist erstens die Fieberkurve. Wir sind wohl gewöhnt, bei Hirnabscessen ein latentes fieberloses Stadium und ein manifestes, mit Fieber einhergehendes Stadium zu sehen; das manifeste Stadium ist in der Regel einige Tage (3—4 Tage). Aber es ist wohl selten, daß bei einem bis zum Exitus 23 Tage in Beobachtung stehenden Absceß ein gänzlich fieberloser Verlauf durch einen eintägigen, ich möchte sagen turmartigen, jähen Auf- und Abstieg auf 41,6° unterbrochen wird (s. Kurve Fig. 4), noch dazu, wenn dieser Absceß mit Meningitis kombiniert ist. Interessant sind ferner einige differentialdiagnostische Punkte. Das Fortbestehen des zur kranken Seite gerichteten Nystagmus nach der Labyrinthoperation als differentialdiagnostisches Hilfsmittel zur Diagnose des Kleinhirnabscesses wurde ja bereits von Neumann beschrieben. Vom Zeigeversuch (Bárány) hätte man aber erwarten sollen, daß er auf der rechten Seite, der Seite des Abscesses, einen Zeigefehler ergibt. Statt dessen war der Zeigefehler links. Dies kann aber durch die Meningitis der hinteren Schädelgrube erklärt werden. Das ganz gleiche Fortbestehen des zur kranken Seite gerichteten Nystagmus nach der Labyrinthoperation spricht mehr für Kleinhirnabsceß als für Meningitis. Allerdings kann dies auch bei Meningitis vorkommen, doch ist in der Regel entsprechend dem progressiven Charakter der Meningitis ein Wechsel des Nystagmus nach Seite und Intensität zu bemerken. Andrerseits kommt oft auch bei Kleinhirnabsceß Wechsel des Nystagmus nach Intensität und Seite vor. Hielt man aber diesen Nystagmus mit dem Zeigeversuch zusammen, so mußte man sich sagen, daß der Nystagmus sowie der übrige Befund mehr für Kleinhirnabsceß, der Zeigefehler links aber mehr für Meningitis sprach. Tatsächlich war nun bei der Obduktion Kleinhirnabsceß und Meningitis gefunden worden. Nach der Eröffnung des Abscesses trat diese Differenz zwischen Nystagmus und Zeigeversuch noch deutlicher zutage. Schon unmittelbar nach der Eröffnung des Abscesses war der Nystagmus verschwunden (übrigens auch ein seltener Befund!), der Zeigefehler links blieb nach wie vor bestehen.

X. O. Beck: **Zur Serumbehandlung des Erysipels.**

Im Jahre 1915 sind einige Arbeiten erschienen, die die Serumbehandlung des Erysipels warm empfohlen haben. Ohne auf die einschlägige Literatur an dieser Stelle näher einzugehen, will ich nur hervorheben, daß vor allem Pferdeserum und Diphtherieserum angewendet wurden. Nach stattgehabter Injektion soll nach einem kurzen Temperaturanstieg das Fieber lytisch fallen und die lokalen Erscheinungen zurückgehen, so daß nach wenigen Tagen vollkommene Heilung eintritt. Jedem Chirurgen ist ein Erysipel ein unangenehmes Ereignis und gerade in der Otologie ist die Möglichkeit seines Auftretens um so leichter gegeben, weil man ja fast ausnahmslos in einem schon eitrigen Operationsgebiet arbeitet. Böte also die Serumbehandlung wirklich die Möglichkeit, ein Erysipel innerhalb weniger Tage zum Abklingen zu bringen und die Fieberbewegung zu beeinflussen, so wäre damit viel erreicht. Auch die Idee der Serumbehandlung hatte viel Bestechendes für sich. Diese Momente veranlaßten

Digitized by Google
Original from UNIVERSITY OF CALIFORNIA
Generated on 2019-10-24 15:38 GMT / http://hdl.handle.net/2027/uc1.b3252765
Public Domain in the United States, Google-digitized / http://www.hathitrust.org/access_use#pd-us-google

mich, eine Anzahl von Fällen mit Serum zu behandeln und genau zu beobachten. Seit ungefähr einem Jahr verfüge ich über 12 einwandfreie Fälle. Bei 8 trat das Erysipel nach Operationen am Warzenfortsatz auf, 2mal nach Septumoperationen. Bei diesen beiden Fällen ging das Erysipel aber nicht von der Nase aus, sondern von der behaarten Kopfhaut. 2 weitere Fälle meiner Beobachtung wurden nicht operiert und irrtümlicherweise auf die Ohrenabteilung transferiert. Bei dem einen bestand ein Ekzem am Naseneingang, bei dem anderen war die Infektionsstelle nicht mehr festzustellen, da bei der ersten Untersuchung die rechte Gesichtshälfte und das Auge bereits stark verschwollen waren. 4 Fälle habe ich mit normalem Pferdeserum behandelt, und zwar wurden 10 cm^3 subcutan unter die Rückenhaut injiziert. Geleitet von der Idee, daß ein toxisches Serum besser wirken könnte — der Zusatz von Karbolsäure, die zur Behandlung des Erysipels auch verwendet wird, dürfte kaum eine Rolle spielen —, habe ich in den restlichen Fällen Diphtherieserum genommen, und zwar 2500 HE.

Jedoch nur in 2 Fällen konnte nach der Injektion ein rascher Abfall der Temperatur und Rückgang der lokalen Erscheinungen festgestellt werden. Bei einem Fall wurde Pferde-, bei dem anderen Diphtherieserum injiziert. Die Injektion wurde am 4. resp. am 5. Tag nach Krankheitsbeginn gegeben. Bei den übrigen Pat. blieb der Krankheitsverlauf im allgemeinen unbeeinflußt. Weder die Fieberbewegung noch die Krankheitsdauer unterschieden sich wesentlich von nicht injizierten und nur lokal behandelten Fällen. Merkwürdig ist aber ein Umstand, den ich besonders hervorheben möchte, weil, wie ich glaube, ein Zusammenhang mit der Serumtherapie zu bestehen scheint und er eine Komplikation darstellt, die man bei Erysipel sonst nur sehr selten sieht. Von den 8 mit Diphtherieserum behandelten Fällen zeigten 4 zwischen dem 10.—14. Tag nach der Injektion große Abscesse im Gesicht, meist zu einer Zeit, da das Erysipel schon ganz oder fast ganz verschwunden war. Bei 3 dieser Kranken bestanden mehrere ungefähr gleichaltrige Abscesse, so daß die Möglichkeit einer Infektion von einem Absceß zum anderen auszuschließen ist. Diese Abscesse zeigen sehr bald Fluktuation, sitzen sehr oberflächlich, die Haut darüber zeigt fast gar keine Entzündungserscheinungen. Auffallend ist ferner eine bestimmte Lokalisation. Sie sitzen — es war dies 3mal — am unteren Augenlid am Übergang zur oberen Wangengegend, also dort, wo das subcutane Gewebe am lockersten ist. Es sind wohl 12 Fälle keine genügend große Beobachtungsreihe, um sich ein abschließendes Urteil zu bilden, doch sind die bisherigen Resultate nicht sehr ermutigend. Vor allem aber wollte ich auf diese merkwürdige Absceßbildung hinweisen, die in ihrer Ähnlichkeit bei den einzelnen Fällen einen Zusammenhang mit der Seruminjektion wahrscheinlich macht.

Diskussion.

Ruttin: Ich habe als Pseudomastoiditis bei Erysipel ein typisches Ödem bzw. Rötung, Schwellung, ja, sogar Absceßbildung über dem Proc. mast. beschrieben. Diese Fälle von Pseudomastoiditis kommen bei Erysipeln, die von der Kopfhaut, speziell der Stirne und Scheitelgegend ausgehen, vor. Auch Abscesse unter dem Ohre an der seitlichen Halsgegend habe ich in solchen Fällen gesehen. Maßgebend für die Stelle, an der ein

Digitized by Google
Original from UNIVERSITY OF CALIFORNIA
Generated on 2019-10-24 15:38 GMT / http://hdl.handle.net/2027/uc1.b3252765
Public Domain in the United States, Google-digitized / http://www.hathitrust.org/access_use#pd-us-google

Absceß beim Erysipel entsteht, dürfte der Ausgangsort des Erysipels und die Lymphgefäßverteilung in dieser Region sein.

R. Leidler: Die Häufung der Abscesse ist auffallend. Im allgemeinen sind Abscesse bei Erysipel Raritäten.

Beck: Solche Fälle gehören sicher zu den Seltenheiten. Auffallend bleibt, daß unter 8 mit Serum behandelten Fällen so viele multiple und besonders lokalisierte Absceßbildung aufwiesen. Die Abscesse waren von Haut bedeckt, die äußerlich keine akute Entzündung und nur Spannung zeigte. Bei der Untersuchung fand man deutliche Fluktuation und bei der Incision sehr viel Eiter.

XI. E. Urbantschitsch: **Jackson-Epilepsie nach Trauma des rechten Scheitelbeines mit Verkalkungsherden im Gehirn an der Stelle der Verletzung und in der Kleinhirnrinde der entgegengesetzten Seite.**

Der 14jährige Wilhelm K. litt schon seit seinem 7. Jahre an Otitis media pur. chron. dextra; Eiterung seither anhaltend. Anfangs häufig Kopfschmerzen und Schwindel, nach einiger Zeit Besserung. Vor 2 Jahren Schädeltrauma: Pat. wurde überfallen und mit einem Schlagriemen, der ihn am rechten Scheitel traf, niedergeschlagen. 3—4 Monate später Übelkeiten, Erbrechen und Krämpfe sowie zeitweise Bewußtlosigkeit. Die Anfälle traten anfangs alle Wochen, zuletzt täglich auf. Pat. wurde in vollständiger Bewußtlosigkeit auf die Ohrenstation des k. k. Kaiser Franz Josef-Spitales aufgenommen.

Ohrbefund (29. III. 1917): Rechts Totaldestruktion des Trommelfelles; an der hinteren oberen Umrandung schwärzliche Krusten. Im Antrum etwas freier Eiter. Links chronischer Adhäsivprozeß des Mittelohres. Kein Fistelsymptom; spontan kein Nystagmus, doch bei jedem Anfall spontaner horizontal-rotatorischer Nystagmus nach links. Kalorische Reaktion: rechts anfangs mäßiger Nystagmus nach links; im weiteren Verlauf plötzlich einige stärkere Nystagmusschläge. Links konstante maximale Augenendstellung nach links.

Jackson-Anfälle zirka alle 3 Minuten in der Dauer von 1 Minute. Zuerst Facialiskrämpfe links mit krampfartigen Zuckungen des linken und teilweise auch des rechten Augenlides. Klonisch-tonische Krämpfe der ganzen linken Körperseite; in den Extremitäten, besonders der linken unteren, nur tonische Krämpfe. Keine Nackensteifigkeit, kein Babinski, kein Kernig.

Röntgenbefund (Dr. Selka): In der rechten Scheitelbeingegend zahlreiche traubenartig angeordnete kalkdichte Schattenherde von Linsen- bis Erbsengröße (in der Rinde ?).

Operation am 29. III. (E. U.): Totalaufmeißelung der Mittelohrräume. Im Antrum ein bohnengroßes Cholesteatom. Kein freier Eiter. Knochen gegen die Dura der mittleren Schädelgrube eitrig infiltriert. Dura weit freigelegt; selbe repräsentiert sich hier als schlaffer Sack (Hohlraum zwischen Hirnoberfläche und Dura). Zwecks Druckentlastung Umschneidung eines Lappens aus der Dura (⌊__⌋), der nach Beendigung der Operation antamponiert wird. Probeincisionen in den Schläfenlappen negativ.

Verlauf (30. III.): Gleich nach der Operation antwortet Pat. auf Fragen. Schlaf wenig, unruhig. Pat. trinkt viel, ohne zu erbrechen. Mehrere Anfälle während der Nacht. Von 7 Uhr früh bis 12 Uhr mittags

Digitized by Google
Original from UNIVERSITY OF CALIFORNIA
Generated on 2019-10-24 15:38 GMT / http://hdl.handle.net/2027/uc1.b3252765
Public Domain in the United States, Google-digitized / http://www.hathitrust.org/access_use#pd-us-google

kein Anfall. Um 12 Uhr ein Anfall in der Dauer von 5 Minuten, von da an keiner mehr und auffallendes Wohlbefinden. Appetit. Pat. spricht mit seiner Umgebung; kein Kopfschmerz. Nachmittags Temperatur 39,1°. Therapie: Urotropin (2mal tgl. 1,0).

31. III.: Keine Anfälle, zeitweise Schmerzen in der linken oberen Extremität; leichte Krämpfe in der linken unteren Extremität. Temperatur 39,2°. Urotropin 3mal 0,5.

1. IV.: Allgemeinbefinden sehr gut, keine Anfälle. Appetit und Schlaf vorzüglich.

2. IV.: Erster Verbandwechsel. Kein freier Eiter. Dochte trocken. Entfernung der Klammern. Heilung per primam.

3. IV.: Wohlbefinden. Zeitweise Krämpfe im linken Fuß; Kopfschmerzen in der Stirngegend.

4. IV.: Verband blutig-serös. Wohlbefinden; nur abends Kopfschmerzen.

5. IV.: Kopfschmerzen. Um 2 Uhr nachmittags plötzlich 40° Fieber. Krämpfe in der linken oberen und unteren Extremität. Abends Verbandwechsel: Wunde in sehr schöner Heilung.

6. IV.: Schlaf gut; 2mal Enuresis. — 6 Uhr früh ruhiger Exitus letalis.

Obduktionsbefund (Dr. Epstein): Meningitis pur. ad basim et convexitatem. Im Bereich des Scheitellappens ein zirka hühnereigroßer verkalkter Herd, der tief bis in die Marksubstanz hineinreicht. Korrespondierende Fläche der Dura ebenfalls verkalkt, mit dem beschriebenen Herd straff verwachsen. Linke Kleinhirnhälfte stark deformiert und in ihrem Gesamtvolumen beträchtlich verkleinert; daselbst walnußgroßer, unregelmäßig begrenzter, ebenfalls verkalkter Herd. Stauung der Parenchyme.

Epikrise: Der Fall ist sowohl klinisch wie pathologisch-anatomisch interessant. Da ein Cholesteatom des Mittelohres bestand, konnte eine otogene intracranielle Komplikation nicht ganz ausgeschlossen werden. Bei der Operation fand sich entsprechend dem Schläfelappen eine auffallende Schlaffheit der Dura — entsprechend einer abgelaufenen Meningitis circumscripta (Payer). Vermutlich bestand hier ursprünglich anschließend an das Trauma ein Hämatom, das sich allmählich resorbierte. Die bloße Aufklappung der Dura an dieser Stelle hatte einen auffallend günstigen Erfolg insofern, als Pat. unmittelbar nach der Operation einfache Fragen verstand und die epileptischen Anfälle nach wenigen Stunden vollständig sistierten. Leider zeigten sich in der Folge Zeichen einer rapid verlaufenden Meningitis, die rasch zum Tode führte. Der Obduktionsbefund zeigte eine ausgedehnte Meningitis — nur die Stelle der Operation fand sich fast ganz frei hievon. Bei der kalorischen Prüfung trat links an Stelle des Nystagmus nach rechts maximale Augenendstellung nach links auf, also eine Hemmung der zentralen Bahnen, jedenfalls durch Ausschaltung der gekreuzten Bahnen vom rechten Schläfelappen! Eine ganz genaue Funktionsprüfung nach der Operation wurde in den ersten Tagen nach derselben nicht vorgenommen, um keinerlei Reizwirkung auf den Pat. auszulösen, späterhin verhinderte der plötzlich eingetretene Tod die Ausführung.

Ganz überraschend mußte der Hirnbefund wirken: Verkalkung an der verletzten Stelle im rechten Schläfelappen und fast diametral im Kleinhirn

Digitized by Google
Original from UNIVERSITY OF CALIFORNIA
Generated on 2019-10-24 15:38 GMT / http://hdl.handle.net/2027/uc1.b3252765
Public Domain in the United States, Google-digitized / http://www.hathitrust.org/access_use#pd-us-google

der anderen Seite. Die Lamina vitrea an dieser Stelle war intakt; die Veränderungen konnten also nicht durch eine Knochensplitterung ausgelöst sein. Vielleicht, daß auch hier seinerzeit ein Hämatom entstand, das bei dem Resorptionsprozeß zu diesen Veränderungen führte; am Kleinhirn linkerseits kann allenfalls contre-coup zur Wirkung gekommen sein.

Schüller konnte erst vor kurzem in der Gesellschaft für innere Medizin und Kinderheilkunde (Sitzung am 29. März 1917) einen Fall von Epilepsie (18jähriger Inf.) demonstrieren, bei dem das Röntgenbild des Kopfes ebenfalls einen ausgedehnten Verkalkungsherd im Zentrum des rechten Stirnhirnes in der Ausdehnung von 4,5 : 2,5 : 3,0 *cm* zeigte. Die Anfälle bestanden seit dem Jahre 1914.

XII. S. Gatscher: **Über vestibuläre Drehbefunde bei Neugeborenen von luetischen Müttern.** (Vorläufige Mitteilung.)

Ich habe mir für kurze Zeit das Wort erbeten, um über Untersuchungen eine Mitteilung zu machen, die ich in den letzten Monaten angestellt habe.

Die große Bedeutung der Syphilis in der Pathologie des Gehörorganes und speziell der des Labyrinthes hat mir den Gedanken nahe gelegt, bei Neugeborenen luetischer Abstammung die Drehreaktion zu prüfen, um zu ermitteln, ob sich ein Abweichen von der Norm nachweisen lasse. In einer Arbeit von Prof. Alexander hatte ich eine instruktive Anlehnung bezüglich der physiologischen Verhältnisse. Ich werde auf diese Arbeit später noch kurz zurückkommen. Während Prof. Alexander für seine Untersuchungen ein großes Material heranziehen konnte, liegen die Verhältnisse bei diesem Thema nicht so günstig. Aus der Natur der Sache heraus ergibt sich nur ein spärliches Material, weil ja Kinder luetischer Mütter sehr häufig tot geboren werden. Wie ich aus den Statistiken einer Gebärklinik entnehmen konnte, ist der Prozentsatz derartiger lebend geborener Kinder tatsächlich sehr gering.

Im Plane der Untersuchung liegt es, zunächst in bezug auf die Mütter eine bestimmte, systematische Gruppierung vorzunehmen: 1. solche mit manifesten Lueserscheinungen; 2. Frauen mit luetischer Anamnese und positivem Wassermann und 3. solche mit unzweifelhaft luetischer Anamnese und negativem Wassermann. Diesen mütterlichen Gruppen stehen solche von seiten des Kindes gegenüber. Theoretisch ergeben sich daraus eine Reihe von Kombinationen, die zum Teil praktisch in Erscheinung kommen. Wie gesagt, wird aber die Untersuchungsreihe kaum sehr groß ausfallen können.

Die bisherigen Resultate sind, kurz gefaßt, folgende: Derartige Kinder zeigten in der Dauer, Intensität und Form des Nystagmus ein vollständig irreguläres Verhalten, wobei eine vertikale Richtung des Nystagmus auffallend vorherrschend war.

Eine mögliche Fehlerquelle bei den Beobachtungen ist im vorhinein zu beachten. Sie liegt darin, daß möglicherweise diese atypische Drehreaktion ein physiologischer Ausdruck bei minder entwickelten Kindern wäre. Dagegen kann ich mich einerseits durch Kontrolluntersuchungen bei luetisch absolut unverdächtigen Kindern, die bei der Geburt schwach entwickelt sind, schützen. Andrerseits können Drehreaktionen bei älteren Kindern mit luetischer Provenienz oder mit luetischen Stigmen die Befunde solcher neugeborener Kinder stützen. (Dabei erinnere ich an eine Erfahrung der

Digitized by Google
Original from UNIVERSITY OF CALIFORNIA
Generated on 2019-10-24 15:38 GMT / http://hdl.handle.net/2027/uc1.b3252765
Public Domain in the United States, Google-digitized / http://www.hathitrust.org/access_use#pd-us-google

Syphilidologen, daß der bei der Geburt negative Wassermann luetischer Stämmlinge oft nach kurzer Zeit in einen positiven übergeht.) Prof. Alexander hat in seiner Arbeit auch über irreguläre Drehreaktionen berichtet, die Möglichkeit des ätiologischen Momentes in diesen Fällen ist aber nicht in Rechnung gezogen.

Ich hoffe, daß ich bald in der Lage sein werde, ausführlicher und annähernd abschließend über dieses Thema zu berichten.

Bücherbesprechungen.

Die Ohrenheilkunde der Gegenwart und ihre Grenzgebiete. In Einzeldarstellungen herausgegeben von Dr. Otto Körner, Geheimer Medizinalrat, o. ö. Professor der Medizin, Direktor der Ohren- und Kehlkopfklinik in Rostock. **IX. Handbuch der pathologischen Anatomie des menschlichen Ohres,** unter Mitwirkung von K. Grünberg in Rostock und W. Lange in Göttingen herausgegeben von Paul Manasse in Straßburg. Text und Atlas, 119 Abbildungen auf 67 Tafeln. Wiesbaden, Verlag von J. F. Bergmann, 1917.

Das Erscheinen dieses Werkes kann nur von allen Fachkollegen auf das Lebhafteste begrüßt werden. Auch die Namen der Mitarbeiter bürgen für einen gediegenen Inhalt. Es will mir nur scheinen, daß der Titel Handbuch und die in der Einleitung umschriebene bescheidene Aufgabe: „Wenn wir durch dieses Werk unseren Fachkollegen, die nicht in der Lage sind, die feineren anatomischen Alterationen des Ohres an eigenen Präparaten zu studieren, Gelegenheit geben, sich in die pathologische Anatomie des Ohres einzuarbeiten und damit einen besseren Einblick in die klinischen Vorgänge zu bekommen, soll es uns eine besondere Freude sein", nicht ganz zu einander stimmen.

Der erste Abschnitt enthält die Erkrankungen des äußeren Ohres (Ohrmuschel, Gehörgang, Trommelfell). Gerade für dieses Kapitel ist nicht zu verlangen, daß ein, ja, nicht einmal drei Mitarbeiter das nötige Material aufbringen können, da darin so viele seltene Erkrankungen abgehandelt werden müssen, die nur durch kasuistische Sammlung von Generationen beigebracht werden können. Tatsächlich mußten auch die Verfasser die Literatur viel ausführlicher als in den meisten anderen Kapiteln berücksichtigen. Aber es wäre doch nötig gewesen, auch in diesem Kapitel verschiedene Krankheitsbilder durch Abbildungen (eventuell aus anderen Werken) zu illustrieren.

Der zweite Abschnitt beschäftigt sich mit den Erkrankungen des Mittelohres und ist eingeteilt in:

A. Entzündungen,
B. Geschwülste,
C. Infektiöse Granulationsgeschwülste.

Das Cholesteatom ist als besonderes Kapitel am Schlusse von A abgehandelt. Dadurch kam es noch zu den Entzündungen, bildet aber die Brücke zu B. Es ist ja tatsächlich schwer, für das Cholesteatom einen legitimen Platz in einer Einteilung zu finden, besonders wenn man das Cholesteatoma verum und falsum nicht ganz trennen will. Andrerseits würde aber die Trennung beider ebensolche Schwierigkeiten bereiten. Die Autoren haben sich allerdings auch darin zu helfen gewußt, indem in

Digitized by Google
Original from UNIVERSITY OF CALIFORNIA
Generated on 2019-10-24 15:38 GMT / http://hdl.handle.net/2027/uc1.b3252765
Public Domain in the United States, Google-digitized / http://www.hathitrust.org/access_use#pd-us-google

diesem Kapitel auf die ganze Cholesteatomfrage, und man muß sagen, in ganz ausgezeichneter gründlicher Weise eingegangen wird und später bei den Tumoren des Cholesteatoma verum noch besonders berücksichtigt wird. Im Kapitel A beschreibt Manasse die akute, subakute und chronische Entzündung des Mittelohres. Es werden in wirklich mustergültiger Weise die Veränderungen in der Trommelhöhle, in ihren Wänden und an den in ihr enthaltenen Gebilden beschrieben und es wird auch ausführlich auf die sekundären Bildungen, z. B. Polypen, Rücksicht genommen. Das Kapitel B, die Geschwülste des Mittelohres, ist von Grünberg bearbeitet und gibt unter Benützung der Literatur ein gutes Bild von den möglichen, selbst selteneren Tumoren. Als Anhang werden die lymphomatösen Erkrankungen des Mittelohres beschrieben. Im Kapitel C schildert Grünberg die infektiösen Granulationsgeschwülste, in erster Linie die Tuberkulose. Zunächst gibt er in vorzüglicher, sehr anschaulicher Weise einen Überblick über die Entstehung der Tuberkulose des Mittelohres, ihre verschiedenen Stadien und die sich dabei abspielenden regressiven und regeneratorischen Vorgänge. Er vergißt dabei nicht den Beginn der Tuberkulose in der Schleimhaut und die Art und Weise ihrer Ausbreitung auf den Knochen besonders hervorzuheben. Dann werden noch die einzelnen Teile des Mittelohres bei tuberkulöser Infektion besonders untersucht. Am Trommelfell zeigt er besonders die verschiedene Resistenzfähigkeit der einzelnen Schichten, an der Tube den Unterschied zwischen der meist geringen Erkrankung des knorpeligen und der meist ausgedehnten Erkrankung und Zerstörung des knöchernen Teiles und die Gefahren für die Nachbarorgane (Carotis!). Noch besser ist die Schilderung der Vorgänge in der Paukenhöhle, die ein klares Bild von dem Übergang des Prozesses auf die Gebilde der Labyrinthwand (Promontorium, Fenster, Facialis, Bogengang, Bulbus) bietet. Auch den Gehörknöchelchen wird besondere Aufmerksamkeit gewidmet und besonders das verschiedene Verhalten gezeigt, je nachdem regressive oder hyperplastische Vorgänge in der Trommelhöhle im Vordergrund stehen. Auch die Veränderungen an den Binnenmuskeln werden erwähnt.

Sodann wird noch Antrum und Processus mastoideus besonders betrachtet und dabei werden die Tatsachen gebührend hervorgehoben, die zeigen, daß die Erkrankung hier zumeist sekundärer Natur ist. Einige Worte über das Sekret bilden den Schluß der Abhandlung über Tuberkulose des Mittelohres. Es folgen in demselben Kapitel noch „Die Veränderungen im Bereich des Mittelohres bei erworbener und angeborener Lues". Trotzdem ja gerade Grünberg für diese Frage selbst wertvolle Beiträge geliefert hat, weist er mit Recht auf die Lückenhaftigkeit unserer Kenntnisse in diesem Kapitel hin. Zum Schluß des Kapitels bespricht er noch kurz, was über die Aktinomykose des Mittelohres bekannt ist, von der ja genaue histologische Befunde nicht vorliegen.

Der III. Abschnitt „Labyrinth und Hörnerv" ist bis auf die Kapitel 4 (Infektiöse Granulationsgeschwülste) und 5 (Tumoren des inneren Ohres und des Nervus acusticus), die von Grünberg herrühren, ganz von Manasse bearbeitet. Er hat nun diesen Abschnitt in 2 Abteilungen geteilt: A. Erkrankungen des häutigen Labyrinthes mit Einschluß der sekundären Knochenerkrankungen, B. Knöchernes Labyrinth. In letzterer Abteilung behandelt er die Otosklerose.

Digitized by Google
Original from UNIVERSITY OF CALIFORNIA
Generated on 2019-10-24 15:38 GMT / http://hdl.handle.net/2027/uc1.b3252765
Public Domain in the United States, Google-digitized / http://www.hathitrust.org/access_use#pd-us-google

Die Einteilung in dieser Form und Fassung wird, soweit man die Anschauungen anderer Autoren aus der Literatur kennt, kaum ungeteilt aufgenommen werden. Wir wollen uns hier überhaupt nicht mit den mannigfachen, gerade das Thema dieses Abschnittes betreffenden Streitfragen und ihren theoretischen Erörterungen befassen, sondern nur versuchen, der in diesem Abschnitt liegenden enormen und gründlichen pathologisch-anatomischen Forschung gerecht zu werden.

Die erste Abteilung A ist in folgende Kapitel zerlegt: 1. Hämorrhagien. 2. Die degenerative Atrophie des Labyrinths. 3. Die Entzündungen des Labyrinths. 4. Infektiöse Granulationsgeschwülste. 5. Die Tumoren des inneren Ohres und des Nervus acusticus.

Zunächst bespricht Verf. kurz die Hämorrhagien, wie sie der sogenannten Menière schen Krankheit zugrunde liegen. Das vorliegende Material ist naturgemäß spärlich, die Abbildungen sind anschaulich. Reicher ist schon das nächste Kapitel. In eingehender Weise werden die Veränderungen im Ductus cochlearis (am Cortischen Organ, sowie die verschiedenen Stellungsveränderungen der Reissnerschen Membran), im Ganglion spirale, in den feinen Nervenkanälen der Schnecke und am Stamm des Nervus cochlearis beschrieben.

Das dritte Kapitel enthält die Entzündungen des Labyrinths, und zwar zunächst die akuten, die tympanogen, meningogen und metastatisch sein können. Sehr anschaulich werden die verschiedenen Wege der Überleitung auf das Labyrinth geschildert; dabei wird auch die Labyrinthfissur nicht vergessen und sogar durch eine sehr interessante Abbildung im Atlas ergänzt. (Nur soll es im Text auf pag. 158 wohl Fig. 73a, nicht Fig. 70 heißen!)

Bei der Beschreibung der verschiedenen entzündlichen Labyrintherkrankungen folgt Verf. im allgemeinen der Einteilung der Wiener Schule. Sehr schön beschreibt er die Veränderungen bei der akuten serösen Otitis interna, und zwar sowohl des Exsudats als auch der sessilen Elemente. Ebenso gut ist die Beschreibung der eitrigen Otitis interna, bei der er auch pathologisch-anatomisch hervorhebt, daß die zirkumskripte in die diffuse übergehen, aber auch für sich bestehen kann. Eingehend beschäftigt er sich mit der chronischen eitrigen Labyrinthitis und schildert besonders ausgezeichnet die dabei vorkommenden Knochenveränderungen.

Unter die nicht eitrigen Formen der chronischen Labyrinthentzündung rechnet er die Otitis interna chronica fibrosa und Otitis interna chronica ossificans. Ob diese strenge Scheidung berechtigt ist, wollen wir dahin gestellt sein lassen. Daß diese Trennung schwer durchführbar ist, fühlt er selbst, wenn er sagt, daß „die Otitis interna chronica fibrosa nicht immer in reiner Form anzutreffen" ist. Bis ins Detail werden die Vorgänge, besonders die Knochenneubildung im Labyrinth, beschrieben und die Unterschiede gegenüber den Knochenveränderungen bei der eitrigen Labyrinthentzündung hervorgehoben. Auch wird richtig bemerkt und darauf hingewiesen, wie ähnlich die Veränderungen oft denjenigen bei Taubstummheit sind. Bei der Neuritis acustica unterscheidet Manasse zwei große Gruppen, die toxisch-degenerative und die eitrige Neuritis, welche beide wiederum je ein akutes und ein chronisches Stadium haben können. Es werden die pathologisch-anatomischen Veränderungen des Nerven, besonders des Cochlearis, beschrieben und auch die alte Streitfrage erwähnt,

Digitized by Google
Original from UNIVERSITY OF CALIFORNIA
Generated on 2019-10-24 15:38 GMT / http://hdl.handle.net/2027/uc1.b3252765
Public Domain in the United States, Google-digitized / http://www.hathitrust.org/access_use#pd-us-google

ob die Degeneration des Cortischen Organs auch eine primäre sein kann. Manasse glaubt, daß sie meistens eine sekundäre ist, wenn er auch nicht so extrem wie Wittmaack diese Ansicht verficht.

Im vierten Kapitel beschreibt wiederum Grünberg die tuberkulösen Veränderungen im Labyrinth. Besonders anziehend ist das wechselvolle Bild aufgerollt, welches durch das Ineinandergreifen tuberkulöser mit einfach entzündlichen Prozessen zustande kommt. Weniger positives Material liegt dagegen wieder für die Beschreibung der Veränderungen bei erworbener und angeborener Lues vor.

Im fünften Kapitel bespricht Grünberg die Tumoren des inneren Ohres und die Acusticustumoren, als Anhang dann die lymphomatösen Erkrankungen des inneren Ohres.

Im Abschnitt B: „Knöchernes Labyrinth" wird von Manasse die Otosklerose behandelt. Über diesen Krankheitsprozeß hat er bekanntlich eine eigene Anschauung, die in dem von ihm geprägten Namen „Ostitis chronica metaplastica der Labyrinthkapsel" zum Ausdruck kommt. Die Krankheit und ihre Stellung in der pathologischen Anatomie ist bekanntlich so viel umstritten, daß der Meinung Manasses eine Reihe anderer Meinungen entgegenstehen. Aufgabe dieser Besprechung kann es natürlich nicht sein, zu dieser Frage hier Stellung zu nehmen. Aber das Kapitel ist so anziehend und so überzeugend geschrieben, daß man wirklich erst die anderen Autoren lesen muß, um nicht zu vergessen, daß diese Fragen noch nicht abgeschlossen sind.

Der IV. Abschnitt: Taubstummheit ist von Lange bearbeitet. Da natürlich das Taubstummenmaterial eines Autors kaum genügend sein kann, so mußten in diesem Kapitel besonders die in der Literatur niedergelegten Befunde verwertet werden. Dies hat Lange auch in ausgiebiger, aber kritischer Weise getan. Er kommt zu dem Schlusse, alle von den Autoren als angeborene Taubstummheit beschriebenen Fälle in 3 Gruppen zu bringen: 1. Gruppe: die Fälle, in denen das häutige Labyrinth und die Nerven Degenerationen mit oder ohne entzündliche Neubildungen aufweisen; dabei ist das knöcherne Labyrinth und das Mittelohr normal oder sie zeigen Veränderungen, die sicher mit den Labyrinth- und Nervenveränderungen nichts zu tun haben. 2. Gruppe: Fälle, in denen wir neben zweifellosen Entwicklungsstörungen an der Labyrinthkapsel und im Mittelohr degenerative Veränderungen am Labyrinth und Nerv mit oder ohne Residuen entzündlicher Neubildungen finden. 3. Gruppe: Entwicklungsstörungen des Labyrinthes und Nerven, deren Deutung als einwandfrei gelten kann. Sie sind zum Teil auch mit Mißbildungen des übrigen Ohres verbunden.

Von diesen Gesichtspunkten aus wird das Material gesichtet und verwertet.

Im V., ebenfalls von Lange bearbeiteten Abschnitt „Endokranielle Komplikationen" werden insbesondere die verschiedenen Wege gezeigt, auf denen die Eiterung zu den Hirnhäuten, dem Gehirn und den Blutleitern gelangen. Auch die Arten und Stadien der verschiedenen Erkrankungen werden beschrieben und auf die Ätiologie und Mechanik dieser Prozesse Rücksicht genommen.

Im VI. Abschnitt: „Ektokranielle Komplikationen" schildert derselbe Autor noch kurz die manchmal als Folge von Schläfenbeineiterungen auftretenden Erkrankungen der Schädelknochen und der Weichteile des Kopfes

Digitized by Google
Original from UNIVERSITY OF CALIFORNIA
Generated on 2019-10-24 15:38 GMT / http://hdl.handle.net/2027/uc1.b3252765
Public Domain in the United States, Google-digitized / http://www.hathitrust.org/access_use#pd-us-google

und Halses, im VII. Abschnitt: „Operiertes Ohr" endlich zeichnet der gerade auf diesem Gebiet sehr verdiente Autor ein ausgezeichnetes Bild „des Schicksals der durch die Operation geschaffenen Wundflächen und Hohlräume und ihrer Wände".

Der letzte Abschnitt VIII: „Technik der mikroskopischen Untersuchung" von Manasse ist etwas mager ausgefallen, da eigentlich nur der Vorgang, den Manasse bei der Verarbeitung seiner Präparate anwendet, beschrieben wird.

Um das Buch, das jedenfalls für jeden, der sich mit der Pathologie des Ohres befaßt, äußerst wertvoll ist, hat sich auch der rühmlich bekannte Verlag von J. F. Bergmann in Wiesbaden sehr verdient gemacht. Der Druck ist vorzüglich und sehr sorgfältig. Im dazugehörigen Atlas werden auf 67 Tafeln 119 mustergültige Reproduktionen meist histologischer Präparate gebracht. E. Ruttin (Wien).

Neue Deutsche Chirurgie. Begründet von P. v. Bruns. Herausgegeben von H. Küttner in Breslau. 18. Band. 1. Teil: Verletzungen des Gehirns. 2. Teil: Verletzungen der Gefässe und Nerven der Schädelhöhle. Bearbeitet von Privatdozent Dr. E. Melchior und Prof. Dr. A. Tieze. Mit 39 teils farbigen Textabbildungen. 3. Teil: Folgezustände der Gehirnverletzungen. Bearbeitet von Prof. Dr. F. A. Borchard, Prof. Dr. A Stieda, Dr. W. Braun und Prof. Dr. P. Schröder Mit 3 Textabbildungen Verlag von Ferdinand Enke in Stuttgart.

Der erste Teil des Werkes ist noch nicht erschienen. So beginnt denn das dreiteilige Werk, soweit es bis jetzt vorliegt, mit dem 6., von Melchior bearbeiteten Abschnitt: Die Verletzungen der intrakraniellen Blutgefäße. Der Autor teilt den Stoff in drei Kapitel: 1. „Zur chirurgischen Anatomie der intrakraniellen Blutgefäße", 2. „Die offenen Verletzungen der intrakraniellen Blutgefäße" und 3. „Die geschlossenen Verletzungen der intrakraniellen Blutgefäße". (Verletzungen der intrakraniellen Blutgefäße mit Blutung in die Schädelhöhle hinein.)

Da die extra- und subduralen Hämatome klinisch die gleichen Symptome erzeugen können, bespricht Verfasser zunächst als erste Unterabteilung des dritten Kapitels gemeinsam die „allgemeine Lehre von den traumatischen intrakraniellen (extra-cerebralen) Blutungen" und dann erst gesondert in der „speziellen Lehre von den traumatisch-intrakraniellen Blutungen" die extraduralen und die subduralen Hämatome.

Der 7., ebenfalls von Melchior bearbeitete Abschnitt behandelt die traumatischen intrakraniellen Aneurysmen und umfaßt drei Kapitel: 1. Die traumatischen Aneurysmen der Art. meningea media; 2. das arteriovenöse Aneurysma der Carotis int. im Sinus cavernosus (pulsierender Exophthalmus), das weitaus umfangreichste Kapitel, und 3. die nicht kommunizierenden intrakraniellen traumatischen Aneurysmen der Carotis interna.

Im 8. Abschnitt behandelt Tietze die intrakraniellen Verletzungen der Gehirnnerven. Verfasser bedauert, daß die neurologische Ausbeute der chirurgischen Literatur eine relativ geringe ist, da die feineren Qualitäten der einzelnen Nerven meist unberücksichtigt bleiben. Er bearbeitet den Stoff in zwei Teilen, und zwar in einem allgemeinen und einem speziellen Teil. Ersterer umfaßt den Mechanismus, die Häufigkeit, Prognose und den Verlauf sowie die topische Diagnostik der Hirnnervenverletzungen. In

Digitized by Google
Original from UNIVERSITY OF CALIFORNIA
Generated on 2019-10-24 15:38 GMT / http://hdl.handle.net/2027/uc1.b3252765
Public Domain in the United States, Google-digitized / http://www.hathitrust.org/access_use#pd-us-google

letzterem sind gesondert besprochen der Olfactorius, Opticus, die Augenmuskelnerven, der Oculomotorius, Trochlearis, Abducens, Trigeminus, Facialis, Acusticus und die kaudalen Hirnnerven (N. 9—12). Schließlich erörtert Verfasser noch die hyperalgetischen Zonen nach Kopfverletzungen und die Sympathicusverletzungen.

Allen drei Abschnitten ist ein ausführliches Literaturverzeichnis beigegeben.

Der dritte Teil des ganzen Werkes umfaßt den 9. bis 13. Abschnitt, und zwar erörtert Borchard im 9. Abschnitt den Hirnausfluß und den Gehirnprolaps, im 11. die traumatische Encephalitis und den traumatischen Gehirnabsceß. Der 10. Abschnitt ist der traumatischen Meningitis gewidmet und von Stieda bearbeitet. Weitaus den größten Raum beansprucht das von W. Braun dargestellte interessante Kapitel der Epilepsie nach Kopfverletzungen (12. Abschnitt), das vier Teile in sich schließt: a) Pathogenese, b) klinisches Bild, c) Diagnostik und d) chirurgische Behandlung der Epilepsie nach Kopfverletzungen.

Den Schlußstein des ganzen Werkes bilden die „Geistesstörungen nach Kopfverletzungen", dargestellt von Schröder. Jedem Abschnitt ist natürlich wieder ein sehr ausführliches Literaturverzeichnis beigegeben. Es ist selbstverständlich ganz unmöglich, bei der Fülle von Details, die in diesem Werk zusammengetragen sind, auf Einzelheiten einzugehen. Es sei daher vor allem auf das außerordentlich akute praktische Interesse hingewiesen, das diesen Themen gerade bei den jetzt leider so häufigen Kriegsverletzungen anhaften muß. Daher wird kaum ein modern chirurgisch gebildeter Arzt an diesem Werk achtlos vorübergehen können; und keiner wird es bereuen, das Buch in die Hand genommen zu haben.

Hoffentlich wird durch baldiges Erscheinen des ersten Bandes bald das gesamte Werk als geschlossenes Ganzes vor uns liegen!

Ernst Urbantschitsch.

Hygiene des Ohres im gesunden und kranken Zustande. Von Dr. Rudolf Heymann, Privatdozent an der Universität Leipzig. Mit fünf Tafeln und Textabbildungen. Fünfter Band der „Bücherei der Gesundheitspflege". Verlag von Ernst Heinrich Moritz in Stuttgart.

Ein für den Laien sehr gut faßlich und anregend geschriebenes Büchlein, das die Nachfolgeschaft von Haugs „Hygiene des Ohres" übernimmt. Es hält sich im allgemeinen an dessen Einteilung, berücksichtigt aber auch zwecks Erreichung eines besseren Verständnisses den Bau des Ohres und die Entstehung der Gehörseindrücke. Der Autor bespricht ferner die Entstehung und die Verhütung der praktisch wichtigsten Ohrenkrankheiten.

Das Büchlein entspricht vollkommen seinem Zweck und wird gewiß die verdiente weite Verbreitung im Publikum finden.

Ernst Urbantschitsch.

Vorlesungen über Sprachstörungen. Von Sanitätsrat Dr. Albert Liebmann. 10. Heft: Sprachstörungen bei Kriegsteilnehmern. Berlin W. 30, Verlag von Oskar Coblentz, 1916.

Liebmanns Abhandlung enthält ausführliche kasuistische Mitteilungen von 21 von Liebmann behandelten Fällen von traumatischer Sprachstörung im Anschlusse an Kriegsverletzungen. Er verweist darauf, daß einerseits die Behandlung der Sprachstörungen bei Kriegsteilnehmern

Digitized by Google
Original from UNIVERSITY OF CALIFORNIA
Generated on 2019-10-24 15:38 GMT / http://hdl.handle.net/2027/uc1.b3252765
Public Domain in the United States, Google-digitized / http://www.hathitrust.org/access_use#pd-us-google

meist langwieriger und mühseliger ist als in Friedensfällen, andrerseits gibt die kräftige Konstitution und das blühende Alter der Patienten im allgemeinen eine günstigere Prognose.

Die Fälle betreffen verschiedene Arten von Aphasie, häufig verbunden mit Alexie und Agraphie, traumatischem Stottern, traumatischer Stummheit und Aphonie. Die Unterrichtsprotokolle sind sehr ausführlich wiedergegeben und liefern ein genaues Bild von der von Liebmann gewählten Unterrichtsmethode und den erzielten Fortschritten. Dagegen ist zu beklagen, daß der medizinische Teil der Krankengeschichten zu kurz gekommen ist. Dies gilt sowohl von der Anamnese als auch vom Status praesens. So vermissen wir in der Anamnese jede Angabe über den Verletzungsmechanismus und die direkten allgemeinen Verletzungsfolgen, beim Status praesens die genauere Beschreibung der Narbe, den gewiß unerläßlichen Nervenstatus und den Befund der Sinnesorgane. Wo in bezug auf die Funktion der letzteren Angaben vorhanden sind, sind sie teilweise zu dürftig, um sich ein genaues Bild von dem Zustand zu machen, teilweise entsprechen sie in keiner Weise den klinisch erprobten Prüfungsmethoden, die zu einer brauchbaren Diagnose führen können. So kann man gewiß mit der Diagnose im Falle 10 „Taubheit (Sklerose beider Trommelfelle)" nichts anfangen. Gerade diese Abhandlung zeigt, wie nötig es ist, daß methodisch-therapeutische Maßnahmen stets umfassende klinische Untersuchungsmethoden als Grundlagen haben.

Im k. u. k. Garnisonsspital Nr. 2 ist im Dezember 1915 eine Abteilung für Sprachkranke und für geheilte Kopfschußverletzte mit Ohr- und Sprachstörungen im engsten Verbande mit der Ohren-, Nasen- und Halsabteilung dieses Spitales errichtet worden. Die Vorteile einer solchen engen Verbindung haben sich uns täglich erwiesen und gerade die Mängel der Liebmannschen Abhandlungen zeigen, wie notwendig es ist, daß Kliniker und Therapeut bei den Kriegsinvaliden gemeinschaftlich arbeiten. Auch die Diagnose der Stummheit infolge von Schock erfordert eine klinisch-diagnostische Zerlegung, bevor der Fall der spezialistischen Behandlung zugeführt wird. Erfolgt eine solche Zerlegung nicht zur rechten Zeit, so geht zumeist viel Zeit verloren, die Behandlung muß zeitlich viel länger ausgedehnt werden als in diagnostisch vollständig geklärten Fällen. Auch für die spätere Evidenzhaltung der Kriegsinvaliden, für die Frage der Entschädigung und der eventuellen invalidenmäßigen Versorgung kommt den frühzeitig angelegten ausführlichen Krankengeschichten eine nicht zu unterschätzende Bedeutung zu. Die günstigen Resultate der Behandlung von traumatisch verstärktem, inveteriertem Stottern, sowie von traumatischem Stottern, über die Liebmann berichtet, können wir nach unserer eigenen Erfahrung durchaus bestätigen.

Soviel aus dem Text zu entnehmen ist, standen die Kranken Liebmanns in ambulatorischer Behandlung. Wir müssen dagegen auf der Grundlage unserer Erfahrung die Anstaltsbehandlung empfehlen, die sicher ein positives Ergebnis in kürzerer Zeit erzielen läßt als die erstere Behandlungsart. Die Anstaltsbehandlung soll nur unterbrochen werden durch Beurlaubung des Kranken, während welcher er einem kräftigenden Landaufenthalt zuzuführen ist. Gerade bei Kopfschußverletzten, deren Sprachstörung bei Schulung rasche Erfolge erkennen läßt, wurde jede Ermüdung, die ein zu langer Spitalsaufenthalt mit sich bringt, durch Einschiebung von

Digitized by Google
Original from UNIVERSITY OF CALIFORNIA
Generated on 2019-10-24 15:38 GMT / http://hdl.handle.net/2027/uc1.b3252765
Public Domain in the United States, Google-digitized / http://www.hathitrust.org/access_use#pd-us-google

kleinen Ferien, die sie auf dem Lande verbringen, hintangehalten. Es gilt dies besonders für penetrierende Wunden des Schädeldaches, bei welchen die Hirnhäute und das Gehirn in die Narbe einbezogen worden sind und die Gefahr der Spätepilepsie besteht.

Die Liebmannsche Abhandlung gibt uns in ihren kasuistischen Beiträgen einen sehr guten Überblick über alle Typen von Sprachstörungen, zu welchen die Kriegsverletzungen führen, und enthält eine Fülle wertvoller therapeutischer Anweisungen. Alexander (Wien).

Referate.

I. Allgemeines.

Zur Kalktherapie „Kalzan". Von A. Eulenburg, Berlin. (M. Kl. 1917. Nr. 9.)

„Kalzan" ist ein von der Firma Joh. A. Wülfing eingeführtes Calciumpräparat, welches in seiner Wirkung die übrigen Calciumpräparate (Calc. chlor., Calc. lacticum) bedeutend übertrifft. Seine günstige Wirkung bei den verschiedensten Erkrankungen scheint nicht bloß auf der begünstigten Kalkzufuhr, sondern zugleich auf der Hebung der Kalkretention zu beruhen. Sehr gute Erfolge sah Loew bei Heuschnupfen (6—8 Stück täglich während der Heuschnupfenzeit, 3 Tabletten täglich während der übrigen Zeit). Gleichzeitig soll täglich eine Tablette zerdrückt und in einer Tasse kochenden Wassers gelöst und nach genügender Abkühlung dieser Lösung Augen und Inneres der Nase damit gewaschen werden. Ferner wird das Mittel bei Asthma bronchiale und zur Hebung der Blutgerinnungsfähigkeit empfohlen. R. Leidler, Wien.

Allgemeines zur Frage der Simulation. Von Dr. Kurt Singer. (Würzburger Abh. a. d. Gesamtgebiet d. prakt. Med 16. 1916. H. 6.)

Die Arbeit beschäftigt sich fast ausschließlich mit der Simulation von Geistesstörungen im Anschluß an Kriegsverletzungen. Immerhin sind mutatis mutandis die allgemeinen Gesetze auch für unser Spezialfach maßgebend, so daß ich sie hier kurz mitteilen möchte. Der Verf. ist der Ansicht, daß echte Simulation nur selten vorkommt, während Aggravation viel häufiger zu finden ist. „Bei allen diesen Formen der Übertreibung nervöser und psychischer Krankheitserscheinungen von Simulation zu sprechen und die Fälle in Bausch und Bogen darnach zu werten, hieße diesen Kranken Unrecht tun und den vielen ideogenen Momenten, die im Bilde der Hysterie, Hypochondrie, Psychopathie vorwiegen, zu wenig Rechnung tragen." „Aber Erkrankungsformen, deren wesentlichste Bestandteile willkürlich gemacht waren, vorgetäuschte, nachweislich simulierte Krankheiten bei psychisch ganz Intakten haben wir trotz einer großen Anzahl von Beobachtungen Simulationsverdächtiger nur sehr wenig gesehen." „Den Grad solcher Aggravation zu bestimmen, müßten wir außer

Digitized by Google
Original from UNIVERSITY OF CALIFORNIA
Generated on 2019-10-24 15:38 GMT / http://hdl.handle.net/2027/uc1.b3252765
Public Domain in the United States, Google-digitized / http://www.hathitrust.org/access_use#pd-us-google

der Erfahrung und dem Blick Methoden haben, die auch dem Außenstehenden, eventuell dem Richter oder militärischen Vorgesetzten, mindestens aber jedem nicht spezialistischen Truppenarzt die Möglichkeit gäben, zwischen krankhaften, unbewußt und bewußt Aggravierten zu unterscheiden." R. Leidler, Wien.

II. Labyrinth und Hörnerv.

Über einen noch nicht beobachteten Komplex von Labyrinthsymptomen, ausgelöst durch nicht entzündliche Veränderungen an der vestibulären Bahn. Von Karbowski, Warschau. (Medycyna i Kronika Lekarska. 1914. Nr. 28.)

Bei einem 52jährigen, an Stenokardie leidenden, seit einigen Jahren links schwerhörigen Pat. traten bei plötzlicher Linkswendung des Kopfes und bei Verstopfung des linken Ohres mit dem Finger Schwindel und Schwanken auf. Die Untersuchung ergab: links Taubheit, diffuse Verkalkung des Trommelfelles. Spontaner Nystagmus nach rechts, Stehen auf einem Fuße nicht möglich. Beim Gehen mit geschlossenen Augen Abweichen nach rechts. Kein spontanes Vorbeizeigen. Nach 10 Linksdrehungen und nach Einspritzung von kaltem Wasser links keine Änderung des spontanen Nystagmus nach rechts und keine subjektiven Erscheinungen, galvanische Reaktion normal, positives Fistelsymptom. Nach 2 Wochen Aufhören sämtlicher abnormer Erscheinungen. Nach 3 Wochen Auftreten einer Lähmung des linken Fußes zentralen Ursprungs, die nach weiteren 2 Wochen vollständig zurückging.

Sowohl die Schwindelerscheinungen bei der Kopfwendung als auch das Fistelsymptom bei intakter Labyrinthkapsel und ganzem Trommelfell muß als ein Symptom der Überempfindlichkeit des Bogengangapparates betrachtet werden. Eine solche vorübergehende Steigerung der Erregbarkeit wurde ebenso wie eine vorübergehende zentrale Lähmung bei Syphilis, Sclerosis disseminata und Arteriosklerose beobachtet. Im vorliegenden Falle konnten die beiden ersteren Krankheiten ausgeschlossen werden, während das Alter des Pat., die Anamnese und die allgemeine Untersuchung für Arteriosklerose sprachen als pathologisch-anatomisches Substrat der beschriebenen Erscheinungen und es kann angenommen werden, daß hier eine lokale Zirkulationsstörung wahrscheinlich eine vorübergehende Veränderung im Zentralnervensystem ausgelöst hat, welche die Grundlage der beobachteten Ausfallserscheinungen bildeten. Labyrintherscheinungen können durch Veränderungen im Labyrinth selbst, im peripheren Nerven oder im Deiters-Kern bedingt sein. Gegen die Lokalisation im Labyrinth spricht der leichte Verlauf und das Fehlen von Erscheinungen seitens des Cochlearis (kein Ohrenrauschen), gegen die Lokalisation im Nerven spricht die normale galvanische Reaktion. Hingegen sprechen für die Lokalisation der Krankheit im Deiters-Kern: 1. die unzweifelhaft zentrale Natur der Lähmung

Digitized by Google
Original from UNIVERSITY OF CALIFORNIA
Generated on 2019-10-24 15:38 GMT / http://hdl.handle.net/2027/uc1.b3252765
Public Domain in the United States, Google-digitized / http://www.hathitrust.org/access_use#pd-us-google

der unteren Extremität, 2. der gutartige Verlauf, 3. das Fehlen subjektiver Erscheinungen bei der Dreh- und der kalorischen Reaktion, 4. die Übererregbarkeit des Bogengangapparates, welche für zentrale Prozesse charakteristisch ist. Spira.

Ein seltener Fall von infektiöser Erkrankung von Gehirnnerven. Von Blassberg, Krakau. (Przeglad Lekarski. 1914. Nr. 6.)

Im Anschluß an eine akute Angina follicularis trat unter akuten allgemeinen Erscheinungen, wie Fieber, Erbrechen, allgemeine Schwäche, Appetenz, Schlaflosigkeit, Affektion der Nerven Occipitalis, Trigeminus, Glossopharyngeus, Hypoglossus, Accessorius und Vagus links auf. Schwellung der linken Unterkieferdrüse und Infiltration der Umgebung. Die Kiefergelenke schmerzhaft und druckempfindlich, Bewegung des Kopfes schmerzhaft, Schmerzhaftigkeit des Ramus supraorbitalis, des M. sternocleidomastoideus, des Nackens und des Hinterhauptes mit Ausstrahlung in die Fossa supraspinalis und in den Arm, alles links. Kauen und Schlingen erschwert, trockener heiserer Husten, der linke Gaumenbogen steht niedriger, die ausgestreckte Zunge weicht nach links ab, schnelle Ermüdung beim Sprechen. Rhinoskopisch: Lähmung des linken Stimmbandes, Gefühl von Verstopfung der linken Nasenhöhle, Epiphora. — Die Behandlung bestand in Darreichung von Aspirin, Brom, Phenacetin und Pyramidon. Nach einigen Tagen begannen sämtliche Erscheinungen, von der Schmerzhaftigkeit in den Kiefergelenken und dem Trigeminus angefangen, zurückzutreten. Nach 8 Wochen Heilung.

Der akute Beginn und Verlauf der Krankheit ließ auf einen infektiösen Ursprung mit dem Ausgangspunkt in der Angina lacunaris schließen. Als aber kurze Zeit darauf ein Kind der Pat. an Diphtheritis erkrankte, mußte man annehmen, daß es sich auch bei der letzteren um eine in Form einer Angina follicularis verlaufende Diphtheritis gehandelt hat und daß man es mit einer postdiphtheritischen Polyneuritis acuta zu tun hatte. Auffallend erscheint in diesem Falle die ausschließliche Beschränkung der Affektion auf die cerebralen Nerven und (mit Ausnahme des Trigeminus, der beiderseitig erkrankt war) auf die linke Seite, wozu die hochgradige Schwellung der linken Submaxillardrüse und ihrer Umgebung beigetragen haben mochte. Spira.

III. Otochirurgie.

Bemerkungen über Ohrenoperationen. Von Nowotny, Krakau. (Przeglad Lekarski. 1914. Nr. 27.)

In den letzten 4 Jahren wurden an der Klinik 160 Operationen ausgeführt, 75 Trepanationen, 85 Radikaloperationen. Unter den ersteren waren 18 komplizierte Fälle, davon starben 3 an Leptomeningitis, 1 an Pyämie. Von den 85 Radikaloperierten starben 24, Facialislähmung trat

Digitized by Google
Original from UNIVERSITY OF CALIFORNIA
Generated on 2019-10-24 15:39 GMT / http://hdl.handle.net/2027/uc1.b3252765
Public Domain in the United States, Google-digitized / http://www.hathitrust.org/access_use#pd-us-google

4mal nach der Operation auf, davon 2mal bleibende. Von 16 mit Cholesteatom komplizierten Fällen trat bei 5 nach der Operation Exitus letalis ein. Extraduralabsceß wurde 28mal gefunden, ohne daß darauf hinweisende Symptome bestanden hatten. Thrombophlebitis trat in 2 Fällen nach Bloßlegung des Sinus, 1mal nach seiner Verletzung bei der Radikaloperation, 2mal nach Probepunktion des gesunden Sinus auf. Von 5 Schläfelappenabscessen wurden 2 vor der Operation diagnostiziert und mit Erfolg operiert, 3 Fälle starben, von 4 Kleinhirnabscessen genas 1 Fall. In 2 Fällen fanden sich oberflächliche Gehirnabscesse mit letalem Verlauf. Spira.

Ein Fall von Cholesteatom des Schläfenbeins. Von Zebrowski, Lublin. (Gazeta Lekarska. 1914. Nr 4.)

17jähriger Pat. mit einer fötiden Eiterung und einem Polypen im Ohr. Nach Extraktion des Polypen und Auskratzung der Paukenhöhle Schwindel, unsicherer Gang, Erbrechen, Fistelsymptom, Nystagmus nach der gesunden Seite; kein Fieber, keine Veränderung im Augenhintergrund. Radikaloperation. Nach den ersten Meißelschlägen zeigt sich eine graue, glänzende Membran, ähnlich der äußeren Sinuswand. Probepunktion ergab, daß es nicht der Sinus war. Vorsichtige Ausschälung eines großen, die kolossale glattwandige Knochenhöhle ausfüllenden, mit einer glänzenden Matrix bedeckten Cholesteatoms. Der äußere Bogengang bloßliegend, kein Defekt in der Labyrinthkapsel. Plastik nach Schwartze. Vorübergehende Facialisparese, Heilung.

Aus diesem Fall geht hervor: 1. Die Extraktion eines Polypen aus dem Mittelohr und die Auskratzung der Paukenhöhle kann unter Umständen stürmische Folgeerscheinungen verursachen; 2. sogar stürmische Labyrinthsymptome, wie Nystagmus, Erbrechen, Schwindel und selbst Fistelsymptom bilden keine Indikation zur Labyrintheröffnung. Wahrscheinlich hat das durch die Polypenextraktion alterierte Cholesteatom durch Druck auf die Labyrinthfenster oder auf einen nicht entdeckten Defekt in der Labyrinthwand die Labyrintherscheinungen ausgelöst. Manche Symptome, wie der ataktische Gang, eine gewisse Pulsverlangsamung, der Schwindel sprechen für die Möglichkeit eines Kleinhirnabscesses. Doch sprechen dagegen: der Nystagmus nach der gesunden Seite und das Aussehen und das Verhalten des Pat. Die geplante Labyrintheröffnung wurde mit Rücksicht auf das gefundene große Cholesteatom und auf den Mangel einer Veränderung an der Labyrinthwand für überflüssig erachtet und unterlassen. Das Bestehen des Fistelsymptoms bildet also keineswegs eine Indikation für eine Labyrinthoperation schon deshalb, weil es die noch bestehende Erregbarkeit des Labyrinthes resp. des Vestibularapparates beweist. Spira.

Digitized by Google
Original from UNIVERSITY OF CALIFORNIA
Generated on 2019-10-24 15:39 GMT / http://hdl.handle.net/2027/uc1.b3252765
Public Domain in the United States, Google-digitized / http://www.hathitrust.org/access_use#pd-us-google

Laryngo-Rhinologischer Teil.

Original-Artikel.

Die Stirnhöhlen-Schußverletzungen.

Von Prof. Dr. **Ottokar Freiherr v. Chiari**, Vorstand der Klinik für Kehlkopf- und Nasenkrankheiten in Wien.

Schon im Jahre 1900 hat Gustav Killian hervorgehoben, daß die Stirnhöhle wegen ihrer exponierten Lage besonders häufig verletzt wird. In sehr vielen Fällen werden Schußverletzungen erwähnt. Ja, Killian bezeichnet geradezu die Stirnhöhle als Kugelfalle, doch meint er, daß die modernen Gewehrkugeln wegen ihrer großen Anfangsgeschwindigkeit viel seltener in der Höhle liegen bleiben dürften, als dies der Fall bei den früheren Feuerwaffen war. Es werden auch aus älterer Zeit viele Fälle erwähnt, wo Kugeln jahrelang (18—25 Jahre) in der Stirnhöhle blieben. Sie erzeugen zwar dort gewöhnlich Entzündungen, aber in manchen Fällen sind diese so gering, daß außer Kopfschmerzen keine Störungen bestehen. Interessant sind die Fälle, bei welchen die Kugel bei Kopfbewegungen ihre Lage in der Stirnhöhle änderte und dadurch besonders starke Belästigung hervorrief. Der Nachweis der Kugel in der Stirnhöhle dürfte, wie Killian erwähnt, besonders durch die Verwertung des Röntgenlichtes erleichtert werden. In den meisten Fällen aber rufen Schüsse starke Entzündungen der Schleimhaut oder der Knochenwand hervor, die dann oft zu weiterschreitender Osteomyelitis führen, wenn sie nicht schon gleich bei der Verletzung eine weit auch in das Gehirn reichende Zertrümmerung der Gewebe und dadurch den Tod bedingen.

Was nun die Häufigkeit der Schußverletzungen der Stirnhöhle im Kriege anlangt, so ist hervorzuheben, daß in dem Sanitätsberichte der deutschen Heere 1870/71 nur 89 Fälle von Schußverletzungen der äußeren Nase erwähnt werden. Davon betrafen aber 51 nur die Weichteile. Während des jetzt dauernden Krieges wird von Kahler und Amersbach, von Gerber und Kafemann übereinstimmend hervorgehoben, daß von den Nebenhöhlen der Nase am häufigsten die Kieferhöhle durch Schüsse verletzt wird, seltener schon die Stirnhöhle. Siebbein und Keilbein werden nur sehr selten erwähnt. Ich will hervorheben, ebenso wie es die meisten modernen Autoren tun, daß in dem jetzigen Kriege die Verletzungen der Nebenhöhlen der Nase, wie des Gesichtes überhaupt, viel häufiger sind, als in den früheren Kriegen. Das erklärt sich sehr leicht aus dem Über-

Digitized by Google
Original from UNIVERSITY OF CALIFORNIA
Generated on 2019-10-24 15:39 GMT / http://hdl.handle.net/2027/uc1.b3252765
Public Domain in the United States, Google-digitized / http://www.hathitrust.org/access_use#pd-us-google

wiegen des Kampfes in den Schützengräben, weil ja der Kopf sehr häufig der einzige, wenigstens den Gewehrschüssen ausgesetzte Körperteil ist. Wie oft nun die Stirnhöhlen in dem jetzigen Kriege durch Projektile getroffen wurden, läßt sich nicht bestimmen, weil bis jetzt überhaupt keine allgemeinen Daten über die Verletzungen vorliegen. Sicher aber ist es, daß Schußverletzungen der Stirnhöhlen viel häufiger sind, als man sie nach den in der Literatur mitgeteilten Fällen aus Feldspitälern, Kriegsspitälern und den Krankenanstalten hinter der Front erwarten sollte. Denn leider steht es fest, daß der größte Teil der Schußverletzungen der Stirnhöhle bei der großen Rasanz der Geschosse sofort tödlich ist, und über diese Fälle erfährt man natürlich nichts, da ja über die Art der Schüsse bei den Gefallenen keinerlei verläßliche Mitteilungen gemacht werden. Es bleiben also für die Behandlung in den Feldspitälern und den Krankenanstalten hinter der Linie nur jene Fälle über, bei welchen die Richtung des Schußkanals derart war, daß keine sofortige tödliche Wirkung eintrat, und dann jene Fälle, bei welchen das Geschoß so matt war, daß es selbst beim Aufschlagen senkrecht auf die Oberfläche der Stirnhöhle nicht mehr in das Gehirn eindringen konnte.

Gerber berichtet, daß in dem Festungshauptlazarette in Königsberg bis Januar 1915 45 Schußverletzungen der Nase und ihrer Adnexe zur Beobachtung kamen. Glas hat in der Rhino-laryngologischen Abteilung des Reservespitales Nr. 1 in Wien in mehreren Monaten 10 Schußverletzungen der Stirnhöhle gesehen.

Ich habe an der Klinik für Kehlkopf- und Nasenkrankheiten in Wien seit dem Beginne des Krieges bis jetzt 19 Schußverletzungen der Stirnhöhle beobachtet, von denen einige mein Assistent Frühwald schon publiziert hat. Albert hat aus demselben Lazarett wie Gerber 3 Fälle von schweren Stirnhöhlenschüssen mitgeteilt, Onodi aus der Rhino-laryngologischen Universitätsklinik in Budapest nur 1 Fall, Zimmermann aus der Lazarettabteilung der Universitätsklinik für Ohren-, Nasen- und Kehlkopfkrankheiten in Halle a. S. (Direktor: Geh. Med.-Rat Denker) 5 Fälle und Killian 3 Fälle, Claus 5 Fälle, Rittner 2 Fälle, Finder 1 Fall, Halle 3 Fälle, Seidel 2 Fälle. Diese Angaben beziehen sich nur auf genauer beschriebene Fälle. Kafemann und Seidel geben wohl an, daß sie viele Fälle beobachteten; aber es fehlen nähere Daten.

Es ist also schon aus diesen wenigen Angaben zu erkennen, daß die Zahl der nicht sofort tödlichen Schußverletzungen der Stirnhöhle in diesem Kriege eine recht bedeutende ist. Bei den Schüssen sind folgende Momente zu berücksichtigen:

Digitized by Google
Original from UNIVERSITY OF CALIFORNIA
Generated on 2019-10-24 15:39 GMT / http://hdl.handle.net/2027/uc1.b3252765
Public Domain in the United States, Google-digitized / http://www.hathitrust.org/access_use#pd-us-google

I. Verlauf des Schußkanales.

Kafemann unterscheidet schon 1915 als besonders häufige Vorkommnisse:

1. transversale Schüsse, welche gewöhnlich beide Bulbi nebst der Stirnhöhle verletzen;

2. vertikale Schußkanäle, welche von oben am inneren Augenwinkel eindringend, gewöhnlich den Bulbus zerstören und dann sehr häufig durch die Kieferhöhle oder die Nase in den Rachen oder Mund führen, und

3. Schrägschüsse, gewöhnlich vom inneren Augenwinkel beginnend und dann nach außen und unten durch das Siebbein in den Rachen oder Mund oder mehr nach außen durch die Wange gehend.

4. Ich möchte noch als besondere Art der Schußverletzungen der Stirnhöhlen die Berstungsbrüche Zimmermanns erwähnen, wo durch einen Schuß ins Gehirn hinter der Stirnhöhle infolge des plötzlich gesteigerten intrakraniellen Druckes die hintere Wand der Stirnhöhle infrakturiert und an die vordere Wand dicht angedrückt wird, wie Zimmermann sagt, „aufgeklatscht". Zimmermann beobachtete einen solchen Fall bei Steildurchschuß im Stirnhirn.

5. Aufschlagen oder Eindringen des Geschosses senkrecht auf die vordere Wand der Stirnhöhle.

6. Schuß von hinten durch das Gehirn.

7. Schuß durch das Nasenostium der einen oder beider Stirnhöhlen mit konsekutiver Verlegung des Ductus nasofrontalis und dadurch veranlaßter Entzündung und Eiterung in der Stirnhöhle.

II. Verhalten des Schußkanales zur Stirnhöhle.

1. Streifschüsse der Stirnhöhlengegend ohne oder mit Eröffnung der Stirnhöhle.

2. Steckschüsse entweder derart, daß die Kugel oder Sprengstücke in der Stirnhöhle oder neben ihr im Stirnbein lagen oder ferne von ihr steckten.

3. Durchschüsse nur durch die Stirnhöhle.

4. Durchschüsse mit Berührung der Schädelbasis, nach Seidel und Zimmermann als „Nebenhöhlen-Schädelbasis-Tangentialschüsse" zu bezeichnen.

5. Durchschuß durch die Stirnhöhle mit Eröffnung der Schädelhöhle oder mit Eindringen in das Gehirn.

III. Die Formen und Folgen der Schußverletzungen der Stirnhöhlen

ergeben sich aus der Kombination der 2 obigen Einteilungsgründe.

Digitized by Google
Original from UNIVERSITY OF CALIFORNIA
Generated on 2019-10-24 15:39 GMT / http://hdl.handle.net/2027/uc1.b3252765
Public Domain in the United States, Google-digitized / http://www.hathitrust.org/access_use#pd-us-google

Nach der Durchsicht der mir zugänglichen, genauer beschriebenen Fälle kann man folgende Verletzungen unterscheiden:

A. Streifschüsse horizontal an der vorderen Wand einer oder beider Stirnhöhlen, manchmal mit Verletzung des Nervus superorbitalis mit Periostitis der vorderen Wand, aber ohne Beteiligung der Stirnhöhlen; 2 Fälle von Glas und 2 eigene.

B. Verletzung des Stirnbeines durch einen Streifschuß neben der gesunden, in diesem Falle besonders kleinen Stirnhöhle oder bei fehlender Stirnhöhle oder Steckschüsse matter Kugeln im Stirnbein neben der gesund gebliebenen Stirnhöhle. Für jede dieser 3 Arten kann ich genaue Beobachtungen anführen.

Leutnant G. L. wurde am 25. X. 1915 durch eine Kugel am rechten Stirnbein verletzt. Am selben Tag noch wurde die Kugel von dort extrahiert, worauf die Wunde heilte. Einen Monat später bildete sich in dieser Gegend ein Abscеß, der geöffnet wurde; Wohlbefinden. Im Dezember 1916 traten heftige Schmerzen in der rechten Stirnseite auf und es bildete sich dort wieder ein Abscеß, der inzidiert wurde, worauf aus der zurückbleibenden Fistel sich immer Eiter entleerte. Wegen der fortdauernden Kopfschmerzen wurde am 10. I. 1917 der Fistel in die Tiefe nachgegangen und das Stirnbein in dem Umfange von einem Zwanzighellerstück aufgemeißelt, bis man endlich in einen Extraduralabscеß gelangte. In diesem lag ein kleines nekrotisches Knochenstück. Die Stirnhöhle war sehr klein und lag nach innen und unten von der Fistel und war mit gesunder Schleimhaut ausgekleidet. Heilung bis Anfang April mit Zurückbleiben einer kleinen trichterförmigen Narbe (eigene Beobachtung).

Der Infanterist K. R. wurde am 17. XI. 1914 durch einen Schuß in der rechten Stirngegend verletzt. Die Kugel wurde einige Stunden später herausgezogen. Es bestand eine eiternde Fistel und bei der Röntgenuntersuchung im Dezember 1914 zeigte sich die rechte Stirnhöhle fehlend — die linke war sehr groß. Am 12. I. 1915 wurde von dem Killianschen Schnitt aus die Fistel umschnitten und man gelangte in eine Abscеßhöhle, aus welcher ein nekrotischer Knochen extrahiert wurde. Eine Kommunikation der Abscеßhöhle mit der Nase bestand nicht. Die Heilung verlief anstandslos (eigene Beobachtung).

In einem Falle Alberts wurde die Stirne am 23. II. 1915 durch einen horizontalen Streifschuß oberhalb der Augen verletzt. Sofort nach der Verletzung trat Ohnmacht und später Erbrechen auf. Am 12. V. 1915 wurde beim Eingehen auf die eiternde Fistel rechts ein ziemlich großer nekrotischer Knochen gefunden, nach dessen Extraktion Liquor aus der Höhle abfloß. Bis zum 24. IX. 1915 trat völlige Heilung ein. Wie die Röntgenuntersuchung zeigte, waren in diesem Falle beide Stirnhöhlen

Digitized by Google
Original from UNIVERSITY OF CALIFORNIA
Generated on 2019-10-24 15:39 GMT / http://hdl.handle.net/2027/uc1.b3252765
Public Domain in the United States, Google-digitized / http://www.hathitrust.org/access_use#pd-us-google

sehr klein, zapfenförmig. In die Nase floß kein Eiter ab. Auch Killian fand einmal eine Abceßhöhle im Stirnbein mit Duraprolaps und späterem Hirnabsceß. Die Stirnhöhle war sehr klein und wurde erst sekundär krank. Heilung.

C. Eindrücken der vorderen Wand der Stirnhöhle mit sekundärer Eiterung finde ich in einem Falle von Glas erwähnt.

D. Durch Querschuß wird das Ostium nasale der Stirnhöhle getroffen, später verlegt, worauf die Stirnhöhle eitrig erkrankt (Rittner, Finder und ein eigener Fall).

E. Eröffnung der Stirnhöhle durch kleinen Defekt der vorderen Wand durch ein aufschlagendes Sprengstück.

Es trat sofort nach der Verletzung beim Schneuzen Luft aus der Wunde heraus. Die am 1. XI. 1915 erfolgte Verletzung war am 28. II. 1916 unter Salbenverband und Lapisätzung der Fistel verheilt. Es war hier also Heilung eingetreten ohne Entzündung der durch den Schuß eröffneten Stirnhöhle (eigene Beobachtung).

F. Durch transversale Schüsse werden gewöhnlich, aber nicht immer, beide Bulbi und beide Stirnhöhlen getroffen, manchmal auch die Bulbi olfactorii.

1. Verletzung am 27. VIII. 1914. Beide Bulbi zerstört, der linke wird bald nachher enucleiert, der rechte atrophiert, hat aber noch eine schwache Lichtempfindung. Verheilung der Wunden bis auf eine kleine eiternde Fistel am rechten inneren Augenwinkel. Auf diese Fistel wird am 8. VIII. 1916 eingeschnitten, worauf sich sofort Liquor entleert. Tamponade der Dura. Auskratzung der Fistel. Ende August und Anfang September mehrere epileptische Anfälle. Trotzdem Heilung unter Brom. Wohlbefinden im Februar 1917 (eigener Fall).

2. Im Sommer 1915 werden der rechte Bulbus und die rechte Stirnhöhle quer von einer Kugel durchschossen und auch das linke Auge zerstört. 3. IX. 1915: Rechts Operation nach Riedel, Knochen entfernt, Eisensplitter in der rechten Stirnhöhle, Siebbein und Keilbein ausgeräumt, Drain gegen die Nase. Heilung am 8. XI. 1915. Beide Bulbi atrophisch (eigene Beobachtung).

3. Querschuß, Januar 1915. Trotz des Einschusses in der linken Augenbraue werden nur das Siebbein, der Tractus olfactorius, die rechte Stirnhöhle und der rechte Bulbus zerstört. Der linke wird nur etwas vorgetrieben, behält aber volle Sehschärfe. Die linke Stirnhöhle scheint nicht erkrankt. Rechts ist die Schädelhöhle weit eröffnet, so daß Hirn prolabiert. Reichlicher Liquorabfluß durch Fistel in die Nase. Trotzdem Heilung nach radikaler Stirnhöhlenoperation, obwohl 2 Monate nach der

Digitized by Google
Original from UNIVERSITY OF CALIFORNIA
Generated on 2019-10-24 15:39 GMT / http://hdl.handle.net/2027/uc1.b3252765
Public Domain in the United States, Google-digitized / http://www.hathitrust.org/access_use#pd-us-google

Operation Epilepsie infolge einer Liquorcyste auftrat (Zimmermann, 2. Fall).

4. Durch den Schuß wurden am 27. X. 1916 die vordere und hintere Wand beider Stirnhöhlen zerstört. Es tritt sofort auf der linken Seite Hirnsubstanz aus der Wunde heraus und rechts wird die Dura freigelegt. Am Tage nach der Verletzung werden beide Stirnhöhlen radikal operiert; dabei sieht man oben links den Hirnbrei vorliegen und rechts wird die Dura gespalten. Einen halben Monat später, 15. XI. 1916, kommt der Verletzte an meine Klinik, wo man noch im Grunde beider, weit eröffneter Stirnhöhlen die Dura pulsieren sieht. Unter Salbenverband heilen die Wunden. Beide Augen intakt. Entlassung in das Heimatsspital 24. I. 1917 (eigener Fall).

5. Durch einen Querschuß wird das linke Auge zerstört (Enucleation) und die linke Stirnhöhle zertrümmert. Radikale Operation der linken Stirnhöhle. Heilung (eigener Fall).

6. Die Kugel geht transversal durch einen Bulbus in die andere Stirnhöhle und bleibt dort stecken. Bei diesem Falle meiner Beobachtung fand die Verletzung am 21. VII. 1915 statt. Die Kugel war durch den rechten Bulbus eingedrungen und in der linken Stirnhöhle stecken geblieben. Der rechte Bulbus wurde am 10. VIII. enucleiert und ich extrahierte im September mit Killianschem Schnitt nach Resektion der vorderen Wand die Kugel aus der linken Stirnhöhle. Bis 7. II. 1917 erfolgte völlige Heilung. Merkwürdig ist es, daß der Patient nach dem Schusse sofort auf beiden Augen blind war, obwohl nur der rechte Bulbus zerstört war. Der linke Bulbus erholte sich später wieder völlig.

7. Querschuß durch beide Stirnhöhlen. Bulbi intakt. Beide Stirnhöhlen radikal operiert. Beide Stirnlappen prolabiert. Heilung (Killian).

8. Querschuß durch beide Stirnhöhlen und Bulbi. Radikale Operation. Beiderseits Stirnlappenabsceß. Tod (Seidel).

9. Querschuß durch beide Stirnhöhlen und linken Bulbus. Extraduraler Absceß links. Radikaloperation. Heilung (Seidel).

10. Querschuß durch die linke Stirnhöhle. Radikaloperation zeigte Hirnbrei. Heilung (Claus).

G. Eindringer des Geschosses in der Richtung senkrecht auf die vordere Wand, wodurch auch die hintere Wand und sehr oft das Gehirn verletzt werden, so daß die meisten dieser Schüsse sofort tödlich sind. Nicht tödlich sind nur die matten Kugeln oder matten Sprengstücke. Diese können sogar in der Stirnhöhle liegen bleiben. Ich habe 3 solcher Schüsse beobachtet und 2 wurden von Kahler beschrieben und 1 von Glas. In einem Falle Kahlers wurde nach wenigen Tagen ein Granatstück aus der Wunde entfernt. Die darauf folgende Eiterung der Stirn-

Digitized by Google
Original from UNIVERSITY OF CALIFORNIA
Generated on 2019-10-24 15:39 GMT / http://hdl.handle.net/2027/uc1.b3252765
Public Domain in the United States, Google-digitized / http://www.hathitrust.org/access_use#pd-us-google

höhle gelangte durch radikale Operation nach 4 Monaten zur Heilung. In einem eigenen Falle waren zahlreiche Sprengstücke einer Granate an verschiedenen Stellen des Kopfes und Schädels eingedrungen und reaktionslos eingeheilt. Ein ziemlich großes Sprengstück ließ sich durch die Röntgenuntersuchung in der rechten Stirnhöhle nachweisen, wurde aber, da es keine Beschwerden verursachte und der Patient an Hämophilie litt (diese Hämophilie zeigte sich bei der Operation einer Synechie in der Nase), belassen. In 4 anderen Fällen (drei eigenen und Glas, Fall 11) wurde durch eine Kugel, resp. durch Steinsplitter die vordere Wand der Stirnhöhle getroffen und nekrotisch. Radikale Operation der Stirnhöhlen brachte in 2 Fällen Heilung; einer ist noch in Behandlung. Endlich wurde in einem Falle Kahlers nebst Zertrümmerung der vorderen und hinteren Wand der Stirnhöhle durch ein Sprengstück ein kleines Knochenstück in das Gehirn getrieben. Es veranlaßte dort erst nach 5 Monaten einen Hirnabsceß, der trotz Eröffnung nach außen am nächsten Tage zum Tode führte. Der Patient wurde am 6. III. 1915 an der rechten Stirnhöhle verletzt, worauf Eiterung der Stirnhöhle eintrat. Am 3. V. 1915 führte Kahler die Killiansche Operation aus, erneuerte am 5. VI. 1915 die Drainierung gegen die Nase zu und entschloß sich, als am 10. VIII. 1915 schwere Hirnerscheinungen auftraten, zu einem neuen Eingriffe. Die nach der früheren Operation freiliegende harte Hirnhaut wurde gespalten und durch Punktion ließ sich ein Gehirnabsceß nachweisen. Am nächsten Tage erfolgte der Tod und die Sektion zeigte, daß ein Knochensplitter tief in die Hirnsubstanz gleich bei der Verletzung eingedrungen war. Bei der Sektion schien er reaktionslos in die Hirnsubstanz eingeheilt zu sein, doch meint Kahler, daß dieser Knochensplitter sicher die Ursache des Hirnabscesses war.

H. Durch den Schuß (1 querer und 1 schräger) wurde die Stirnhöhle eröffnet, die vordere und hintere Wand zerstört und es erfolgte eine Verwachsung der Haut mit der Dura mater. Es bildete sich später eine eiternde Fistel und beim Einschnitt auf diese Fistel entleerte sich sofort Liquor. Es gelang aber durch Tamponade eine Heilung mit Schluß der Fistel nach Auskratzung der Granulationen herbeizuführen (2 eigene Fälle, einer schon erwähnt).

I. Vertikale Schüsse. Der Einschuß befindet sich am inneren Augenwinkel oder etwas ober ihm, die Kugel eröffnet die Stirnhöhle, zerstört gewöhnlich den Bulbus, geht durch die Nase oder Kieferhöhle in den Gaumen. Ich fand 4 solche Fälle.

1. In meinem Falle wurde der linke Bulbus getroffen (enucleiert), die linke Stirnhöhle radikal operiert am Tage nach der Verletzung noch im

Digitized by Google
Original from UNIVERSITY OF CALIFORNIA
Generated on 2019-10-24 15:39 GMT / http://hdl.handle.net/2027/uc1.b3252765
Public Domain in the United States, Google-digitized / http://www.hathitrust.org/access_use#pd-us-google

Feldspital, die Kugel nach einem Monat nahe dem Unterkieferwinkel extrahiert. Heilung.

2. In einem Falle Alberts war der Einschuß zweifingerbreit über dem inneren Ende der linken Augenbraue; der Granatsplitter eröffnete die linke Stirnhöhle, zerstörte ihre hintere Wand völlig, lockerte ihre vordere und untere Wand (wurden nekrotisch), trat dann durch die Nase und den Gaumen in die Mundhöhle. Wahrscheinlich wurde er verschluckt. Bulbus normal. Nach 4 Monaten radikale Operation der linken Stirnhöhle. Dura freiliegend. Heilung nach 2 Monaten.

3. In einem Falle Gerbers liegen die Verhältnisse genau so wie in dem vorigen Falle. Auch hier war der Bulbus intakt. Operation und Heilung nach 3 Wochen.

4. Im Falle Onodis drang die Kugel durch die linke Stirnhöhle, Nase und Kieferhöhle und blieb im Halse stecken. Spontane, aseptische Heilung.

K. Schrägschüsse sammelte ich 10 genauer beschriebene Fälle. Zwei eigene, 1 von Albrecht, 1 von Killian, 3 von Halle und 3 von Zimmermann mitgeteilte. 9mal wurde der Bulbus getroffen, 1mal fiel die Kugel 14 Tage nach der Verletzung aus dem Nasenrachenraum in den Mund und wurde ausgespuckt. Sonst handelte es sich um Durchschüsse. Wenig geneigt war der Schußkanal 4mal, sonst stark schräg. Der Einschuß war 5mal oben. 4mal lag der ganze Schußkanal auf der einen Gesichtsseite. 9mal lag die Dura frei, 2mal floß Liquor bei der radikalen Operation ab. Heilung in 7 Fällen, trotzdem einmal auch die Lamina cribrosa mit der Crista galli nekrotisch in der Wundhöhle lag. Die radikale Stirnhöhlenoperation wurde in allen Fällen vorgenommen. Tod in 3 Fällen infolge von Hirnabsceß.

L. Wenig geneigter Schrägschuß, durch die linke Schläfe eindringend, durchbohrt das linke und rechte Stirnhirn, tritt durch den lateralen Teil der rechten Stirnhöhle und zerschlägt das Orbitaldach, um am äußeren Lidwinkel auszutreten. Das rechte Auge zeigte Glaskörpertrübung und einen Riß in der Aderhaut. Anfangs Heilung der Wunden. 8 Wochen nach der Verletzung plötzlich meningitische Erscheinungen. Radikaloperation der rechten eiternden Stirnhöhle zeigt mit Dura bedeckten Hirnprolaps und extraduralen Absceß, welcher eröffnet wird. Hirnpunktion ohne Erfolg. Tod an Meningitis nach wenigen Tagen. Die Sektion zeigte Vereiterung des durchschossenen Stirnhirns, welches von der Stirnhöhle infiziert wurde. Eitrige Meningitis (Zimmermann).

Diagnose.

Die Diagnose hat sich wesentlich zu beschäftigen mit der Frage, ob beide Stirnhöhlen oder nur eine Stirnhöhle erkrankt ist und wie weit

Digitized by Google
Original from UNIVERSITY OF CALIFORNIA
Generated on 2019-10-24 15:39 GMT / http://hdl.handle.net/2027/uc1.b3252765
Public Domain in the United States, Google-digitized / http://www.hathitrust.org/access_use#pd-us-google

ihre Wände zerstört sind, ob die hintere Wand fehlt, und namentlich auch damit, ob an der verletzten Seite nicht vielleicht die Stirnhöhle ganz fehlt oder nur in einer ganz geringen Ausbildung vorhanden ist. Am besten wird man diese Umstände alle durch die Aufnahme von Röntgenphotographien, und zwar in 2 aufeinander senkrechten Richtungen konstatieren können. Ferner ist durch genaue Untersuchung der Nase festzustellen, ob aus den verletzten Gegenden der Eiter in die Nase ausfließt. Das Fehlen eines solchen Ausflusses kann ja durch Verlegung des Stirnhöhlen-Nasenganges oder auch durch Fehlen oder Nichtbeteiligung der Stirnhöhlen an der Verletzung bedingt sein. Sondierungen an der Fistel in der Gegend der Stirnhöhle sind mit großer Vorsicht vorzunehmen, um nicht vielleicht die Dura zu verletzen. Auf Freiliegen der Dura weist ein pulsierendes Ausfließen des Eiters aus der Fistel hin. Bei geschlossener Fistel könnte auch eine Pulsation der mit der Dura verwachsenen Haut beobachtet werden, doch fehlte dieses Symptom in den 2 von mir beobachteten Fällen. Fehlen oder Störung des Geruchsinnes weist auf eine Verletzung der oberen Nase in der Gegend der Lamina cribrosa hin (Kafemann, Zimmermann).

Prognose.

Die Schußverletzungen der Stirnhöhle haben eine große Neigung, die Auskleidung der Stirnhöhle zur Entzündung anzuregen. Nur sehr selten kommt es vor, daß Eröffnungen der Höhle durch Geschosse dann ohne weitere Entzündung der Höhlenauskleidung abheilen. Diese Entzündung bestand manchmal schon vor der Verletzung, wird aber meistens veranlaßt dadurch, daß die Stirnhöhle verletzende Geschosse oder Splitter schon infiziert sind, oder aber, wenn dies nicht der Fall war, erfolgt später von der Nasenhöhle her die Infektion. In der Nasenhöhle finden sich ja immer pathogene Keime, welche aber wenig virulent sind; nur wenn sie in entzündete oder gereizte Gewebe gelangen, nimmt ihre Virulenz zu. Es dauert oft lange Zeit, bis eine solche Höhle zur Eiterung angeregt wird — manchmal erst, wenn die Schußöffnung schon verheilt ist —. Wenn aber eine Eiterung in der Stirnhöhle eingetreten ist und besonders wenn der Ausfluß gegen die Nase durch Schwellung der Schleimhaut des Stirnhöhlennasenganges verhindert oder erschwert ist, dann tritt auch eine Gefahr der Infektion der benachbarten Schädelhöhle ein. Diese Gefahr ist besonders groß, wenn die hintere Wand der Stirnhöhle durch den Schuß zerstört oder mehr weniger zerbrochen ist, weil sich dann leicht eine mehr weniger ausgedehnte Osteomyelitis anschließt, nicht selten erst lange Zeit nach der Verletzung (Guisez und Oudot). Deshalb muß man in allen Fällen von scheinbar ausgeheilter Schußverletzung der Stirn-

Digitized by Google
Original from UNIVERSITY OF CALIFORNIA
Generated on 2019-10-24 15:39 GMT / http://hdl.handle.net/2027/uc1.b3252765
Public Domain in the United States, Google-digitized / http://www.hathitrust.org/access_use#pd-us-google

höhle oder bei Verdacht auf eine solche Verletzung durch die Röntgenuntersuchung und durch eine genaue rhinoskopische Untersuchung festzustellen versuchen, ob die Stirnhöhle erkrankt ist oder nicht. Gelingt das auf diesem Wege nicht, so ist mindestens eine probeweise Eröffnung der Stirnhöhle angezeigt. Dadurch kann man dann oft die Verhältnisse klarstellen, und wenn man nun bei konstatierter Eiterung in der Stirnhöhle diese ausgiebig freilegt, so ist man oft imstande, die Verletzung der hinteren Wand so zu behandeln, daß Gehirnkomplikationen nicht auftreten. Sind diese aber einmal vorhanden, so schützt dann auch die entsprechende Operation nicht mehr sicher vor einem schlimmen Ausgang.

Im allgemeinen ist die Gefahr eines Übergreifens der Entzündung von der Stirnhöhle auch bei Verletzung der hinteren Wand und der Dura nicht sehr groß, da der herausströmende Liquor die Infektionskeime wegschwemmt — wie das besonders Albert hervorgehoben hat —. In 2 Fällen meiner Beobachtung fand durch den Schuß selbst eine Verletzung der Dura statt, aber sie verschloß sich und die Haut verwuchs mit der Dura, ohne daß eine Infektion der Hirnhäute stattgefunden hätte. Es hängt also die Prognose wesentlich ab von einer frühzeitigen genauen Diagnose und den entsprechenden therapeutischen Eingriffen.

Von den 43 genauer beschriebenen Fällen, die ich finden konnte, starben nur 6, also 14%.

Therapie.

In den Fällen, in welchen die Stirnhöhle nicht durch den Schuß getroffen wurde, sondern nur die benachbarten Teile des Stirnbeines, wurden nekrotische Knochenstücke aus Absceßhöhlen nach außen von den sehr kleinen Stirnhöhlen entfernt und dadurch die Dura freigelegt. Es erfolgte Heilung.

Wenn Verdacht besteht auf eine eitrige Entzündung der Stirnhöhle und diese weder durch das Röntgenbild noch durch die genaue rhinoskopische Untersuchung sicher nachgewiesen werden kann, so hat man, wie das besonders Kahler hervorhebt, zunächst probeweise die Stirnhöhle zu eröffnen. Ist aber die Eiterung durch diese Untersuchung oder durch Sondierung von einer Fistel aus nachgewiesen, so ist man verpflichtet, die Stirnhöhle radikal zu operieren, nach den Methoden von Killian oder Riedel, mit einer ausgedehnten Freilegung und Drainierung gegen die Nase zu oder auch nach außen. Die Operation wird man wohl gewöhnlich in Narkose machen, jedoch hat sie Kahler auch in Lokalanästhesie vorgenommen. Albert rät aber auch, bei der Operation in Narkose vorher die Stirn- und Nasenhaut ausgiebig mit Novocain-Adrenalinlösung zu anämisieren, um die sonst sehr störende Blutung aus den

Digitized by Google
Original from UNIVERSITY OF CALIFORNIA
Generated on 2019-10-24 15:39 GMT / http://hdl.handle.net/2027/uc1.b3252765
Public Domain in the United States, Google-digitized / http://www.hathitrust.org/access_use#pd-us-google

Weichteilen ober dem inneren Augenwinkel zu beseitigen oder doch zu vermindern. Der Hautschnitt ist der typische wie bei der Killianschen Radikaloperation der Stirnhöhle. Nur wenn Fisteln vorhanden sind, hat man denselben auszuweichen, um sie zu umschneiden. Dann geht man bis auf den Knochen und hebt die Beinhaut vom Stirnbein ab und überzeugt sich nun bald, ob die vordere Wand ganz oder teilweise fehlt. Jedenfalls ist die vordere Wand im vollen Umfange zu entfernen und ebenso auch die untere Wand, wenn sich die Killiansche Spange erhalten läßt. Sehr häufig wird aber dies bei Schußverletzungen nicht möglich sein, da gewöhnlich der größte Teil der vorderen Wand zerbrochen oder schon nekrotisch ist. Durch diese Entfernung der vorderen Wand ist jetzt die Stirnhöhle freigelegt und man hat sich durch vorsichtiges Sondieren zu überzeugen, ob die hintere Wand intakt oder zum kleinen oder größeren Teile zerstört ist Sehr häufig wird man solche Zerstörungen der hinteren Wand finden. Alle nekrotischen Knochen entfernt man nun, ebenso auch die Granulationen und sucht nun die Dura, wo sie freiliegt, mit Vorsicht von den Granulationen zu befreien. Sollte dabei doch die Dura einreißen und Liquor ausfließen, so ist diese Stelle mit Jodoformgaze zu bedecken. Nach Befreiung der Stirnhöhle von Polypen oder Granulationen und sorgfältiger Entfernung aller Schleimhautreste auch in versteckten Winkeln und Höhlen hat man dann durch Entfernung der orbitalen Siebbeinzellen nach Resektion des Processus frontalis des Oberkiefers und eventuell eines Teiles des Tränenbeines eine weite Kommunikation gegen die Nasenhöhle anzulegen.

Albert rät, dabei die mittlere Muschel zu schonen. Sieht man auch Eiterung in den hinteren Siebbeinzellen, so sind auch diese auszuräumen und eventuell auch die Keilbeinhöhle freizulegen. Dann legt man ein Drain gegen die Nase, sowie auch außen in die Hautwunde ein. Diese Drains bleiben durch mehrere Wochen liegen und durch sie erfolgt nach Albert eine vorsichtige Durchspülung der Wundhöhle mit schwachen Hydrogen-Superoxydlösungen. Manchmal legen sich die Weichteile im Winkel zwischen Auge und Nase an die Rückwand an, bevor die Stirnhöhle vollkommen verödet ist. Dann tritt eine Sekretstauung ein und man muß neuerdings durch einen Eingriff die freie Kommunikation gegen die Nasenhöhle wieder herstellen. In dieser Weise kann sich nach einiger Zeit dann die Haut vollständig an die Hinterwand der Stirnhöhle anlegen und mit ihr verwachsen, so daß die Stirnhöhle vollständig verödet ist.

Wenn schon Hirnsymptome, wie Schwindel, Kopfschmerzen, Erbrechen oder heftiges Fieber mit Bewußtseinsstörungen vorhanden sind, so besteht die Wahrscheinlichkeit, daß irgend welche entzündliche Prozesse an der harten Hirnhaut oder im Gehirn bestehen. Natürlich ist dann der

Digitized by Google
Original from UNIVERSITY OF CALIFORNIA
Generated on 2019-10-24 15:40 GMT / http://hdl.handle.net/2027/uc1.b3252765
Public Domain in the United States, Google-digitized / http://www.hathitrust.org/access_use#pd-us-google

radikale Eingriff noch mehr indiziert und sofort vorzunehmen. Man wird dann besonders der hinteren Wand seine Aufmerksamkeit zuwenden. Ist dort die Dura freiliegend und gleichmäßig pulsierend, so spricht das eher für das Freisein des Gehirns. Ist aber die Dura sehr gespannt vorgewölbt und nicht pulsierend, so ist dieselbe einzuschneiden und das darauf prolabierende Gehirn zu punktieren. Manchmal übrigens findet man schon auf der vorderen Fläche der Dura einen Abceß, durch dessen Eröffnung dann die ganzen Erscheinungen schwinden.

Jedenfalls wird durch diese radikalen Eingriffe die Aussicht auf Heilung sehr erhöht, namentlich wenn man Gelegenheit hat, sofort nach der Verletzung in einem gut eingerichteten Feldspital zu operieren. Es wird dadurch der Osteomyelitis und einer Ausbreitung auf das Gehirn am besten vorgebeugt. Natürlich gehören dazu spezialistisch ausgebildete Frontärzte, wie das besonders von Denker und Marschik (April 1917, Wiener laryngo-rhinologische Gesellschaft) hervorgehoben wurde.

Resultate der Behandlung.

Nur bei vollständigem Intaktsein der hinteren Wand der Stirnhöhle und vollständiger Anheilung des Hautlappens an dieselbe und völligem Wohlbefinden durch mehrere Monate kann ein solcher Patient wieder als kriegsdiensttauglich entlassen werden. Seidel bemerkt, daß nach gut ausgeheilter Radikaloperation die Leistungsfähigkeit für den Felddienst nicht zu wünschen übrig läßt.

In Fällen, wo die Wunde nach der Operation vollständig geheilt ist und keine Fistel mehr besteht, aber doch große Defekte der hinteren Wand mit Bloßliegen der Dura vorhanden waren, kann der Verwundete bloß als garnisonsdienstfähig erklärt werden, da jede Gewalteinwirkung auf die Stirnhöhlengegend bei ihm gefährlich sein könnte. Endlich, wenn Teile des Gehirns prolabiert waren oder ein Gehirnabceß ausgeheilt ist, besteht immer noch die Gefahr eines Wiederaufflackerns des Prozesses, und der Verwundete ist daher als dienstuntauglich zu erklären.

Literatur: Gustav Killian, Die Krankheiten der Stirnhöhle. Heymanns Hdb. d. Lar. u. Rhin. 3. 2. Hälfte. Wien, Hölder 1900. — Gustav Killian, Die Krankheiten der Stirnhöhle. Lar. Ges. zu Berlin. Sitzung 11. II. 1916 u. 10. III. 1916. — Grünwald, Schußverletzungen der pneumatischen Schädelhöhlen. M. m. W. 1915. S. 823. — Kahler und Amersbach, Kriegschirurgische Erfahrungen aus dem Gebiete der Rhino-Laryngologie im ersten Kriegsjahre. Fränkels Arch. 1916. 30. S. 111. — Gerber, Über Schußverletzungen der oberen Luftwege etc. Fränkels Arch. 29. S. 331. Verein f. wissenschaftl. Hlk. zu Königsberg. — Kafemann, Kriegsverletzungen der oberen Luftwege. B. kl. W. 1915 Nr. 17. S. 448. — Glas. Zum Kapitel der Nasen- und Halsverletzungen. Mschr. f. Ohrhlk. u. Lar.-Rhin. 1916. Nr. 5 u. 6. — Frühwald, 4 Fälle von Schußver-

Digitized by Google
Original from UNIVERSITY OF CALIFORNIA
Generated on 2019-10-24 15:40 GMT / http://hdl.handle.net/2027/uc1.b3252765
Public Domain in the United States, Google-digitized / http://www.hathitrust.org/access_use#pd-us-google

letzungen des Larynx und der Stirnhöhlen. W. kl. W. 1915. Nr. 43. — Albert, Beitrag zur Behandlung der Stirnhöhlenschüsse. Zschr. f. Lar. etc. 1916. H. 1. — Onodi, Rhinolaryngologische Fälle vom Kriegsschauplatz. Arch. f. Ohrhlk. etc. 1916. S. 244 Orvosi hetilap. 1915. Nr. 13. — Zimmermann, Erfahrungen über Schußverletzungen der Nase und ihrer Nebenhöhlen. Arch. f. Ohren-, Nasen- u. Kehlkopfkrankheiten. 98. S. 284. — Claus, Abscesse der Stirnhöhlen. Lar. Ges. zu Berlin. Sitzung 11. II. 1916 — Ritter, Verletzung der Stirnhöhlen. Lar. Ges. zu Berlin. Sitzung 11. II. 1916. — Finder, Einfluß von Nasenschüssen auf schon vorher eiternde Stirnhöhlen. Lar. Ges. zu Berlin. Sitzung 11. II. 1916. — Halle, Schußverletzung der Stirnhöhlen. Lar. Ges. zu Berlin. Sitzung 10. III. 1916. — Seidel Über Verletzungen und Erkrankungen der Nase und ihrer Nebenhöhlen im Kriege und ihre Behandlung. M. m. W. 1915. Nr. 24. — Laubschatt, Behandlung von infizierten oder reinen Steckschüssen in Nase und Nebenhöhlen. Lar. Ges. zu Berlin. Sitzung 11. II. 1916. — Guisez und Oudot, Presse médicale. 20. mars 1915. Zbl. f. Lar. 1916. — Marschik, Wiener lar.-rhin. Ges. April 1917. — Denker, Chirurgische Behandlung der Nebenhöhleneiterungen nach Kriegsverletzungen. M. m. W. 1915. Feldärztl. Beilage. S. 821.

Zahnprothese mit seitlichen Haken tief unten in der Speiseröhre eingeklemmt, ösophagoskopisch heraufgezogen und schließlich durch äußere Oesophagotomie entfernt. Heilung.

Von Prof. Dr. **O. Freiherr v. Chiari.**

(Mit 1 Figur.)

Frau R. P., 48 Jahre alt, kam aus Lemberg am 25. VI. 1917 in meine Ordination und erzählte, daß sie vor 4 Wochen in einem epileptischen Anfalle eine Zahnplatte aus Hartkautschuk ohne seitliche Haken mit 3 Zähnen geschluckt habe. Sie hatte darauf Schmerzen und konnte nur mühsam Flüssigkeiten schlucken; deshalb suchte sie Herrn Prof. Doktor Anton Jurasz auf, der eine Sonde anstandslos in den Magen einführte. Die Pat. konnte darauf besser schlingen, sogar kleine weiche Bissen, hatte aber doch immer mäßige Schmerzen in der Gegend der Cardia; da sie aber auch schon lange Zeit an Gallensteinen litt, war Jurasz nicht sicher, ob sich wirklich das Gebiß in der Speiseröhre befinde. Die Röntgenuntersuchung brachte Aufklärung; die Prothese zeigte sich im unteren Teile der Speiseröhre. Da Jurasz „seine Instrumente momentan nicht in Ordnung hatte und diese erst repariert werden mußten", schickte er mir die Patientin zur oesophagoskopischen Behandlung nach Wien.

Die Pat. befand sich bei ihrer Ankunft ganz wohl, konnte flüssige Nahrung leicht zu sich nehmen und wurde deshalb am 26. VI. in lokaler Anästhesie der Oesophagoskopie unterzogen. Unter Assistenz des Privat-

Digitized by Google
Original from UNIVERSITY OF CALIFORNIA
Generated on 2019-10-24 15:39 GMT / http://hdl.handle.net/2027/uc1.b3252765
Public Domain in the United States, Google-digitized / http://www.hathitrust.org/access_use#pd-us-google

dozenten und klinischen Assistenten Dr. Kofler führte ich mein elliptisches Rohr Nr. 12 ein und konnte durch das Verlängerungsrohr recht leicht in einem Abstande von 32 *cm* von der oberen Zahnreihe die Kante der Prothese sehen, obwohl die Schleimhaut oberhalb stark geschwollen und mit Granulationen besetzt war. Auch seitlich von der Platte fanden sich Granulationen. Die Platte stand von vorne nach hinten.

Ich faßte sie mit verschiedenen starken Pinzetten, konnte sie aber nicht lockern. Dabei blutete es öfter aus den Granulationen. Diese Versuche dauerten über eine Stunde. Nun schritt ich zur tiefen Narkose, um krampfige Zusammenziehungen des Oesophagus auszuschalten. Jetzt gelang es mit Rohr 14 unter Anwendung ziemlicher Gewalt, wobei ein Stück der Platte abbrach, nach und nach das Gebiß zu drehen und bis auf 16 *cm* von der oberen Zahnreihe heraufzuziehen; dabei mußte öfters das Rohr entfernt und wieder eingeführt werden, wobei sich der große Vorteil der elliptischen Rohre gegenüber den kreisrunden besonders bemerkbar machte.

Fig. 1.

Dort aber steckte es so fest, daß ich weitere Versuche aufgab und mich zur Oesophagotomia externa entschloß, die ich sogleich vornahm. Sie gelang leicht, obwohl ein großer seitlicher Lappen der Schilddrüse hindernd im Wege stand.

Im Jugulum fühlte ich das Gebiß, eröffnete den Oesophagus der Länge nach und konnte drehend die Prothese entfernen. Sie hatte 4 Zähne und 2 sehr spitze, seitliche Haken (Fig. 1), von denen die Pat. nichts wußte. Hierauf vernähte ich die Speiseröhrenwunde mit Katgut, schloß die äußere Wunde nach Tamponade mit einem Jodoformgazestreifen und legte noch ein Drain ein. In die Speiseröhre kam vom Mund aus ein ziemlich dicker Schlauch. Die ganzen Eingriffe hatten 4 Stunden gedauert.

Ich war einigermaßen besorgt wegen des Verlaufes, da die spitzen Haken, welche in die Wand der Speiseröhre eingespießt waren, bei dem Hinaufziehen der Prothese diese Wand verletzt haben mußten. Trotzdem war mein Vorgehen das einzig angezeigte, da auch vom Magen aus die Extraktion kaum gelungen wäre, da ja das Gebiß wahrscheinlich noch

Generated on 2019-10-24 15:40 GMT / http://hdl.handle.net/2027/uc1.b3252765
Public Domain in the United States, Google-digitized / http://www.hathitrust.org/access_use#pd-us-google
Digitized by Google
Original from UNIVERSITY OF CALIFORNIA

9 *cm* von der Cardia entfernt war (die Pat.[1]) war sehr groß). Für die Oesophagotomie lag es noch zu weit unten. Daher blieb nur der Versuch übrig, das Gebiß doch nach oben zu ziehen, selbst mit einiger Gewaltanwendung, und entweder bis in den Mund zu bringen oder doch bis in eine Höhe, wo die Oesophagotomie hinreichte. Einige Erfahrungen an meiner Klinik, wo ebenfalls Gebisse mit sehr bedeutender Kraftanstrengung oesophagoskopisch extrahiert worden waren und trotzdem glatte Heilung erfolgte, gaben mir den Mut zu meinem Vorgehen.

Der Verlauf war sehr günstig; nur am 2. Tage abends stieg die Temperatur auf 37,6° C; da am 27. VI. der Schlauch im Munde belästigte, führte ich nach seiner Entfernung einen Nelatonkatheter durch die Nase ein und ließ von hier aus füttern. Am 1. Tage gab ich nur Tropfklysmen. Am 4. VII. entfernte ich den Nelaton. Am 28. VI. wurde der Jodoformgazestreifen gelockert und am 3. VII. entfernt, ebenso das Drainrohr.

Am 5. VII. konnte die Pat. gut flüssige Nahrung schlingen; die äußere Wunde war fast ganz geschlossen. Sie wurde daher seit 6. VII. weiter ambulatorisch behandelt und am 10. VII. mit einer kleinen granulierenden Stelle am Halse entlassen.

Ich versuchte auch die Platte zu zertrümmern, aber das kräftige, sonst so gut verwendbare Kahlersche Zerbrechungsinstrument ließ sich nicht anwenden, weil die Kante der Prothese senkrecht nach oben stand. Doch brach ich immerhin ein kleines Stückchen mit einer langen Schlundzange ab, die durch das Rohr eingeführt wurde, als das Gebiß ca. 20 *cm* von der Zahnreihe entfernt war. Wir gehen aber daran, ein neues Instrument mit Schraubenbetrieb nach Art eines Lithotripters zu konstruieren. Ein Zerschneiden mit einer galvanokaustischen Schlinge, wie es Killian ausführte, wurde nicht versucht, weil kein entsprechendes Instrument bereit war und weiteres Zuwarten lebensgefährlich schien.

Vereinsberichte.

Aus den Verhandlungen polnisch-medizinischer Gesellschaften.

(Schluß.)

Aus den Sitzungen des Kongresses der Ärzte und Naturforscher in Lublin.

Rosenfeld (Czenstochau) spricht: **Über chronische Fieberzustände tonsillärer und glandulärer Herkunft,** indem er der Reihe nach tonsilläre Infektionen, chronische Lymphdrüsen und Tuberkulose der Tracheo-Bronchialdrüsen erörterte (s. Referat).

[1]) Kraus-Bidder, Erkrankungen der Mundhöhle und Speiseröhre. Hölder, 1913.

Digitized by Google
Original from UNIVERSITY OF CALIFORNIA
Generated on 2019-10-24 15:39 GMT / http://hdl.handle.net/2027/uc1.b3252765
Public Domain in the United States, Google-digitized / http://www.hathitrust.org/access_use#pd-us-google

Aussprache.

Zum Vortrag Rosenfelds bemerkt Erbrich (Warschau), daß man Tonsillitis desquamativa chronica unterscheiden muß von der Tonsillitis chronica purulenta. Die erste verlauft fieberfrei, während die zweite Form langdauerndes Fieber verursacht. Wenn hier trotz genauer Untersuchung kein Eiter in und um die Mandel gefunden wird, dann muß das Fieber eine andere Quelle haben. Der Eiter muß entfernt werden. Die bloße Spaltung der Nischen führt selten zum Ziel, weil sie sich wieder schließen und der Eiter sich wieder ansammelt. Die sicherste Methode ist, die Mandeln ganz zu entfernen.

Baczkiewicz (Warschau) schließt sich der Ansicht an, daß gutes Aussehen der Kinder Tuberkulose der Bronchialdrüsen nicht ausschließt. Aber nicht nur Tuberkulose, sondern auch andere Infektionsprozesse können eine chronische Erkrankung der Drüsen verursachen. Die Radioskopie gibt nicht immer ein sichere Diagnose und man muß immer die Gesamtheit der klinischen Symptome berücksichtigen. Die Heliotherapie sollte bei uns mehr Berücksichtigung finden.

Sterling (Lodz) erinnert an die Einreibung mit Ungt. cinereum als ein wichtiges Heilmittel.

Fidler (Radom) meint, man muß 1. das Blut in bakteriologischer Beziehung untersuchen, um festzustellen, ob man es mit Bakteriämie, Septikämie oder Toxämie zu tun hat, 2. die Reaktion der Mandelflora auf das eigene Serum des Kranken untersuchen; eine positive Reaktion wird für einen Zusammenhang des Fiebers mit der Tonsillarkrankheit sprechen.

Schoenaich (Warschau): Pfröpfe in den Mandeln werden sehr oft ohne Symptome gefunden. Unter 25 Sektionen fand man in 8 Fällen solche Pfröpfe; einmal war eine eitrige Tonsillitis wirklich die Ursache von Septikämie.

Sawicki (Warschau) betont die Wichtigkeit des Drüsenfiebers für den Chirurgen. Es tritt bei Kindern manchmal selbst nach leichten Eingriffen auf und man muß daran denken, wenn man sonst im Körper keinen Grund für eine hartnäckige Temperatursteigerung findet. Man sollte vielleicht die Pat. vor jeder Operation der Röntgenuntersuchung unterwerfen, um sich von dem Zustand der Bronchialdrüsen zu überzeugen.

Rosenfeld betont, daß bei tiefliegenden Mandelabscessen die Diagnose oft erst „a posteriori" gemacht werden kann, d. h. nach der Elimination der Mandeln, da die klinische Untersuchung oft ein negatives Resultat ergibt.

Zebrowski: **„Beitrag zur Statistik des Skleroms"**, das sich immer intensiver in den Lubliner und Siedlcer Gebieten ausbreitet.

Aussprache.

Zur Statistik des Skleroms beschreibt Sitkowski (Lublin) 3 Fälle, in denen Intubation mit gutem Erfolge angewendet wurde. Die Tube blieb zwei Tage liegen und nach ihrer Entfernung fühlten sich die Pat. besser und atmeten freier. Eine der Pat. meldete sich nach einem halben Jahre um Wiederholung der Intubation.

Jaczewski (Lublin) betrachtet Sklerom als eine im Lubliner Gebiet endemische Krankheit. Im Laufe von einigen Jahren hat er mehr als 20 Fälle gesehen. Die Diagnose macht oft Schwierigkeiten und die

Digitized by Google
Original from UNIVERSITY OF CALIFORNIA
Generated on 2019-10-24 15:39 GMT / http://hdl.handle.net/2027/uc1.b3252765
Public Domain in the United States, Google-digitized / http://www.hathitrust.org/access_use#pd-us-google

Unbekanntheit der Wege, auf denen sich die Krankheit ausbreitet, erschwert bedeutend den Kampf mit derselben.

Dobrucki (Lublin) betont die hochgradige Kontagiosität der Krankheit und beschreibt einen Fall von Sklerom, bei dem aus der Trachea ein abgebrochenes Tracheotomierohr entfernt wurde.

Majewski macht darauf aufmerksam, daß Rydygier junior vor einigen Jahren eine Methode zur Behandlung von Sklerom mit Röntgenstrahlen beschrieben und eine Reihe dauernd geheilter Fälle mitgeteilt hat.

Majewski stellt einen Kranken vor, bei dem wegen **Sarkom der linken Mandel die Pharyngotomie** ausgeführt worden ist. Der 52jährige Pat. klagt über Trockenheit und Schmerzen im Hals, erschwertes Schlingen, zeitweise Erstickungsanfälle. Im Pharynx der vordere Gaumenbogen geschwollen, hyperämisch, hinter ihm ein hühnereigroßer, elastischer, in der Mitte geschwüriger, von der Mandel ausgehender, auf den hinteren Bogen, den weichen Gaumen und die Uvula übergreifender, nicht fluktuierender, nicht druckempfindlicher Tumor. Pharyngotomie nach der Methode von Rydygier samt Entfernung sämtlicher submaxillarer Lymphdrüsen. Verlauf ohne Komplikation. Nach 4 Wochen Heilung. Mikroskopische Untersuchung: Sarkom.

Zebrowski: 1. **Sklerom der Nase, des Kehlkopfes und der Zunge.** An dem 45jährigen Pat. wurde vor 15 Jahren wegen Atemnot die Tracheotomie ausgeführt. Gegenwärtig wird die Kanüle noch getragen, starke Entstellung der Nase durch riesige Infiltrate, welche rechts durch die Haut durchdringen; der Kehlkopf allseits von harten Infiltraten umgeben, zahlreiche skleromatöse Tumoren an der Zungenbasis, eine sehr seltene Erscheinung. Die wahren Stimmbänder verhältnismäßig unbedeutend infiltriert.

2. **Lues laryngis.** Der 45jährige Pat. hat vor 6 Jahren Lues erworben; Tracheotomie wegen Infiltrate im Kehlkopf, dann endolaryngeale Entfernung eines großen Teiles derselben. Atmung bei verstopfter Kanüle möglich.

Aus dem Lodzer ärztlichen Verein.

Golz stellt einen 53jährigen, seit 2 Jahren an Schlingbeschwerden leidenden Mann mit **Carcinoma linguae et pharyngis** vor. Vor 30 Jahren hatte Pat. ein Ulcus penis, welches ohne Folgen ausheilte. Auf der rechten vergrößerten und harten Mandel findet sich eine Exulceration, welche sich auf den rechten Bogen und unter die Zunge ausbreitet. Die Zunge in ihrem hinteren Teil vergrößert, verhärtet, auf Druck sehr schmerzhaft. Die rechte Unterkieferdrüse bedeutend vergrößert und hart. Wassermann negativ. Pat. erhielt intravenöse Salvarsaninjektionen und Röntgenbeleuchtung, eine volle Dosis alle 2 Wochen. Nach der dritten Beleuchtung fühlte Pat. eine gewisse Erleichterung beim Schlingen.

Grosglick stellt vor: 1. einen 48jährigen Pat. mit **Phthisis pulmonum, laryngis, Ulcus tuberculosum marginis linguae** neben Tuberkulose der Nieren, Harnblase und Hoden.

2. Einen 58jährigen Pat., der angeblich in der Kindheit nie venerisch krank war. Seine Frau hat nie abortiert; 2 Kinder gesund. Vor 30 Jahren **Rhinitis foetida** mit Destruktion des Septums; vor 26 Jahren **Ulcera gumm. palati et pharyngis** mit Zurücklassung einer die ganze Rachenhöhle aus-

Digitized by Google
Original from UNIVERSITY OF CALIFORNIA
Generated on 2019-10-24 15:39 GMT / http://hdl.handle.net/2027/uc1.b3252765
Public Domain in the United States, Google-digitized / http://www.hathitrust.org/access_use#pd-us-google

kleidenden Narbe. Vor 15 Jahren Beginn einer Augenkrankheit. Gegenwärtig: Maculae corneae, das obere Augenlid mit der Periorbita verwachsen. Spuren von Periostit. gumm. Diagnose: **Lues III. hereditaria tarda**; nicht ausgeschlossen in der Kindheit erworbene Lues insontium.

Sterling stellt eine Frau mit **tuberkulöser Ulceration an der Unterlippe** vor, bei der er die Absicht hat, Friedmannschen Impfstoff zu injizieren.

Perlis demonstriert ein vom Zahnfleisch des linken, oberen, vorderen Backenzahnes ausgegangenes **Fibrom der Mundhöhle**, welches er bei einer 50jährigen Bäuerin entfernt hat. Pat. hatte seit 2 Jahren ein immer wachsendes Knötchen am Zahnfleisch bemerkt, welches dem ganzen harten Gaumen anlag und die linke Wange nach außen und vorn vorwölbte. Ein Teil der Zähne fiel aus, ein Teil wurde locker. Pat. konnte nur flüssige Speisen bei nach rechts geneigtem Kopfe genießen. Der Tumor war mit der Umgebung nicht verwachsen und wurde mittelst Durchschneidung des Stieles in Lokalanästhesie abgetragen. Gegenwärtig ist das Schlingen ungestört.

Eisner demonstriert ein **Kiefersarkom** von derselben Pat.

Lange stellt das mikroskopische Präparat eines **Oesophaguscarcinoms** vor.

Goldberg stellt einen Fall von **totaler Exstirpation des Kehlkopfes samt der Epiglottis** vor. In Chloroformnarkose Tracheotomia inferior und dann Larynxexstirpation. Verlauf fieberfrei. Durch 3 Tage Ernährung mit der Sonde, dann selbständiges Schlingen erst nur flüssiger, dann auch fester Nahrung. Seit der Operation sind 3 Wochen vergangen und Pat. beginnt flüsternd sprechen zu lernen, obgleich die Rachenhöhle hermetisch von der Luftröhre abgeschlossen ist.

Aus der ärztlichen Gesellschaft in Kiew.

Makowski stellt 1. einen Pat. **nach der Resektion des Larynx wegen Carcinom** vor. Ein halbes Jahr nach der Operation Rezidiv am Oesophagus, der auf Wunsch der Familie partiell reseziert wurde. Nach einigen Tagen gingen die Nähte auseinander und Pat. mußte durch einen Monat mit der Sonde ernährt werden. Schließlich Verwachsen der Nähte, so daß man zur Sondendilatation des Oesophagus schreiten konnte. Gegenwärtig Schlingen ohne Schwierigkeiten möglich.

2. Eine Pat., der wegen langdauernder Heiserkeit infolge Larynxcarcinom der **Kehlkopf in toto entfernt** worden ist. Die Operation dauerte fast eine Stunde und ging glatt von statten. Später gingen die Nähte auseinander und schlossen sich erst nach einigen Monaten. Bei der nachträglichen Plastik des Oesophagus wurde die rechte Carotis verletzt und unterbunden. Gegenwärtig hat sich der Zustand gebessert, doch sieht Pat. noch nicht auf dem rechten Auge (Embolus arter. retinae). Aber auch dieses Symptom scheint sich allmählich zu bessern.

3. Ein mit Hilfe des Oesophagoskops **entferntes Hühnchenbrustbein**, welches im Oesophagus mit der Gabelung nach unten gesteckt hat, so daß Versuche, es in den Magen mit der Sonde durchzustoßen, zu Verletzungen der Oesophaguswände und deren verhängnisvollen Folgen geführt haben müßten. Merkwürdig erscheint, daß der Fremdkörper dem Pat. anfangs gar keine Beschwerden machte und solche erst am 3. Tag aufzutreten begannen.

Digitized by Google
Original from UNIVERSITY OF CALIFORNIA
Generated on 2019-10-24 15:40 GMT / http://hdl.handle.net/2027/uc1.b3252765
Public Domain in the United States, Google-digitized / http://www.hathitrust.org/access_use#pd-us-google

Aus dem Dabrower ärztlichen Verein.

Weinzieher stellt 2 Fälle von **Tertiärsyphilis im Pharynx** vor. Der erste Fall ist charakteristisch wegen der raschen und ausgedehnten Veränderungen. Vor 7 Jahren Syphilis, nach spezifischer Behandlung Heilung. Seitdem keine Behandlung. Seit 3 Monaten Beschwerden in der Nase und im Halse. Gegenwärtig: die untere Nase eingesunken, im Rachen an Stelle des weichen Gaumens und der Bögen an beiden Seiten 2 narbige Verwachsungen des Gaumens mit der hinteren Rachenwand, Uvula fehlt, Stimme nasal, Schlingen erschwert. — Der 2. Fall ist wegen frühzeitigen Auftretens tertiärer Veränderungen im Rachen charakteristisch. Vor 3 Monaten Primäraffekt, kurz darauf Exanthem. Spezifische Behandlung beseitigt sämtliche Erscheinungen. Seit 4 Wochen Halsschmerzen und Beläge in Form speckartiger Wucherungen auf den stark vergrößerten Mandeln. Gegenwärtig tiefe Geschwüre an den Mandeln und den Gaumenbögen infolge zerfallener Gummata.

Aus dem Krakauer ärztlichen Verein.

Kader demonstriert ein **kleines Geldstück, welches verschluckt** und von ihm operativ entfernt worden ist. Hier hatte ein nicht geübter Arzt zuvor beim Versuche zu oesophagoskopieren einen künstlichen Kanal im Bindegewebe neben dem Oesophagus geschaffen. Die später von Kader ausgeführte Oesophagotomie konnte den Pat. nicht mehr retten.

Glinski demonstriert das Sektionspräparat des letzten Falles, an dem sich zeigt, daß der künstliche Kanal am Oesophagus bis zur Bifurkation reichte.

Kader stellt einen Kranken vor, der wegen **Larynxcarcinom** mit gutem Erfolg operiert worden ist.

Borzecki stellt einen Kranken mit **Carcinom am Zungenbändchen und an der Zungenbasis** vor. Pat. war wegen Syphilis mit zerfallender Papel am Zungenbändchen in Behandlung. Nach monatelanger Pinselung mit Jodtinktur und öfteren Injektionen eines Quecksilberpräparates ergab die genauere Observation die obige Diagnose.

Borzecki stellt eine Pat. vor, welche wegen **zerfallender syphilitischer Veränderungen am Nasenflügel und am Septum** mit Perforation des letzteren zur Behandlung kam. In der Mundhöhle fand man einen bis 3 *cm* von den Zähnen reichenden, glattrandigen Defekt des weichen und des harten Gaumens, der sich bei genauerer Untersuchung als congenitale Palatoschisis erwies. Ferner wurde das Argyll-Robertsonsche Symptom bei gleichen erweiterten Papillen und bei Mangel sonstiger Symptome seitens der Nervenorgane konstatiert. Ob dieses Symptom den Vorläufer von Tabes bildet, läßt sich schwer entscheiden, doch gehört gleichzeitiges Vorkommen von Veränderungen an der Haut oder an der Schleimhaut und Tabes nicht zu den häufigen Erscheinungen.

Landau stellt einen Pat. mit **Tumor pontis Varoli** vor. Die Krankheit begann vor 14 Monaten mit Einschlafen der rechten Hand als ob die Finger abgefroren wären. Nach 6 Monaten erstreckte sich diese Empfindung bis zum Ellbogen. Seit 4 Monaten bedeutende Verschlimmerung, heftige Kopfschmerzen, Rauschen und Klingen in beiden Ohren. Flimmern vor den Augen, unsicherer schwankender Gang, heftiges Er-

Digitized by Google
Original from UNIVERSITY OF CALIFORNIA
Generated on 2019-10-24 15:40 GMT / http://hdl.handle.net/2027/uc1.b3252765
Public Domain in the United States, Google-digitized / http://www.hathitrust.org/access_use#pd-us-google

brechen. Objektiv: Stirnschläfe- und Hinterhauptgegend empfindlich, mehr rechts als links, die Lidspalte rechts weiter, bei kombinierter Bewegung nach links überschreiten die Bulbi kaum die Mittellinie, leichter horizontaler, rechtsseitiger Nystagmus, unbedeutende zentrale Parese des rechten Facialis, partielle, spastische Parese im Gebiet der rechten Extremitäten, an der ganzen rechten Körperhälfte Herabsetzung der Schmerz- und Tastempfindung. Wassermann negativ. Cerebrospinalflüssigkeit mikroskopisch ohne Veränderung, enthält mehr Eiweiß und steht unter gesteigertem Druck. Im Augenhintergrund leichte Hyperämie beider Papillen. Romberg deutlich, Gang ataktisch. Auf Grund dieser Symptome und besonders wegen der Aufhebung der kombinierten Bewegung der Bulbi nach links, der gleichzeitigen motorisch-sensiblen Lähmung im Gebiete der rechten Körperhälfte und wegen des frühzeitigen Auftretens der Herdsymptome, zu denen erst später allgemeine Symptome hinzutraten, diagnostiziert Landau einen Tumor im Gebiete der linken Hälfte der Varolsbrücke.

Aus dem Lemberger ärztlichen Verein.

Baracz stellt einen Pat. mit einer **neoplasmatischen Form von Actinomycosis des Larynx und des Halses** vor und zeigt dazu gehörige mikroskopische Präparate und Photographien von 4 anderen Fällen von Halsactinomykose. Die Gegend des Kehlkopfes und der linken Halsseite wird von einem faustgroßen, brettharten, von mehreren kleinen Knorren zusammengesetzten Tumor eingenommen. In den letzten Tagen trat Pseudofluktuation auf und bei der Probepunktion wurde eine fadenziehende, reichlich typische Actinomyceskerne enthaltende Flüssigkeit entleert. Die Krankheit begann vor 5 Wochen mit einer bis jetzt bestehenden hartnäckigen Heiserkeit, am zweiten Tag nach dem Mähen von Häcksel in der Häckselkammer und entstand wahrscheinlich infolge Infektion der Larynxschleimhaut durch Eindringen von infiziertem Spreu. Diese Geschwulstform der Actinomycosis ist seltener; Baracz hat sie nur einmal unter 80 Actinomycosisfällen gesehen und sie kann mit einer malignen Neubildung (Sarkom) oder mit einer harten Phlegmone (phlegmon ligneuse du cou) verwechselt werden. Betreffs der Therapie verwendet Baracz seine eigene Methode, die er an mehreren Fällen ausprobiert hat und die in intrastitiellen Injektionen einer wässerigen Lösung von Cuprum sulfur. oder einer schwachen Lösung von Argent. nitric. besteht.

Aus den Sitzungen des polnischen oto-laryngologischen Vereins in Lemberg.

Wieser stellt eine 26jährige Pat. vor, die sich wegen erschwerter Nasenatmung vorgestellt hat und bei der im **Epipharynx ein von der Schädelbasis ausgehender, hühnereigroßer, harter, an die Choanen anliegender Tumor** von unebener Oberfläche gefunden wurde. Abtragung mit der galvanokaustischen Schlinge; die histologische Untersuchung ergibt keinen bösartigen Charakter. In kurzer Zeit wurden noch 3mal Rezidiven entfernt. 7 Monate später Operation nach Mann. Nach Spaltung des weichen Gaumens wurde ein orangengroßer Tumor entfernt, dessen histologische Untersuchung fibrosarkomatöses Gewebe ergab. Danach fühlte sich Pat. gut mit freier Nasenatmung. Jetzt, nach 2 Jahren, stellte sich Pat. mit denselben Erscheinungen wie das erste Mal vor.

Generated on 2019-10-24 15:40 GMT / http://hdl.handle.net/2027/uc1.b3252765
Public Domain in the United States, Google-digitized / http://www.hathitrust.org/access_use#pd-us-google
Digitized by Google
Original from UNIVERSITY OF CALIFORNIA

Aussprache.

Jurasz behauptet, daß epipharyngeale Sarkome manchmal sehr gutartig beginnen, nach radikaler Abtragung nicht wiederkehren, während in anderen Fällen die Rezidiven bis zum Tode aufeinander folgen. Die Prognose ist besser bei den gestielten als bei den breit aufsitzenden Tumoren. Wo Radium vorhanden ist, sollte es bei bösartigen Neubildungen in erster Reihe angewendet werden, Radiumwasser scheint auf skleromatöse Infiltrate günstig einzuwirken.

Litwinowicz hat ein 5 Jahre dauerndes, den ganzen Epipharynx ausfüllendes Lymphosarkom beobachtet. Da der Fall inoperabel war, wurden X-Strahlen, Radium und Cholineinspritzungen angewendet und eine bedeutende Besserung erzielt. Als dann wieder eine Verschlimmerung eintrat, wurde Mesocolium durch 1—10 Stunden täglich angewendet. Es erfolgte eine Besserung, um nach einiger Zeit wieder einer Verschlimmerung Platz zu machen. Litwinowicz schließt daraus, daß alle diese Mittel nur so lange wirken, als sie angewendet werden, von einer vollständigen Heilung kann jedoch keine Rede sein.

Litwinowicz bespricht einen von ihm beobachteten Fall von **Herpes oesophagi.** Vor 2 Tagen empfand die Pat. plötzlich beim Essen einen heftigen Schmerz im Brustkasten. Oesophagoskopie mit negativem Befund. Nach lokaler Anästhesie der Speiseröhre Schmerzen geringer. Am anderen Tag Temperatur 37,9°, Schlingschmerzen. Bei neuerlicher Oesophagoskopie fand sich die ganze Schleimhaut hyperämisch und auf scharlachrotem Grund 2 hirsekorngroße Beläge, die sich nicht wegwischen ließen. Noch 3 Tage subfebriler Zustand, der samt dem Schmerz unter Darreichung von Aspirin dann ganz verschwand.

Lehm zeigt das anatomische Präparat einer **Trachea mit einem Fremdkörper.** Im rechten Bronchus nahe der Bifurkation fand man zufällig bei der Präparierung der Leiche ein Zweihellerstück, welches dort, wie aus der Farbe zu entnehmen war, schon längere Zeit gelegen sein muß. Trotzdem waren nur geringe Veränderungen vorhanden, nämlich leichter Decubitus an den gegenüberliegenden Wänden des Bronchus. Über die Identität der Leiche und ihre Vorgeschichte konnte nichts erfahren werden.

Lehm demonstriert einen **Fall von Zungenlupus.** Die Untersuchungen an der Klinik haben eine günstige Wirkung der Pfannenstielschen Behandlung von Lupus der Nasenschleimhaut ergeben. Die Schwierigkeiten der ambulatorischen Behandlung des Rachens und des Kehlkopfes mit dieser Methode werden beseitigt durch Anwendung des Mandelschen Hydrojodoborat, einer Kombination von H_2O_2 und Jod in Form eines festen, weißen Pulvers, welches in Berührung mit der feuchten Schleimhaut unter Brausen Jod und Sauerstoff in statu nascendi ausscheidet. Anfangs stellte die Krankheit ein dreieckiges Infiltrat an der Zungenspitze dar, mit einer 3 *cm* betragenden Basis und mit der nach der Zungenmitte gerichteten Spitze. Nach einer 6wöchentlichen klinischen und 4wöchentlichen häuslichen Behandlung mit diesem Mittel war von dem ganzen Infiltrat nur die Spitze zurückgeblieben. Von einer ganzen Reihe so behandelter Pat. führt Lehm noch 2 mit tuberkulösen Veränderungen an der Zunge an. Eine 28jährige, wegen Unmöglichkeit zu schlingen, sehr herabgekommene Pat. mit tuberkulösen Veränderungen in den Lungen und ausgebreiteten, oberflächlichen Ulcerationen an der Schleimhaut der Zunge

Digitized by Google
Original from UNIVERSITY OF CALIFORNIA
Generated on 2019-10-24 15:40 GMT / http://hdl.handle.net/2027/uc1.b3252765
Public Domain in the United States, Google-digitized / http://www.hathitrust.org/access_use#pd-us-google

und des Rachens wurde mit einer Mischung zu gleichen Teilen von Propaesin und Hydrojodoborat behandelt, indem dieses Mittel auf die Verschwärungen ausgestreut wurde. Schon nach 5 Tagen Heilung der Geschwüre, schmerzloses Schlingen. Im 2. Fall fand sich bei einem 60jährigen Mann auf der Mitte der Zunge ein haselnußgroßes, nicht zerfallendes, knorpelhartes Infiltrat mit chronischem Verlauf. Die histologische Untersuchung eines excidierten Partikelchens ergab Tuberkulose. Nach einer 6wöchentlichen Behandlung mit Hydrojodoborat Verkleinerung des Infiltrats um $^2/_3$. Der Kranke beschwerdefrei. Man ersieht daraus, in welchen weiten Grenzen die Behandlungsdauer je nach dem Charakter der Veränderungen schwankt.

Lehm stellt 2 Fälle von **Lupus der oberen Luftwege** vor. Im 1. Fall bestand die Krankheit einige Jahre und erstreckte sich auf die rechte Wange, das linke untere Augenlid, die Nasenflügel, Nasenschleimhaut, Septum, weichen Gaumen, Epipharynx und Larynx. Der weiche Gaumen zur Hälfte zerstört. Die Uvula fehlt, im Kehlkopf Infiltrate längs der aryepiglottischen Bänder, an den falschen Bändern und an der Epiglottis. — Im 2. Fall, der angeblich erst seit einigen Wochen krank ist, findet man Narben an beiden Wangen, Infiltrate an den Muscheln und an der Haut der Nase, Zerstörung fast des ganzen Septums, beginnende Infiltrate an der rechten Seite der Epiglottis und am linken aryepiglottischen Band. Lehm bespricht das verhältnismäßig seltene Vorkommen von Lupus in Pharynx und Larynx (nach der Statistik von Forchlamer auf 1200 Fälle von Hautlupus 60% in der Nasenhöhle, 2,5% im Pharynx und 5% im Larynx) und die Frage des primären Auftretens von Lupus auf der Haut resp. auf der Schleimhaut.

Wieser stellt einen Pat. vor, der nach einem heftigen Schlag auf die Gegend beider Orbitae in Ohnmacht fiel und dann eine Anschwellung des Gesichtes, besonders um das linke Auge bekam. Nach einigen Wochen bildete sich ein **Absceß auf dem linken Oberlid,** der incidiert wurde. Vor einigen Tagen stellte sich der Kranke mit einer ausgebreiteten Schwellung des rechten Oberlides vor. Man findet eine ungeheure Anzahl von Polypen in den Nasenhöhlen, eitrigen Ausfluß aus der Nase, der sich bei Druck auf das geschwollene Oberlid bedeutend steigert. Röntgen zeigt Affektion aller Nebenhöhlen, besonders der Stirnhöhlen. Augenhintergrund unverändert. Extraktion der Nasenpolypen. Incision des Lidabscesses, darauf Abnahme der Schwellung und des eitrigen Ausflusses. Wieser vermutet eine Kommunikation zwischen dem Absceß und der Nasenhöhle bzw. mit irgend einer Nebenhöhle.

Aussprache.

Mondschein sieht die Krankheit als eine vereiterte traumatische Periostitis an, mit Durchbruch des Eiters in die Stirnhöhle. Daß die Orbita frei ist, dafür sprechen die Lidschwellung, die Lidsenkung und der Mangel von Exophthalmus.

Reinhold vermutet, daß eine Affektion der Nebenhöhlen schon vor dem Trauma bestanden hat.

Jurasz meint, daß entschieden eine Kommunikation besteht, wahrscheinlich zwischen dem Absceß und der Stirnhöhle, oder mit einer der hinteren Siebbeinzellen, welche oft hoch über die Stirnhöhle reichen und zur Verwechslung Anlaß geben können. Es läßt sich schwerlich eine

Generated on 2019-10-24 15:40 GMT / http://hdl.handle.net/2027/uc1.b3252765
Public Domain in the United States, Google-digitized / http://www.hathitrust.org/access_use#pd-us-google
Digitized by Google
Original from UNIVERSITY OF CALIFORNIA

traumatische Fraktur des Bodens der Augenhöhle durch Contre-coup annehmen, da der Knochen hier sehr dick ist, eher konnte die Siebbeinlamelle beschädigt werden.

W i e s e r demonstriert die **Bronchoskopie bei einer Pat. mit Tracheo- und Bronchosklerom**, ein zirkuläres, das Lumen von Trachea und Bronchus bedeutend einengendes Infiltrat in der Gegend der Bifurkation.

A u s s p r a c h e.

L i t w i n o w i c z hat in einem analogen Fall, wo das Infiltrat in einem Bronchus war, eine Auskratzung vorgenommen, worauf ein reaktionsloser Verlauf folgte; in einem 2. Fall, in dem beide Hauptbronchien gleichzeitig ausgekratzt worden sind, folgte eine Lungenentzündung mit Heilung.

J u r a s z macht auf die Wirkung von Radium auf skleromatöse Infiltrate aufmerksam. Bei einer Pat. mit Nasensklerom und bedeutender Lumenverengerung, bei der Auskratzung, Elektrolyse und Röntgen erfolglos geblieben waren, verwendet J u r a s z seit 3 Monaten neben Röntgenbehandlung radioaktives Wasser, indem mit dieser Flüssigkeit getränkte Tampons auf 24 Stunden in die Nase eingelegt werden. Gegenwärtig bedeutende Besserung. Infiltrate verkleinert, Nasenatmung möglich.

L e h m stellt ein 11jähriges Kind mit **Larynxtuberkulose** vor, dessen Vater vor 6 Jahren an Lungentuberkulose gestorben ist und welches durch einige Jahre an Vergrößerung der Halsdrüsen gelitten hat. Seit 6 Monaten Heiserkeit. Im Kehlkopf fand man vor 6 Wochen Infiltrate an dem wahren und falschen linken Stimmband, gegenwärtig findet man Verschwärung und Zerfall des linken falschen und Destruktion des wahren Stimmbandes, Infiltrate am Aryknorpel, keine Schmerzen beim Schlingen. In den Lungen keine Veränderungen, nur bei Röntgendurchleuchtung findet man in der Gegend des Hilus an beiden Seiten einige ovale Schatten, welche vergrößerten, pathologisch veränderten, verkalkten, peribronchialen Drüsen entsprechen. Die Seltenheit von Larynxtuberkulose bei Kindern veranlaßte den Redner, diesen Fall vorzustellen. Die Diagnose scheint mit Rücksicht auf die rasch fortschreitenden Zerfallsveränderungen keinem Zweifel zu unterliegen. Redner bittet um die Ansicht der Anwesenden über die angezeigte Behandlungsmethode.

A u s s p r a c h e.

M o n d s c h e i n ist für Tracheotomie und lokale Behandlung.

S t a c h i e w i c z stellt keine schlechte Prognose und empfiehlt klimatische und Allgemeinbehandlung.

R e i n h o l d meint, daß die Krankheit durch Tracheotomie und Lichtbehandlung ausgeheilt werden kann.

L i t w i n o w i c z ist der Diagnose nicht sicher, da Lupus ein ganz ähnliches Bild geben kann.

J u r a s z ist durch den raschen Zerfall der Überzeugung, daß es sich nur um Tuberkulose handeln kann. Er rät allgemeine und klimatische Behandlung und zur Lichtbehandlung empfiehlt er Quarzlampen.

L e h m war anfangs auch der Meinung, daß Lupus vorliegt, aber das ungewöhnlich rasche Fortschreiten des Krankheitsprozesses spricht entschieden für Tuberkulose.

L e h m stellt einen Pat. vor, der über „Störungen im Halse" klagt. Bei der Untersuchung fand er eine 3 *cm* lange, bleistiftdicke, von der

Digitized by Google
Original from UNIVERSITY OF CALIFORNIA
Generated on 2019-10-24 15:40 GMT / http://hdl.handle.net/2027/uc1.b3252765
Public Domain in the United States, Google-digitized / http://www.hathitrust.org/access_use#pd-us-google

supratonsillären Nische ausgehende Neubildung. Die Diagnose schwankt zwischen Fibrom und Tonsilla pendula.

Aussprache.

Jurasz meint, man müsse mit der Diagnose abwarten bis nach der Excision und der histologischen Untersuchung, da hier verschiedenartige Neubildungen vorkommen, insbesondere Lipome.

Lehm demonstriert einen **aus der Nase entfernten Fremdkörper, das** Stück einer Legierung von Zinn und Zink. Pat. gab an, daß beim Übergießen der geschmolzenen Legierung ihm etwas ins Gesicht und in die Augen gespritzt ist. Nachdem die Augen ausgeheilt waren, traten Verstopfung der rechten Nasenhälfte und Kopfschmerzen auf. Der extrahierte Fremdkörper erwies sich als jene erstarrte Legierung, wovon einige Tropfen in die Nase gelangt waren und nach Abkühlung einen Abguß der Spalte zwischen Septum und unterer Muschel bildeten. Merkwürdig erscheint, daß weder an der Haut, noch am Eingang der Nase die geringste Verletzung zu bemerken war.

Jurasz gibt **einen kurzen Bericht über den Kongreß für experimentelle Phonetik in Hamburg.**

Jurasz: **Über Lipome der supratonsillären Nische.** Anknüpfend an den in der letzten Sitzung vorgestellten Fall teilt Jurasz mit, daß die histologische Untersuchung des entfernten Tumors „fibrolipomatöses Gewebe" ergeben hat. Im allgemeinen sind Lipome dieser Gegend sehr selten. Lambl hat als erster im Jahre 1892 einen solchen Fall beschrieben; seitdem sind 2 Fälle in der Literatur bekannt geworden. Am häufigsten findet man Fibrolipome, dann Myxolipome und Lymphofibrolipome. Ihre Größe ist verschieden und schwankt von Pomeranzenkern- bis zur Hühnereigröße. Ihr gemeinsamer Charakter ist die Stielung, die glatte Oberfläche, die graue, gelbe oder blaßrote Farbe. Sie kommen in jedem Lebensalter vor. Kleinere machen keine Störung, größere können Schling- und Atemstörungen verursachen. Im besprochenen Fall ist das Fettgewebe so reichlich, daß man es vielmehr Lipoma fibrosum nennen kann. In bezug auf ihre Herkunft hat Virchow zuerst nachgewiesen, daß in der Umgebung der Mandel Fettinseln vorkommen.

Lehm stellt ein 5jähriges Kind vor, welches an tuberkulöser Peritonitis in Behandlung steht und bei dem vor einigen Wochen **Heiserkeit** aufgetreten ist. Die Untersuchung ergibt ein kegelförmiges Infiltrat an der hinteren Kehlkopfwand. Keine Schlingschmerzen. Auf Grund der charakteristischen Veränderungen und der gleichzeitigen tuberkulösen Peritonitis diagnostiziert Lehm Larynxtuberkulose.

Aussprache.

Jurasz möchte nicht entschieden diese Diagnose stellen und rät, die Röntgenuntersuchung und die Untersuchung des Sputums vorzunehmen.

Wieser stellt einen 14jährigen Knaben vor, welcher seit der Kindheit **nicht durch die Nase atmet.** Die Untersuchung ergab anfangs Rhinitis atrophica und adenoide Vegetationen. Nach der Adenotomie fand man bei der Rhinoscopia posterior wie eine aus Bälkchen zusammengesetzte, die Choanen größtenteils verdeckende Kurtine. Wieser vermutet einen Tumor oder einen Bildungsfehler.

Digitized by Google
Original from UNIVERSITY OF CALIFORNIA
Generated on 2019-10-24 15:40 GMT / http://hdl.handle.net/2027/uc1.b3252765
Public Domain in the United States, Google-digitized / http://www.hathitrust.org/access_use#pd-us-google

Aussprache.

Litwinowicz ist geneigt, Sklerom zu diagnostizieren.

Wieser bestreitet diese Möglichkeit nicht, doch ist das Gewebe hier balkenförmig, während das Infiltrat bei Sklerom konzentrisch ist.

Zablocki ist gegen die Diagnose von Sklerom wegen des Aussehens und wegen des Beginnes im Kindesalter.

Mondschein fragt, ob es nicht verirrte Siebbeinzellen sein könnten.

Jurasz erachtet den Fall als nicht klar. Er hat einen ähnlichen Fall gesehen, wo man den Tumor nach irrtümlicher Diagnose erfolglos zu entfernen versuchte und es erst mit Hilfe der Galvanokaustik gelang, die Durchgängigkeit wieder herzustellen. Was Siebbeinzellen anbetrifft, sind solche wegen des Knochens hart, während das Gewebe hier weich ist.

Reinhold vermutet Vernarbung nach Geschwüren oder einen Bildungsfehler.

Lehm stellt einen 50jährigen Pat. vor, welcher seit einigen Jahren an vorübergehender, seit 8 Monaten an dauernder Heiserkeit leidet, früher viel zu rauchen und zu trinken pflegte. Die Untersuchung des Kehlkopfes ergab Unebenheit und Verdickung des linken Stimmbandes, welches weiß und bei Berührung mit der Sonde knorpelhart ist. Lehm diagnostiziert Verhornung des Stimmbandes, ein Leiden, welches Jurasz vor vielen Jahren als verhorntes Papillom beschrieben hat. Lehm hat die Absicht, den prominenten Teil des Stimmbandes mit der Kürette abzutragen, eventuell später mit dem Galvanokauter zu kauterisieren.

Jurasz erinnert, daß erst neuere Untersuchungen nachgewiesen haben, daß diese Papillome nichts mit Carcinom Gemeinsames haben, wie man früher glaubte, und daß sie nie in Krebs übergehen. Klinisch stützt sich die Diagnose auf die genaue Abgrenzung und auf den Mangel eines Infiltrats. Doch können bei Carcinom auch Papillome als Symptom der Reizung der Schleimhaut vorkommen.

Wieser stellt einen 14jährigen Knaben mit der Diagnose **Laryngosklerom** vor. Unter den Stimmbändern findet sich ein flaches, das Trachealumen verengendes Infiltrat, so daß eine quasi zweite Stimmritze zustande kommt. Erscheinungen hochgradiger Atemnot.

Oto-Laryngologischer Verein zu Kristiania.

Sitzung vom 31. Mai 1917.

Vorsitzender: Uchermann.
Schriftführer: Guitung.

Uchermann besprach den Fall eines Abscesses im rechten Frontallappen in Verbindung mit einer rechtsseitigen Sinuitis frontalis und einer linksseitigen Sinuitis maxillaris. Der Absceß wurde am 5. III. d. J. geöffnet und war schon am 9. III. zugeheilt. Sinus frontalis war von einem Prolaps angefüllt. Es entwickelte sich aber von einem subperiostalen Absceß an der Stirn aus eine sich nach unten, und zwar bis zur Mitte des Rückens erstreckende Erysipelas. Seit dem 20. III. normaler Verlauf. Jetzt ist er täglich einige Stunden außer Bett. Der Prolaps ist durch elastischen

Digitized by Google
Original from UNIVERSITY OF CALIFORNIA
Generated on 2019-10-24 15:40 GMT / http://hdl.handle.net/2027/uc1.b3252765
Public Domain in the United States, Google-digitized / http://www.hathitrust.org/access_use#pd-us-google

Druck (Idealbinde) bis zur Größe einer Fingerspitze eingeschwunden. Der Fall wird an anderer Stelle noch ausführlich berichtet werden.

Derselbe zeigt ein etwa 2½ Zoll langes, 1 Zoll dickes und breites **Lipom** vor, das am 19. V. d. J. von der Plica aryepiglottica dextra eines 70jährigen Mannes (Fischers) entfernt worden war. Die Geschwulst befand sich, überall von Schleimhaut bedeckt, drinnen in der erwähnten Falte, war gebuckelten, teilweise gelblichweißen Ansehens und füllte die rechte Hälfte der Kehlkopfhöhlung sowie den rechten Sinus pyriformis aus. Sie fühlte sich elastisch an. Die Stimmbänder waren frei beweglich. Nach Spaltung der Schleimhaut über dem Oberrand der Geschwulst drängte sich die Geschwulst hervor und sieht nunmehr weiß aus. Sie wurde durch Traktion mit 2 Zangen in der Gesamtheit und ohne Blutung entfernt. Der Patient wurde dann nach 5 Tagen entlassen, Larynx normal, unerhebliche Verdickung vorn im Sinus pyriformis.

Die Geschwulst stellte ein viermaliges Rezidiv dar. Der Patient fand sich zum ersten Mal am 17. IV. 1898, darauf am 3. X. 1905 und am 3. XII. 1908 ein. Die Symptome bestanden jeweilig in Atmungsbeschwerden mit andeutungsweisen Erstickungsanfällen, da sich die Geschwulst über den Eingang zum Kehlkopf lagerte. Sie war vordem stets ohne Spaltung der Schleimhaut durch mehrmalige Behandlung mit der galvanokaustischen Schlinge entfernt worden. Die letztmalig angewandte Methode erwies sich als die schnellste und zweckmäßigste. Was den Ausgangspunkt betrifft, so findet sich in der Plica aryepiglottica eigentlich nur eine Stelle, wo Fettgewebe vorhanden ist, nämlich um die Cartilago cuneiformis herum (Wrisbergi). Darum ist es möglich, daß die Geschwulst ursprünglich von hier ausgegangen ist.

Fremdkörper im Oesophagus.

Leegaard zeigte 3, **mit Oesophagoskopie aus der Speiseröhre entfernte Fremdkörper** vor.

1. Ein Gebiß bei einem 32jährigen Manne. Das Gebiß, das einen Vorderzahn hatte, war 2 Tage vorher von einem Zahntechniker verarbeitet worden und wurde 5 Stunden vor der Entfernung beim Essen verschluckt. Es befand sich ca. 20 *cm* hinter der Zahnreihe und war stark in die Oesophaguswand eingekeilt; zur Extraktion war erheblicher Kraftaufwand erforderlich. Nach etwa 6 Stunden ein Frostanfall mit einer Temperatursteigerung bis zu 38,4°. Später glatter Verlauf.

2. Ein Gebiß bei einer 36jährigen Frau. 4 Tage vorher verschluckt. War vor 2 Tagen mit der Oesophagussonde behandelt worden. Es befand sich 20—22 *cm* hinter der Zahnreihe und lag mit einer scharfen Kante aufwärts und den Zähnen einwärts gekehrt, wurde mit einigem Kraftaufwand entfernt. Das Gebiß bestand aus einer braunen Platte mit 3 Vorderzähnen und 2 nach einem vierten Zahn stehen gebliebenen Stahlstiften. Der Verlauf war ohne Komplikationen.

3. Ein Knochen bei einem 64jährigen Manne. War 5 Tage vorher stecken geblieben. War vorher nicht behandelt worden. Er befand sich etwa 20 *cm* hinter der Zahnreihe und ließ sich ohne Schwierigkeiten entfernen. Der Knochen war etwa 2,7 *cm* lang, 0,3 *cm* breit und an beiden Enden spitz, war etwas übelriechend. — Glatter Verlauf.

L. erwähnte in dieser Verbindung den von ihm vor einem Jahr behandelten Fall einer 36jährigen Dame, wo er ein Knochenstück ähnlicher Ge-

Digitized by Google
Original from UNIVERSITY OF CALIFORNIA
Generated on 2019-10-24 15:40 GMT / http://hdl.handle.net/2027/uc1.b3252765
Public Domain in the United States, Google-digitized / http://www.hathitrust.org/access_use#pd-us-google

stalt und Größe von der nämlichen Stelle entfernte. Dieser Knochen hatte 6 Tage dort gelegen und war vorher (ohne Oesophagoskop) instrumental behandelt worden. Bei dieser Patientin war in der Nachbarschaft des Knochens eine Suppuration mit erheblichen Mengen übelriechenden Eiters entstanden sowie auch eine Schwellung der linken Seite des Halses. Sie litt unter bedeutenden Schmerzen. Nach der Entfernung verschwanden die Erscheinungen im Laufe einiger Tage.

Diskussion: Uchermann.

Derselbe zeigt eine aus dem Ohre eines 50jährigen Mannes entfernte **Glasperle** vor. Sie hatte 36—38 Jahre im Ohre gelegen.

Darauf innere Angelegenheiten.

Referate.

I. Allgemeines.

Akuter Exophthalmus bei Quinckescher Krankheit. Von Dr. Meyer-Hürlimann, Krankenanstalt Neumünster-Zürich. (Korrespondenzblatt f. Schweizer Ärzte. 1917. Nr. 6.)

Verf. hat bei seiner Kranken beobachtet: Akute circumscripte Schwellung des Gesichts, des Ohres, des Unterschenkels, mit höchstwahrscheinlicher subperiostaler Exsudation, dasselbe an mehreren Rippen, Schwellung des weichen Gaumens, des Pharynx, akutes Larynxödem, heftige, plötzlich auftretende und plötzlich aufhörende Diarrhöen explosiven Charakters mit Schleimabgang und schließlich in kürzester Zeit auftretenden und rasch wieder verschwindenden, mächtigen Exophthalmus bald des einen, bald des anderen Auges.

Der Fall beweist mit Sicherheit, daß die Quinckesche Krankheit nicht bloß zu Schwellungen der äußeren Haut und Schleimhäute, sondern auch zu mächtiger Exsudation in das Gewebe der Orbita um und hinter dem Bulbus führen kann. M. Lubowski, Berlin-Wilmersdorf.

II. Nasenrachenraum, Pharynx und Mundhöhle.

Die Arterien der Tonsille. Von R. Lund. (Nordisk Tidskrift för Oto-Rhino-Laryngologi. 1. Nr. 2, 3 und 4.)

Verf. bespricht zuerst die größeren Arterien, welche mit der Seitenwand des Pharynx in unmittelbarer Verbindung stehen und deshalb bei einer Operation im Tonsillargebiete lädiert werden können. Der vorliegenden Literatur gemäß (die besprochen wird) handelt es sich um folgende Arterien: Arteria carotis interna, Arteria maxillaris externa, Arteria pharyngea ascendens, Arteria lingualis und schließlich Arteria palatina ascendens. Wenn man davon absieht, daß einzelne Verff. die Arteria pharyngea ascendens in die Plica pharyngo-palatina gelagert beobachtet haben wollen, sind alle die genannten Arterien außerhalb der die Tonsille umgebenden Muskulatur (Musculus constrictor superior) gelagert. Die bei

Digitized by Google
Original from UNIVERSITY OF CALIFORNIA
Generated on 2019-10-24 15:40 GMT / http://hdl.handle.net/2027/uc1.b3252765
Public Domain in the United States, Google-digitized / http://www.hathitrust.org/access_use#pd-us-google

einer Tonsillektomie denkbare arterielle Blutung muß demnach, praktisch gesprochen, immer von einer Läsion kleinerer in oder innerhalb des Musculus constrictor superior gelegenen Zweige oder von einer Läsion einiger in der Muskulatur der Gaumenbögen gelagerter Zweige oder schließlich von einer Läsion der den Tonsillen selbst zulaufenden Zweige herbeigeführt sein. Um nun die Lage dieser kleineren Arterienzweige näher bestimmen zu können, wurden 20 Paare normale, von 20 im „Kommunehospital" zu Kopenhagen ausgeführten Obduktionen herrührende Tonsillen untersucht, indem eine Berlinerblau-Gelatinelösung in die Aa. carotides communes eingespritzt wurde, worauf die Halsorgane (inklusive der Tonsillen) mittelst der üblichen Sektionstechnik entfernt wurden; die Tonsille wurde darauf die profunde (kapselgekleidete) Fläche entlang losdissekiert, die auftauchenden Arterien durch die Muskulatur bis zu ihrem Ursprung verfolgt und die Muskelarterien sowie die Arterien der Gaumenbögen untersucht.

Verf. hat dadurch — in 17 von 20 Fällen — folgenden typischen Verlauf der Arterie (oder Arterien) der Tonsille gefunden: Ramus tonsillaris (von denen als Regel nur 1, in einigen Fällen 2, in einem einzigen Falle 3 vorhanden waren) durchbricht den Musculus constrictor superior auf der Höhe des unteren Tonsillenpols, um sich hier gleich an die Kapsel der Tonsille zu legen und nach aufwärts in die Kapsel zu verlaufen, indem er fortwährend Zweige nach beiden Seiten abgibt; diese Zweige sind ebenfalls in der Kapsel gelagert, durchbrechen aber später dieselbe als ganz feine Ästchen. Der Arterienstamm selbst hört schon etwas aufwärts von dem Zentrum der Tonsille auf und man findet dann, dem oberen Drittel der Tonsille entsprechend, nur äußerst feine Gefäße, oft nur Präcapillargefäße. Dem oberen Drittel der Tonsille entsprechend ziehen keine Gefäße aus der Muskulatur auf die Tonsille über. Die hier erwähnten Gefäße liegen alle in dem Bindegewebe der Tonsillenkapsel fest eingebettet. Wo mehrere Rami tonsillares vorhanden sind, verlaufen sie parallel mit einander in der Kapsel der Tonsille und der Befund ist übrigens wie oben geschildert. Indem die Arterie aus der Muskulatur in die Tonsillenkapsel am unteren Tonsillenpol hinübertritt, entsteht ausnahmsweise ein Zweig, welcher die Kapsel durchbricht und in das Parenchym der Tonsille verschwindet; dieser Zweig ist bisweilen größer als der sich aufwärts in die Kapsel fortsetzende Stamm. In 4 der untersuchten 20 Tonsillenpaare wurden 1 oder 2 mit dem unbewaffneten Auge eben sichtbare Arteriolae beobachtet, die aus dem vorderen Gaumenbogen in den oberen Tonsillenpol hinübertraten. In 3 der 20 Fälle fand sich atypischer Verlauf, indem in 2 Fällen ein Zweig in der Höhe des unteren Tonsillenpols bzw. des Zentrums der Tonsille und des oberen Tonsillenpols aus der Muskulatur entsprang, um gleich nachher die Kapsel zu durchbrechen und in das Parenchym der Tonsille

Digitized by Google
Original from UNIVERSITY OF CALIFORNIA
Generated on 2019-10-24 15:40 GMT / http://hdl.handle.net/2027/uc1.b3252765
Public Domain in the United States, Google-digitized / http://www.hathitrust.org/access_use#pd-us-google

zu verschwinden. Schließlich wurde im 3. Fall folgender atypische Verlauf nachgewiesen: Ramus tonsillaris war auf der Höhe des hinteren Gaumenbogens, auf den Musculus constrictor superior gelagert und setzte sich bis über den oberen Tonsillenpol hinauf fort, indem er durch die Tonsillenkapsel Zweige und zuletzt ein ganzes Büschel feine Ästchen dem oberen Tonsillenpol abgab. Wenn wir von den letzten 3 Fällen absehen, ergibt sich also, daß — bei Tonsillektomie — eine eventuelle Blutung aus dem Ramus tonsillaris nur in der Nähe des unteren Tonsillenpols zu fürchten sei.

In kaum der Hälfte der untersuchten Präparate wurden nur kleine Arterien, gleichmäßig durch den ganzen Musculus constrictor superior verteilt, in der Höhe der Tonsille vorgefunden, während die größeren Zweige ganz außerhalb der Muskulatur gelagert waren; häufiger war die Gefäßversorgung aber eine reichliche und in etwa $^1/_4$ sämtlicher Fälle wurden sogar oberflächlich in der Muskulatur gelegene Gefäße von der Größe eines Ramus tonsillaris, d. h. etwa $^1/_2$—1 *mm* dicke, nachgewiesen.

Im hinteren Gaumenbogen fanden sich nur in 2 der 20 Tonsillenpaare makroskopisch nachweisbare Arterien; in beiden Fällen waren es feine Arteriolae. Im vorderen Gaumenbogen wurden Arterienzweige in 7 der 20 Tonsillenpaare vorgefunden; nur in 1 dieser 7 waren die Gefäße von größeren Dimensionen.

Zum Schluß stellt Verf. folgende Typen für den Ursprung der oben besprochenen, den Tonsillen zuziehenden Arterienzweige auf:

1. Ramus tonsillaris, der Arteria palatina ascendens entspringend, die wieder ein Zweig der Arteria maxillaris externa ist (in 12 Fällen an beiden Seiten, in 1 Fall an der rechten Seite).

2. Ramus tonsillaris, der Arteria palatina ascendens entspringend, die wieder der Arteria carotis externa entstammt (in 4 Fällen an beiden Seiten).

3. Ramus tonsillaris, der Arteria maxillaris externa entspringend (in 2 Fällen an beiden Seiten, in 1 Fall an der linken Seite).

4. Ramus tonsillaris, der Arteria pharyngea ascendens entspringend, die wieder ein Zweig der Arteria carotis externa ist (in 1 Fall an beiden Seiten).

Die Arterienzweige der die Tonsillen umgebenden Muskulatur (sowie diejenigen der Gaumenbögen) weisen — was ihren Ursprung betrifft — mit unwesentlichen Ausnahmen die oben geschilderten Befunde auf.

III. Larynx.

Beitrag zur Frage der amyloiden Tumoren im Kehlkopf. Von Glinski, Krakau (Przeglad Lekarski. 1914. Nr. 27.)

Amyloidosis localis im Respirationstrakt gehört zu den Seltenheiten. Von 18 aus der Literatur zusammengestellten Fällen von Amyloidose der Atmungsorgane entfallen 20 auf den Kehlkopf, von denen in 10 die Krank-

Digitized by Google
Original from UNIVERSITY OF CALIFORNIA
Generated on 2019-10-24 15:40 GMT / http://hdl.handle.net/2027/uc1.b3252765
Public Domain in the United States, Google-digitized / http://www.hathitrust.org/access_use#pd-us-google

heit ausschließlich auf dieses Organ beschränkt war. Glinski beschreibt einen solchen Fall, betreffend einen 56jährigen Mann, welcher an Magenkrebs mit zahlreichen Metastasen zugrunde gegangen ist. Am Kehlkopfeingang fand sich eine Verdickung am hinteren Teil der linken aryepiglottischen Falte in Form eines länglichen, harten, von der Umgebung nicht scharf abgegrenzten Knotens von unebener Oberfläche. Die Farbenbehandlung und die mikroskopische Untersuchung ergab, daß der größte Teil dieses Tumors aus einer amyloiden Masse von verschiedenem Aussehen zusammengesetzt war, welche von einem vielschichtigen Plattenepithel bedeckt und besonders in den Gefäßwänden, den Drüsen und um gestreifte Muskelfasern angehäuft war. Das hier gefundene Drüsengewebe hatte alle Merkmale thyreoidalen Gewebes. Daraus schließt der Verf., daß es sich hier um eine lokale Amyloidose handelte, welche sich im Gewebe und in der Nachbarschaft einer an einer ungewöhnlichen Stelle lokalisierten accessorischen Schilddrüse entwickelt hat. Die genaueren, vom Verf. näher beschriebenen Untersuchungsbefunde bestätigen die Ansicht, daß bei der lokalen Amyloidose die Amyloidsubstanz nicht in den Lymphgefäßen, sondern hauptsächlich in den Blutgefäßwänden, zum Teil auch inmitten des Bindegewebes sich anhäuft. Die ungewöhnlich lokalisierte Nebenschilddrüse mochte einen disponierenden Faktor für die Ablagerung der amyloiden Substanzen an dieser Stelle gebildet haben. Zum Schluß drückt Glinski die Ansicht aus, daß eine genaue mikroskopische Untersuchung jeder Verdickung und jedes Knotens in den Luftwegen wahrscheinlich eine größere Häufigkeit der lokalen Amyloidose an diesen Stellen ergeben würde, als allgemein angenommen wird. Spira.

Verkalkung eines Kehlkopffibroms. Von Chorazycki, Warschau. (Medycyna i Kronika Lekarska. 1914. Nr. 6.)

Der 17jährige Pat. leidet seit 1½ Jahren an zunehmender Heiserkeit, an Gefühl von Trockenheit und Kratzen im Halse und seit letzter Zeit an schweren Erstickungsanfällen. Keine Schlingbeschwerden. Die Untersuchung ergibt: die vordere Hälfte des Kehlkopfeinganges von einem weißgrauen, vom vorderen Drittel des linken Stimmbandes ausgehenden, ovalen, breitaufsitzenden, die vordere Hälfte der Glottis verdeckenden, wenig beweglichen, harten Tumor von unebener, mit schleimig-eitrigem Sekret bedeckter Oberfläche ausgefüllt. Abtragung mit der galvanokaustischen Schlinge, wobei ein starker Widerstand gefühlt wird. Nach einigen Tagen Heilung. Makroskopisch findet man in der Mitte des entfernten Tumors eine kreideweiße Masse, welche mit dem eigentlichen Gewebe fest verbunden ist. Diese Einlagerung erwies sich bei näherer Untersuchung als kohlensaurer Kalk, das Grundgewebe als ein Fibrom. Die Entstehung der Kalkablagerung ist von einem Degenerationsprozeß abhängig zu machen. Spira.

Generated on 2019-10-24 15:40 GMT / http://hdl.handle.net/2027/uc1.b3252765
Public Domain in the United States, Google-digitized / http://www.hathitrust.org/access_use#pd-us-google
Digitized by Google
Original from UNIVERSITY OF CALIFORNIA

Fremdkörper in der Speiseröhre, Luftröhre und im Kehlkopf. Von F. Leegard (Nordisk Tidskrift för Oto-Rhino-Laryngologi. 1. Nr. 1.)

Der Autor erwähnt 15 Fälle von Fremdkörpern im Oesophagus (1 Metallknopf, 1 Hornknopf, 3 Pflaumenkerne, 1 Stück Fleisch, 1 Knochensplitter, 4 Gebißprothesen, 1 Nürnbergerbroche in Knopfform aus Metall, 1 Silbermünze, 2 Hühnerknochen). In den 15 erwähnten Fällen wäre der Fremdkörper immer mit Hilfe eines Oesophagoskops zu entfernen gewesen. In 10 Fällen wurde der Fremdkörper tatsächlich so herausgezogen, während er in 5 Fällen in den Magen kam und spontan durch den Darm abging. Alle Fälle wurden geheilt. In einem Fall, einem einjährigen Kind, in dessen Oesophagus der Fremdkörper 3 Monate lang gelegen hatte, trat eine Perioesophagealinfektion auf, doch auch dieser Patient war nach einigen Monaten Rekonvaleszenz wieder hergestellt. In 4 Fällen bestanden eine oder mehrere Strikturen der Speiseröhre, verursacht dadurch, daß die Patienten seinerzeit ein Ätzmittel getrunken hatten.

Der Autor behauptet, daß für die Verwendbarkeit eines Oesophagoskops seine beiden Hauptzwecke in Betracht gezogen werden müssen, die Diagnostik und Exstirpation von Fremdkörpern aus dem Oesophagus. Er hat in allen Fällen Brünings Instrumente verwendet.

Eine etwas detailliertere Ausführung ist über die Diagnostik von Fremdkörpern in der Speiseröhre bei Anwendung von Röntgenstrahlen gegeben. Der Autor hat eine Menge Experimente ausgeführt, um Licht in diese Frage zu bringen. Er brachte verschiedene Fremdkörper in seinen eigenen Oesophagus und photographierte dann seinen Thorax. Einige Gegenstände waren in 20, andere in 25 *cm* Distanz von den Zähnen aus aufgenommen. In der Rekapitulation dieser Experimente ist speziell betont, daß Dinge aus Federharz und Zahnplatten aus vulkanisiertem Kautschuk ein bestimmtes Bild auf der Röntgenplatte geben. Gegenstände aus Glas kommen ebenfalls deutlich zum Vorschein, wenn auch bedeutend zarter wie Glaskügelchen. Für den Fall von Beingegenständen, speziell bei den sogenannten Beinknöpfen, bei denen man des Materials, aus dem der in Frage kommende Gegenstand gemacht ist, nicht sicher sein kann, ist es notwendig, besonders sorgfältig zu sein und zu einer Entscheidung zu kommen. In dem Fall ist es für Gegenstände aller Art sicherer, ein positives Resultat zu erzielen, bis sie den oberen Teil der Speiseröhre passiert haben und in die weitaus transparentere Region zwischen der Columna und dem Herzen gelangen, da der Fremdkörper nur im oberen Teil der Speiseröhre leichter versteckt sein kann, besonders durch die Claviculae. Auf die Tatsache des Irrtums ist zu achten, eine Gruppe verkalkter Drüsen für Fremdkörper zu halten, wenn man nicht genau die Erscheinungen der Röntgenschatten beobachtet.

Digitized by Google
Original from UNIVERSITY OF CALIFORNIA
Generated on 2019-10-24 15:40 GMT / http://hdl.handle.net/2027/uc1.b3252765
Public Domain in the United States, Google-digitized / http://www.hathitrust.org/access_use#pd-us-google

Der Fremdkörper in der Trachea ist durch Uchermanns „Beau Spoon" („Bohnenlöffel") nach Tracheotomie mit einbezogen.

Der Fremdkörper im Larynx war in den Besprechungen über Kilians Suspensionslaryngoskopie erwähnt; diese Methode macht die Entfernung sehr leicht und ist empfehlenswert.

IV. Stimme und Sprache.

Stimm- und Sprachgebrechen infolge von Kriegsschädigungen. Von E. Stangenberg. (Nordisk Tidskrift för Oto-Rhino-Laryngologi. 1. Nr. 2, 3 und 4.)

Mit Unterstützung von öffentlichen Mitteln hat Verf. im Monat Oktober d. J. eine Reise nach Deutschland gemacht, um Stimm- und Sprachgebrechen infolge von Kriegsbeschädigungen zu studieren. Verf. hatte in Berlin Gelegenheit, ein großes Material bei Prof. H. Gutzmann zu sehen, und berichtet über seine dort gemachten Erfahrungen.

Personalien.

Jubiläen: Hofrat Prof. Viktor Urbantschitsch vollendete am 10. September 1917 sein 70. Lebensjahr. Gelegentlich der seinem Wunsche entsprechenden bloß intimen Feier auf der von ihm geleiteten Ohrenklinik übergaben ihm seine Schüler und Freunde eine Festschrift (im Manuskript), die im Jänner 1918 als Supplementband zu dieser Monatsschrift erscheinen wird. Unabhängig davon gab die „Wiener medizinische Wochenschrift" eine Festschrift heraus. Außerdem wurde dem Jubilar sein von Prof. Schmutzer radiertes Porträt überreicht.

Prof. Dr. F. Siebenmann in Basel feierte am 22. Juni 1917 sein 25jähriges Professorenjubiläum. Bei dieser Gelegenheit wurde ihm der 75. Band der „Zeitschrift für Ohrenheilkunde und für die Krankheiten der Luftwege" als Festschrift übergeben.

Ernannt: Priv.-Doz Dr. Alfred Zimmermann, Oberarzt der kgl. Univ.-Klinik für Ohren-, Nasen- und Kehlkopfkrankheiten in Halle a. S., zum Professor; Prof. Dr. Stenger zum Geh. Mediz.-Rat.

Verliehen: Der Professortitel an Dr. Schlegel in Braunschweig.

Abgelehnt hat Prof. Dr. A. Jurasz in Lemberg einen Ruf nach Krakau als Nachfolger von Prof. Pieniazek.

Auszeichnung: Dr. Edgar Hartmann in Berlin erhielt das Eiserne Kreuz I. Klasse.

Für den wissenschaftlichen Teil verantwortlicher Redakteur: Dr. E. Urbantschitsch, Dr. H. Marschik.
Herausgeber, Eigentümer und Verleger: Urban & Schwarzenberg.

Druck von Gottlieb Gistel & Cie., Wien, III., Münzgasse 6.

Generated on 2019-10-24 15:40 GMT / http://hdl.handle.net/2027/uc1.b3252765
Public Domain in the United States, Google-digitized / http://www.hathitrust.org/access_use#pd-us-google
Digitized by Google
Original from UNIVERSITY OF CALIFORNIA

Vereinsberichte.

Seite

Aus den Verhandlungen polnisch-medizinischer Gesellschaften. (Schluß) 615
Oto-Laryngologischer Verein zu Kristiania. Sitzung vom 31. Mai 1917 625

Referate.

I. Allgemeines 627
II. Nasenrachenraum, Pharynx und Mundhöhle 627
III. Larynx 629
IV. Stimme und Sprache 632

Personalien.

Jubiläen. — Ernannt. — Verliehen. — Abgelehnt. — Auszeichnung 632

Wir suchen zu kaufen in mehreren Exemplaren:

Monatsschrift für Ohrenheilkunde und Laryngo-Rhinologie

I. bis 46. Jahrgang, broschiert oder gebunden

und sehen gefl. Angeboten entgegen.

URBAN & SCHWARZENBERG,
Mediz. Sortimentsbuchhandlung
in Wien, I., Maximilianstraße 4.

Operations- u. Untersuchungslampe nach Clar-Alexander (Wien). Konstr. Reiner. Neues Modell.

H. REINER, Wien
Fabrik IX/3, Van Swietengasse 10.
Niederlage I., Franzensring 22.

Erzeugt als Spezialität alle Ohren-, Nasen-, Hals- und Kehlkopfinstrumente in anerkannt vorzüglicher Qualität.

Sämtliche elektromedizinische Apparate. Komplette Einrichtungen.
•• Neueste Konstruktionen. ••
•••• Man verlange Spezialofferte. ••••

VERLAG VON URBAN & SCHWARZENBERG IN BERLIN U. WIEN.

In unserem Verlage erschien soeben:

Handbuch der Krankenpflege.

Unter Mitarbeit der Herren Prof. Dr. J. Tandler, Prof. Dr. C. Schwarz, Prof. Dr. A. Fröhlich, Priv.-Doz. Dr. L. Adler, Prof. Dr. W. Knöpfelmacher, Prof. Dr. E. Raimann, Dr. I. Lamberg in Wien

herausgegeben von **Priv.-Doz. Dr. Anton Bum.**

Mit 182 zum Teil farbigen Textabbildungen. Preis M 10.— = K 12.—, gebunden M 11.50 = K 13.80.

Digitized by Google
Original from UNIVERSITY OF CALIFORNIA
Generated on 2019-10-24 15:40 GMT / http://hdl.handle.net/2027/uc1.b3252765
Public Domain in the United States, Google-digitized / http://www.hathitrust.org/access_use#pd-us-google

Verlag von Urban & Schwarzenberg, Berlin und Wien.

Soeben erschien:

Das Geschlechtsleben des Weibes

in physiologischer, pathologischer und hygienischer Beziehung.

Von

Prof. Dr. E. Heinr. Kisch in Wien.

Dritte, vermehrte Auflage.

Mit 127 teils farbigen Abbildungen. M 25.— = K 30.—, gebunden M 27.50 = K 33.—.

Das Buch wurde vielen Ärzten, besonders den Hausärzten, ein treuer Berater über das heikle, aber äußerst wichtige Thema. Aber auch den gebildeten Laien bietet das Werk durch die darin niedergelegten kulturhistorischen und philosophischen Studien eine Quelle des Neuen, oft Rätselhaften, aber stets Anregenden.

Die Zukunft des Ärztestandes und der Ausbau des Gesundheitswesens.

Von **Dr. Gottlieb Pick.**

M 3.— = K 3.60.

Die Schrift wendet sich an die gesamte Ärztewelt, Krieg und Seuchen, den Ausbau der Gesundheitspflege, die Stellung der Ärzte nach dem Kriege, die Kassenfrage, Verstaatlichung u. a. behandelnd. »Der Arzt der Zukunft soll als Bahnbrecher in Gesundheitsfragen und als Kulturträger wirken.«

Vorlesungen über Diät und Küche.

Ein Lehrbuch für Ärzte und Studierende.

Von **Priv.-Doz. Dr. Wilhelm Schlesinger** in Wien.

M 6.50 = K 7.80, gebunden M 8.— = K 9.60.

Ein Leitfaden für jeden Mediziner zur ersten Orientierung auf dem Gebiete der diätetischen Küche.

Onanie und Homosexualität.

Die homosexuelle Neurose.

(Störungen des Trieb- und Affektlebens, zweiter Teil.)

Von

Dr. Wilhelm Stekel,

Wien.

Preis: M 15.— = K 18.—, gebunden M 17.— = K 20.40.

Das geistvolle, überall von dem Ernste des wissenschaftlichen Forschers durchdrungene Werk verdient eine weitgehende Beachtung. Horch-Mainz in »Archiv der Kriminologie«.

Druck von Gottlieb Gistel & Cie., Wien, III., Münzgasse 6.

Digitized by Google

Original from UNIVERSITY OF CALIFORNIA

Generated on 2019-10-24 15:40 GMT / http://hdl.handle.net/2027/uc1.b3252765
Public Domain in the United States, Google-digitized / http://www.hathitrust.org/access_use#pd-us-google

Monatsschrift

für

Ohrenheilkunde

und

Laryngo-Rhinologie.

Organ der Österreichischen otologischen Gesellschaft, der Wiener laryngo-rhinologischen Gesellschaft und der Münchener laryngo-otologischen Gesellschaft.

Mitbegründet von

GRUBER, RÜDINGER, VOLTOLINI, WEBER-LIEL, L. v. SCHRÖTTER, E. ZUCKERKANDL.

Unter Mitwirkung von

Prof. Dr. G. ALEXANDER (Wien), Prof. Dr. F. ALT (Wien), Priv.-Doz. Dr. R. BÁRÁNY (Wien), Priv.-Doz. Dr. O. BECK (Wien), Prof. Dr. A. BING (Wien), Priv.-Doz. Dr. G. BONDY (Wien), Prof. Dr. G. BRÜHL (Berlin), Prof. Dr. H. BURGER (Amsterdam), Prof. D. DEMETRIADES (Athen), Prof. Dr. J. FEIN (Wien), Priv.-Doz. Dr. H. FREY (Wien), Priv.-Doz. Dr. E. FRÖSCHELS (Wien), Dr. V. FRÜHWALD (Wien), Dr. S. GATSCHER (Wien), Priv.-Doz. Dr. E. GLAS (Wien), Dr. Otto GLOGAU (New-York), Prof. Dr. B. GOMPERZ (Wien), Prof. Dr. M. GROSSMANN (Wien), Prof. Dr. M. HAJEK (Wien), Prof. Dr. V. HAMMERSCHLAG (Wien), Dr. HEINZE (Leipzig), Prof. Dr. HEYMANN (Berlin), Prof. Dr. R. HOFFMANN (Dresden), Prof. Dr. HOPMANN (Köln), Prof. Dr. O. KAHLER (Freiburg i. Br.), Priv.-Doz. Dr. J. KATZENSTEIN (Berlin), Dr. KELLER (Köln), Hofrat Dr. KIRCHNER (Würzburg), Dr. K. KOFLER (Wien), Prof. Dr. H. KOSCHIER (Wien), Prof. Dr. LICHTENBERG (Budapest), Dr. LUBLINSKI (Berlin), Dr. L. MAHLER (Kopenhagen), Prof. Dr. H. NEUMANN (Wien), Prof. Dr. H. NEUMAYER (München), Prof. Dr. ONODI (Budapest), Dr. Max RAUCH (Wien), Prof. Dr. L. RÉTHI (Wien), Dr. Ed. RIMINI (Triest), Prof. Dr. W. ROTH (Wien), Priv.-Doz. Dr. E. RUTTIN (Wien), Prof. Dr. J. SAFRANEK (Budapest), Dr. F. SCHLEMMER (Wien), Prof. Dr. A. SCHÖNEMANN (Bern), Dr. H. v. SCHRÖTTER (Wien), Dr. A. SIKKEL (Haag), Dr. SPIRA (Krakau), Dr. H. STERN (Wien), Prof. Dr. STRÜBING (Greifswald), Dr. M. SUGAR (Budapest), Prof. Dr. A. THOST (Hamburg), Dr. WEIL (Stuttgart), Dr. M. WEIL (Wien), Dr. ZIEM (Danzig)

herausgegeben von

O. CHIARI
Wien,

A. JURASZ
Lemberg,

V. URBANTSCHITSCH
Wien.

Redakteure:

für Laryngo-Rhinologie:
Priv.-Doz. Dr. Hermann Marschik
Wien.
Priv.-Doz. Dr. Karl Kofler i. V. (Wien).

für Ohrenheilkunde:
Priv.-Doz. Dr. Ernst Urbantschitsch
Wien.

51. Jahrgang. 11/12. Heft.
(November-Dezember.)

URBAN & SCHWARZENBERG

BERLIN
N., FRIEDRICHSTRASSE 105b

WIEN
I., MAXIMILIANSTRASSE 4

1917.

Monatlich erscheint 1 Heft, 6 Hefte bilden einen Band; der Jahrgang umfaßt somit 2 Bände. Preis halbjährlich **18 M. = 21 K 60 h.** Ein einzelnes Heft kostet **4 M. = 4 K 80 h.**

Digitized by Google
UNIVERSITY OF CALIFORNIA
Generated on 2019-10-24 15:40 GMT / http://hdl.handle.net/2027/uc1.b3252765
Public Domain in the United States, Google-digitized / http://www.hathitrust.org/access_use#pd-us-google

☛ *Originalbeiträge, Referate, Separatabdrücke und Rezensionsexemplare etc. otologischen Inhaltes bitten wir an Doz. Dr.* **Ernst Urbantschitsch**, *Wien, I., Schottenring 24, und solche rhino-laryngologischen Inhaltes an Priv.-Doz. Dr.* **Karl Kofler**, *Wien, IX., Lazarettgasse 14, einsenden zu wollen. Das Honorar für Originalien und Referate beträgt K 48.— für den Bogen zu 16 Seiten. Sonderabdrücke von Originalien werden zum Selbstkostenpreise berechnet. Für Bücherbesprechungen geht das betreffende Buch als Honorar in den Besitz des Besprechers über. Redaktion und Verlag.*

Inhaltsverzeichnis.

Laryngo-Rhinologischer Teil.

Original-Artikel.

Seite

Dozent Dr. R. Imhofer-Prag: Beitrag zur Kasuistik der postoperativen Komplikationen der Tonsillektomie 633

Dr. Gustav Hofer-Wien: Ein Beitrag zur Pathologie der Osteomyelitis der Stirnhöhle 639

Vereinsberichte.

Wiener Laryngo-rhinologische Gesellschaft. Sitzungen vom 18. April und 13. Juni 1917 . . . . . 644—657

Referate.

I. Allgemeines 657

II. Nasenrachenraum, Pharynx und Mundhöhle 662

III. Larynx 662

IV. Trachea, Bronchien, Oesophagus 663

Otologischer Teil.

Original-Artikel.

Dr. Siegfried Gatscher-Wien: Über die Unabhängigkeit der vom Nervus cochlearis und vestibularis ausgelösten Reflexbewegungen voneinander 665

G. V. Th. Borries-Kopenhagen: Über die Sterblichkeit bei Mastoidaloperationen . 675

Dozent Dr. Ernst Urbantschitsch-Wien: Über die Verengerung und Heilung abnorm weiter, entzündlich veränderter Ohrtrompeten. (Mit 2 Figuren) . . . 682

Vereinsberichte.

Österr. Otologische Gesellschaft. Sitzung vom 25. Juni 1917 686

Aus den Verhandlungen polnisch-medizinischer Gesellschaften 704

Digitized by Google
Original from UNIVERSITY OF CALIFORNIA
Generated on 2019-10-24 15:40 GMT / http://hdl.handle.net/2027/uc1.b3252765
Public Domain in the United States, Google-digitized / http://www.hathitrust.org/access_use#pd-us-google

MONATSSCHRIFT FÜR OHRENHEILKUNDE
UND
LARYNGO-RHINOLOGIE.

51. Jahrg. 1917. 11. u. 12. Heft.

Nachdruck verboten.

Laryngo-Rhinologischer Teil.

Original-Artikel.

Aus dem k. u. k. Garnisonsspital Nr. 15
(Spitalskommandant: k. k. Oberstabsarzt Dr. L. Dabrowski).

Beitrag zur Kasuistik der postoperativen Komplikationen der Tonsillektomie.

Von Dozenten Dr. **R. Imhofer**, Prag, k. k. Regimentsarzt, derzeit Chefarzt der Abteilung für Ohren-, Nasen- und Kehlkopfkrankheiten.

Die folgende Mitteilung bildet eine Ergänzung zu der in den Publikationen von Kofler[1]) und Schlemmer[2]) durchgeführten Erörterung der Frage der postoperativen Komplikationen der Tonsillektomie und soll der meiner Ansicht nach durchaus gerechtfertigten Aufforderung Koflers, weitere Mitteilungen solcher Fälle folgen zu lassen und die Aufdeckung der Ursachen dieser Komplikationen in jedem einzelnen Falle mit allen Mitteln zu versuchen, Rechnung tragen. Von diesen beiden Arbeiten geht also meine Darstellung aus und deshalb wird man es mir nicht verübeln, wenn ich schon mit Rücksicht auf die jetzt auch für wissenschaftliche Arbeiten gebotene Raumökonomie es mir versage, der kasuistischen Mitteilung den bei manchen Autoren so beliebten mächtigen Literaturschweif anzuhängen.

Fasse ich kurz die Eindrücke, die eine kritische Sichtung der außerordentlich großen Literatur über Tonsillektomie hinsichtlich der im Titel ersichtlich gemachten Frage ergibt, zusammen, so möchte ich sagen, daß die Tonsillektomie eigentlich wider Erwarten bezüglich der Blutung ein etwas geringeres Gefahrenmoment bietet als die früher fast allein geübte Tonsillotomie, daß dagegen die postoperativen Wundinfektionen bei der

[1]) K. Kofler, Phlegmonen nach Tonsillektomie. Mschr. f. Ohrhlk. 1916 H. 3 und 4.

[2]) F. Schlemmer, Über die Tonsillektomie und ihre möglichen Komplikationen. Mschr. f. Ohrhlk. 1916. H. 9 und 10.

Digitized by Google
Original from UNIVERSITY OF CALIFORNIA
Generated on 2019-10-24 15:40 GMT / http://hdl.handle.net/2027/uc1.b3252765
Public Domain in the United States, Google-digitized / http://www.hathitrust.org/access_use#pd-us-google

Tonsillektomie mehr hervortreten wie bei der Tonsillotomie, wenn auch diese schweren Komplikationen, wie Kofler angibt, zu den Seltenheiten gehören.

Die Arbeit Koflers bringt 7 postoperative Phlegmonen nach Tonsillektomie, die sich allerdings auf mehr als 6000 Tonsillektomien der Klinik Chiari verteilen, und stellt hauptsächlich folgende Gefahren in den Vordergrund: 1. Die Infektion durch zur Zeit der Operation beim Patienten oder auch in der Umgebung desselben vorhanden gewesene und nicht genügend beachtete akut-infektiöse Erkrankungen der oberen Luft- und Speisewege.

2. Die Infektion der Umgebung durch Verschleppung von infektiösem Material aus der erkrankten Tonsille während der Operation, besonders bei der Infiltrationsanästhesie.

Die Publikation Schlemmers zieht dann aus diesen Betrachtungen die Konsequenzen, indem eine genaue Angabe einer Operationstechnik, wo eben diese letztere Gefahr vermieden wird, erfolgt.

Daß damit alle Gefahrenmomente der Tonsillektomie erschöpft sind, glauben wohl auch die beiden genannten Autoren nicht und deshalb mögen gerade die folgenden Fälle die Aufmerksamkeit auf in den beiden Arbeiten nicht berücksichtigte Ursachen der Störung der Wundheilung lenken.

I. Die Krankenpflegerin M. K. entschloß sich wegen fort rezidivierenden schweren Anginen, die ihre Dienstfähigkeit wesentlich beeinträchtigten, zu der von mir vorgeschlagenen Tonsillektomie, die ich am 17. XII. 1916 auf beiden Seiten in einer Sitzung ausführte. Die Operationstechnik war die übliche, von den meisten Autoren angegebene: Ablösung der Tonsille von den Gaumenbögen, Vorziehen derselben und Abtragung, welch letztere ich (ebenso wie Glas), mit der Erhardtschen Schlinge ausführte. Auf der rechten Seite verlief diese Operation ganz programmmäßig. Die Ablösung der Tonsille von den Gaumenbögen war leicht ausführbar und nach Entfernung der Mandel präsentierten sich die Gaumenbögen nahezu unverletzt vor und hinter der sehr tiefen Wundhöhle; links dagegen gestaltete sich die Sache bedeutend schwieriger. Die Tonsille reichte zwischen den Gaumenbögen weit hinauf bis über die Basis der Uvula, die Gaumenbögen, besonders der vordere, waren in großer Ausdehnung und sehr fest mit ihr verwachsen, so daß schließlich ein großes Stück des vorderen Gaumenbogens geopfert werden mußte. Ich will hier bemerken, daß nach Heilung zwar eine Narbenbildung mit etwas Verziehung der Uvula nach links eintrat, daß aber die Patientin hiervon nicht die geringsten Beschwerden hatte; weder die Sprache noch der Schluckakt war behindert, noch auch stellten sich die von mehreren Autoren erwähnten Parästhesien ein. Nach der Operation zeigte sich links eine

Digitized by Google
Original from UNIVERSITY OF CALIFORNIA
Generated on 2019-10-24 15:40 GMT / http://hdl.handle.net/2027/uc1.b3252765
Public Domain in the United States, Google-digitized / http://www.hathitrust.org/access_use#pd-us-google

ausgedehnte Wundfläche, die aber infolge des Defektes des vorderen Gaumenbogens mehr muldenförmig erschien. Die Nachbehandlung wurde ebenfalls in der gewöhnlich geübten Weise durchgeführt. Ich drückte in die beiden Wundhöhlen einen mit Hydrogenium peroxyd. getränkten Tampon aus und überließ dann die Wunde sich selbst, was ich für das vorteilhafteste halte. Pinselungen mit Adstringentien und Ätzmitteln werden ja von den meisten bei der Nachbehandlung abgelehnt; ich möchte aber darauf hinweisen, daß ich auch das vielfach beliebte Gurgeln mit desinfizierenden Lösungen unmittelbar nach der Operation für durchaus irrationell und schädlich halte. Eine Wunde soll vor allem in Ruhe gelassen werden, das Gurgeln aber bewirkt gerade das Gegenteil davon, eine fortwährende Bewegung der Gaumenbögen und somit der Operationswunde. Würde irgend ein Chirurge nach Exstirpation axillarer Lymphdrüsen dem Operierten empfehlen, Hantelübungen zu machen?

In unserem Falle war der Verlauf nach der Operation bis zum dritten Tage ein vollkommen befriedigender; an diesem Tage klagte die Patientin über Schluckbeschwerden **rechts.** Nachmittagstemperatur 37,6°. Am 4. Tage bereits Morgentemperatur über 38°, starke Schluckschmerzen, anginöse Sprache und brettharte, sehr schmerzhafte Schwellung der submaxillaren Drüsen bis zur Mitte des Kopfnickers. Eine Revision der Wunde war unbedingt geboten. Nach Einführung eines O'D w y e r schen Mundspekulums schuf ich mir, soweit dies bei der Schmerzhaftigkeit möglich war, Einblick und fand:

Links: Die Wunde zwar in der gewöhnlichen Weise mit Schorfen belegt, aber sonst vollkommen reaktionslos.

Rechts: Eine starke Schwellung der ganzen Peritonsillargegend wie bei Angina phlegmonosa; die beiden Gaumenbögen waren bis zur Berührung genähert, so daß der Eingang zur früheren Tonsillarnische und jetzigen Wundhöhle geradezu hermetisch abgeschlossen war und nicht einmal ein Spalt den Zugang andeutete.

Ich nahm nun einen stumpfen Schaufelhaken und es gelang mir, allerdings nach einigem Suchen, den Spalt zwischen den Gaumenbögen zu finden und den vorderen Bogen nach vorne zu ziehen, worauf sich eine größere Menge trüben, aber nicht direkt eitrigen Wundsekretes entleerte. Hierauf Desinfektion der Wundhöhle mit Hydrogen. Am Nachmittag Temperatur nicht gestiegen; Schmerzen geringer, Befinden besser. Am nächsten Tage Abfall der Temperatur. Wiederholung der am vorhergehenden Tage durchgeführten Behandlung. Von da ab ungestörter Wundverlauf. Rückgang der Drüsenschwellung. Entlassung am 8. Tage nach der Operation.

Ich brauche dieser Krankengeschichte wohl nicht viel hinzuzufügen und es wird leicht ersichtlich sein, was diesen Fall als besonders instruktiv

Digitized by Google
Original from UNIVERSITY OF CALIFORNIA
Generated on 2019-10-24 15:40 GMT / http://hdl.handle.net/2027/uc1.b3252765
Public Domain in the United States, Google-digitized / http://www.hathitrust.org/access_use#pd-us-google

und einer speziellen Mitteilung wert erscheinen läßt. Kurz zusammengefaßt: bei einer beiderseitigen Tonsillektomie, wobei auf der einen Seite die Operation technisch vollkommen einwandfrei mit möglichst geringen Nebenläsionen durchgeführt wird, während auf der anderen Seite die Durchführung der Operation vom rein technischen Standpunkt nicht befriedigend erscheinen muß, tritt auf der anscheinend günstigere Wundverhältnisse bietenden Seite eine peritonsilläre Phlegmone auf, deren Fortschreiten allerdings coupiert werden kann; als Ursache derselben muß unbedingt das Aneinanderlegen, vielleicht die oberflächliche Verklebung der Gaumenbögen angesehen werden; der prompte Erfolg der von dieser Annahme ausgehenden Therapie beweist dies unwiderleglich.

Ich will hier, wie ich schon eingangs erwähnte, nicht die ganze Literatur aufwühlen, möchte aber andrerseits keine Prioritätsansprüche verletzen. Vielleicht mag also einer oder der andere Autor auf diese Möglichkeit hingewiesen haben. Präzise Angaben finde ich in der mir vorliegenden neueren Literatur bei Brünings[3]), der sagt: „Nach der Ausschälung tief gelegener Tonsillen stellt sich das Mandelbett oft als tiefe Wundhöhle dar, deren Wände zur Verklebung neigen, was postoperative Absceßbildung zur Folge haben kann. Man tut gut, derartigen Komplikationen durch Einlegen kugeliger Gazetupfer vorzubeugen." Begünstigt wird diese Neigung zur Verklebung durch eine Eigenschaft der Gaumenbögen bei Tonsillarhypertrophie, auf die Chiari[4]) aufmerksam macht und der mehr Beachtung geschenkt werden sollte, als es der Fall ist.

Chiari meint: Es ist zwar bei erwachsenen Leuten selten, daß die Hypertrophie der Mandeln einen bedeutenden Grad erreicht, aber in solchen Fällen drängen die Mandeln die Gaumenbögen sehr stark auseinander und dehnen sie im Laufe der Jahre bedeutend aus. Die Muskeln der Gaumenbögen werden dadurch etwas insuffizient, die Gaumenbögen selbst aber bleiben gespannt, weil sie durch die große Mandel gestützt sind. Entfernt man nun die Mandeln bis auf den Grund des Sinus tonsillaris, so verlieren die Gaumenbögen ihre Stütze und ihre Muskeln können sich nicht mehr in dem Maße zusammenziehen, daß die Bögen gespannt erhalten werden.

Diese Beschaffenheit der Gaumenbögen kann ein solches Zusammenklappen und damit eine Absperrung des Wundsekretes mit allen ihren schädlichen Folgen, wie es in dem Falle geschehen ist, sicher ebenfalls

---

[3]) Denker-Brünings, Krankheiten des Ohres und der oberen Luftwege (1.). S 437.

[4]) O Chiari, Die Krankheiten des Rachens. Wien 1903. S. 36

Digitized by Google
Original from UNIVERSITY OF CALIFORNIA
Generated on 2019-10-24 15:40 GMT / http://hdl.handle.net/2027/uc1.b3252765
Public Domain in the United States, Google-digitized / http://www.hathitrust.org/access_use#pd-us-google

begünstigen. Auf der linken Seite war eben durch den sonst nicht gerade wünschenswerten Defekt am vorderen Gaumenbogen die Wundhöhle zu einer Mulde umgewandelt und damit eine derartige Komplikation unmöglich gemacht worden.

Dafür, daß die direkte Einimpfung respektive Übertragung von Infektionsmaterial in die Umgebung der Tonsille bei der Operation allein nicht zur postoperativen Phlegmone führen muß, scheint mir auch der Umstand zu sprechen, daß bei der alten Methode der Tonsillotomie diese Komplikation so gut wie unbekannt ist; und dennoch ist bei dieser Operation, da ja die beiden Gaumenbogen stets mehr oder minder mit der Mandel verwachsen sind, eine Läsion derselben noch unvermeidlicher wie bei der Tonsillektomie, und dabei passiert das Tonsillotom die ganze mit Infektionsmaterial gefüllte Tonsille, bevor es je nach seiner Konstruktion an den vorderen respektive hinteren Gaumenbogen gelangt. Daß die direkte Verschleppung infektiösen Materials, wie sie Schlemmer schildert, ein wichtiges Moment für die Entstehung der postoperativen Phlegmone bildet, ist ohne weiteres zuzugeben, und daß die von ihm empfohlene Technik bzw. die Grundlagen, auf denen sie beruht, als durchaus berechtigt anzuerkennen sind, darüber scheint mir eine Diskussion überflüssig. Aber ich möchte an der Hand dieses Falles darauf hinweisen, daß sie nicht das einzige Gefahrenmoment darstellt und daß neben der Verhütung der Infektion der Umgebung bei der Operation auch die sorgfältige Vermeidung jeglicher Sekretstauung eine wichtige Aufgabe der Nachbehandlung bildet.

Die von Brünings und Schlemmer empfohlene Tamponade könnte dieser Indikation genügen; leider aber habe ich wenigstens beobachtet, daß diese Tampons von den meisten Patienten schlecht vertragen werden. Ich muß allerdings bemerken, daß ich die von Schlemmer empfohlene klebende Jodoformgaze nicht versucht habe, da sie mir hier nicht zur Verfügung stand. Aber sonst wurden Tampons, die ich bei verschiedenen Tonsillenoperationen ab und zu anzuwenden genötigt war — z. B. zum Offenhalten von Incisionsöffnungen bei peritonsillären Abscessen, die Neigung zu vorzeitigem Verschlusse zeigten — meist schlecht vertragen. Die Patienten fühlten sich durch den Fremdkörper belästigt, sie konnten sich nicht enthalten zu räuspern und zu würgen, was ja nach einer Tonsillektomie gerade sehr unerwünscht ist, und der Tampon wurde bald ausgespuckt. Eine muldenförmige Operationshöhle durch prinzipielle Opferung eines Teiles des vorderen Gaumenbogens herzustellen, möchte ich nicht empfehlen. Wenn auch eine Läsion desselben durchaus kein bedenkliches Vorkommnis bei der Operation darstellt, so könnte die spätere Narbenbildung doch zu Beschwerden führen, trotzdem solche im vorliegenden Falle nicht beobachtet wurden.

Digitized by Google
Original from UNIVERSITY OF CALIFORNIA
Generated on 2019-10-24 15:40 GMT / http://hdl.handle.net/2027/uc1.b3252765
Public Domain in the United States, Google-digitized / http://www.hathitrust.org/access_use#pd-us-google

Ich will vorläufig nur auf die Bedeutung der Verklebung der Gaumenbögen als ätiologisches Moment der postoperativen Phlegmone nach Tonsillektomie hinweisen und rate bei jeder Störung des Wundverlaufes, die auf eine solche Kombination hinweist, vor allem an diese Ursache zu denken. Durch Freimachen des Zuganges der Wundnische in der geschilderten einfachen Weise, welche Prozedur öfters zu wiederholen wäre, scheint es möglich, die peritonsilläre Infektion im Beginne zu coupieren, und es können so spätere größere Eingriffe, wie sie in einzelnen Fällen Koflers nötig waren, dem Patienten erspart werden. Nur muß man gleich bei den ersten Störungen, Temperatursteigerung, Schluckschmerzen, Drüsenschwellung an diese Komplikation denken und eine diesbezügliche Revision der Wunde vornehmen, ehe man mit diesen noch recht wenig eingreifenden Maßnahmen zu spät kommt.

II. Schütze Michael B., 22 Jahre.

Seit längerer Zeit rasch aufeinanderfolgende Anginen mit hohem Fieber, Schmerzen, die wiederholt zu peritonsillären Abscessen geführt haben.

Beide Gaumenmandeln stark vergrößert, die Nische weit überragend.

13. IX. 1917: Tonsillektomie rechts unter Novocain-Tonogen-Infiltrationsanästhesie. Typischer Operationsverlauf, Gaumenbögen nur wenig verletzt, die Nische nicht tief, kein Zusammenfallen der Gaumenbögen nach der Operation. Da die Operation doch schmerzhaft gewesen war, bat Patient, die Operation links zu verschieben, was ich bewilligte.

Bis 18. IX. normaler Wundverlauf ohne besondere Schmerzen, maximale Temperatur 37,5°.

19. IX.: Seit gestern starke Schluckschmerzen, die zunächst beiderseitig, später aber bestimmt links lokalisiert werden. Die linke Tonsille akut entzündet, vergrößert, mit gelblichen Pfröpfchen. Die Wunde rechts vollkommen reaktionslos mit weißen Schorfen bedeckt. Umgebung der Tonsille normal.

Therapie: Ausdrücken eines mit Hydrogenhyperoxyd getränkten Gazetupfers in die Wundhöhle, Aspirin, Eis.

21. IX.: Temperatur normal; Schmerzen und Schwellung im Rückgange.

22. IX.: Temperatur 38,9°, heftige Schmerzen, etwas Kiefersperre; peritonsillärer Abseß links, der gleich incidiert wird; Eitermenge gering.

23. IX.: Normale Temperatur; Schmerzen geringer, Eiter durch Spreizen der Incisionsöffnung entleert. Spülung mit lauwarmem Eibischtee.

24. IX.: Kein Eiter mehr entleerbar, Schwellung verschwunden.

Die Operationswunde rechts noch stellenweise von Schorfen bedeckt, zum großen Teile gereinigt, in Heilung begriffen.

Digitized by Google
Original from UNIVERSITY OF CALIFORNIA
Generated on 2019-10-24 15:40 GMT / http://hdl.handle.net/2027/uc1.b3252765
Public Domain in the United States, Google-digitized / http://www.hathitrust.org/access_use#pd-us-google

Der Fall bietet ein Gegenstück zu dem ersten Falle Koflers und zeigt, daß eine Angina sich sogar bei dem Operierten selbst an der nicht entfernten Mandel abspielen kann, ohne die Tonsillektomiewunde in ihrer Heilung zu stören, wenn nur die genügende Drainage des Wundbettes gewährleistet ist. Ob die Mandelinfektion auf der linken Seite durch das von der Operationswunde kommende Sekret bedingt war oder ob es sich nur um eine einfache Wiederholung der Angina handelte, wie sie bei dem Kranken in kurzen Intervallen und schwerer Form aufeinander folgten, kann ich nicht dezidiert entscheiden. Ich neige aber zu der letzteren Auffassung, da der sehr intelligente Patient mir versicherte, daß das ihm zum Bewußtsein gelangte Krankheitsbild ganz dasselbe gewesen wäre, wie es seine früheren Tonsillitiden boten und auch objektiv kein Unterschied gegenüber einer gewöhnlichen Tonsillitis acuta mit nachfolgender Peritonsillitis wahrzunehmen war. Auch führte die übliche Therapie rasch zum Ziele, während bei einer Wundinfektion nach Tonsillektomie wenigstens in den von Kofler und Kuttner[5]) geschilderten Fällen doch das Krankheitsbild viel schwerer erschien und auch größere Eingriffe notwendig machte.

In praktischer Hinsicht würde ich aus diesem Falle die Konsequenz ableiten, die Tonsillektomie stets auf beiden Seiten in einer Sitzung vorzunehmen, wie es ja auch die Mehrzahl der Laryngologen tut. Dennoch gibt es einzelne Kliniken, wo in einer Sitzung nur eine Tonsille entfernt wird, in der Erwägung, daß bei einer eventuellen Nachblutung man dann sicher weiß, von welcher Seite diese herrührt, was, wie schon wiederholt berichtet wurde, bei starken Blutungen nicht immer auf den ersten Blick festzustellen ist; ich habe mich bisher von der Toleranz und Widerstandsfähigkeit des Patienten leiten lassen und seinen eventuellen Wünschen in dieser Hinsicht Rechnung getragen, werde aber in Hinkunft doch energischer auf der gleichzeitigen Entfernung auch der zweiten Tonsille bestehen, besonders wenn, wie es bei diesem Kranken der Fall war, die Anginen rasch aufeinander folgen.

Aus der k. k. Universitätsklinik für Kehlkopf- und Nasenkrankheiten in Wien (Vorstand: Hofrat Prof. Dr. O. Freiherr v. Chiari).

Ein Beitrag zur Pathologie der Osteomyelitis der Stirnhöhle.

Von Dr. **Gustav Hofer**, Assistenten der Klinik

Zwei im Nachfolgenden geschilderte Fälle seien im Hinblick auf die verschiedentlichsten Erfahrungen, die wir mit den Osteomyelitiden der Stirnhöhlen zu machen Gelegenheit haben, kurz geschildert.

[5]) A. Kuttner, Tonsillotomie oder Tonsillektomie? M. Kl. 1913. Nr. 21.

Digitized by Google
Original from UNIVERSITY OF CALIFORNIA
Generated on 2019-10-24 15:40 GMT / http://hdl.handle.net/2027/uc1.b3252765
Public Domain in the United States, Google-digitized / http://www.hathitrust.org/access_use#pd-us-google

Es handelt sich zunächst um eine 44jährige Pat., deren Anamnese Folgendes ergibt: Pat. war außer an den üblichen Kinderkrankheiten angeblich niemals krank. Im Dezember des Jahres 1916 litt sie ganz vorübergehend an Kopfschmerzen, die jedoch nur etwa 8 Tage anhielten, und welche sie nicht an einem bestimmten Punkte lokalisieren konnte; es vergingen mehrere Wochen, als Pat. merkte, daß beim geraden Blick nach vorwärts und bei der rechtsseitigen Blickrichtung Doppelbilder auftraten. Hierzu kam noch das dadurch hervorgerufene Schwindelgefühl; niemals hatte sie aber irgend welche stürmischere Erscheinungen beobachtet. Im Mai 1917 beobachtete nun Pat. eine leichte Vorwölbung am unteren Rande des linken oberen Augenbrauenbogens, welche jedoch vollständig schmerzlos war und der Patientin, wie sie sich ausdrückte, als eine Balgdrüsengeschwulst vorkam. In diesem Sinne soll sie auch von einem zugezogenen Arzte beraten worden sein. Da jedoch die vorher geschilderten Erscheinungen des Doppeltsehens und der Schwindelgefühle immer stärker wurden, wendete sie sich nach Wien an die II. Augenklinik Prof. Dimmers, von wo sie in unsere Behandlung überstellt wurde.

Bei der ersten Untersuchung der Pat. an unserer Klinik am 12. V. 1917 fanden wir nun Folgendes:

Eine etwa daumengliedgroße Vorwölbung an der Innen- und oberen Wand der linken Orbita; diese Vorwölbung ist deutlich eindrückbar, verursacht der Pat. keine Schmerzen und ist durch Druck nicht verkleinerungsfähig. Der Bulbus ist nach unten und außen verlegt, der Visus normal. Der Befund der Augenklinik ergibt normalen Augenhintergrund. — Ferner wurde an der Augenklinik bereits festgestellt, daß ein destruierender Prozeß der Stirngegend mit Unterbrechung der Kontinuität des Bodens des Stirnhirns vorhanden sei.

Der weitere endonasale Befund ergibt: Reichliche Eitermengen im rechten mittleren Nasengange; dieselben scheinen aus dem oberen und vorderen Anteile des Hiatus zu kommen. In der linken Nasenseite ebenfalls Eiter, jedoch mehr aus dem hinteren Anteile, aus der Gegend der Kieferhöhlenmündung. Nur durch Beiseitedrängung des vorderen Anteiles der linken mittleren Ohrmuschel scheint die Eiterabsonderung zuzunehmen. Ein Druck auf die Geschwulst in der linken Augenhöhle führt zu keiner Vermehrung, wenigstens zu keiner sichtbaren Vermehrung der Eiterabsonderung aus der Nase.

Ein im Zentral-Röntgeninstitut des k. k. Allgemeinen Krankenhauses in Wien (Prof. Holzknecht) angefertigtes Röntgenbild ergibt nachstehenden Befund (Dr. Lilienfeld):

Schädel: Ergebnis der Untersuchung: Grobe pathologische Veränderung des linken Stirnbeines (Osteomyelitis? Tumor?). — Einzel-

Digitized by Google
Original from UNIVERSITY OF CALIFORNIA
Generated on 2019-10-24 15:40 GMT / http://hdl.handle.net/2027/uc1.b3252765
Public Domain in the United States, Google-digitized / http://www.hathitrust.org/access_use#pd-us-google

heiten: I. Linkes Stirnbein: 1. Erkrankter Bereich. Squama im Bereiche des mittleren Anteiles des Arcus superciliaris und angrenzender Teil des Bodens des Stirnhirns in einer Ausdehnung von 1 *cm*. — 2. Art der Veränderung: a) Destruktiver Prozeß. Dementsprechend ist der vorderste Anteil des Bodens des Stirnhirns in seiner Kontinuität unterbrochen. b) Der Rand des Defektes ist sklerosiert. c) Im Defekt liegt ein ganz winziger (hanfkorngroßer) Sequester.

II. Kapsel: Leichte Verdickung.

III. Impressiones digitatae: Ganz leichte Vermehrung.

IV. Sella turcica: Leichte Hyperostose der hinteren Sellavorsprünge in frontaler Richtung.

Unsere Diagnose lautete somit: „Destruierender Prozeß im Bereiche der linken Stirnhöhle", und zwar entweder Tumor oder Lues, eventuell Mucocele der Stirnhöhle oder Osteomyelitis.

Eine Probepunktion der linken Kieferhöhle war deutlich positiv. Ein eigenes, an unserer Klinik angefertigtes Röntgenbild zeigte eine Verdunkelung beider Stirnhöhlen, eine Verdunkelung des linken Siebbeines und eine solche der linken Kieferhöhle. Die Wassermannsche Serumreaktion war negativ.

Am 15. VI. 1917 wurde von mir die Operation vorgenommen. Nach Scopolamin-Morphininjektion Intubationsnarkose nach Kuhn mit Billroth-Mischung.

Schnitt am oberen Rande der Augenhöhle. Der Schnitt reicht von dem äußeren Ansatze der Augenbraue bis an den Oberkieferfortsatz des Oberkieferbeines heran; es wird dieser Fortsatz abgemeißelt, worauf sich eine reichliche Menge von Eiter und Polypen in dem vordersten Anteile des Siebbeines zeigt; im Schnitt nach aufwärts gelangt man an die bereits eingangs erwähnte Geschwulst. Die Haut wird von dieser abpräpariert, wobei man eine dicke Schwarte isoliert. Nach Abpräparierung der Haut wird in die Geschwulst eingegangen; nach Durchtrennung der dicken Schwarte gelangt man in eine große Absceßhöhle, welche direkt mit der linken Stirnhöhle kommuniziert, und zwar liegt in dem Eiter eingebettet nahezu die ganze untere Wand der Stirnhöhle als freier Sequester bloß. Nach Entfernung des Eiters, der Sequester und der ganzen erkrankten Schleimhaut überblickt man die hintere Wand der Stirnhöhle. Dieselbe ist an drei verschiedenen Stellen jeweils in einem Umfange von etwa 2:3 *mm* häutig, das heißt, der Knochen ist vollständig resorbiert; die Lamina interna liegt frei auf der Dura. Die Eiterung wird weiter verfolgt, die ganze rechte Stirnhöhle wird freigelegt und ausgeräumt, das Gleiche geschieht mit beiden Siebbein- und den Keilbeinhöhlen, jedoch erweisen sich beide Keilbeinhöhlen als wenig verändert, die Schleimhaut nur

Digitized by Google
Original from UNIVERSITY OF CALIFORNIA
Generated on 2019-10-24 15:40 GMT / http://hdl.handle.net/2027/uc1.b3252765
Public Domain in the United States, Google-digitized / http://www.hathitrust.org/access_use#pd-us-google

leicht ödematös. Vom linken Siebbein aus wird eine Kommunikation gegen die stark vereiterte linke Kieferhöhle angelegt, die Polypen und die Schleimhaut werden, soweit als es der Einblick ermöglicht, entfernt. Von einer vollständigen Radikaloperation bzw. einer vollständigen Eröffnung der linken Kieferhöhle mußte wegen starker, plötzlich eingetretener Pulsfrequenz und Blässe der Pat. Abstand genommen werden. Die Wände der rechten Stirnhöhle erscheinen vollständig gesund. Nach beiderseits angelegter breiter Kommunikation mit der Nasenhöhle wird beiderseits mit Streifen ausgiebig drainiert und die Hautwunde geschlossen. Die Pat. übersteht den Eingriff ohne besondere Temperatursteigerungen und ohne Störung des Allgemeinbefindens; bereits am 28. VI. 1917 konnte die Pat. als „geheilt" von der Klinik entlassen werden.

Der zweite Fall betrifft einen 56jähriegn Pat., der angeblich seit seinem 20. Lebensjahre immer gesund war. Vor 16 Monaten trat über dem linken Auge eine Geschwulst auf, zu welcher Doppeltsehen kam. Der Zustand verschlimmerte sich erst in den letzten Wochen merklich; die Geschwulst erreichte beinahe Hühnereigröße. Kopfschmerzen, blutiger oder eitriger Ausfluß aus der Nase bestand niemals.

Am 2. VIII. 1917 konnte ich bei dem Pat. folgenden Befund erheben: Über dem linken Auge ein etwa hühnereigroßer Tumor, der die mediale und obere Hälfte der äußeren Orbita erfüllt und den Bulbus nach außen und unten abdrängt. Dieser Tumor läßt sich gut vom Knochen abgrenzen; er beginnt annähernd in der Mittellinie, usuriert etwas den Arcus superciliaris und grenzt sich scharf in der Mitte der linken Augenbraue ab. Am linken äußeren Pol ist dieser Tumor etwas höckerig. Derselbe ist etwas eindrückbar und zeigt mäßige Fluktuation. Keine Schmerzhaftigkeit der Geschwulst. — Ein eigener Röntgenbefund ergab: Verdunkelung beider Stirnhöhlen sowie der Siebbeine, Destruktion der linken unteren Stirnhöhlenwand und Knochenveränderungen im Bereiche der rechten Stirnhöhle. — Die Temperatur des Patienten ist normal.

Nachträglich wurde von dem Pat. noch angegeben, daß seit 2 Monaten große Vergeßlichkeit besteht, zeitweise vollständige Amnesie und daß vor Jahresfrist eine Hemiplegie stattfand, von der sich der Pat. rasch erholte.

Am 20. VIII. 1917 wurde von mir die Operation ausgeführt. Dabei zeigte es sich, daß die untere und vordere Wand der Stirnhöhle vollständig sequestriert war, die Höhle mit Eiter gefüllt; auf der rechten Seite bestand eine Sequestrierung der hinteren Wand mit kronengroßem Defekt und freiliegender, mäßig pulsierender Dura. Die Radikaloperation wird nach Riedl ausgeführt.

Nach 48 Stunden relativen Wohlbefindens tritt am 3. Tage nach der Operation Trübung des Sensoriums ein, bei gutem Puls und guter Atmung nach viermal 24 Stunden Exitus.

Generated on 2019-10-24 15:40 GMT / http://hdl.handle.net/2027/uc1.b3252765
Public Domain in the United States, Google-digitized / http://www.hathitrust.org/access_use#pd-us-google
Digitized by Google
Original from UNIVERSITY OF CALIFORNIA

Die Obduktion ergab: akutes Hirnödem, Pyocephalus und eitrige Meningitis an der Basis und Konvexität.

Die Fälle bieten Interesse, weil sie auf gewisse noch strittige Fragen in bezug auf den Verlauf der Stirnhöhlen-Osteomyelitis einiges Licht werfen. So wissen wir z. B., daß als Grund für die Knochenkomplikationen bei Stirnhöhlenerkrankungen sehr häufig das infektiöse Agens als solches und die andauernde oder vorübergehende Stauung des Stirnhöhlensekretes sowohl durch Verschluß des Kanales, als auch durch Schleimhautschwellungen angegeben werden.[1])

In unserem 1. Falle erscheint es auffällig, daß bei gleichzeitiger Vereiterung beider Stirnhöhlen nur die linke Seite Knochenveränderungen aufweist. Der Abfluß des Eiters der rechten Seite scheint ein außerordentlich leichter gewesen zu sein, wie die endonasale Untersuchung ergab. Die linke Seite hatte für den Eiter aus der Stirnhöhle sicher keine oder nur geringe Abflußmöglichkeit, denn, wie eingangs bereits erwähnt wurde, konnte erst nach Verdrängung des vorderen Endes der mittleren Muschel an der linken Seite ein reichlicher Abfluß des Eiters aus der linken Stirnhöhle erzielt werden. Es ist somit in diesem Falle für die Knochenkomplikation der linken Seite ausschließlich der Mangel an Eiterabfluß die Ursache. Wir sehen aber auch in den geschilderten Fällen auch noch eine zweite, von einigen Autoren schon beobachtete Tatsache, daß nämlich Stirnhöhlen-Osteomyelitiden auch ganz ohne jede stürmischere Erscheinung einhergehen können. Im 1. Falle weiß die Pat. außer der vorübergehenden, gar nicht beachteten, nur wenig Tage andauernden Kopfschmerzen überhaupt nichts von einer schwereren Erkrankung mitzuteilen.

Der zweite Fall verlief in dieser Beziehung noch viel deutlicher. Dem Pat. wurde seine Krankheit erst bewußt, als die Geschwulst am linken Augenbrauenbogen sich entwickelte und darauf sich das Doppeltsehen einstellte.

Für die Beurteilung des Verlaufes solcher Osteomyelitiden der Stirnhöhle ohne stürmische Erscheinungen scheint mir folgende Überlegung die richtige zu sein: Die Osteomyelitis ist in solchen Fällen nicht durch einen an sich die Knochen destruierenden Erreger (Staphylo-Streptococcus) hervorgerufen, sondern dieselbe entwickelt sich vielmehr erst durch die Stauung des Eiters (Fall 1). — Das Primäre ist demnach das akute (Fall 1) oder das weniger stürmisch verlaufende Empyem (Fall 2). — Die sich

[1]) Siehe die Ausführung von Hajek, „Pathologie der entzündlichen Erkrankungen der Nebenhöhlen der Nase".

Digitized by Google
Original from UNIVERSITY OF CALIFORNIA
Generated on 2019-10-24 15:40 GMT / http://hdl.handle.net/2027/uc1.b3252765
Public Domain in the United States, Google-digitized / http://www.hathitrust.org/access_use#pd-us-google

entwickelnde Schleimhautschwellung und Polypenbildung verhindern den Abfluß des Eiters und erst im Stadium des chronischen Empyems mit herabgesetzter Energie des Eitererregers tritt die Sequestration des Knochens hinzu.

Der Verlauf entspricht demnach weiterhin dem bei chronischer, genuiner oder traumatischer Osteomyelitis, zu deren Merkmalen das geringe Fieber und die geringe Schmerzhaftigkeit zu rechnen sind. Darauf weisen in den beiden geschilderten Fällen die Anamnese sowie der Unterschied im Verhalten beider Stirnhöhlen im Falle 1 hin.

Vereinsberichte.

Wiener Laryngo-rhinologische Gesellschaft.

Sitzung vom 18. April 1917.

(Offizielles Protokoll.)

Vorsitzender: Hr. L. Réthi.
Schriftführer: Hr. K. Kofler.

Der Vorsitzende begrüßt Herrn G. Hofer als Gast.

Hr. v. Chiari teilt laut eines von Prof. Dr. O. Kahler aus Freiburg i. Br. erhaltenen Telegrammes mit, daß die Kriegstagung des Vereines Deutscher Laryngologen, die für den 24. und 25. V. d. J. angesagt war, erst im Herbste d. J. stattfindet.

Hr. F. Hanszel frägt an, ob den im Felde stehenden Mitgliedern der Gesellschaft die Zahlung des Mitgliedsbeitrages nicht zu erlassen wäre. Nach längerer Aussprache wird der Antrag des Hr. v. Chiari, dahingehend, daß die Zahlung des Mitgliedsbeitrages wohl den im Felde stehenden Mitgliedern über ihren Wunsch, nicht aber den korrespondierenden Mitgliedern zu erlassen wäre, angenommen.

Demonstrationen.

I. Hr. S. Gatscher: **Zur Kasuistik der Steckschüsse im Mediastinum mit Beziehungen zur Speiseröhre.** Demonstration eines Falles. (Erscheint ausführlich in dieser Zeitschrift.)

Aussprache.

Hr. E. Glas frägt an, ob in diesem Falle auch Schluckbeschwerden vorhanden waren.

Hr. M. Hajek frägt den Vortr., ob es ihm bekannt sei, wie häufig in den bisher anderweitig beobachteten Fällen ein spontaner Durchbruch eines Geschosses oder Fremdkörpers des Mediastinums in den Oesophagus erfolgt sei.

Digitized by Google
Original from UNIVERSITY OF CALIFORNIA
Generated on 2019-10-24 15:40 GMT / http://hdl.handle.net/2027/uc1.b3252765
Public Domain in the United States, Google-digitized / http://www.hathitrust.org/access_use#pd-us-google

Hr. M. Marschik: Das Zuwarten in diesem Falle älterer Schußverletzung als auch bei den frischen Schußverletzungen des Oesophagus erscheint nach meinen an der Front gewonnenen Erfahrungen berechtigt, so lange keine bedrohlichen Erscheinungen auftreten; in diesem Falle allerdings ist dann keine Zeit zu verlieren.

Hr. S. Gatscher (Schlußwort): Auf die Anfrage Hr. E. Glas' hätte ich mitzuteilen, daß in diesem Falle außer bei Halsbewegungen auch beim Schlucken Schmerzen bestanden haben, Hr. M. Hajek möchte ich antworten, daß ich über die Literatur solcher Fälle derzeit noch nicht orientiert bin.

II. Hr. E. Glas demonstriert:

a) Einen Fall von **Carcinom des weichen Gaumens,** auf Fünfkronengröße ausgebreitet. Probeexcision ergab Plattenepithelcarcinom. Dasselbe wurde von Hr. Doz. Kerl durch 9 Stunden mit Radium (Träger Nr. 47 von 20 *mg* (1 *mg* M. W. G.) bestrahlt, i. e. 180 Milligrammstunden. Bis nun ist eine wesentliche Besserung zu konstatieren, was gerade deswegen bemerkenswert ist, als eine radikale chirurgische Behandlung mit Rücksicht auf die Lokalisation des Prozesses ausgeschlossen ist.

Aussprache.

Hr. K. Köfler: Ich habe zu bemerken, daß die in den letzten Jahren an der Klinik geübte Methode der oft wiederholten, jedoch immer nur kurze Zeit währenden Radiumapplikation bei den malignen Tumoren der oberen Luftwege keine guten Resultate gezeigt, ja im Gegenteile nur nachteilige Folgen nach sich gezogen hat. Man sah häufig den Tumor an Ort und Stelle kleiner werden, oder wenn er von vornherein klein war, auch verschwinden, während er in der Umgebung um so rascher und intensiver sich ausbreitete. Ich kam daher auf den Gedanken, in Fällen, die nicht mehr operabel waren, wo also nicht viel zu verlieren war, ferner dort, wo vitale Komplikationen, wie z. B. im Oesophagus, in der Trachea oder in den Bronchien nicht so leicht zu erwarten waren, nur **große Dosen von Radium mit langer Einwirkung,** z. B. 30 *mg* durch mehrere Tage bis zu einer Woche ohne Unterbrechung entweder nach vorausgegangener partieller Entfernung des Tumors oder ohne solche anzuwenden, und hatte bis heute in mehreren Fällen ausgezeichnete Resultate. Ich erinnere diesbezüglich nur an den auch hier vorgestellten Fall des Pat. F. W., der an einem inoperablen Larynxcarcinom litt. Es wurde die linke Larynxhälfte exstirpiert, wobei sich zeigte, daß der Tumor nicht nur auf den Ringknorpel und auf die Trachea übergriff, sondern weit in die umliegenden Gewebe hineinwucherte. Eine radikale Entfernung der Geschwulst erschien ausgeschlossen, die Operation wurde abgebrochen, wobei zirka die Hälfte des Tumors in den letztgenannten Partien zurückgelassen werden mußte. Es wurde nun eine intensive Radiumbehandlung eingeleitet, wobei das Radium jedesmal in das Laryngostoma eingelegt wurde. Im weiteren Verlaufe kam es zur Abstoßung des ganzen Ringknorpels, daraufhin trat Heilung ein. Pat. ist jetzt über ein Jahr vollständig rezidivfrei, die Weichteile der linken Halsseite, die sich früher starr angefühlt hatten, fühlen sich jetzt normal und weich an.

Bemerkenswert ist auch ein Fall von malignem Tumor des Siebbeins, der sich gerade an der Dura begrenzte. Bei der Operation wurde diese in

Digitized by Google
Original from UNIVERSITY OF CALIFORNIA
Generated on 2019-10-24 15:40 GMT / http://hdl.handle.net/2027/uc1.b3252765
Public Domain in the United States, Google-digitized / http://www.hathitrust.org/access_use#pd-us-google

Bohnengröße freigelegt und später 30 *mg* Radium durch 4 Tage auf die Dura appliziert. Es traten keinerlei bedrohliche Symptome von Seite der Hirnhäute oder des Gehirns auf, eine Tatsache, die jedenfalls erwähnt zu werden verdient.

Hr. H. Marschik: Bei malignen Tumoren, die der Strahlentherapie unterworfen werden, darf bei Beurteilung eines therapeutischen Resultates die entzündliche Komponente des Tumors nicht übersehen werden. Wie sich bei der histologischen Untersuchung der Tumoren der oberen Luftwege und Speisewege an der Klinik v. Chiari ergeben hat, ist dieser entzündliche Teil oft sehr bedeutend, manchmal der weitaus größte Teil der Tumormasse, und wird auch durch die Strahlentherapie beeinflußt, wohl aber auch durch Adrenalin- und Novocaininjektionen. Es ist daher geboten, bei der Strahlenbehandlung der malignen Tumoren nie die nachherige histologische Untersuchung des Teiles zu unterlassen, den man bestrahlen will, um sicher zu sein, daß es sich nicht um entzündliches Infiltrat handelt.

Hr. F. Hanszel bemerkt zu den Ausführungen des Kollegen Kofler, daß auch er von nur wenige Stunden dauernden Radiumeinwirkungen keine Erfolge zu verzeichnen hat und nur sehr langdauernde Einwirkung empfiehlt, doch teilt er nicht die Meinnung Marschiks, daß das Radium auf nicht spezifische chronisch-entzündliche Infiltrate rückbildend wirke, sondern im Gegenteil in manchen Fällen wirkt es auf die reaktiv entzündlichen Prozesse um den eigentlichen Tumor nur reizend, während der Tumor sich rückbildet.

Hr. v. Chiari teilt mit, daß er schon mehrere maligne Tumoren des Nasenrachenraumes mit und ohne vorherige Operation mit gutem Erfolge mit Radium behandelt hat, daß dieselben oft bis auf kleine Reste verschwunden sind, daß aber immer ein Weiterwuchern der Neubildung in die Umgebung stattgefunden hat, so daß der Pat. schließlich der Krankheit erlegen ist.

Hr. L. Réthi erwähnt, daß er seinerzeit in dem auf dem 85. Deutschen Naturforscher- und Ärztetag in Wien in der Sektion für Hals- und Nasenkrankheiten erstatteten Referat über das Radium in der Laryngo-Rhinologie hervorgehoben hat, daß man bei der Carcinombehandlung in kleinen, verzettelten Dosen zumeist nicht viel erwarten darf, da solche auf das Carcinom wachstumsfördernd zu wirken vermögen. Bei ungenügender Bestrahlung, namentlich der Randpartien der Carcinome, kommt es mitunter zu einem raschen Wachstum derselben. Die Strahlen wirken bei schwachen Dosen nicht genügend in die Tiefe, sie zerstören nicht alles und es besteht die Gefahr, daß man das Wachstum des Carcinoms fördert. Es sind große Radiumdosen bzw. eine lange Einwirkung der Strahlen notwendig, wenn die Behandlung Aussicht auf Erfolg haben soll. Was die Rezidive nach Radiumbehandlung betrifft, so treten solche nicht selten, selbst wenn örtlich, anscheinend wenigstens, alles Bösartige durch Bestrahlung beseitigt wurde, an derselben Stelle oder aber an weitabgelegenen Partien auf; es muß eben das Vorhandensein einer allgemeinen Carcinomdisposition angenommen werden, doch darf man sich, wie im Referat ebenfalls betont wurde, nicht abhalten lassen, vom Radium Gebrauch zu machen, denn erstens gibt es eine große Anzahl von Fällen, die nach der Radiumbehandlung jahrelang

Generated on 2019-10-24 15:40 GMT / http://hdl.handle.net/2027/uc1.b3252765
Public Domain in the United States, Google-digitized / http://www.hathitrust.org/access_use#pd-us-google
Digitized by Google
Original from UNIVERSITY OF CALIFORNIA

rezidivfrei geblieben sind, zweitens muß es schon als Gewinn verzeichnet werden, wenn das Leben des Kranken auch nur um wenige Monate verlängert werden kann, und schließlich kann man das Radium auch wiederholt bzw. prophylaktisch, d. h. in bestimmten Zeitintervallen, systematisch, ohne daß man abwartet, bis sich Rezidive zeigt, immer wieder anwenden. Am besten ist eine kombinierte Behandlung, indem man möglichst alles Krankhafte operativ entfernt und dann das Radium zur Anwendung bringt; beide Methoden sollen sich, derzeit wenigstens, gegenseitig ergänzen und nicht miteinander konkurrieren.

Hr. A. Heindl bemerkt, daß er ebenfalls anläßlich eines Falles, dem er ein Stimmband wegen Carcinom exzidierte und den er dann stundenweise mit Radium behandelte, den Eindruck gewann, als ob kleine Dosen von Radium eher auf das Gewebe reizend einwirken würden. Es trat in diesem Falle eine mächtige Granulationsproliferation an der Wunde der Laryngofissur auf. Die histologische Untersuchung ergab zwar bis jetzt noch nicht Rezidive, aber auffallend war die Granulationswucherung, die vor der Radiumbestrahlung nicht zu bemerken war.

Hr. M. Hajek: Ich habe zwei Fälle ähnlicher Art, wie sie von O. v. Chiari erörtert wurden, beobachtet und mit Radium behandelt. In beiden Fällen ließ ich das Radium des öfteren 24 Stunden und auch länger im Nasenrachenraum. Es erfolgte in beiden Fällen nach vorhergehender Excochleation der Tumormassen glatte Vernarbung, welche andauerte. Beide Kranke gingen trotzdem zugrunde. Bei einem dieser Kranken kam es zu multiplen Gehirnnervenlähmungen. Die Röntgenaufnahme des Schädels erwies an mehreren Stellen Resorption der Schädelbasis, zweifelsohne die Folge der in die Schädelhöhle hineinwuchernden Tumormassen. Bisher habe ich nur einen Fall mit Radium behandelt, bei welchem die Hoffnung besteht, ein dauerndes günstiges Resultat zu erzielen. Dieser betrifft ein gigantisches Rundzellensarkom der rechten Tonsille, welches inoperabel war und nach fünfmaliger Applikation von Radium vollkommen verschwunden ist, ohne die geringsten narbigen Störungen zurückzulassen.

b) ein **tubuläres Carcinom der rechten Nase** bei einem fünfzigjährigen Mann, die ganze rechte Choane ausfüllend, mit Vordringen in die rechte Kieferhöhle (Röntgenbefund) und starker Protrusio bulbi. Dieser Fall ist im Hinblick auf die Ablehnung einer radikalen Operation der Röntgen- und Radiumtherapie zuzuführen. Im Anschluß Mitteilung über andere hiermit behandelte Fälle von Gaumen- und Epipharynxcarcinomen.

c) einen Fall von **Minenverletzung mit großem Defekt der vorderen Stirnhöhlenwand, während eines Erysipels völlig zur Ausheilung gebracht.** Es handelt sich um eine Minenverletzung des Kopfes und Gesichtes mit Impressionsfraktur des rechten Scheitels und der Stirnhöhlen. Debridement der Scheitelimpression, innere Glastafel auf Hühnereigröße imprimiert und entfernt. Debridement der Stirnwunde, beide Stirnhöhlen eröffnet und imprimiert. Entfernung der imprimierten Hinterwand und der Crista Galli. (Im Feldspital operiert.) Röntgenbefund: Defekt der vorderen Wand und des Septums der Stirnhöhlen. 5 *cm* langer, 2 *cm* breiter ovulärer Defekt im rechten Stirnbein, die Kranznaht nach hinten überschreitend. Starke Eiterung der Stirnwunde, des rechten Ohres, der Scheitelwunde. Unter Fiebererscheinungen ödematöse Schwellung des Augenlides, der

Digitized by Google
Original from UNIVERSITY OF CALIFORNIA
Generated on 2019-10-24 15:40 GMT / http://hdl.handle.net/2027/uc1.b3252765
Public Domain in the United States, Google-digitized / http://www.hathitrust.org/access_use#pd-us-google

Ohrmuschel und der Stirnwunde; gleichzeitig starke Vermehrung der Eiterung. Erysipel. Nach Ablauf dieser Erkrankung ist der Defekt der vorderen Stirnhöhlenwand vollständig geschlossen. Die Eiterung hat vollkommen aufgehört. Pat. ist beschwerdefrei. (Demonstration der Photographie der Stirnhöhlen vor dem Auftreten des Erysipels.) Jedenfalls hat hier das Erysipel eine eminent kurative Tätigkeit gezeigt, die durch keine noch so gelungene Plastik hätte übertroffen werden können.

Aussprache.

Hr. H. Marschik: Meine Erfahrungen am Kriegsschauplatze bestätigen die schon lange von verschiedenen Autoren betonte Forderung, daß Kriegsverletzungen der Nebenhöhlen, besonders aber Steckschüsse, möglichst bald radikal zu operieren sind. Auch die eben vorgestellten Fälle illustrieren diese Erfahrung, daß eben einmal eine verletzte Nebenhöhle nicht mehr ad integrum zurückkehrt. In ganz besonderem Maße aber gilt das von den Nebenhöhlen, die mit Verletzung der Schädelhöhle und seines Inhaltes kompliziert sind. Nur die frühzeitige Radikaloperation und Herstellung glatter Wundverhältnisse vermag die in solchen Fällen immer drohende so ungünstige basale Meningitis mit einiger Sicherheit aufzuhalten. Dies wird auch durch die Ergebnisse der letzteren Kriegsperiode bewiesen, welche vermöge des stabilen Stellungskrieges, des günstigen und gut organisierten Transportwesens und der damit verbundenen frühzeitigen Einbringung der Verwundeten ins Feldspital weit günstigere Resultate zeitigte als die Periode der zweiten Isonzoschlacht, wo die Verwundeten erst mehrere Tage nach der Verletzung, meist in schwer vereitertem Zustande einlangten und auch die Radikaloperation den ungünstigen Ausgang nicht mehr abwenden konnte. Bei der Nachbehandlung der so operierten Fälle empfiehlt es sich, den Tampon, so lange keine Temperatursteigerung auftritt, möglichst lange liegen zu lassen, um dem eröffneten Arachnoidalraum Zeit zu lassen, sich durch Granulationsbildung gegen die infektiöse Außenwelt abzudichten.

Hr. M. Hajek: Ich schließe mich bezüglich der Dringlichkeit des operativen Eingriffes bei den oberen Nebenhöhlen Hr. Marschik an, möchte aber die Dringlichkeit für die Kieferhöhle nicht zugeben. Die Kieferhöhle verträgt für lange Zeit Fremdkörper und Geschoßteile, ohne darauf gefährlich zu reagieren. Wir entfernen natürlich auch aus der Kieferhöhle jedes Geschoß, sobald wir dasselbe konstatiert haben, mit Rücksicht auf die besondere Leichtigkeit des operativen Eingriffes.

Hr. L. Réthi erinnert daran, daß das Erysipel zuweilen andere Erkrankungen günstig beeinflußt und daß speziell das Verschwinden von Sarkomen nach Erysipel beobachtet wurde; er sah als Operateur an der I. chirurgischen Klinik in Wien seinerzeit einen derartigen Fall, in dem ein Sarkom nach hinzugetretenem Erysipel dauernd geschwunden war.

d) **ein traumatisches Empyem der Stirnhöhle (durch Killians Radikaloperation geheilt) mit Rhinosklerom kombiniert.** Pat. erlitt am 10. II. 1916 eine Minenverletzung des Gesichtes, wobei besonders das obere Augenlid nahe dem inneren Winkel verletzt wurde. Es kam zur Fistelbildung, die unter konservativer Behandlung ausheilte, dann aber wieder spontan aufbrach. Am 22. XII. wurde Pat. in Laibach operiert (Excoch-

Digitized by Google
Original from UNIVERSITY OF CALIFORNIA
Generated on 2019-10-24 15:40 GMT / http://hdl.handle.net/2027/uc1.b3252765
Public Domain in the United States, Google-digitized / http://www.hathitrust.org/access_use#pd-us-google

leation des Fistelkanals), trotzdem konstante Eiterung und Verschwellung des rechten Auges, starke Kopfschmerzen. Bei der genauen Untersuchung im Februar 1917 fällt eine Verengerung der linken Nase auf, welche vom Trauma nicht betroffen war. Die Rhinoscopia posterior ergibt typische konzentrische Einengung der Choanen, welches Bild die Diagnose Rhinosklerom bei dem aus Piniaki in Galizien stammenden Soldaten sicher macht. Anamnestisch kommt noch die Aussage des Patienten hinzu, daß er auch früher an hochgradigem Luftmangel in der Nase gelitten hat, ohne daß jedoch bis nun die richtige Diagnose gestellt worden wäre. Es handelt sich also in diesem Falle um ein Empyem der Siebbeinzellen und der Stirnhöhle bei infolge von Rhinosklerom verengerter Nase. Präliminare subperichondrale Resektion des hochgradig nach rechts deviierten Septums. Hierauf Radikaloperation der rechten Stirnhöhle. (Röntgenbefund [Doz. M. H a u d e k]: Deutliche Herabsetzung des Luftgehaltes der sehr geräumigen rechten Stirnhöhle und der rechten Siebbeinzellen.) Die Operation ergibt starke Eiterung dieser Nebenhöhlen mit polypoider Degeneration der Schleimhäute. Die histologische Untersuchung der Nebenhöhlengranulationen ergibt außerordentlich reichlich Plasmazellen, doch keine M i k u l i c z schen Zellen. Epikritisch wäre der Fall so zu erklären, daß bei einer infolge von Rhinosklerom sehr verengten Nase die durch das Trauma (Minenverletzung) zustande gekommene Nebenhöhleneiterung mit Rücksicht auf die schlechten Abflußverhältnisse chronisch wurde und erst durch radikale Maßnahmen beseitigt werden konnte.

III. Hr. G. H o f e r: **Demonstration eines Falles von torpider Halsphlegmone.** M. H.! Gestatten Sie, daß ich Ihnen einen eigenartigen Fall von Halsphlegmone demonstriere. Es handelt sich um ein Sektionspräparat von einem 60jährigen Pat., dessen Anamnese kurz Folgendes zeigte: Vor 7 Monaten erkrankte der Pat. mit starker Schwellung des Halses, Fieber und mäßigen Atembeschwerden. Wenige Tage nachher schwanden die Symptome so spurlos und rasch, als sie aufgetreten waren. Vor 6 Wochen trat die Schwellung neuerlich auf und gleichzeitig heftigere Atembeschwerden, die sich binnen wenigen Stunden bis zur Suffokation steigerten. In diesem Zustande wurde der Pat. an die Klinik gebracht, woselbst sich eine starke, blasse Infiltration des Larynxeinganges feststellen ließ ohne Fortsetzung gegen den Hypopharynx. Der Pat. hatte normale Temperatur. Nach ausgeführter Tracheotomie trat heftige Fiebersteigerung auf; dieses Fieber dauerte aber nur 3—4 Tage, worauf der Pat. in völlig beschwerdefreiem Zustande sich befand. Nach etwa 8 Tagen verfärbt sich das infolge der vorhandenen dicken Weichteilschwellung tiefe Tracheostoma schwärzlich und das Gewebe nekrotisiert mit intensivem Fäulnisgeruch. Die Schwellung am Halse, die gleichzeitig wieder aufgetreten war, nimmt rapid zu, es kommt zu phlegmonöser Entzündung der ganzen rechten Gesichtshälfte, der Weichteile des äußeren Ohres bis an das Hinterhaupt. Nach energischer antiphlogistischer Behandlung schwinden die Infiltration, die Rötung und Temperatursteigerung. Nach 48 Stunden kommt es plötzlich zu einer heftigen Blutung aus dem Tracheostoma, welche auf Tamponade steht. In der Folge wiederholen sich die Blutungen, der Pat. verfällt rascher Kachexie und stirbt 16 Tage nach seiner Einlieferung. — Die Sektion ergibt eine ausgebreitete nekrotisierende Phlegmone der vorderen Weichteile des Halses mit

Digitized by Google
Original from UNIVERSITY OF CALIFORNIA
Generated on 2019-10-24 15:40 GMT / http://hdl.handle.net/2027/uc1.b3252765
Public Domain in the United States, Google-digitized / http://www.hathitrust.org/access_use#pd-us-google

Knorpelnekrose und ausgebreitetem Ödem am Aditus ad laryngem. Der adenoide Ring ist frei von primärem Entzündungsherd. Im rechten Recessus piriformis eine kleine Exkoriation, sonst keine pathologischen Veränderungen. Die bakteriologische Untersuchung ergab eine reiche Kokkenflora neben Bazillen von dem Typus der langen Milchsäurestäbchen. Histologisch war ein kleines Stückchen aus der Larynxschleimhaut untersucht worden, jedoch konnte nur entzündliches Ödem konstatiert werden. Das entzündete Gewebe der Weichteile des Halses erwies sich bei der Sektion als bretthart und knirschend. Das Eigenartige des Falles bildet der Aspekt des infiltrierten Larynx. Das massige Ödem imponierte anfangs nicht als solches, es wurde vielmehr zu allererst an Tumor gedacht. Wir kennen die Form der torpiden Phlegmone an den Weichteilen des Halses und Gesichtes sehr gut, nur erscheint in dem vorliegenden Falle die Dauer von 6—7 Monaten, der exquisit chronische Verlauf mit akutem Exacerbieren des Prozesses und endlich das schon geschilderte mäßige kollaterale Ödem im Larynx als besonders bemerkenswert. Über den primären Ausgang des Prozesses konnte weder die Anamnese, noch die Obduktion einen Aufschluß geben.

Aussprache.

Hr. M. Hajek: Unter dem Krankheitsbild der Larynxphlegmone fassen wir eine ganze Anzahl Prozesse zusammen, welche in bezug auf Charakter und klinischen Verlauf die extremsten Differenzen zeigen. Während manche Fälle innerhalb weniger Tage unter septischen Erscheinungen zugrunde gehen, gibt es andere, welche sich wochenlang hinziehen, bis an irgendeiner Stelle ein zirkumskripter Absceß entsteht, oder auch ohne Absceßbildung in Resorption übergehen. Zwischen diesen Extremen kommen alle möglichen Übergänge vor. Daß hierbei der Infektionserreger und dessen Virulenz die hauptsächlichste Rolle spielt, ist sehr wahrscheinlich, wenn auch noch nicht durch systematische Untersuchungen festgestellt.

Hr. E. Glas erinnert an einen Fall bei einem Kollegen, den er erst vor wenigen Wochen zu behandeln Gelegenheit hatte, wo im Anschluß an eine linksseitige Angina eine Otitis und im Anschluß daran eine Phlegmone der linken Halsseite zustande gekommen war. Als Vortr. den Pat. zu Gesicht bekam, hatte er relative Stenose, Heiserkeit und hohes Fieber. Die Larynxuntersuchung ergab hochgradige Verschwellung der linken Larynxseite und vollständige Unbeweglichkeit derselben, starke Schmerzhaftigkeit der Cartilago thyreoidea, phlegmonöse, brettharte Schwellung am Halse außen. Therapie exspektativ, Leiters Kühlapparat, Urotropin, Elektrargol, Jodvasogen, Eispillen, Inhalation von Adrenalin. Zwei Tage darauf Incision der Außenphlegmone (Prim. v. Friedländer). Der Fall heilte, so gefahrdrohend er in den ersten Tagen aussah, aus und nach 10 Tagen war die endolaryngeale Schwellung vorübergegangen, die Stenose behoben und allmählich stellte sich wieder die Beweglichkeit des linken Stimmbandes ein. Glas frägt den Vortr., ob zur Vornahme der Tracheotomie in dem demonstrierten Falle absolute Indikation vorhanden gewesen war, da scheinbar dieser Eingriff in einer nicht geringen Anzahl von Fällen — während die Stenose beseitigt wird — zur weiteren Propagierung des Prozesses beiträgt, und meint auf Grund seiner Erfahrungen,

Digitized by Google
Original from UNIVERSITY OF CALIFORNIA
Generated on 2019-10-24 15:40 GMT / http://hdl.handle.net/2027/uc1.b3252765
Public Domain in the United States, Google-digitized / http://www.hathitrust.org/access_use#pd-us-google

daß exspektatives Verhalten (bei konstanter Beobachtung) und endolaryngeale Maßnahmen (Skarifikation!) nicht selten über das kritische Stadium führen. In diesen Fällen scheint die Gefahr der Sepsis gegenüber der der Stenose (Suffokation) weitaus zu überwiegen; und darin liegt das Heimtückische solcher Larynxphlegmonen.

Hr. L. Réthi: Schon vor einer Reihe von Jahren wurde angegeben, daß die septische Phlegmone des Larynx, das Erysipel und das Ödem des Kehlkopfes trotz ihres bekanntlich sehr verschiedenen klinischen Verlaufes, des verschiedenen Verhaltens der Temperatur, trotzdem einem mitunter, z. B. beim Inzidieren einer septischen Phlegmone, die Jauche entgegenquillt, auf dieselben Mikroorganismen zurückzuführen seien und daß es sich im Wesen um einen und denselben Prozeß handle; der verschiedene klinische Verlauf und die verschiedenen Bilder seien nur durch die verschiedene Virulenz und die verschiedene Menge der eingedrungenen Mikroorganismen bedingt.

IV. Hr. K. Kofler demonstriert eine Pat., bei der im Anschlusse an einen heftigen Schnupfen in der zweiten Woche spontan ein **Septumabsceß mit Nekrose eines Teiles der Cartilago quadrangularis** aufgetreten war, und verweist auf die große Seltenheit dieses Vorkommnisses. Pat. hatte zu gleicher Zeit eine akute eitrige Entzündung des linken vorderen und hinteren Siebbeines mit heftigen linksseitigen Kopfschmerzen.

Aussprache.

Hr. F. Hanszel berichtet ebenfalls über einen Fall von Septumabsceß nicht traumatischer Natur im Verlaufe einer Nebenhöhleneiterung bei einem 16jährigen Manne im k. k. Kaiser Franz Josef-Spitale.

Hr. M. Weil: Bei den traumatischen Septumabscessen geht in der Regel ein Teil des Knorpels zugrunde, häufig in so großer Ausdehnung, daß eine Sattelnase entsteht. — Es wäre von großem Interesse, zu wissen, wie sich der Knorpel hier verhalten hat.

Hr. K. Kofler (Schlußwort): Eine größere Partie des Knorpels ist, wie schon erwähnt, nekrotisch geworden und lag zum Teil lose im Absceß.

Sitzung vom 18. Juni 1917.

(Offizielles Protokoll.)

Vorsitzender: Hr. L. Réthi.
Schriftführer: Hr K Kofler

Der Vorsitzende begrüßt die Herren Oberbezirksarzt Dr. Tittinger und Dr. G. Hofer als Gäste und beglückwünscht im Namen der Versammlung den langjährigen Präsidenten der Gesellschaft Herrn Hofrat Prof. Dr. O. Chiari zu seiner Erhebung in den Freiherrnstand.

Demonstrationen.

I. Hr. E. Glas demonstriert:

a) einen Fall von **rezidivierender Stomatitis membranacea.** Immer wieder treten bei dem 38jährigen, an chronischem Magenkatarrh leidenden, ziemlich herabgekommenen Pat. oberflächliche Ulzerationen am weichen und harten Gaumen, an der Zungenbasis und an der Uvula auf, welche

Digitized by Google
Original from UNIVERSITY OF CALIFORNIA
Generated on 2019-10-24 15:40 GMT / http://hdl.handle.net/2027/uc1.b3252765
Public Domain in the United States, Google-digitized / http://www.hathitrust.org/access_use#pd-us-google

mit festsitzenden pseudodiphtheritischen Membranen bedeckt sind. Dieser Zustand dauert bei dem Pat. bereits über acht Monate. Geringe Temperatursteigerung, manchmal ganz afebril. Die begleitende Dysphagie ist gering. Auch derzeit ist die Uvula in eine weißgraue, festsitzende Membran eingehüllt und am Gaumen sind plaqueförmige Membraninseln zu konstatieren. Im Präparate Staphylo- und Streptokokken, keine fusiformen Bacillen, keine Spirochäten (auch nicht refringens). Es handelt sich in diesem Falle um eine chronisch rezidivierende Form membranöser Mundentzündung, welche wahrscheinlich mit dem schlechten Ernährungszustande des Pat. zusammenhängt. Dr. G l a s erwähnt einen zweiten Fall von rezidivierenden membranösen Belegen an Tonsillen und weichem Gaumen (auch retronasal), die er bei einem 26jährigen Fräulein seit Jahren zu sehen Gelegenheit hat, bei welchem Falle die mikroskopische Untersuchung auch keine Aufklärung bot. Auch die ausgeführte bilaterale Tonsillektomie hat die Anfälle nicht völlig zu koupieren vermocht, da auch jetzt nach zwei Jahren — wenn auch wesentlich seltener — membranöse Auflagerungen (mit Fiebererscheinungen), von der rückwärtigen Fläche der hinteren Gaumenbögen beginnend, auftreten, die freilich unter H_2O_2-Pinselungen innerhalb kurzer Zeit wieder verschwinden.

Aussprache.

Hr. L. K é t h i: Der erste Eindruck bei der Untersuchung des Pat. ist der eines Pemphigus; dies wird um so wahrscheinlicher, als die Blasen auf den Schleimhäuten stets nur kurze Zeit hindurch persistieren und man nur selten dazukommt, das Stadium der Blasenbildung zu beobachten. Die Blasen bersten rasch und es entsteht der Eindruck eines festen Belages. In einem selbstbeobachteten, ganz ähnlich aussehenden Falle kamen nach mehrmonatigem Bestande der Schleimhauterkrankung Pemphigusblasen auf der äußeren Haut zur Beobachtung.

Hr. E. G l a s (Schlußwort): Freilich ist auf den ersten Blick auch an Pemphigus zu denken. Mit Rücksicht auf das Fehlen jeglicher Blasen (Pat. wurde lange konstant beobachtet), im Hinblick auf das Fehlen der schlappen Blasenreste, der sogenannten Decollements, der Schleimhautblutungen der Umgebung und schließlich auch in Anbetracht der geringen Dysphagie hält G l a s, der nicht wenige Fälle von Schleimhautpemphigus gesehen und auch in der Gesellschaft vorgestellt hat, diese Diagnose für wenig wahrscheinlich. Im übrigen ist die Klassifikation „Stomatitis membranacea" ohnehin im Hinblick auf den negativen bakteriologischen Befund keine dezidierte.

b) einen Fall von **Pharyngomykosis leptothricia.** Nicht nur die Tonsillen, sondern auch die Follikel der Zungenbasis und das lymphoide Gewebe des Meso- und Hypopharynx besetzend, finden sich zahlreiche gelbe stippchenförmige Einlagerungen und Auflagerungen, durch Leptothrix bedingt. Die Diffusheit des Prozesses und die Lokalisation an der hinteren Rachenwand machen den Fall vorstellungswert.

c) einen Fall **merkwürdiger Gaumenmarmorierung bei Lupus pharyngis et epiglottidis.** Der Gaumen zeigt eine merkwürdige Marmorierung ohne jegliche Ulceration, welche an das speckige Aussehen eines Amyloidorganes erinnern. Die Tonsillen teilweise zerklüftet, die Epiglottis mit Narben besetzt, verkleinert, oberflächlich ulceriert. Probeexcision der

Digitized by Google
Original from UNIVERSITY OF CALIFORNIA
Generated on 2019-10-24 15:40 GMT / http://hdl.handle.net/2027/uc1.b3252765
Public Domain in the United States, Google-digitized / http://www.hathitrust.org/access_use#pd-us-google

Tonsille ergibt Lupus. Es handelt sich um ein merkwürdiges, jedenfalls lupöses Infiltrat der Gaumenschleimhaut, welches benignen Charakter zeigt. Alter Apex. Spezifisches Infiltrat der unteren Nasenmuscheln.

d) einen Fall von **retronasaler membranöser Narbenbildung (epipharyngeal)** mit Abschluß der rechten und partiellem Abschluß der linken Nase. Eine breite, schräg nach hinten oben hinaufziehende, kulissenartige Membran, die links ein erbsengroßes Löchelchen zeigt, schließt dieses Gebiet ab. Wassermann positiv. Sklerose vor 13 Jahren. Im Anschluß hieran werden eine Anzahl retronasaler Photographien ähnlicher Fälle demonstriert, die mit dem Leiter-Hay-Kahlerschen Apparat aufgenommen worden sind.

e) **ausgedehnte Ulcerationen im Mundbereiche** bei einem 22jährigen Soldaten, deren Diagnose noch in suspenso gelassen werden muß. Der aus Stanislau stammende Soldat war durch 6 Monate im Felde, als er plötzlich im Mai 1916 Mundschmerzen bekam, den Mund nicht gut öffnen konnte und es allmählich zu einem geschwürigen Zerfall der rechten Mandel kam. Bald darauf soll sich links ein ähnlicher ulcerativ-destruktiver Prozeß gebildet haben. Wassermann war immer negativ. Trotzdem erhielt Pat. mit Rücksicht auf die Malignität des Prozesses 24 Dosen Neosalvarsan. Desgleichen wurden im Reservespital Nr. 11 5 Milchinjektionen auch erfolglos gemacht. Derzeit findet sich im Bereiche des weichen Gaumens ein großer, die Uvula mit einbeziehender Substanzverlust, der von verdicktem, an einzelnen Stellen zerrissen aussehendem Rande umgeben ist. Die linke Mandel zerklüftet, ulceriert, bei Berührung leicht blutend. Rechts ein Teil des Mandelgewebes abgestorben, der Rest ulceriert, die hintere Rachenwand teilweise ulceriert, teilweise Narbenstränge aufweisend. Der hintere Teil der Nasenscheidewand verdickt, an einzelnen Stellen oberflächliche Substanzverluste zeigend. Starke Mundsperre. Retromandibulärer harter, wenig schmerzhafter Bubo. Lymphdrüsen rechts submaxillar vergrößert. Knotenbildung in der rechten Wange.

(Postscriptum: Die Diagnose eines probeexcidierten Stückchens lautet: Energisch wachsendes, mitosenreiches, malignes Neoplasma, nicht Lymphosarkom, sondern anscheinend Zylinderzellencarcinom (Carcinoma solidum). Lokale Eosinophilie (Prof. Stoerk). Wegen zunehmenden Wachstums des Prozesses und eingetretener relativer Stenose mußte bald darauf die Tracheotomie gemacht werden. Die Symptomatologie dieses so multipel auftretenden soliden Carcinoms bei einem ganz jungen Individuum macht den Fall besonders bemerkenswert. Im Hinblick auf die Multiplizität des Tumors erscheint er leider zur Radiumbehandlung nicht geeignet.)

Aussprache.

Hr. K. Kofler: Ich entsinne mich eines Falles, der vor zirka einem Jahre an unserer Klinik gelegen ist und solche Ulcerationen und weiße Belege, ähnlich wie der von Glas demonstrierte Fall, aufwies. Die Erkrankung betraf den ganzen Rachen, vom Epipharynx angefangen bis zur Aryknorpelhöhle. Infiltrierte Partien waren allenthalben an der Rachenhinterwand und an den Gaumenbögen zu sehen, doch waren sie nur wenig entwickelt, mehr flach erhaben. Pat. hatte bedeutende Schlingbeschwerden und Ankylostoma. Das klinische Bild erinnerte im ersten Moment an eine

Digitized by Google
Original from UNIVERSITY OF CALIFORNIA
Generated on 2019-10-24 15:40 GMT / http://hdl.handle.net/2027/uc1.b3252765
Public Domain in the United States, Google-digitized / http://www.hathitrust.org/access_use#pd-us-google

schwere gummöse Erkrankung des Pharynx. Eine Probeexcision aus einer infiltrierten Partie des hinteren Gaumenbogens und die histologische Untersuchung dieses Stückchens ergab damals den Befund: Großzelliges Rundzellensarkom (Institut Prof. Stoerk).

Hr. L. Réthi: Es handelt sich in dem vorgestellten Falle mit größter Wahrscheinlichkeit um ein Lymphosarkom; in einem Fall, den ich vor Jahren gesehen, war genau dasselbe klinische Bild vorhanden: Infiltrate, Zerstörungen, Fehlen der Uvula und Narben; ferner waren Geschwüre im Nasenrachenraum und am Rachendach vorhanden, übergreifend auf die Hinternase; alles machte den Eindruck einer syphilitischen Erkrankung; dennoch handelte es sich um ein Lymphosarkom.

f) einen Pat. mit Minenverletzung der linken Nase und Halsseite. Tiefe Fistelbildung im Gebiete des linken Processus nasalis des Oberkiefers, nach Operation und Sequesterentfernung geheilt. Von Interesse ist der röntgenologische Befund, der ein Projektil in der Tiefe der linken Halsmuskulatur (entsprechend dem unteren Halsdreieck) nachweist, das jedoch dem Soldaten keinerlei Beschwerde derzeit verursacht und daher nicht extrahiert werden soll. (Röntgenbefund: Ein spitzes, wenig deformes Gewehrprojektil liegt mit der Spitze nach oben in der hinteren Halsmuskulatur, 2 *cm* unter der Haut. Es ist beim Eindrücken mit den Weichteilen verschieblich und macht Exkursionen im Sinne des Kopfnickers [Doktor Eisler].)

g) einen Pat. mit Transversusparese, Spasmus der Taschenbänder und paradoxer Stimmbandbewegung. (Hysteroneurasthenie.) Der 27jährige Infanterist gibt an, diese Beschwerden bereits seit einem Jahre (angeblich nach Verkühlung) zu haben. Er klagt besonders über hochgradigen Luftmangel bei intensiver Bewegung. Er weist Tachykardie, respiratorische Arhythmie, feinschlägigen Händetremor auf. Der Larynx weist neben dem so oft gesehenen Dreieck in der Pars cartilaginea und dem spasmusartigen Zusammenpressen der Taschenbänder noch das Phänomen des Stimmbandspasmus im vorderen Bereiche auf, welcher im Augenblicke des Versuches tiefer Inspiration auftritt. Dieses Phänomen tritt konstant auf und läßt nur bei langem Herausbalten der Zunge ein wenig nach. Dann sieht man die Stimmbänder ein wenig auseinandergehen, ohne daß jedoch die Glottis normale Weite annehmen würde. Dieses Phänomen haben wir in der Mehrzahl der jetzt im Kriege zur Beobachtung gekommenen nervösen Stimmbandstörungen nicht beobachtet, wohl aber bei Posticusparesen (zumal in Fällen von Tabes), wo der Adduktorenkrampf eine Folge der Antagonistenschwäche ist. Durch die Kombination der zwei typischen Momente (Transversusparese, Taschenbandspasmus) mit dem der perversen Atembewegung erscheint der Fall, der schon durch Wochen in Beobachtung steht, besonders interessant. Therapeutische Versuche mit Brom, Morphin, Morphin-Tonogeninhalationen, Cocaineinträufelung etc. haben bisher keinen Erfolg gebracht. Noch käme die Narkose in Betracht.

Aussprache.

Hr. W. Roth: Fälle funktioneller, sowohl spastischer als auch paretischer Aphonie hat vor dem Kriege wohl jeder von uns ab und zu zu beobachten Gelegenheit gehabt, nur betrafen diese Fälle zumeist Frauen, bei denen ja das Nervensystem eine viel leichtere Anspruchsfähigkeit zeigt als bei Männern und bei denen die motorischen Nerven des Kehlkopfes auf

Digitized by Google
Original from UNIVERSITY OF CALIFORNIA
Generated on 2019-10-24 15:40 GMT / http://hdl.handle.net/2027/uc1.b3252765
Public Domain in the United States, Google-digitized / http://www.hathitrust.org/access_use#pd-us-google

physiologische Reize in abnormer Weise entweder in Form von Hyper- oder in Form von Hypokinese antworten.

In den 17 Monaten, in denen ich das laryngologische Ambulatorium im Kriegsspitale in Grinzing leite, habe ich aber Gelegenheit gehabt, sehr viele Soldaten zu beobachten, bei denen eine funktionelle Aphonie bestand, die entweder auf einer Parese oder auf einer Kontraktur der Glottisschließer beruhte. Bei dieser letzteren, und nur diese kommt ja bei dieser Diskussion in Betracht, sah ich gewöhnlich die Taschenbänder die wahren Stimmlippen während der Phonation überlagern und sich bis zur Berührung einander nähern, während rückwärts in der Glottis cart. eine dreieckige Lücke offen bleibt. Bei der Inspiration sieht man bei einigen dieser Kranken eine perverse Einwärtsbewegung der Taschenbänder und der Stimmlippen und man hört auch einen inspiratorischen Stridor. Bei anderen vermißt man bei der laryngoskopischen Untersuchung diese perverse Bewegung, doch kann man sich auch bei diesen überzeugen, daß, wenn sie eine stärkere Körperbewegung ausführen, Atemnot, ja mitunter sogar Stridor eintritt. Die Ursache für die Häufigkeit der funktionellen Störungen bei den Soldaten glaube ich in den körperlichen und seelischen Erregungen zu sehen, denen die Leute an der Front ausgesetzt sind, und ich glaube, daß alle diese Fälle von Hyperkinese zusammengehören und sich nur dem Grade nach von einander unterscheiden, und so würde der heute vorgestellte Fall nicht einen seltenen, sondern nur einen im höchsten Grade ausgesprochenen Fall von „spastischer Aphonie" darstellen.

Was die Therapie dieser Fälle anlangt, so habe ich stets den faradischen Pinsel außen am Halse angewendet und habe in etwa 70% der behandelten Fälle in kurzer Zeit volle Heilung erzielt, während etwa 30% der Fälle sich gegenüber dieser Therapie als refraktär erwiesen; es handelte sich bei diesen letzteren stets um Fälle, bei denen die Störung schon mehrere Wochen hindurch angedauert und die abnorme Reaktion des Nerven sich schon zu stark stabilisiert hatte.

Auf die Bemerkung Herrn Hajeks möchte ich erwidern, daß in diesen Fällen keineswegs ein Zusammentreffen von Spasmus und Parese angenommen werden kann, ich glaube vielmehr, daß das Dreieck in der Glottis cart., welches bei allen diesen spastischen Formen zu sehen ist, nicht als Parese des Musculus interarytaenoideus zu deuten ist, — diese Lücke entsteht aus dem Bedürfnis, eine wenn auch kleine Lücke zum Atmen zu besitzen und diese Einstellung des Musculus interaryt. bleibt dann, so lange die übrigen Verengerer der Stimmritze sich bei jeder Innervation spastisch verengern, denn würde auch der Musculus interaryt. an diesem Spasmus teilnehmen, dann müßte der Pat. ersticken.

Hr. A. Heindl: Diese Form der Aphonia spastica mit spastischen Respirationen ist nicht bloß jetzt wieder im Kriege häufiger bei Nervösen und Hysterikern, sondern auch schon früher bei männlicher Hysterie beobachtet und beschrieben worden. Der Redner erinnert daran, daß er schon vor 10—14 Jahren hier einen solchen Fall vorstellte, den er durch Suggestion der Notwendigkeit eines Eingriffes in der Narkose entlarvt und durch Wegnahme der Kanüle geheilt hatte, nachdem niemandem das Dekanülement durch etwa 2 Jahre gelungen und der Fall unklar geblieben war.

Digitized by Google
Original from UNIVERSITY OF CALIFORNIA
Generated on 2019-10-24 15:41 GMT / http://hdl.handle.net/2027/uc1.b3252765
Public Domain in the United States, Google-digitized / http://www.hathitrust.org/access_use#pd-us-google

Der Unterschied zwischen den spastischen Erscheinungen an der Glottis, wie wir sie bei Tabes sehen, besteht darin, daß dort, abgesehen von anderen Merkmalen dieser Erkrankung, die perverse Aktion der Stimmbänder während der Atmung nicht so prompt und gleichzeitig eintritt wie bei der Hysterie. Wir sehen schon längere Zeit und in einer gewissen Reihenfolge verschiedene Muskelgruppen gewöhnlich der einen, dann der anderen Seite erkranken, bis es einmal zum vollständigen Glottisschlusse kommt. Ataktische Bewegungen der Stimmbänder bei der Phonation gehen voraus, die Respirationsstörungen erfolgen gewöhnlich viel später als die Phonationsstörungen. Auch vor beiläufig 8 Jahren anläßlich eines Falles von F. Hutter war in der Wiener Laryngologischen Gesellschaft darüber eine Aussprache.

Was die Therapie anbetrifft, dürfte wohl in solchen Fällen, da sie Folgen einer Angst- und Schreckneurose sind, mit Shockwirkung starker elektrischer Ströme nichts zu erreichen sein, eher dürfte sich das Leiden verschlimmern und an Hartnäckigkeit zunehmen. Redner empfiehlt nur wieder wärmstens, bei solchen Pat. Eingriffe oder suggerierte operative Eingriffe in Narkose vorzunehmen. Die tiefe Narkose unterstützt die Wirkung einer vorausgegangenen oder nachfolgenden Suggestion wesentlich. Bei dem damaligen Falle des Redners erfolgte die Sprengung der Glottis beim Übergange vom Exzitationsstadium in das der tiefen Narkose mit einem lauten Knall, darauf Schreien und Eintritt in die tiefe Narkose.

Hr. K. Kofler: Wie einige der Herren wissen werden, habe ich in der letzten Sitzung der k. k. Gesellschaft der Ärzte einen Soldaten demonstriert, bei dem solche spastische Zustände durch eine Verwundung der Luftröhre durch eine Kosakenlanze entstanden waren. Der Pat. wurde vor seiner Einlieferung an unsere Klinik bereits neunmal tracheotomiert. Als ich den Pat. sah, hatte er bedeutende Cyanose, Erstickungserscheinungen und Stimmlosigkeit. Bei der Spiegeluntersuchung sah ich dasselbe Bild wie bei dem jetzt von Glas demonstrierten Falle, die Stimmlippen gerötet, leicht geschwollen, fest aneinandergepreßt, im hintersten Anteil der Glottis ein kleines offenes Dreieck, durch das Pat. zur Not atmen konnte. Ich tracheotomierte den Pat.; bald darauf konnte er bei zugehaltener Siebkanüle gut atmen und sprechen. Bei der Spiegeluntersuchung gingen die Stimmlippen weit auseinander, ich konnte die Kanüle in großer Ausdehnung sehen; eine nachfolgende Untersuchung der Luftröhre mittelst direkter Tracheoskopie zeigte nur eine unmerkliche Verengerung des Lumens durch einen roten, mehr flachen Narbenhöcker unterhalb der Kanüle an der vorderen Wand mit zwei flachen, gegen die Seitenwände hin verlaufenden Schenkeln.

Hr. E. Glas (Schlußwort): Über die Kriegsneurosen des Larynx wird ja gewiß noch gelegentlich gar manches zu sagen sein sowie auch über die verschiedenen therapeutischen Versuche, von der Kugelsonde bis zur Durchleitung sehr starker elektrischer Ströme und der Suggestivtherapie. Sicher würde ich in diesem Falle den Shockversuch bei dem Pat. gerade mit Rücksicht auf seine Spasmen nicht versuchen wollen, da gerade in solchen Fällen die sedativen Maßnahmen eher zum Ziele führen, die akuten Traumen aber nicht gefahrlos sind. Ebenso ist zu betonen, daß eine große Anzahl von den in den Kriegsspitälern als Kehlkopfhysterie

Generated on 2019-10-24 15:41 GMT / http://hdl.handle.net/2027/uc1.b3252765
Public Domain in the United States, Google-digitized / http://www.hathitrust.org/access_use#pd-us-google
Digitized by Google
Original from UNIVERSITY OF CALIFORNIA

geführten Fälle sich durch ihre ganz besondere Hartnäckigkeit (gegenüber den Kehlkopfhysterien der Friedenspraxis) auszeichnen und eben jeder Therapie trotzen. Hierbei darf nicht vergessen werden, daß sich die Befunde mit den alten meist in dem Punkte nicht decken, daß sich in diesen Fällen tatsächlich eine Kombination entzündlicher (und zwar lange anhaltender) Erscheinungen mit denen der hysterischen Aphonie findet, während in den meisten Fällen hysterischer Aphonie (bei Frauen z. B.) die absolute organische Intaktheit der Stimmbänder das hervorstechendste Symptom des laryngologischen Befundes bildete.

II. Hr. G. Hofer stellt einen Pat. vor nach **Totalexstirpation des Larynx.** Es handelt sich um ein großes papillomatöses Carcinom der linken Larynxseite, das den ganzen Aditus ad laryngem ausfüllte und hinauf bis an den Zungengrund reichte. Die Operation wurde nach der Gluckschen Originalmethode ausgeführt, wobei ein Teil des Zungengrundes mitreseziert werden mußte. Der resultierende Defekt konnte nur unter starker Spannung des Oesophagusstumpfes mühevoll gedeckt werden. Bei dem sehr debilen, mit schwerer Myodegeneratio cordis behafteten Pat. hielt die Oesophaguspharynxnaht nicht. Es resultiert ein großer Defekt vom Zungenstumpf oben bis an das Tracheostoma nach abwärts reichend, der durch Plastik gedeckt werden soll.

Eine günstige Prognose für eine solche besteht nicht bei dem gegenwärtigen Zustande des Pat. Derselbe nährt sich jetzt nach mehrmonatiger Schlauchfütterung selbst bei eingelegtem Gluckschen Trichter. Der Schluckakt geht dabei normal vonetatten (schleimige und breiige Speisen).

Zweck der gegenwärtigen Demonstration ist, neben der Veranschaulichung des ausgedehnten Defektes den Pat. noch vor dem plastischen Ersatz des oberen Oesophagus zu zeigen.

Referate.

I. Allgemeines.

Über die Behandlung von Sklerom mit spezifischem Impfstoff. Behandlungsversuche mit sensibilisierten Vaccinen. Von Tryjarski und Saski (Warschau). (Gazeta Lekarska. 1915. Nr. 17, 18, 19.)

Aus der angeführten Literatur ist zu ersehen, daß die Resultate dieser Behandlung bis jetzt ungleichmäßig und unsicher waren. In vielen Fällen war sie ganz erfolglos, in einigen erfolgte Besserung; Heilung wurde in keinem Falle erreicht. Auf Grund von 7 ausführlich mitgeteilten Fällen, in denen die Autoren Autovaccine angewendet haben, gelangen dieselben zu folgenden Schlußfolgerungen:

1. In allen von ihnen beobachteten Fällen von Sklerom bestand noch vor der Behandlung erhöhte Körpertemperatur, welche während der Injektionen noch um einige Teilstriche stieg. 2. Die Röntgenbeleuchtung hat in keinem Falle eine positive Wirkung gehabt. 3. Messer, Curette, Conchotom und Kauter u. dgl. haben ein sofortiges, aber kein rezidivfreies

Digitized by Google
Original from UNIVERSITY OF CALIFORNIA
Generated on 2019-10-24 15:41 GMT / http://hdl.handle.net/2027/uc1.b3252765
Public Domain in the United States, Google-digitized / http://www.hathitrust.org/access_use#pd-us-google

Resultat ergeben. 4. Die Anwendung gewöhnlicher und sensibilisierter Autovaccine hat günstige Wirkung nur in 2 Fällen gezeigt, in denen jedoch schon vor dieser Behandlung unter Anwendung der gewöhnlichen, gegen atrophischen Katarrh gebräuchlichen Mittel eine deutliche Besserung aufgetreten war. In einem Fall mit einem frischen hyperplastischen Prozeß blieben 24 Injektionen ohne Erfolg, in einem anderen machte der Prozeß nach 35 Injektionen Fortschritte und in 2 Fällen mit regressiven narbigen Veränderungen erwiesen sich 18 bzw. 15 Injektionen erfolglos. Spira.

Fremdkörper der Luft- und Speisewege. Von D. E. Schlittler (Basel). Aus der oto-laryngologischen Universitätsklinik Basel. (Korrespondenzblatt f. Schweizer Ärzte. 1917. Nr. 7.)

Verf. vergleicht die Therapie und ihre Resultate speziell bei der Behandlung der Fremdkörperfälle einerseits nach der alten Methode, andrerseits nach den neuen direkten Methoden. Die alte Methode gab je nach Fremdkörpersitz 2—30—50 und sogar 60% Mortalität, die neue Methode 2, höchstens 10% je nach der Ausbildung der Technik und der Zeit der Einlieferung der Kranken. Auch Fälle mit günstigem Ausgang erforderten durchschnittlich eine viel größere Heilungszeit wie jetzt, was ja schon begründet liegt in häufigen operativen Eingriffen zur Entfernung der Fremdkörper (Oesophagotomie, Tracheotomie).

Verf. bespricht sodann die in seiner Klinik von 1907—1916 beobachteten Fremdkörperfälle. Er geht auf Pathogenese, Diagnose und Therapie der Fremdkörper in den Speise- und Luftwegen näher ein. Es handelt sich im ganzen um 34 Fälle, die sich verteilen auf Pharynx 10, Oesophagus 11, Larynx 6, Trachea 3, Bronchien 4.

Von 11 Fremdkörpern gingen 3 nach Einführung des Rohres spontan ab, 7 wurden oesophagoskopisch extrahiert. Darunter waren solche von ganz stattlicher Größe, Knochenstücke von 30:25, ja sogar von 50:35 *mm*, die natürlich nicht durch das 9 . 14 *mm*-Rohr gingen, sondern an das untere Rohrende herangezogen und dann zugleich mit dem Rohr herausgezogen wurden. In einem Falle war entweder gar kein Fremdkörper vorhanden oder er war bereits längst in den Magen gelangt. Hier hat der sondierende Arzt den Oesophagus durchgestoßen. Möglicherweise hätte hier eine sofortige Mediastinotomie das Leben noch retten können.

Zur Technik der Oesophagoskopie benutzte Verf. das Brüningssche Instrumentarium (Elektroskop, Rohre und Instrumente) je nach der Lage des Falles mit, meistens ohne Mandrin. Die Rohreinführung geschieht nur bei kleinen Kindern in Narkose, sonst immer in Lokalanästhesie; Pat. befindet sich in sitzender oder liegender Stellung. Für erstere benutzt Verf. jetzt beim Erwachsenen immer häufiger die sehr vorteilhafte Stellung von Mouret. Pat. sitzt dabei rittlings auf einem gewöhnlichen Stuhl mit

Generated on 2019-10-24 15:41 GMT / http://hdl.handle.net/2027/uc1.b3252765
Public Domain in the United States, Google-digitized / http://www.hathitrust.org/access_use#pd-us-google
Digitized by Google
Original from UNIVERSITY OF CALIFORNIA

Lehne, gegen die er seine Brust zukehrt, und an der seine Hände eine bequeme Stütze finden, Gesäß möglichst nach rückwärts, Brust nach vorn geneigt, Gesicht nach vorn und nur bei Rohreinführung unbedeutend nach oben gerichtet. Ein großer Vorteil ist es, wenn die Umstände es erlauben, bei leerem Magen zu untersuchen und eine halbe Stunde vorher Morphium 0,01—0,03 subcutan zu verabreichen. Daß jeder oesophagoskopischen Untersuchung eine allgemeine Untersuchung voranzugehen hat, ist selbstverständlich.

Von den 34 Fremdkörperfällen des Verf. gehören 19 dem männlichen, 15 dem weiblichen Geschlechte an. 15mal handelt es sich um Kinder, 19mal um Erwachsene. Unter den Fremdkörpern sind am häufigsten Knochenstücke, dann metallene Fremdkörper, Zahnprothesen, Fischgräten, endlich verschiedene Fremdkörper harter Art, weicher Natur. Durch indirekte Laryngoskopie wurden entfernt 4 Fremdkörper, die direkte Methode der Endoskopie zur Extraktion angewendet 19mal, 5 Fremdkörper gingen spontan ab. Ausgang in Heilung erfolgte in 29—83% der Fälle. Letaler Ausgang in 5—17% der Fälle. Dabei ist aber zu berücksichtigen, daß ein tödlicher Ausgang direkt Folge von dreimal vorgenommenen Extraktionsversuchen war, zwei weitere in extremis eingeliefert wurden und die beiden noch bleibenden Fälle bei ihrem Eintritt in die Klinik auch bereits Komplikationen von seiten der Lunge und Fieber zeigten. Ihre eigentliche Aufgabe, Entfernung des Fremdkörpers, hat die Methode in allen Fällen erfüllt.

Die direkte Methode feiert ihre höchsten Triumphe bei der Behandlung der trachealen und bronchialen Fremdkörper, denn ihnen gegenüber war man in der früheren vorendoskopischen Zeit beinahe machtlos. Von 14 Fremdkörperfällen der tieferen Luftwege führte die direkte Methode 13mal zum Ziele, nur einmal versagte sie.

M. Lubowski, Berlin-Wilmersdorf.

Über Nachblutungen aus den oberen Atmungswegen. Von Koenigstein (Warschau). (Medycyna i Kronika Lekarska. 1915. Nr. 15, 16, 17, 18 19.)

Verf. bespricht Nachblutungen nach Conchotomien in der Nase, nach Adenotomie, Tonsillotomie, Tonsillektomie, nach Eröffnung von Peritonsillar-, Tonsillar- und Retropharyngealabscessen und nach endolaryngealen Operationen. Trotz der unangenehmen Folgen einer Nasentamponade ist Koenigstein dennoch dafür, eine solche nach jeder Operation in der Nase auszuführen. Nur bei Nebenhöhleneiterung ist die Tamponade der Nase zu unterlassen. Die hinteren Enden der unteren Nasenmuscheln sind zur Vermeidung von Blutung mit einer kalten Schlinge zu fassen, durch 2 Minuten einzuschnüren und dann abzutragen. Zur Entstehung einer Nachblutung tragen bei Allgemeinzuständen, wie Hämophilie, Herz-, Gefäß-, Nierenerkrankungen, entzündliche Zustände in der Nachbarschaft (akute

Digitized by Google
Original from UNIVERSITY OF CALIFORNIA
Generated on 2019-10-24 15:41 GMT / http://hdl.handle.net/2027/uc1.b3252765
Public Domain in the United States, Google-digitized / http://www.hathitrust.org/access_use#pd-us-google

Otitis), Menstruation, Gravidität, abnormer Verlauf eines Blutgefäßes, Nebenverletzungen und die Benützung von Adrenalin. Koenigstein hat nach Tonsillotomie 2-, nach Tonsillektomie 4mal schwere Nachblutungen gesehen.

Auf Grund eigener und fremder Erfahrungen kommt Verf. zu folgenden Schlußfolgerungen:

1. Jeder operative Eingriff in Nase, Rachen und Kehlkopf soll nur in einem Spital unter geschulter Assistenz, nicht aber ambulatorisch ausgeführt werden.

2. Tonsillektomie gehört zu den chirurgischen Eingriffen, die unbedingt nur klinisch ausgeführt werden dürfen.

3. Wenn man zu einer endolaryngealen Operation schreitet, muß man immer die notwendige Hilfe und die erforderlichen Instrumente zur eventuellen Tracheotomie in Bereitschaft haben.

4. Die besten Mittel zur Hämostase in der Rhino-Laryngologie sind die alten, von der Chirurgie empfohlenen: Kompression, Naht und Ligatur.

Spira.

Dysphagie als Frühsymptom einer Dilatation der linken Vorkammer. Von Pulawski. (Gazeta Lekarska. 1915. Nr. 8.)

In einem vom Verf. beobachteten Fall von Dysphagie beim Schlingen von Flüssigkeiten ergab die Untersuchung erweiterte Herzdämpfung und ein schwaches systolisches Geräusch über der Aorta. Die Durchleuchtung ergab Erweiterung besonders der linken Vorkammer. Wahrscheinlich hat Pat. einen lokalen Prozeß an den Aortenklappen durchgemacht, welcher eine Stenose des Ostiums und eine Hypertrophie des Herzens und besonders der linken Vorkammer zur Folge hatte. Da letztere dem Oesophagus in der Ausdehnung von 5—6 *cm* anliegt, ist das Zustandekommen einer Kompression desselben durch die Vorkammer leicht verständlich, was insbesondere bei empfindlichen und nervösen Personen dysphagische Beschwerden auslösen kann. Ob hier die bloße Kompression des Oesophagus oder auch eine Kompression und unbedeutende Lähmung des Recurrens eine Rolle spielt, läßt sich schwer entscheiden. Spira.

Erschwertes Schlingen von Flüssigkeiten als Frühsymptom einer Dilatation des Aortenbogens. Von Janowski (Warschau). (Gazeta Lekarska. 1915. Nr. 7, 8.)

Durch einen längere Zeit genau beobachteten Fall wurde Verf. auf das Symptom des erschwerten Schlingens von Flüssigkeiten bei Erweiterung des Aortenbogens aufmerksam gemacht, das er dann später öfter beobachtete. Gestützt auf röntgenologische Untersuchungen von Skabowski gibt Janowski folgende Erklärung dieser Erscheinung: Beim normalen Schlingakt gelangt der Mundinhalt auf einmal in den Oesophagus bis zur Höhe des Aortenbogens und von hier nach einem äußerst kurzen

Digitized by Google
Original from UNIVERSITY OF CALIFORNIA
Generated on 2019-10-24 15:41 GMT / http://hdl.handle.net/2027/uc1.b3252765
Public Domain in the United States, Google-digitized / http://www.hathitrust.org/access_use#pd-us-google

Aufenthalt in die Cardia. Bei einem mechanischen Hindernis in der Speiseröhre beginnen unmittelbar über der verschluckten Masse peristaltische Bewegungen des Oesophagus, welche feste Speisen fest umfassen und hinunterdrängen, bei flüssigen Speisen weniger kräftig und zweckmäßig sind, so daß nur ein Teil der Flüssigkeit nach unten gestoßen, ein anderer Teil aber nach oben regurgitiert und durch Mund und Nase ausgeworfen wird. Merkwürdig erscheint, daß schon eine geringe Verdichtung der Speisen hinreicht, lebhaftere Kontraktion des Oesophagus auszulösen und die regurgitierende Bewegung hintanzuhalten. — Bei weiteren systematischen Untersuchungen wird man mit Hilfe der Röntgenographie feststellen können, ob und was für ein Verhältnis zwischen der Häufigkeit dieses Symptoms einerseits und in der Form der Erweiterung des Aortenbogens, eventuell auch unbedeutenden Paresen der Recurrensnerven andrerseits besteht.

Spira.

Zur Kenntnis des Carcinoma cylindromatodes der Orbitalgegend. Von Charles Barbezat. Aus dem pathologisch-anatomischen Institut der Universität Basel. (Virchows Arch. 1917. 223. H. 2/3.)

Verf. beschreibt zuerst einen Tumor des Kopfes, der die obere rechte Gesichtshälfte sowie die vordere rechte Schädelgrube einer 31jährigen Pat. einnahm, nachdem er zunächst klinisch die Symptome einer Orbitalgeschwulst gemacht hatte. Der etwas lappig gebaute Tumor besitzt eine grobhöckerige Oberfläche und ist durch eine bindegewebige Kapsel meist scharf begrenzt. Er besteht im wesentlichen aus soliden, netzartig verbundenen Zellsträngen und besitzt daneben alveolär gebaute Partien. Zwischen den Zellsträngen und den Alveolen findet sich fibrilläres Bindegewebe mit teils spärlich, meist sehr reichlich stark erweiterten Blutcapillaren. An vielen Stellen, besonders in den zentralen Gegenden der Neubildung, ist das Stroma sehr kernarm, aus spärlichen Fibrillen und reichlich homogenen Massen zusammengesetzt. Die Alveolen sind ebenfalls mit homogenen Massen angefüllt. Die letzteren geben stets die Farbenreaktion des epithelialen Kolloids; die homogenen Substanzen des Stromas dagegen geben bald die Reaktion der epithelialen, bald die des interstitiellen Kolloids. Eine im Großhirn gefundene Tumormetastase ist in ihrem Bau mit dem Haupttumor vollkommen identisch.

Bei einem Vergleich dieser Neubildung mit fünf kleineren Speicheldrüsentumoren der Mundhöhle und der Unterkiefergegend ergibt sich, daß jene kleineren Fälle zwar ähnlich gebaut sind wie der erste Tumor, daß aber bei ihnen die Unterscheidung von epithelialem und interstitiellem Kolloid für die Farbreaktion überall durchführbar ist.

Sämtliche beschriebenen Neubildungen sind aus Abkömmlingen von Epithelzellen aufgebaut; daran lassen Form und Anordnung der Zellen an keiner Stelle zweifeln.

Generated on 2019-10-24 15:41 GMT / http://hdl.handle.net/2027/uc1.b3252765
Public Domain in the United States, Google-digitized / http://www.hathitrust.org/access_use#pd-us-google
Digitized by Google
Original from UNIVERSITY OF CALIFORNIA

Als Ausgangspunkt der Geschwulst der Orbitalgegend kann die Tränendrüse ausgeschlossen werden. Auch ist die Entstehung solcher Tumoren aus der Tränendrüse für keinen einzigen Fall bewiesen worden, von dem nähere Angaben erhalten werden konnten. Mit größter Wahrscheinlichkeit ging die Neubildung in dem in Rede stehenden Falle von den Nebenhöhlen der Nase aus. Dafür sprechen außer klinischen Daten die weitgehenden Analogien zwischen dem Stroma der Nasen- und Nebenhöhlenschleimhaut einerseits und dem Stroma der genannten Geschwulst andrerseits. M. Lubowski, Berlin-Wilmersdorf.

II. Nasenrachenraum, Pharynx und Mundhöhle.

Über ein Hämato-Lymphangiom des Halses und der Zunge. Von W. Frieboes. Aus der Universitätshautklinik zu Rostock. (Dermatol. Zschr. 1917. 24. H. 3.)

Bei einem 17jährigen jungen Mädchen war neben einer kongenitalen, aus meist gruppiert stehenden Lymph- und Blutbläschen bestehenden Affektion der Zunge noch an der rechten Halsseite, dicht unter dem Unterkiefer, eine ebenfalls kongenitale, etwa gänseeigroße, prall elastische, in geringem Grade kompressible, subcutan gelegene Geschwulst vorhanden.

Die histologische Untersuchung ergab einen einheitlichen Aufbau der räumlich getrennten Affektion, nämlich ein schwammartig aufgebautes Gerüst von Bindegewebe. Größere Cysten fehlten. Die an der Zunge sichtbaren Bläschen bestanden in cystenartigen Erweiterungen von Lymph- resp. Blutgefäßen, deren Kommunikation mit den zugehörigen Lymph- resp. Blutgefäßen sich erweisen ließ.

Während der Zungentumor mehr diffus reichliche lymphoide Zellen und sehr reichlich Plasmazellen (diese auch hier häufiger in größeren Haufen und breiten Strängen) aufwies, war der Halstumor durch massenhafte lymphknötchenartige Anhäufungen von Lymphzellen und enorme Mengen haufenweise liegender Plasmazellen charakterisiert.

Die in Frage stehende Affektion ist als Hämato-Lymphangiom anzusprechen.

Auch in den mit dem Fall histologisch übereinstimmenden Fällen der Literatur dürfte es sich sicher um eine Kombination von Hämangiom mit Lymphangiom gehandelt haben, da in keinem Falle der Nachweis der Kommunikation beider Gefäßsysteme erbracht worden ist.

M. Lubowski, Berlin-Wilmersdorf.

III. Larynx.

Zwei weitere Kehlkopfschußverletzungen. Von Dr. Bleyl (Nordhausen). (Zschr. f. Ohrhlk. 74. H. 2.)

Verf. berichtet: 1. Über einen Durchschuß des Kehlkopfes durch ein Infanteriegeschoß, welches am hinteren Rand des linken Schildknorpels in mittlerer Höhe desselben eindrang, ihn in schräger Richtung nach abwärts

Digitized by Google
Original from UNIVERSITY OF CALIFORNIA
Generated on 2019-10-24 15:41 GMT / http://hdl.handle.net/2027/uc1.b3252765
Public Domain in the United States, Google-digitized / http://www.hathitrust.org/access_use#pd-us-google

durchschlug und am vorderen Rand des rechten Sternocleidomastoideus zunächst wieder austrat mit schwerer Verletzung der Stimmbandregion.

Im 2. Falle war ein Granatsplitter vom rechten Schildknorpelrande aus in den Kehlkopf gedrungen, im Bereiche des linken Stimmbandes stecken geblieben, dessen vorderer Teil anscheinend durch die Verwundung zerstört wurde; auch das linke Taschenband erlitt eine Verletzung.

Ernst Urbantschitsch.

Taschenbandsprecher. Von Dr. O. G. Kessel, Stabsarzt d. L. (Zschr f. Ohrhlk. 74. H. 2.)

Der Autor sucht die Erklärung, wieso es zu der übermäßigen Inanspruchnahme der Taschenbänder kommt, darin, daß die Soldaten (auch Ausrufer und Jahrmarktschreier) bei einer akuten Laryngitis weiteren Schädlichkeiten ausgesetzt sind (Rauchen, lautes Sprechen etc.) und sich nunmehr mit den Taschenbändern behelfen.

Die Heilung von diesem Zustande gelang in der überwiegenden Mehrzahl der Fälle schnell und leicht durch einfache Sprechübungen.

Ernst Urbantschitsch.

IV. Trachea, Bronchien, Oesophagus.

Aus der Klinik der Trachealstenosen. Von Z. Srebrny (Warschau). (Medycyna i Kronika Lekarska. 1915. Nr. 43, 44, 45, 46, 47.)

Auf Grund angeführter Beobachtungen bespricht Verf. verschiedene Bilder der im Titel angeführten Krankheit. Oft wiederkehrende, objektiv mit Hyperämie der Larynx- und Trachealschleimhaut und ohne subjektive Reizerscheinungen verlaufende Heiserkeit weist auf eine Kompression der Trachea durch eine erweiterte Aorta oder einen Mediastinaltumor hin und erfordert eine Behandlung des Zirkulationsapparates. In einem Falle von Stenose der Trachea bestand ein schreiender, croupähnlicher, aber viel durchdringenderer Husten als einziges Symptom einer Carotiserweiterung. Der Husten kam in diesem Fall, nach Verf., zustande durch das Reiben der die verengte Stelle passierenden Luft an der Trachealwand. An der Hand eines dritten ausführlich mitgeteilten Falles werden Diagnose und Therapie einer durch Vergrößerung der Thymusdrüse verursachten Stenose besprochen. Von den intratrachealen Stenosen ist bei Granulomen nach Tracheotomie oder nach ulcerösen Prozessen das geeignetste Vorgehen die direkte intratracheale Abtragung, am besten in der Schwebelaryngoskopie, da jede frische Tracheotomie oder Einlage einer Kanüle zu neuerlicher Wucherung von Granulationen Anlaß geben kann. Die Erfahrung des Verf. lehrt ferner, daß eine sichere irrtumsfreie Erkennung einer Trachealkrankheit nur bei direkter Untersuchung mit Hilfe der Tracheoscopia superior möglich ist. Schließlich folgt die interessante Krankengeschichte eines

Digitized by Google
Original from UNIVERSITY OF CALIFORNIA
Generated on 2019-10-24 15:41 GMT / http://hdl.handle.net/2027/uc1.b3252765
Public Domain in the United States, Google-digitized / http://www.hathitrust.org/access_use#pd-us-google

Falles, in welchem es bei einer infolge eines ausgedehnten septischen Infiltrates an der Seite des Halses sehr erschwerten Tracheotomie nach Scharlach zur Bildung einer Oesophago-Trachealfistel und in der Folge zu einem Prolaps der Oesophaguswand in das Tracheallumen und zu Erscheinungen einer Trachealstenose gekommen ist. Die Heilung konnte herbeigeführt werden nach Eröffnung der Trachea, Erweiterung der hinteren Trachea- und der vorderen Oesophaguswunde, Auffrischung ihrer Ränder und gesonderte Vernähung derselben.

Auf Grund dieser Beobachtung führt Verf. aus, daß, wo das Zurückfließen genossener flüssiger Speisen durch die Tracheotomiekanüle eine längere Zeit anhält, eine Verletzung der hinteren Tracheal- und der anliegenden Oesophaguswand während der vorausgegangenen Tracheotomie angenommen werden kann, was eine längere Sondenernährung erforderlich macht. Wenn in einem solchen Fall bei der wegen Unmöglichkeit zu dekanülieren vorgenommenen Untersuchung der Trachea an der hinteren Wand derselben eine Geschwulst sich zeigt, ohne daß blutiges Sekret expektoriert wird, dann muß eine Inkarzeration der vorderen Oesophaguswand zwischen den Rändern einer Wunde der hinteren Trachealwand angenommen werden. Fälle von Oesophago-Trachealfistel, die auf Grund einer heilbaren Krankheit entstanden sind und längere Zeit nicht zur Heilung kommen, qualifizieren sich zu einer plastischen Operation, eventuell erforderlichenfalls mit Resektion des Sternums. Spira.

Generated on 2019-10-24 15:41 GMT / http://hdl.handle.net/2027/uc1.b3252765
Public Domain in the United States, Google-digitized / http://www.hathitrust.org/access_use#pd-us-google
Digitized by Google
Original from UNIVERSITY OF CALIFORNIA

Otologischer Teil.

Original-Artikel.

Aus dem physiologischen Institut der k. k. Universität in Wien
(Abteilung: Reg.-Rat Prof. Dr. Alois Kreidl).

Über die Unabhängigkeit der vom Nervus cochlearis und vestibularis ausgelösten Reflexbewegungen voneinander.

Von Dr **Siegfried Gatscher**, Assistent der k. k. Universitäts-Ohrenklinik in Wien.

Auf Anregung von Herrn Prof. Alois Kreidl habe ich obige Frage im Experiment untersucht. Es drängt mich, gleich an erster Stelle Herrn Prof. Kreidl für die große Liebenswürdigkeit und Bereitwilligkeit, mit der er mir bei den Versuchen zur Seite stand, herzlichst zu danken. Galt es doch, in Anlage und Methode zunächst technisch den Schwierigkeiten, die in der Sache lagen, zu begegnen, weiterhin durch genaue Beobachtung eine dem Wesen des Problems angepaßte, einwandfreie Lösung desselben zu gewinnen.

Historisch ist die anatomische Kenntnis von zwei getrennten Portionen des Acusticus weit älter als die Erkenntnis der physiologischen Funktion der beiden Nervenbestandteile. Die gesonderten Nervenbündel, die als Schneckennerv, Ramus cochlearis, und Vorhofnerv, Ramus vestibularis, bezeichnet werden, sind in dem diesbezüglichen Entstehungsgebiete ihrer Fasern den Anatomen schon lange bekannt. Ebenso geläufig ist ihnen die Art des getrennten Verlaufes der Nerven im Gehirn sowie ihre Beziehung zum Tuberculum acusticum und zu den drei Gruppen von Ganglienzellen (Kerne des Hörnerven), die als dorsaler, Deitersscher und ventraler Kern (in der Anatomie) beschrieben werden. Allerdings sind die feineren Details dieser Gehirnanatomie das Produkt einer noch nicht weit zurückreichenden Forschungserkenntnis. Man müßte die ganze Reihe jener Männer aufführen, die teils histologisch-anatomisch, teils experimentell an der Lehre von dem Aufbau der Bahnen dieser Nerven tätig waren, wollte man retrospektiv die (gerade) Richtung fixieren, die vom Anbeginn bis zum heutigen Standpunkte in dieser Frage führt. Dabei müßten allerdings auch gewisse Schwankungen in der Lehre verzeichnet werden, wodurch die Richtung dieser Lehre manchmal von der früher bezeichneten geraden Entwicklung abwich. Den getrennten Bahnen der beiden Nerven nun, die eigentlich nur im inneren Gehörgang sich räumlich nähertreten, ihre Funktion abzulauschen, war eine physiologische For-

Digitized by Google
Original from UNIVERSITY OF CALIFORNIA
Generated on 2019-10-24 15:41 GMT / http://hdl.handle.net/2027/uc1.b3252765
Public Domain in the United States, Google-digitized / http://www.hathitrust.org/access_use#pd-us-google

derung. Setzte man die Schnecke als Perzeptionsorgan des Schalles — und das wußte man bald —, so war auch die Funktion des Cochlearis, der ja aus ihr anatomisch nachweisbar hervorgeht, evident. Vorausgesetzt, daß man den vollständig getrennten anatomischen Nervenzügen auch eine ebensolche getrennte physiologische Funktion beilegte, galt es jetzt die Beteiligung des Vestibularis an der Hörfunktion auszuschließen und gleichzeitig die ihm zukommende physiologische Rolle zu ergründen. Flourens' und Purkinjes Lehren sind in dieser Frage von fundamentaler Bedeutung, fanden aber lange Zeit keine entsprechende Fortführung und Ausbildung. Noch im Jahre 1875 hatte Horbaczewski in seiner Arbeit: „Über den Nervus vestibuli (Sitzungsbericht der Akademie der Wissenschaften. 71. 1875) von anatomischer Seite auf die Wichtigkeit der Angaben Flourens' hingewiesen. Nach langer Pause bauten Goltz, Mach, Breuer, Högyes u. a. an dem begonnenen Werk weiter, bis endlich experimentell eine klare Theorie über die Vestibularisfunktion fertiggestellt war.

Aber für die Physiologie und Pathologie des Vestibularapparates beim Menschen konnte die gefundene Lehre nicht nutzbar gemacht werden, so lange es an einer Methode fehlte, die Vestibularapparate getrennt voneinander und getrennt von der Schneckenfunktion zu untersuchen und die dadurch gewonnenen Resultate unter dem Gesichtspunkte der Ergebnisse der Experimentalforschung zu bewerten. Wohl hatte man früher schon Drehversuche am Menschen (allerdings in einer anderen Absicht) angestellt und aus den dabei beobachteten Erscheinungen gewisse Schlüsse auf die Funktion des Vestibularapparates gezogen, die wirkliche Erkenntnis dieser Funktion aber, wie wir sie heute besitzen, wurde erst damit angebahnt, als man zusammen mit dieser Drehprüfung auch die kalorische und galvanische Methode der Reizung des Vestibularis anwendete. Von da ab entwickelt sich klinisch eine von vielen Forschern, Otologen, Physiologen, Neurologen wohl ausgebildete Lehre, deren Kern zunächst darin gelegen ist, daß die gesetzten Reize im Vestibularapparate angreifen und daß dieser unabhängig von dem Willen des Untersuchten auf diesen Reiz mit einem Reflex antwortet, der in der Sphäre der Augenmuskelnerven ausgelöst als rhythmisch koordinierte Bewegung beider Bulbi, der vestibuläre Nystagmus, in Erscheinung tritt. Dabei war es natürlich nicht gleichgültig und blieb der vergleichend-anatomischen und physiologischen Forschung zur Entscheidung überlassen, welche Stufe der Entwicklung diesem Apparate beim Menschen, als dem letzten Gliede in der phylogenetischen Reihe, zukomme. Je mehr sich die Klinik in das Studium dieser Funktion vertiefte, desto mehr Tatsachenmaterial häufte sich an, aus dem hervorging, daß der getrennten physiologischen Funktion der

Digitized by Google
Original from UNIVERSITY OF CALIFORNIA
Generated on 2019-10-24 15:41 GMT / http://hdl.handle.net/2027/uc1.b3252765
Public Domain in the United States, Google-digitized / http://www.hathitrust.org/access_use#pd-us-google

beiden Nerven und der ihnen zufallenden Labyrinthabschnitte auch ein differentes Verhalten gegenüber pathologischen Einflüssen entspräche, was der bereits gewonnenen Tatsache über die physiologische Verschiedenheit einen neuen Akzent brachte. Aus dieser Erkenntnis konnte die Klinik auch bei ihrem therapeutischen Handeln Nutzen ziehen, indem sie zum Beispiel bei eitrigen Prozessen, bei denen das Labyrinth schon miterkrankt ist und dadurch die Gefahr einer weiteren lebensgefährlichen Propagation des Prozesses (Meningitis) vor der Tür steht, nach dem jeweiligen Resultat der Funktionsprüfung die Art der Operation wählen kann.

Hatte die Klinik ursprünglich ihre Forschungsimpulse und Forschungsmöglichkeiten von der teils unabhängig von ihr, teils für ihre Zwecke arbeitenden Experimentalforschung erhalten, so hat sie umgekehrt wieder durch ihre Lehren Fragen aufgeworfen, deren Beantwortung für die Physiologie von Interesse ist, so daß bei diesem Austausch der Gedanken Theorie und angewandte Medizin in ihren Zielen gefördert wurden. So hat Hugo Frey in der Arbeit: „Über den Einfluß der Drehung auf die Schallokalisation" (Mschr. f. Ohrhlk. 46. 1912) ein physiologisches Thema erörtert und gefunden, daß die Untersuchten, die vor der Drehung den Schall richtig lokalisierten, nach dieser entsprechend der Drehrichtung Fehler in der Lokalisation des Schalles machten. Es handelt sich bei dieser Untersuchung, die dann allerdings weiterhin zu theoretischen Schlüssen in anderer Sphäre ausgedehnt wird, doch zunächst um die Frage des Einflusses der Funktionen der beiden Labyrinthabschnitte aufeinander. Gemessen wird dabei ein objektives Moment an einem subjektiven, der Gehörsangabe des Patienten. Die letztere hat immerhin eine etwas geringere Valenz gegenüber einem objektiven Phänomen. Die gleiche physiologische Frage nun, nämlich die nach der Abhängigkeit der beiden Labyrinthfunktionen voneinander, wurde unter den ungleich günstigeren Verhältnissen des Experimentes von uns gestellt. Hier wurde Reflexbewegung gegen Reflexbewegung, also ein objektives Moment mit einem ebensolchen verglichen. Im Experiment konnte außerdem jederzeit für das Optimum der Entstehung der Phänomene gesorgt werden, so daß dem Ergebnis der Prüfung eine große physiologische Klarheit zugesprochen werden kann.

Zwei experimentelle Arbeiten, die beide unter der Leitung von Prof. Kreidl im Wiener physiologischen Institute entstanden waren, standen als Grundlage einerseits für physiologische Tatsachen, andererseits in technischer Beziehung zur Verfügung. Kubo, der Autor der Arbeit: „Über die vom N. acusticus ausgelösten Augenbewegungen (Pflügers Arch. 114), hat in dieser die völlige Unabhängigkeit dieser Reflexbewegungen von anderen Nerven nachgewiesen. Die

Digitized by Google
Original from UNIVERSITY OF CALIFORNIA
Generated on 2019-10-24 15:41 GMT / http://hdl.handle.net/2027/uc1.b3252765
Public Domain in the United States, Google-digitized / http://www.hathitrust.org/access_use#pd-us-google

Sphäre des Vestibularis war somit für unsere Arbeit klargestellt. In der Arbeit von Kato: „Zur Physiologie der Binnenmuskeln des Ohres" (Arch. f. d. ges. Physiol. 150) war neben dem Tatsachenmaterial für die Sphäre des Cochlearis auch in bezug auf die Methode des Experimentes ein fester Stützpunkt gegeben. D. Richard hat in seiner Arbeit, die ein anderes Ziel verfolgt, auch Tatsachen gefunden, die zu dem hier behandelten Thema Beziehungen haben (D. Richard: Untersuchungen über die Frage, ob Schallreize adäquate Reize für den Vorhofsbogengangapparat sind. Zschr. f. Biol. 66).

Es war also einerseits die Reflexbahn vom Vestibularis zu den Augenmuskelnerven, andererseits die Reflexbahn vom Cochlearis zum Facialis und Trigeminus festgestellt. Die Frage war: den Ablauf dieser Reflexbewegungen nebeneinander (d. h. bei gleichzeitigem Auftreten) zu verfolgen und ihre Beziehungen zueinander zu studieren.

Versuchsanordnung und Methode.

Bisher wurden die Versuche an halbjährigen Kaninchen ausgeführt. Die Tiere wurden in Bauchlage aufgebunden und mit Äther narkotisiert. Die Narkose währte für die Zeit der Präparation, bis diejenigen Teile freigelegt waren, an denen die Beobachtungen angestellt wurden. Beim Studium der Reflexbewegungen kam es auf den Wachzustand an, weshalb die Narkose in diesem Versuchsstadium unterbrochen wurde. Allerdings hatte Kato nachgewiesen, daß unter Anwendung sehr starker Schallreize in tiefer Narkose nur eine Zuckung des Stapedius auftritt, während sie in oberflächlicher Narkose beide Muskeln zu Reflexzuckung veranlaßt. Wird bei einem tief narkotisierten Tier, bei dem sonst alle Reflexe erloschen sind, ein schriller Pfeifenton gegen das Ohr angewendet, so zeigt sich nach dem Erwachen der Tiere (alle anderen Reflexe kehren zurück), daß schon wenige Sekunden dieser Schalleinwirkung genügt hatten und genügen, um die Reflexerregbarkeit der Muskeln dauernd aufzuheben. Von letzterer, ebenfalls durch Kato erwiesenen Tatsache haben wir bei den Versuchen keinen Gebrauch gemacht.

Störend war immer die Anhäufung von Cerumen, das den ganzen Gehörgang erfüllte und bis an das Trommelfell heranreichte.

Als Schallquelle zur Auslösung der Reflexzuckungen des Stapedius und Tensor diente die auch in den Versuchen von Kato benützte schrille Pfeife (Tonhöhe zirka 4500 Schwingungen), die durch einen Luftstrom unter einem Druck von zirka 7 *mm* Quecksilber angeblasen wird. Andere Töne wurden in diesen Versuchen nicht verwendet, erstens weil mit jenem Ton ein Optimum der Zuckungen zu erzielen ist, und zweitens weil die

Digitized by Google
Original from UNIVERSITY OF CALIFORNIA
Generated on 2019-10-24 15:41 GMT / http://hdl.handle.net/2027/uc1.b3252765
Public Domain in the United States, Google-digitized / http://www.hathitrust.org/access_use#pd-us-google

Anwendung dieses Tones bei längerer Einwirkung auch die für eine Variation des Versuches notwendige Reflextaubheit herbeiführt. Durch entsprechende abwechselnde Kompression des zuführenden Gummischlauches konnte man einerseits kurze Einzelpfiffe zur Auslösung einzelner Zuckungen erzeugen, andererseits auch eine Kette von Pfiffen zustande bringen, der dann eine Kette von Zuckungen entsprach. Wirkte der Pfeifenton kontinuierlich durch kurze Zeit ein, so kam es zu einem Tetanus der Zuckungen. Nach Aufhören des Reizes gingen Stapes und Tensor in die Ruhelage zurück, während man bei der Zuckungskette (auch bei ganz kurzen Intervallen zwischen Kompression und Öffnung des Schlauches) Zuckung und Ruhelage deutlich wechseln sah. Die Reflextaubheit trat dann ein, wenn der Pfeifenton in continuo durch mehrere Minuten (bei den Versuchen wechselnd lang) einwirkte.

Die Reizung des Vestibularis geschah auf kalorischem Weg, und zwar mit einer Modifikation, die sich an den Apparat anlehnt, den Struycken in seiner Arbeit: Ein einfacher Labyrinthkühler (Zschr. f. Orhlk. etc. 68. 1913) angewendet hat. Ich benütze als kalorischen Reiz einen Spray von Äthylchlorid, der, wie aus seiner Verwendung zur Anästhesierung bekannt ist, eine intensive Abkühlung (Vereisung) des von ihm getroffenen Gewebes bewirkt. In den Experimenten zum Studium der Reflexe wurde nur die Abkühlung mit Chloräthylspray als vestibulärer Reiz verwendet. Es wurde natürlich bei dieser Gelegenheit dem vestibulären Phänomen die Aufmerksamkeit zugewendet und bei den einzelnen Versuchen manches Detail beobachtet und notiert, das unmittelbar mit dem Arbeitsziel nichts zu tun hatte und das gelegentlich der projektierten Publikation noch zur Sprache gebracht werden wird.

Von Zeitmessungen haben wir vollständig Abstand genommen. Was diese anbelangt, so hat Kato in seiner Arbeit diese Verhältnisse so genau durchstudiert, daß diese Frage als gelöst betrachtet werden kann. Außerdem stand uns aber unter den gegenwärtigen Verhältnissen nur ein beschränktes Tiermaterial zur Verfügung, das auch wieder unter möglichst ökonomischer Ausnützung der Zeit verwendet werden mußte.

Ich gehe jetzt zur Mitteilung der Versuche über.

Versuche.

1. Versuch am 24. V. 1917, 1/25 Uhr p. m., 1/2jähriges schwarzes Kaninchen.

In Äthernarkose wird zunächst die linke Ohrmuschel zum Teil abgelöst. Im Gehörgang ist reichlich Cerumen, das bis an das Trommelfell heranreicht In diesen wird nach Entfernung des Cerumens ein Wattebäuschchen eingelegt und auf dieses der Chloräthylspray dirigiert. Nach einer Minute tritt horizontaler

Digitized by Google
Original from UNIVERSITY OF CALIFORNIA
Generated on 2019-10-24 15:41 GMT / http://hdl.handle.net/2027/uc1.b3252765
Public Domain in the United States, Google-digitized / http://www.hathitrust.org/access_use#pd-us-google

Nystagmus auf. Nach Abklingen desselben wird die Watte entfernt und der Spray gegen das Lumen des Gehörganges gerichtet: Es tritt nach 20 Sekunden Nystagmus derselben Form auf.

Sodann wird der knorpelige Gehörgang und ein Teil des knöchernen reseziert und das Trommelfell freigelegt Durch Facialisläsion, wobei Nystagmus auftritt, wird das Tier unruhig, weshalb wieder Narkose eingeleitet wird. Es wird weiterhin der Amboß entfernt. Tensorsehne und Stapesköpfchen liegen frei.

Kurze Pfiffe gegen das r e c h t e Ohr ergeben an dem freiliegenden Tensor und Stapes keine Zuckungen, was anscheinend auf die große Menge von Cerumen im rechten Gehörgang zurückzuführen ist.

Unter fortdauernder Narkose wird hierauf das r e c h t e O h r präpariert: Ablösung der Ohrmuschel, Resektion des Gehörgangs, Freilegung des Trommelfells. (Die bis jetzt an beiden Ohren geschaffenen anatomischen Verhältnisse bleiben bis zum Ende des Versuches unverändert.)

Kurze Pfiffe gegen das r e c h t e Ohr geben auch jetzt keine Tensorzuckung. Obwohl die Narkose nicht tief ist, da rechts Cornealreflex besteht, muß doch sie als die Ursache der Unerregbarkeit angenommen werden. Nach einer Pause, während welcher das Tier erwacht, wird wieder mit kurzen Pfiffen geprüft, die vom l i n k e n Ohr aus jetzt zweimal sichere Zuckung ergeben; ebenso kommt es bei Pfiffen gegen das rechte Ohr zu Zuckungen, doch wird die Reaktion durch Hineinfließen von Blut behindert.

Dazwischen aber wird der Chloräthylspray gegen das rechte Trommelfell gerichtet. Die Abkühlung erzeugt nach 40 Sekunden einen zuerst langsamen, dann aber immer deutlicher werdenden Nystagmus. W ä h r e n d d e r N y s t a g m u s s c h l ä g t, k a n n m a n n u n d u r c h k u r z e P f i f f e v o n l i n k s u n d r e c h t s a m l i n k e n O h r R e f l e x z u c k u n g e n d e s T e n s o r (es wurde in diesem Versuch nur der Tensor unter einer schwachen Vergrößerungsbrille und unter der Lupe beobachtet) a u s l ö s e n. Wirkt der Pfiff am linken (beobachteten) Ohr, so ist die Zuckung stärker als beim Pfiff von der rechten Seite her.

5 Uhr 30 Min: Anhaltendes Pfeifen gegen das rechte Ohr.

5 Uhr 33 Min: Kurze Pfiffe gegen rechts ergeben links Zuckung.

5 Uhr 39 Min: Kurze Pfiffe gegen rechts ergeben links keine Zuckung, bei einer späteren Prüfung aber tritt wieder Zuckung auf. Ebenso bei Anwendung des Pfiffes von der linken Seite

Hierauf wird der anhaltende Pfeifenton durch 5 Minuten auf der linken Seite angewendet. Während des Pfeifens tritt Nystagmus auf, der durch das Einströmen der kalten Luft aus der Pfeifenlippe (?) zustande kommt. Nach weiteren 5 Minuten Dauer der Toneinwirkung tritt weder vom rechten noch vom linken Ohr aus durch kurze Pfiffe links Zuckung auf: d a s l i n k e O h r i s t r e f l e x t a u b.

Wird jetzt die linke Paukenhöhle mit Spray beschickt, so tritt s o f o r t deutlich horizontaler Nystagmus auf. Nach Abklingen desselben ergibt Spray vom rechten Gehörgang aus angewendet nach 15 Sekunden Nystagmus derselben Form.

Digitized by Google
Original from UNIVERSITY OF CALIFORNIA
Generated on 2019-10-24 15:41 GMT / http://hdl.handle.net/2027/uc1.b3252765
Public Domain in the United States, Google-digitized / http://www.hathitrust.org/access_use#pd-us-google

Um 6 Uhr wird der Versuch beendet.

2. Versuch am 25. V. 1917, 1/25 Uhr p. m., 1/2jähriges, graues Kaninchen, Äthernarkose.

1. Stadium: Eingriffe am linken Ohr.

Am linken unverletzten Ohr, dessen Gehörgang mit Cerumen erfüllt ist, wird zuerst wieder die Spraywirkung geprüft. Der Gehörgang wird mit einem Wattepfropf verschlossen und dieser mit dem Äthylchloridstrahl beschickt. Es erfolgt nach 45 Sekunden Spraywirkung kein Nystagmus Nach Ablösung der Ohrmuschel, Durchtrennung und teilweiser Resektion des knorpeligen Gehörganges wird dessen Lumen wieder mit Watte verstopft und der Spray auf diese gerichtet. Nach 40 Sekunden erfolgen einzelne vertikale Nystagmusschläge. (Diese Hypästhesie ist anscheinend auf die Narkose zu beziehen.)

Nun wird an diesem Ohr der knorpelige Gehörgang abgetragen, der knöcherne freigelegt. Das Tromelfell fehlt. Die Schleimhaut erweist sich als blutig sukkulent. Es wird sodann ein Teil der oberen knöchernen Gehörgangswand reseziert und der Amboß extrahiert. Die Tensorsehne liegt frei, ebenso das Stapesköpfchen.

Werden jetzt kurze Pfiffe gegen die freiliegenden Mittelohrgebiete oder gegen das unverletzte rechte Ohr gerichtet, so kommt es zu Zuckungen der Tensorsehne, während eine solche am Stapes nicht zu sehen ist. Diese Reflexzuckungen werden mehrmals hervorgerufen und sodann wird der Spray gegen die linke Paukenhöhle gerichtet. Es tritt sofort Nystagmus (vertikaler und horizontaler) auf.

Während der Nystagmus schlägt, kommen durch kurze Pfiffe von rechts und links (bei diesem Ohr auch gewöhnliches Pfeifen und Schnalzen) deutlich Tensorzuckungen zustande. Dieses Phänomen wird durch mehrmalige Wiederholung des Reizes einwandfrei festgestellt.

Jetzt wird die linke Schnecke zerstört, also das linke Ohr taub gemacht. Während dieser Operation tritt heftiger Nystagmus auf. Bei Pfiffen gegen das linke und rechte Ohr Tensorzuckungen. Verstopft man aber das rechte Ohr, so kommt es zu keiner Zuckung mehr.

Wird nun gegen das linke (schneckenlose) Ohr der Spray gerichtet, so tritt Nystagmus auf, der fortbesteht während der Tensorzuckungen, die vom rechten (hörenden) Ohr durch kurze Pfiffe provoziert werden. Ebenso erzielt man vertikalen Nystagmus durch Spraywirkung gegen den Meatus acusticus internus und bei Berührung des Acusticus (? nicht zu sehen) mit dem Instrument oder einem Stückchen vereister Watte (in den beiden letzteren Momenten ist der Nystagmus oszillierend), wobei wieder Pfiffe vom rechten Ohre aus Zuckungen auslösen.

2. Stadium (linkes Ohr taub): Operation am rechten Ohr.

5 Uhr 21 Min.: In das rechte, zunächst unverletzte Ohr bzw in die Ohrmuschel wird das Pfeifchen eingelegt und dessen Ton kontinuierlich einwirken gelassen.

Kurze Pfiffe um 5 Uhr 25 Min., 5 Uhr 31 Min. und 5 Uhr 35 Min. lösen links noch deutliche Zuckung aus. 5 Uhr 38 Min. Zuckung nicht mehr deutlich. Um 5 Uhr 41 Min., also erst nach 20 Minuten (Cerumen?) sicher bei kurzen Pfiffen

Digitized by Google
Original from UNIVERSITY OF CALIFORNIA
Generated on 2019-10-24 15:41 GMT / http://hdl.handle.net/2027/uc1.b3252765
Public Domain in the United States, Google-digitized / http://www.hathitrust.org/access_use#pd-us-google

gegen rechts links keine Zuckung mehr. Es wird jetzt die rechte Ohrmuschel abgetragen, der Gehörgang durchtrennt und das Cerumen entfernt. Der gegen das rechte Trommelfell gerichtete Äthylchloridspray erzeugt nach 7 Sekunden Nystagmus. Während dieser schlägt, werden wieder kurze Pfiffe rechts angewendet, die aber keine Zuckung links auslösen.

Die weitere Fortsetzung des Versuches galt dem Studium der Wirkung des Äthylchloridspray und wird das Ergebnis bei der projektierten Publikation mitgeteilt werden.

3. Versuch am 30. V. 1917, 4 Uhr p. m., ½jähriges, schwarzes Kaninchen. Äthernarkose.

1. Stadium: Eingriffe am linken Ohr.

Die linke Ohrmuschel wird abgelöst, der knorpelige Gehörgang (Cerumen) geschlitzt und teilweise abgetragen, das Trommelfell freigelegt.

Sodann wird wieder ein Wattebäuschchen in den Gehörgang stumpf eingelegt und auf dieses Äthylchlorid aufgespritzt. Es kommt zu keinem Nystagmus. Wird nach Entfernung der Watte der Spray wieder angewendet, so treten nach 10 Sekunden einzelne vertikale Schläge auf, dann gerät der Bulbus in Deviation nach oben. Diese Form der Reflexwirkung muß auf die Narkose bezogen werden.

Die weitere Präparation wird durch konstantes Blutsickern (untere Gehörgangswand) erschwert. Schließlich wird der Stapes und der Tensor freigelegt (Amboß erhalten). Die weiteren Beobachtungen erfolgen ausschließlich unter der Westienschen binokulären Lupe. Kurze Pfiffe von links ergeben Zuckung von Stapes und Tensorsehne. (Die Stapeszuckung ist deutlicher als die des Tensor.)

Kurze Pfiffe gegen das rechte Ohr sind zunächst wirkungslos. Bei Wiederholung nach einer kleinen Pause treten die Zuckungen prompt auf kurze Pfiffe von rechts und links am Stapes und Tensor auf. Richtet man jetzt den Spray gegen das linke Ohr, so entsteht nach 10 Sekunden ein träger Nystagmus, der allmählich an Stärke und Schnelligkeit zunimmt.

Sowohl in der langsamen und trägen Phase des Nystagmus als auch in seiner lebhaften kann man durch kurze Pfiffe vom linken und rechten Ohr aus Zuckungen am Stapes und Tensor herbeiführen, wobei die Stapeszuckungen lebhafter sind als die des Tensor.

2. Stadium: Eingriffe am rechten Ohr.

5 Uhr 10 Min.: Die rechte Ohrmuschel wird abgelöst, der Gehörgang (in demselben Cerumen) geschlitzt und teilweise reseziert. Weiterhin wird die Gehörknöchelchenkette freigelegt. Man sieht deutlich die unverletzte Chorda tympani. Während der Präparation (Facialisreizung?) ist Nystagmus aufgetreten.

Kurze Pfiffe vom linken und rechten Ohr aus ergeben Zuckungen des Stapes und des Tensor, die bei den gegen das linke Ohr gerichteten Pfiffen stärker sind. Bei letzteren Pfiffen wird auch der bestehende Nystagmus stärker, offenbar unter dem Einflusse des kalten Luftstromes aus dem Pfeifchen.

Wird jetzt der Äthylchloridspray gegen das rechte Ohr gerichtet, so sistiert der Nystagmus. Dabei kann man wieder die Zuckungen des Stapes und Tensor durch kurze Pfiffe vor beiden Ohren auslösen. Bei den Pfiffen vor dem

Generated on 2019-10-24 15:41 GMT / http://hdl.handle.net/2027/uc1.b3252765
Public Domain in the United States, Google-digitized / http://www.hathitrust.org/access_use#pd-us-google
Digitized by Google
Original from UNIVERSITY OF CALIFORNIA

linken Ohr (durch den Luftstrom wie oben) tritt Nystagmus von folgender Form auf: Rechts horizontal nach rückwärts, links horizontal nach vorne. Dieser Nystagmus sistiert auf Spray gegen das rechte Ohr. Wird nach einer Pause der Äthylchloridstrahl wieder gegen das rechte Ohr gerichtet, so kommt es zu Nystagmus, der in umgekehrter Richtung wie der früher vom linken Ohr ausgelöste schlägt.

Wird nun nach Abklingen dieses Nystagmus der oben beschriebene wieder durch den Luftstrom hervorgerufen, so kann man diesen jetzt einerseits durch Spray gegen das rechte Ohr zum Stillstand bringen, andererseits aber durch Spray gegen das linke Ohr in derselben Form wieder hervorrufen. (Die Aufzeichnung dieser typischen Nystagmusqualitäten hat zunächst mit diesem Thema nichts zu tun, wird hier nur beiläufig erwähnt und soll in einer anderen Arbeit, wie bereits bemerkt, noch eingehender besprochen werden.)

Gleichgültig, welche Form des Nystagmus bestand, ob er durch Reizung vom linken oder rechten Ohr her aufgetreten war, immer konnte man, während er auftrat, durch kurze Pfiffe von beiden Ohren aus Zuckungen des Stapes und Tensor auslösen. Während dieser Zuckungen blieb der Amboß anscheinend in Ruhe, die Chorda tympani aber wurde immer deutlich gezerrt

Diese Nystagmuserscheinungen und Zuckungen wurden durch wiederholte Reizungen im weiteren Verlaufe des Versuches in ihrem Verhältnis zueinander als konstant und typisch festgestellt

Wenn man rasch aufeinanderfolgende Pfiffe gegen das linke Ohr wirken ließ, so kam es zu einer Kette von Zuckungen am rechten, deren einzelne Zuckungen den einzelnen Typen entsprach. Der dabei auftretende Nystagmus (Luftstrom wie oben) wurde dann wieder durch Spray von rechts kupiert, trat aber bei Spray von links wieder in derselben Form auf.

Ließ man den Pfeifenton kontinuierlich durch einige Sekunden einwirken, so konnte man am rechten Ohr einen Tetanus des Stapes beobachten, d. h. der Stapes, dessen Einzelzuckung in einem Einwärtsrücken gegen das Labyrinth besteht, verharrt in dieser Stellung und kehrt nach Aufhören des Reizes in die Ruhelage zurück. Auch während dieses Tetanus konnte man durch Spray von rechts eine Nystagmuswirkung erzielen.

Auch dieses Phänomen wurde im Versuch mehrere Male hervorgerufen und sein konstantes und typisches Auftreten festgestellt.

Bei den Zuckungsketten und beim Tetanus war ebenfalls deutlich die Zerrung der Chorda tympani zu beobachten.

Die Fortsetzung dieses Versuches war wieder für das Studium der Spraywirkung bestimmt.

Zusammenfassung.

Die von Kato ermittelte, in den angeführten Versuchen angewendete Methode zur Erzeugung von Reflexbewegungen an den Binnenmuskeln

Digitized by Google
Original from UNIVERSITY OF CALIFORNIA
Generated on 2019-10-24 15:41 GMT / http://hdl.handle.net/2027/uc1.b3252765
Public Domain in the United States, Google-digitized / http://www.hathitrust.org/access_use#pd-us-google

des Ohres durch akustische Reizung ergibt bei einzelnen kurzen Pfiffen sowohl direkt als indirekt vom anderen Ohre aus eine Zuckung sowohl des Stapes, die als Reflex auf der Bahn des Facialis zustande kommt, als auch eine des Tensor tympani, die auf der Bahn des Trigeminus abläuft. Vorausgesetzt ist, daß die akustische Sphäre beider Ohren ungestört ist. Einer raschen Aufeinanderfolge kurzer Pfiffe entspricht eine Zuckungskette, deren Kurve an die Phasen der Reizquelle gebunden ist. Auf einen kontinuierlich durch kurze Zeit (Sekunden) einwirkenden Pfeifenton antworten die Muskeln mit einem Tetanus. Auch für diese Reflexerscheinungen ist, wenn sie direkt und indirekt eintreten sollen, eine intakte akustische Sphäre beiderseits notwendig. Wirkt der Ton anhaltend durch (in den einzelnen Fällen verschieden lang notwendige) längere Zeit, so wird das betroffene Ohr reflextaub, d. h. die früher beschriebenen Reize führen von diesem Ohre aus zu keinem Resultat im Sinne einer Reflexbewegung der Binnenmuskeln dieses oder des anderen Ohres. Wird ein Ohr durch Zerstörung der Schnecke taub gemacht, so können von diesem Ohr aus auch keine Reize mehr einwirken, die sonst zu einer Reflexbewegung seiner Binnenmuskeln oder der der anderen Seite führen.

Durch die Arbeit Kubos ist festgestellt, daß die durch Reizung des Vestibularis auf der Bahn der Augenmuskelnerven zustande kommende reflektorische Bulbusbewegung, der vestibuläre Nystagmus, unabhängig von allen anderen sensiblen Sphären ist. Dieser Nystagmus wird durch kalorische und andere Reize ausgelöst. Als kalorischer Reiz kann auch die durch Äthylchloridspray eintretende Abkühlung verwendet werden.

Der Reflexbogen Cochlearis, Facialis einerseits, Cochlearis, Trigeminus andrerseits ist von dem Reflexbogen Vestibularis, Oculomotorius, Trochlearis, Abducens vollständig unabhängig und umgekehrt der letztere unabhängig von den beiden ersteren.

Die auf dem Wege der beiden ersten Bogen auftretenden Reflexbewegungen der Binnenmuskeln des Ohres, ob sie nun durch Reizung derselben oder der anderen Seite eintreten, sind bei ihrem Ablauf vollständig von dem Zustande des dritten Reflexbogens bzw. von den auf seiner Bahn sich abspielenden Reflexbewegungen, ebenfalls gleichgültig von welchem Ohre sie ausgelöst werden, unabhängig. Dasselbe gilt auch umgekehrt, d. h. der dritte Reflexbogen ist ebenfalls von den beiden ersten unabhängig. Da die beiden Äste des Acusticus in dem Verlaufe desselben als Stamm zusammengefaßt sind, so müssen sie dabei voneinander gut isoliert sein, da sonst diese physiologische Unabhängigkeit der Funktion nicht zustande kommen könnte.

Generated on 2019-10-24 15:41 GMT / http://hdl.handle.net/2027/uc1.b3252765
Public Domain in the United States, Google-digitized / http://www.hathitrust.org/access_use#pd-us-google
Digitized by Google
Original from UNIVERSITY OF CALIFORNIA

Aus der Ohren- und Halsklinik des Kommunehospitales in Kopenhagen (Chef: Prof. Dr. med. Holger Mygind).

Über die Sterblichkeit bei Mastoidaloperationen.

Von **G. V. Th. Borries**, Assistent der Klinik.

Außer den ernsten Komplikationen, die hier und da nach jedem größeren chirurgischen Eingriffe auftreten können — Infektion, Embolie, Narkosekomplikationen und dem, was man als „Operationsshock" bezeichnet — enthalten die gewöhnlichen Aufmeißelungen des Processus mastoideus und des Mittelohres eine Anzahl von Gefahren, die ganz speziell an diese Operationen geknüpft sind. Dies ist keineswegs merkwürdig. Man arbeitet hier unter ziemlich schwierigen anatomischen Verhältnissen, wo man sich den Weg mit Hilfe von so groben Mitteln, wie Meißel und Hammer, bahnen muß und wo man doch vermeiden soll, naheliegende und sehr wichtige Organe wie Sinus und Dura, Labyrinth und Facialiskanal zu lädieren. Und diese Schwierigkeiten nehmen fernerhin zu, wenn sich, wie es nicht selten der Fall ist, individuelle normal-anatomische Variationen geltend machen oder wenn die Ausbreitung des pathologischen Prozesses Arbeit in unmittelbarer Nähe dieser Organe erfordert, die zudem als Folge desselben pathologischen Prozesses abnorm vulnerabel sein können. Wenn hierzu das eigentümliche Verhältnis tritt, daß nach einer augenscheinlich wohlgelungenen und vollständig normal verlaufenden Mastoidaloperation in einzelnen Fällen unerwartete lebensgefährliche intracranielle Komplikationen eintreten können, wird man verstehen, daß die Gefahr, die ein solcher Eingriff in sich faßt, nicht außer Betracht gelassen werden kann, und man wird unwillkürlich dazu gezwungen, folgende Frage aufzustellen: Wie häufig und unter welchen Formen treten nach Aufmeißelung des Processus mastoideus und des Mittelohres postoperative lebensgefährliche Operationen auf und spielen sie überhaupt eine solche Rolle, daß sie auf die Indikationen für diese Operationen influieren können.

Um diese Frage zu beantworten ist ein großes Material erforderlich und da sich ein solches im Laufe der Jahre auf der Ohrenabteilung des Kommunehospitales angesammelt hat, sollen hier, als Beitrag zur Beleuchtung dieser wichtigen Probleme, die Resultate mitgeteilt werden, die aus einer genauen Durchsicht der Krankengeschichten sämtlicher Patienten, die einer Mastoidaloperation unterworfen waren, hervorgehen, und zwar seit der Errichtung der Klinik im Jahre 1905 bis und mit dem Jahre 1915.

[1]) Vortrag in der Dänischen oto-laryngologischen Ges. am 5 V. 1917.

Digitized by Google
Original from UNIVERSITY OF CALIFORNIA
Generated on 2019-10-24 15:41 GMT / http://hdl.handle.net/2027/uc1.b3252765
Public Domain in the United States, Google-digitized / http://www.hathitrust.org/access_use#pd-us-google

sowie den ersten 250 Krankengeschichten des Jahres 1916, was ungefähr die Hälfte dieses Jahrganges ausmacht. Da eine solche Abrechnung gleichzeitig eine Übersicht über die Arbeit der Klinik während des angeführten Zeitraumes sowie auch mehrere interessante statistische Aufklärungen gibt, sollen gelegentlich einzelne gleichzeitig erschienene Zahlen mitgeteilt werden, die nicht direkt das vorliegende Thema berühren, die man aber doch nicht auslassen sollte.

Im ganzen sind 1108 Mastoidaloperationen an Patienten von 2 Monaten bis 76 Jahren ausgeführt worden:

Die einfache Aufmeißelung des Processus mastoideus 592mal (davon 396 Kinder unter 15 Jahren, 105 Männer und 91 Frauen), 302 auf der rechten Seite, 290 auf der linken. In 475 Fällen beschränkte man sich auf die Aufmeißelung, wogegen in 117 Fällen weitere Eingriffe von verschiedener Art vorgenommen wurden.

Die Totalaufmeißelung des Mittelohres 369mal (153 Kinder, 117 Männer, 99 Frauen), 173 auf der rechten, 196 auf der linken Seite. In 133 dieser 369 Fälle wurden außerdem andere Eingriffe vorgenommen.

Die Resectio meato-mastoidea 8mal (2 Kinder und 6 Frauen), 4 auf der rechten und 4 auf der linken Seite.

Die Resectio processus mastoidei atypica (wesentlich Aufmeißelung bei früher operierten Patienten) 104mal (80 Kinder, 11 Männer, 13 Frauen), 48 auf der rechten und 56 auf der linken Seite. In zwei Fällen außerdem andere Eingriffe.

Die Resectio auris mediae totalis atypica (gleichfalls wesentlichst Aufmeißelung an früher operierten Patienten) 34mal (14 Kinder, 10 Männer und 10 Frauen), 18 auf der rechten und 16 auf der linken Seite. In 3 Fällen außerdem andere Eingriffe.

Die Resectio meato-mastoidea atypica wurde 1mal auf der rechten Seite bei einem Kinde vorgenommen.

Also wurden im ganzen 1108 Mastoidaloperationen vorgenommen, die in 853 Fällen nur in der Aufmeißelung selbst bestanden, wogegen in den übrigen 255 außerdem andere Eingriffe vorgenommen wurden.

Indessen wurden einige Patienten zwei oder mehrere Male entweder auf derselben oder beiden Seiten operiert, so daß die Anzahl der operierten Individuen nur 926 beträgt, nämlich 507 Kinder, 219 Männer und 200 Frauen.

Betrachten wir nun zuerst die Mortalität, dann finden wir auf sämtliche 1108 Aufmeißelungen 119 Todesfälle, also 10,7%. Daß die Sterblichkeit so groß war, beruhte darauf, daß so gut wie alle auf der Abteilung behandelten intrakraniellen Komplikationen hier enthalten sind.

Digitized by Google
Original from UNIVERSITY OF CALIFORNIA
Generated on 2019-10-24 15:41 GMT / http://hdl.handle.net/2027/uc1.b3252765
Public Domain in the United States, Google-digitized / http://www.hathitrust.org/access_use#pd-us-google

Es ist jetzt unsere Aufgabe zu untersuchen, wie viele dieser Todesfälle durch die Operation selbst verursacht wurden, also postoperative sind, indem dies Wort hier in der Bedeutung „post et propter operationem" aufgefaßt werden soll, eine Bedeutung, die, soweit mir bekannt, auch andernorts in der internationalen otologischen Literatur diesem Worte beigelegt wird. Bei dieser Statistik meldet sich indessen gleich die Schwierigkeit, daß der postoperative Charakter des Todesfalles in nicht wenigen Fällen unsicher ist, so daß eine Möglichkeit dafür besteht, daß sowohl die Operation wie die Krankheit selbst die Ursache zum letalen Verlauf in sich trägt, welche letztere also denkbarerweise im betreffenden Falle sowohl als Folge wie trotz der Operation eingetreten ist. Aus diesem Grunde kann eine Gruppe mit zweifelhaften Fällen nicht vermieden werden und die Entscheidung des Umfanges dieser Gruppe nach beiden Seiten wird zwar in einigen betreffenden Fällen auf einer Schätzung beruhen und ich bezweifle nicht, daß andere Autoren vielleicht einzelne der Fälle in einer anderen Gruppe anbringen würden als in derjenigen, worin sie hier figurieren.

Ich will kurz erwähnen, daß die Gruppe der zweifelhaften Fälle 11 Todesopfer enthält, und die Form, unter welcher denkbarerweise die Operation die Todesursache wurde, war in 2 Fällen postoperative „rätselhafte" Meningitis (die ich der Kürze halber die nach einer augenscheinlich geglückten Aufmeißelung unerwartet auftretende Leptomeningitis nennen will), in 3 Fällen Duraläsion mit nachfolgender Meningitis, in 2 Fällen Läsion der medialen Wand des Sinus, in 3 Fällen Sinusläsion [2]) und in einem Falle war möglicherweise der Operationsshock die Todesursache für ein sechs Monate altes rachitisches Kind.

Die 14 Fälle, bei denen die Operation mit überwiegender Wahrscheinlichkeit als Todesursache angesehen werden mußte, waren folgende:

I. (148/1911.) Sekundäre Infektion des Cerebellum nach Probeincision.
II. (12/1909.) Sekundäre Infektion eines Gehirnprolapses nach Probeincision.

[2]) Bei diesen 3 Fällen ist die Krankengeschichte Nr. 10/1915 (die infolge eines Druckfehlers in Prof. H Mygind s Arbeit über Sinusphlebitis in d. Nord. Zeitschr. f. Oto-rhino-laryngologie, 1, S. 466 als Nr. 415, 1915, angeführt worden ist) mitgerechnet worden, indem der postoperative Charakter der Sinusphlebitis nicht ganz sicher ist, da bereits bei der ersten Operation ausgesprochene Periphlebitis vorhanden war. Andererseits ist zwischen den sicher postoperativen Todesfällen ein Fall von Sinusläsion mit konsekutiv mortaler Sinusphlebitis (284/1909) mitgenommen, welcher von Tetens Hald in dem Arch. f. Ohrhlk. 82. S. 65 erwähnt wurde, der aber wegen eines Fehlers bei der Registrierung der Krankengeschichte in oben erwähnter Arbeit nicht zwischen Prof. Mygind s Fälle mitgekommen ist

Digitized by Google
Original from UNIVERSITY OF CALIFORNIA
Generated on 2019-10-24 15:41 GMT / http://hdl.handle.net/2027/uc1.b3252765
Public Domain in the United States, Google-digitized / http://www.hathitrust.org/access_use#pd-us-google

III. (303/1904.) Drainröhrenläsion des Lobus temporalis, indem man, durch Holmgrens Mitteilung am Kongreß in Stockholm veranlaßt, einen Drain in der Fossa cranii media einlegte (H. Mygind, Dänische otol. Ges. 3. III. 1915).

IV. (65/1915.) Einkeilung eines Knochensplitters im Temporallappen (H. Mygind, ebenda).

V. (27/1909) Operative Läsion der Dura unter einer Resect. aur. med. et int. wegen einer cholesteatomatösen Otitis bei einem $1^1/_2$jährigen Kind, das Symptome von Labyrinthdestruktion und Facialisparese aufwies.

VI. (284/1909.) Operative Läsion des Sinus mit postoperativer Sinusphlebitis (Tetens Haldt, Arch. f. Ohrhlk. 82 S. 65).

VII. (105/1906) Eigentümlicher Fall von postoperativer Sinusphlebitis nach einer gewöhnlichen Totalaufmeißelung à froid, bei welcher der Sinus nicht bloßgelegt wurde (Jörgen Möller, Arch. f. Ohrhlk. 75. S 55).

VIII. und IX. (13/1909 und 107/1909) waren beide typische postoperative Labyrinthitiden mit konsekutiver Meningitis bei Patienten, wo vor der Totalaufmeißelung vielleicht leichte Labyrinthirritation bestand, wo aber sowohl der akustische wie der statische Teil des Labyrinthes reagierte (Tetens Haldt, Arch. f. Ohrhlk. 82. S. 51 und 53).

X. und XI. (98/1907 und 102/1906) muß zu den „rätselhaften" postoperativen Meningitiden nach Totalaufmeißelung gerechnet werden (98/1907: Jörgen Möller, Arch. f. Ohrhlk. 77. S. 142) und bei

XII. (269/1912) handelte es sich um die gleiche Komplikation nach einfacher Aufmeißelung.

XIII. und XIV. (431/1912 und 50/1915) starben an postoperativem Erysipelas.

Sehen wir von den zweifelhaften Fällen ab, haben wir also bei einem Material von 926 Patienten 14 postoperative Todesfälle, d. h. 1,5%. Richtiger wird es doch wohl sein, nach der Anzahl der Operationen zu rechnen und man erhält dann — da ein jeder dieser 14 nur 1mal operiert wurde — 14 Todesfälle auf 1108 Mastoidaloperationen, was 1,3% ausmacht.

Betrachtet man jetzt näher, welche Rolle diese Zahl in bezug auf die Beurteilung der Gefahren bei Mastoidaloperationen spielt, muß man indessen in Betracht ziehen, daß einige dieser Todesfälle Fälle mit schwieriger Diagnose, ausgebreitete Prozesse oder besondere Komplikationen betrafen, so daß es sich entweder um Patienten mit von vorneherein sehr schlechter Prognose handelte oder um so ganz besondere Verhältnisse, daß diese dem Falle eine ganz isolierte Stellung geben. Von Interesse ist es dagegen zu wissen, wie viele postoperative Todesfälle — mit oder ohne technisches Mißgeschick — bei Patienten vorgefallen sind, bei denen man vorweg keine Ursache hatte zu meinen, daß die vorgeschlagene Mastoidaloperation mit einem besonderen Risiko verbunden war. Man erhält dann 10 Todesfälle auf 1108 Operationen, nämlich einen wegen Duraläsion bei Labyrinthaufmeißelung, einen durch Sinusläsion bei einfacher Auf-

Digitized by Google
Original from UNIVERSITY OF CALIFORNIA
Generated on 2019-10-24 15:41 GMT / http://hdl.handle.net/2027/uc1.b3252765
Public Domain in the United States, Google-digitized / http://www.hathitrust.org/access_use#pd-us-google

meißelung, zwei typische postoperative labyrinthogene Meningitiden nach Totalaufmeißelung, drei postoperative „rätselhafte" Meningitiden (2 nach Total-, 1 nach einfacher Aufmeißelung), eine „rätselhafte" postoperative Sinusphlebitis nach Totalaufmeißelung und endlich zwei Fälle von postoperativem Erysipelas, beide nach einfacher Aufmeißelung. Nach diesem hat die operative Mortalität in oben angeführter Bedeutung 0,9% betragen.

Diese Zahl gibt aber noch keinen vollständigen Ausdruck für die Gefahr bei den gewöhnlichen Mastoidaloperationen, da diese ja nur teilweise Ausdruck in der Sterblichkeit findet. Einen befriedigenden Ausdruck erhält man erst, wenn die Sterblichkeitszahl mit der Zahl der Fälle ergänzt wird, in denen als Folge der Operation gefährliche Komplikationen eintraten, der Patient sich aber trotzdem erholte.

Es würde natürlich sein, diese Frage mit einer Abrechnung der Häufigkeit und der Gefahr bei den verschiedenen operativen Läsionen in diesem Material zu verknüpfen.

Ich will kurz erwähnen, daß unter 47 Fällen von Sinusläsion (welche Zahl nicht groß ist im Vergleiche mit der Calhonns, der bei 400 Aufmeißelungen 30, übrigens alle gut verlaufende, Sinusläsionen hatte) — abgerechnet 6 unsichere Fälle, darunter den kürzlich erwähnten 10/1915 — nur einer vorhanden war, wo die Läsion wahrscheinlich Ursache zu ernsten Komplikationen gab, nämlich der schon besprochene Fall 284/1909, der letal endete. In keinem Falle kam dagegen Verblutung oder Luftembolie vor, gleichwie auch keine sicheren Fälle von Sinusphlebitis nach einer einfachen Freilegung des Sinus (welche 528mal [3]) vorkam) aufzuzeichnen war. Punktur des Sinus konnte auch in keinem Falle als Ursache zur Sinusphlebitis nachgewiesen werden und mit Rücksicht auf Läsionen der medialen Wand meine ich, daß diese am besten unter den Duraläsionen aufgeführt werden

Die Duraläsionen. Von 4 solchen accidentellen Läsionen von medialer Sinuswand verlief 1 ohne Komplikationen, 2 waren vielleicht Todesursache und in einem (geheilten) Falle trat ein Gehirnprolaps auf. Von 6 Läsionen der Dura cerebelli verliefen 3 ohne Folgen, während 3 einen subduralen Abceß mit sich führten, der in einem Falle geheilt wurde, in den zwei anderen aber tödlich verlief; die Läsion war jedoch wahrscheinlich nur in dem einen dieser zwei Fälle die Todesursache, indem der andere einer Meningitis erlag, deren postoperative Entstehung ziemlich unsicher war.

Zwei accidentelle Läsionen des lateralen Bogengangs verliefen ohne Folgen und von geheilten postoperativen „rätselhaften" Meningitiden kam ein Fall vor.

Zählt man also die hier genannten 3 Fälle mit, bei denen ernste, aber nicht tödliche postoperative Komplikationen (also ein Fall von Pro-

[3]) Die 4 Fälle von postoperativer Sinusphlebitis ohne Sinusläsion, die von H. Mygind in oben erwähnter Arbeit genannt werden, habe ich zu den zweifelhaften gerechnet, da eine andere Erklärung nicht ausgeschlossen werden konnte.

Digitized by Google
Original from UNIVERSITY OF CALIFORNIA
Generated on 2019-10-24 15:41 GMT / http://hdl.handle.net/2027/uc1.b3252765
Public Domain in the United States, Google-digitized / http://www.hathitrust.org/access_use#pd-us-google

lapsus cerebri nach Läsion der medialen Wand des Sinus unter einer Totalaufmeißelung, ein subduraler Absceß nach Läsion der Dura cerebelli und eine postoperative labyrinthogene Meningitis nach einer einfachen atypischen Aufmeißelung) auftraten — samt einem Falle von geheiltem postoperativem Erysipelas — erhält man 4 Fälle von lebensgefährlichen, aber gut verlaufenden postoperativen Komplikationen.

Rechnet man diese 4 Fälle mit den oben genannten 10 Fällen zusammen, erhält man 14 Fälle von unerwarteten lebensgefährlichen Komplikationen nach mastoidalen Operationen, d. h. 1,26%.

Man sieht also, daß, welche Ausrechnungsmethode man auch gebraucht, so bewegt sich das Sterblichkeits- beziehungsweise Gefahrenprozent nahe um 1% herum.

Man könnte sich jetzt versucht fühlen zu fragen: Ist die Gefahr für unerwartete lebensgefährliche postoperative Komplikation am größten bei einfacher Aufmeißelung oder bei der Totalaufmeißelung? Es soll hier von den Fällen abgesehen werden, die von einer Läsion des Sinus herrühren, indem eine solche (abgesehen von Fällen von Skalpelläsion bei der Ohrengangplastik) ja keine Verbindung damit hat, ob eine einfache oder totale Aufmeißelung vorgenommen wird. Dasselbe gilt von den beiden Fällen von Erysipelas — und der isolierte Fall von Sinusphlebitis mit Pyämie kann auch keinen Anhaltspunkt geben. Dagegen kann selbstverständlich angeführt werden, daß bei Abmeißelung der Rückfläche der Pars petrosa eine Gefahr für Komplikationen als Folge einer Läsion der Dura cerebelli (2 Fälle mit einem Todesfall) besteht; dies betrifft aber die Labyrinthoperation und nicht die Totalaufmeißelung. Ferner war Ursache zur Vermutung vorhanden, daß Abmeißelung der lateralen Wand des Aditus und die Abglättung des Sporns Anlaß zu gefährlichen Komplikationen geben könnten; von solchen wurden indessen nur 2 Bogengangsläsionen gefunden (die eine jedoch durch einfache Aufmeißelung), welche beide, wie erwähnt, ohne Folgen verliefen; dies Verhältnis spielt also bei diesem Material keine Rolle.

Die Frage konzentriert sich dann um einen einzigen Punkt: die „rätselhafte" postoperative Meningitis, welche also ohne accidentelle Läsion während der Operation auftritt. Von den 6 Fällen entstand die Meningitis bei 3 Patienten nach einer postoperativen Labyrinthitis, bei 3 ohne eine solche als Zwischenglied. Der eine Fall, wo die Labyrinthitis nach einer einfachen atypischen Aufmeißelung entstand, wurde geheilt, die 5 andern, von denen 4 nach Total- und 1 nach einfacher Aufmeißelung entstanden, starben: Selbst wenn man in Betracht zieht, daß die Anzahl der Totalaufmeißelungen geringer war als diejenige der einfachen Totalauf-

Digitized by Google
Original from UNIVERSITY OF CALIFORNIA
Generated on 2019-10-24 15:41 GMT / http://hdl.handle.net/2027/uc1.b3252765
Public Domain in the United States, Google-digitized / http://www.hathitrust.org/access_use#pd-us-google

meißelungen, sind die Zahlen hier zu klein, um als Basis für eine Beantwortung der Frage, ob die einfache oder totale Aufmeißelung am leichtesten eine postoperative Meningitis gibt, zu dienen, obgleich sie ja am meisten für die Totalaufmeißelung sprechen. Körner (Nachträge, S. 7) findet ein kleines Übergewicht der einfachen Aufmeißelung, indem von 438 einfachen Aufmeißelungen 3 und von 206 Totalaufmeißelungen einer an postoperativer Meningitis starb, im ganzen also 4 von 634 Aufmeißelungen.[4])

Indessen darf nicht vergessen werden, daß die Häufigkeit der postoperativen Meningitiden etwas von den Indikationen beeinflußt ist, die man an den verschiedenen Stellen und zu den verschiedenen Zeiten für operative Eingriffe bei leichteren Labyrinthirritationen gestellt hat. Und es soll ferner hinzugefügt werden, daß selbst, wenn dies Material kein größeres Übergewicht der Häufigkeit von postoperativer Meningitis bei Totalaufmeißelung gegenüber der einfachen Aufmeißelung zeigt, erhält die Meningitisgefahr für ersteren Eingriff eine größere Bedeutung als für die letztere, insofern als die einfache Aufmeißelung wohl im allgemeinen häufiger als die totale vorgenommen wird, direkt mit der Absicht, drohende intracranielle Komplikationen zu bekämpfen oder ihnen vorzubauen, so daß sie also mit anderen Worten durchschnittlich mehr absolut indiziert ist als die Totalaufmeißelung.

Es ist nicht die Aufgabe dieser Arbeit, auf die Indikationen für Aufmeißelung des Processus mastoideus einzugehen; ich kann aber doch nicht vermeiden, diese Frage zu streifen, und zwar namentlich weil die kürzlich erwähnte direkte operative Mortalität von ungefähr 1%, wovon zirka die Hälfte auf die postoperativen Meningitiden fällt, auffallend groß ist. Es ist einleuchtend, daß gegenüber ernsten Komplikationen oder Verdacht an solchen diese Mortalität keine Rolle spielt. Von größerer Bedeutung ist es, sich dies Verhältnis klar zu machen, wo man die Indikationen für Totalaufmeißelung à froid bei einer chronischen suppurativen Otitis beurteilen will. Man soll hier die drei Momente einander gegenüber abwägen: 1. Die Gefahr für die Patienten, mit einer chronischen Otitis herumzugehen, welche Frage mit einer anderen einen gewissen Zusammenhang hat, nämlich dem Verhältnis zwischen der Häufigkeit der intracraniellen otogenen Komplikationen und den chronischen Otitiden. 2. Das Resultat der Totalaufmeißelung und der Nachbehandlung, sowie 3. die

[4]) Hegener (Zschr. f. Ohrhlk. 56 S 17) fand nur 2 postoperative Meningitiden bei 1149 Operierten und Gerber (Arch. f. Ohrhlk. 96 S. 95) fand vier (nach meiner Meinung doch nicht ganz sichere) postoperative Meningitiden bei 1100 Operationen.

Digitized by Google
Original from UNIVERSITY OF CALIFORNIA
Generated on 2019-10-24 15:41 GMT / http://hdl.handle.net/2027/uc1.b3252765
Public Domain in the United States, Google-digitized / http://www.hathitrust.org/access_use#pd-us-google

Gefahren des operativen Eingriffes selbst. Als einen Beitrag unserer Kenntnis über dies letztere Moment, das nach meiner Meinung nicht ganz außer Betracht gelassen werden kann, habe ich vorliegende Statistik nach Aufforderung des Chefs der Klinik Herrn Prof. Dr. med. Holger Mygind vorgenommen, dem ich hiermit zum Schluß meinen aufrichtigsten Dank ausdrücke.

Über die Verengerung und Heilung abnorm weiter, entzündlich veränderter Ohrtrompeten.

Von Dozent Dr. **Ernst Urbantschitsch.**

(Mit 2 Figuren.)

Im letzten Heft dieser Monatsschrift (1917, Nr. 9/10) beschreibt A. Blumenthal „ein neues Verfahren zur Verödung der Tubenschleimhaut nach Radikaloperation etc.“. In dieser Arbeit empfiehlt dieser Autor eine Methode, die ich bereits vor mehr als 8 Jahren in Wort[1]) und Schrift[2]) ausführlich angegeben habe. Der Umstand, daß mein Verfahren, wie schon dieses letzte Beispiel zeigt, noch immer nicht die genügende Verbreitung gefunden hat, sowie die praktische Wichtigkeit, die ich dieser Methode beimesse, veranlassen mich, noch einmal darauf zurückzukommen.

Tubeneiterungen stören nicht nur die Heilung nach Totalaufmeißlung der Mittelohrräume, sondern auch die mancher nicht operativer, chronisch-eitriger Mittelohrentzündung; wenn gegen erstere meist mit schärferen Waffen zu Felde gezogen wird, so geschieht dies in erster Linie deshalb, da hier der Operateur in ausgesprochenerer Weise engagiert ist; denn abgesehen davon, daß in solchen Fällen die Nachbehandlung ungebührlich lang dauert, erscheint auch der Erfolg als solcher, bzw. die Nützlichkeit der Operation, wenn die Operationshöhle keine Neigung zur Heilung zeigt, sehr in Frage gestellt — wenigstens in den Augen des Patienten. Deshalb bemüht man sich — besonders in den letzten Jahren — vielfach, Mittel und Wege zu finden, um bei Radikaloperationen die Ohrtrompete als fast nie versiegende Infektionsquelle auszuschalten.

So trachten viele Operateure, eine Verödung der Ohrtrompete durch Excochleation der Ohrtrompete mit eigenen dünnen „Tubenlöffeln“ zu erreichen; Neumann meißelt den Knochensporn am Tubenostium weg, um durch die an dieser Stelle reaktionär auftretende Granulationsbildung die Ohrtrompete zum Verschluß zu bringen. Ferrari versuchte sein Glück mit galvanokaustischen Verschorfungen der Tubenschleimhaut;

---

[1]) Demonstration in der D. otol. Ges. zu Basel. 1909.

[2]) „Tubeneiterungen.“ Mschr f. Ohrhlk. 1909. Nr. 6. „Die Bedeutung der Ohrtrompete bei eitriger Mittelohrentzündung.“ W. m. W. 1910. Nr. 2

Digitized by Google
Original from UNIVERSITY OF CALIFORNIA
Generated on 2019-10-24 15:41 GMT / http://hdl.handle.net/2027/uc1.b3252765
Public Domain in the United States, Google-digitized / http://www.hathitrust.org/access_use#pd-us-google

Wittmaack[3]) empfiehlt einen transplantatorischen Verschluß des Ostium tympanicum tubae, Laurowitsch[4]) einen solchen mittels kleiner in das Tubenostium eingeführter Hornbolzen.

Allen diesen Methoden haften zwei große Nachteile an: 1. wird durch jede derselben in der Regel nur ein Teil des Eiterherdes ausgeschaltet, da alle die zu diesem Zwecke verwendeten Instrumente (scharfe Löffel, Galvanokauteren etc.) nur in den Anfangsteil des tympanalen Tubenabschnittes gelangen können, bzw. von vorneherein nur ein oberflächlicher Verschluß angestrebt wird (transplantatorische Methode etc.); es bleibt stets noch ein oben blind endigender Gang, der restliche Teil der Tube, zurück; das hier produzierte Sekret fließt nun in den Rachen ab. Dieser Nachteil wäre aber immerhin hinzunehmen. Viel einschneidender ist die durch einen vollständigen Tubenverschluß zustande kommende, oft nicht unbeträchtliche Hörverschlechterung, auf die ich als erster hingewiesen habe[5]), eine Beobachtung, die dann von Winckler[6]), Panse[7]) und Laurowitsch[8]) bestätigt wurde.

Eine Erklärung für diese Tatsache ist nicht einwandfrei festzustellen. Panse[9]) meint, daß sich mitunter ein Trommelfellrest im unteren Paukenraum über das runde Fenster hinwegzieht. Diese Erklärung wäre theoretisch annehmbar und trifft vielleicht für einige Fälle zu; doch müßte in diesen Fällen die Tube durch diesen Trommelfellrest sackartig abgeschlossen sein, so daß gleichsam eine Miniatur-Paukenhöhle bestünde. Hier müßte also eine Lufteinblasung ähnlich wirken wie bei einem gewöhnlichen Tubenkatarrh. Nun konnte ich aber Fälle beobachten, in denen die Ohrtrompete sicher frei in der Operationshöhle mündet, so daß eine vom pharyngealen Tubenostium eingeführte Bougie in die Höhle hineinragt — und dennoch bringt hier mitunter ein Katheterismus einen ganz bedeutenden momentanen Hörerfolg, der zuweilen tagelang und selbst länger anhält. Solche Fälle lassen sich nach der Panseschen Theorie nicht schlechtweg erklären. Vielleicht wirken in solchen Fällen gewisse durch die Lufteinblasung bewirkte, veränderte Spannungsverhältnisse so günstig auf das Hörvermögen ein.

Diese zwei Momente veranlaßten mich seinerzeit, eine Methode auszuarbeiten, durch die 1. die Ohrtrompete in ihrer ganzen Länge behandelt

[3]) Verh. D. otol. Ges. in Dresden. 1910. S. 234.
[4]) Verh. D. otol. Ges. in Stuttgart. 1913 S. 273.
[5]) Verh. D otol. Ges. in Dresden. 1910. S. 239 und in Stuttgart. 1913. S. 277.
[6]) Verh. D. otol. Ges in Dresden. 1910. S. 240.
[7]) Verh. D. otol. Ges. in Stuttgart. 1913. S. 276.
[8]) Verh. D. otol Ges. in Stuttgart, 1913. S. 277.
[9]) l. c

Digitized by Google
Original from UNIVERSITY OF CALIFORNIA
Generated on 2019-10-24 15:41 GMT / http://hdl.handle.net/2027/uc1.b3252765
Public Domain in the United States, Google-digitized / http://www.hathitrust.org/access_use#pd-us-google

werden kann und 2. nur eine Verengerung, kein vollständiger Verschluß derselben erzielt wird. Zu diesem Zweck wählte ich die geriefte Celluloidbougie (Fig. 1), mit der die Tubenwände abgerieben werden, am besten bis sie bluten. Da ich auf diese Weise Wunden setze, andererseits an dieser Stelle infolge der schon bestehenden Entzündung Eiter vorhanden ist, entfernte ich diesen zuerst vollständig durch eine „Tubenspülung" (Durchspülung der Ohrtrompete mittels Katheters vom Rachen her). Da alle diese Fälle eine abnorm weite, „spontan durchgängige" Tube haben, gelingt die Tubenspülung hier ausnahmslos sehr leicht. Man prüft vor dieser Prozedur die Spontandurchgängigkeit der Ohrtrompete einfach dadurch, daß man einige Tropfen Alkohol in die Paukenhöhle träufelt: tritt bei entsprechender Neigung des Kopfes von selbst oder bei leichter Kompression der Gehörgangsluft mittels eines Gummiballons Brennen im Hals oder in der Nase auf, so ist der Patient ohneweiters für diese Behandlungsmethode geeignet. Da nach der Abreibung der Tubenwände eine gewisse (mehr theoretische als praktische) Infektionsgefahr besteht, desinfiziere ich nach peinlicher Austrocknung der Paukenhöhle und des Gehör-

Fig. 1.

Geriefte Bougie.

ganges selbe mit einem indifferenten, leicht antiseptischen Pulver, z. B. Borsäure, und tamponiere anschließend die Höhle mit steriler hydrophiler weißer Gaze aus.

Die ganze Prozedur wird am nächsten, eventuell auch am 3. und 4. Tage wiederholt.

Zur Abreibung benütze ich in der Regel $^4/_5$—$^5/_6$ *mm* dicke geknöpfte Celluloidbougies, die an ihrem unteren Ende in einer Länge von etwa 3 *cm* eine Riefelung (Einkerbungen) besitzen (Fig. 1); zur Verstärkung der Reizwirkung pflege ich das Bougieende in adstringierende, eventuell leicht ätzende Lösungen zu tauchen.

Wenn nach der 1. oder 2. Sitzung, wie dies meist der Fall ist, die Eiterung sistiert hat, so entfällt naturgemäß die vorhergehende Tubendurchspülung. Dann kann man die Abreibung der Tubenwände auch von der Paukenhöhle aus vornehmen, erspart dadurch einerseits das Unangenehme des Katheterismus durch die Nase, andererseits wirkt man energischer auf den tympanalen Teil der Tube ein. Ich habe zu diesem Zweck kleine „Paukenkatheter"[10]) konstruieren lassen[11]), die, aus aus-

[10]) S. M. m. W. 1910. Nr. 2. Verh. D. otol. Ges. zu Dresden. 1910. S. 239.

[11]) Zu beziehen durch die Firma H Reiner in Wien, IX., Van Swietengasse 10.

Digitized by Google
Original from UNIVERSITY OF CALIFORNIA
Generated on 2019-10-24 15:41 GMT / http://hdl.handle.net/2027/uc1.b3252765
Public Domain in the United States, Google-digitized / http://www.hathitrust.org/access_use#pd-us-google

geglühtem Reinsilber verfertigt, jede Krümmung leicht annehmen, im allgemeinen aber genau die Form der „Nasenkatheter" besitzen (Fig. 2). Diese Paukenkatheter werden durch einen Ohrtrichter in die Paukenhöhle eingeführt; der Schnabel des Katheters, am distalen Ende durch eine Marke (kleiner Ring o. dgl.) wie beim Nasenkatheter gekennzeichnet, wird in der Paukenhöhle nach vorne gewendet, so daß der Katheter fast horizontal steht — der Schnabel steht nur um ganz Weniges unter der Horizontalen —; wenn der Schnabel (stets natürlich unter Leitung des Auges!) das Tubenostium erreicht hat, wird das äußere Katheterende etwas gehoben und nach rückwärts gezogen und nunmehr die schon früher eingeführte geriefte Celluloidbougie bis über den Tubenisthmus vorgeschoben, worauf die Friktionsmassage durchgeführt wird. Der Paukenkatheter kann allenfalls vor diesem letzten Akt über die Bougie herausgezogen werden, so daß schließlich nur die Bougie allein in der Tube steckt. Diese Massage hat, wenn schon die Eiterung aufgehört hat, vornehmlich den Zweck, eine

Fig. 2.

Paukenkatheter (natürliche Größe).

weitere Verengerung der Ohrtrompete herbeizuführen und so auch allfälligen späteren Infektionen vom Rachen her vorzubeugen.

Der Katheterismus von der Paukenhöhle aus bedarf zwar einiger Übung, ist aber im allgemeinen sehr leicht zu lernen und für den Patienten meist wesentlich angenehmer als der durch die Nase; allenfalls kann man, besonders anfangs, die Paukenhöhle vorher anästhesieren.

Ich halte zur Abreibung der Tubenwände die von mir benützte Celluloidbougie wesentlich vorteilhafter als die geriefte Metallsonde Blumenthals, da 1. erstere viel geschmeidiger ist, Nebenverletzungen also so gut wie ausschließt; 2. dieselbe für die Tube in ihrer ganzen Länge zu verwenden ist, während die Metallsonde doch nur für den — allerdings meist wichtigsten — tympanalen Abschnitt benützbar erscheint; 3. letztere nur direkt — ohne Katheter! — benützt werden kann, was deshalb ein Nachteil ist, weil hiedurch die Direktive der Richtung (durch die Krümmung des Katheters) wegfällt; es ist anzunehmen, daß mit der Metallsonde in der Regel der Tubenisthmus überhaupt nicht erreicht wird, während dies durch die geschmeidige Celluloidbougie stets geschieht.

Generated on 2019-10-24 15:41 GMT / http://hdl.handle.net/2027/uc1.b3252765
Public Domain in the United States, Google-digitized / http://www.hathitrust.org/access_use#pd-us-google
Digitized by Google
Original from UNIVERSITY OF CALIFORNIA

Vereinsberichte.

Österreichische Otologische Gesellschaft.

Sitzung vom 25. Juni 1917.

Vorsitzender: V. Urbantschitsch
Schriftführer: E. Urbantschitsch.

I. E. Urbantschitsch: **Totale funktionelle Ausschaltung eines Ohres nach Sepsis. Wiederauftreten von vestibularer Reaktion bei gleichbleibender Taubheit nach mehr als ½ Jahr.**

Leutnant Karl Schw., den ich in dieser Gesellschaft schon vor 4 Monaten (in der Sitzung vom 26. II. 1917) vorgestellt habe (siehe Mschr. f. Ohrhlk. 1917. S. 325), akquirierte im Anschluß an eine durch Furunkulose ausgelöste Sepsis eine linksseitige Ohrerkrankung: zunächst Ohrensausen und Abweichen beim Gehen nach links; dann Facialisparese, die sich spontan rückbildete, schließlich Otorrhoe (niemals Schmerzen!), die am 31. I. 1917 zur Totalaufmeißelung der Mittelohrräume führte. Zu dieser Zeit bestand funktionell links komplette Taubheit, kalorische Unerregbarkeit, spontaner Nystagmus beiderseits, verminderte Drehreaktion (nach Rechtsdrehung 4 Nystagmusschläge, 4″, nach Linksdrehung 10 Nystagmusschläge, 10″). Der bakteriologische Befund hatte Staphylococcus pyogenes albus ergeben.

Verlauf normal. Funktioneller Befund Ende Februar unverändert. Ende April Operationshöhle geheilt.

Bei der Funktionsprüfung am 23. VI. 1917 ergab sich links komplette Taubheit, doch kalorische Erregbarkeit (nach ½ *l* kalten Wassers); Drehreaktion im Zunehmen: nach Rechtsdrehung 17 Nystagmusschläge, 12″, nach Linksdrehung 23 Nystagmusschläge, 15″.

In dem vorgestellten Falle ist die späte Wiederkehr vestibularer Reaktion bei der relativ seltenen Ätiologie funktioneller Labyrinthausschaltung (Sepsis) bemerkenswert. Auch zeigt der Fall, wie vorsichtig man zuweilen bei der Indikationsstellung zur Labyrinthoperation sein muß.

II. E. Urbantschitsch: **Abnorme Vorlagerung des Sinus bis an die hintere Gehörgangswand. Sinusphlebitis. Einreißen der Sinuswand mit gleichzeitig eintretender Luftembolie. Operation. Heilung.**

Anamnese vom 23. IV. 1917: Seit 4 Jahren rechts Otorrhoe mit zeitweisen Remissionen. 9. IV. 1917 Exacerbation; Kopfschmerzen seit 1 Monat sehr stark, schon 14 Tage vor der Exacerbation beginnend. Pat. konnte nicht auf der rechten Seite liegen. 16.—18. IV. Fieber und große Mattigkeit. Pat. schläft auch während des Tages leicht ein. In den letzten Tagen auffallende Zunahme der Kopfschmerzen. Keine Übelkeiten, kein Brechreiz, kein Schwindel. Zwecks Operation auf die Ohrenstation des k. k. Kaiser Franz Josef-Spitales aufgenommen.

Status praesens: Rechts kleinerbsengroße Perforation vorn unten; in der Pauke schleimiger Eiter. Warzenfortsatz äußerlich normal, an der Spitze ausgesprochen druckempfindlich. Links chronischer Adhäsivprozeß des Mittelohres. R —, —; W ➤➤ l; S $-^{(1)}$, $-^{(1)}$; kein spontaner Nystagmus, kein Fistelsymptom, kalorische Reaktion lebhaft, $v = 20\,cm$, $+ 6\,m$. — Röntgenbefund (Dr. Selka): Verdunklung

Digitized by Google
Original from UNIVERSITY OF CALIFORNIA
Generated on 2019-10-24 15:41 GMT / http://hdl.handle.net/2027/uc1.b3252765
Public Domain in the United States, Google-digitized / http://www.hathitrust.org/access_use#pd-us-google

der unteren Hälfte des rechten Warzenfortsatzes, normale Helligkeit des linken.

Operation am 24. IV. 1917: Warzenfortsatz (nach Abschiebung des Periosts) in Gehörgangshöhe und zum Teil auch die hintere Gehörgangswand zwetschkenblau erscheinend; Knochen hier eindrückbar. Vorsichtige Abtragung des Knochens. Sinus unmittelbar unter dem Knochen liegend. Seine Wand sehr zart. Unterer Teil des Warzenfortsatzes erweicht; Excochleation. Ausführung der typischen Radikaloperation nicht durchführbar.

Verlauf: 25. IV. bis 1. V.: Normale Temperatur. Wohlbefinden bis auf Wundschmerzen. Wunde in normaler Heilung. Tampon trocken, kein freier Eiter. — Pat. sollte am 2. V. entlassen werden. An diesem Tage plötzlich Aufschnellen der Temperatur auf 39,1°, später 39,6°. Allgemeinbefinden sehr gestört. Lokaler Befund sehr schön, kein freier Eiter. Paukenhöhle fast trocken.

3. V.: Öfters Frösteln, Temperatur bis 39,6°.

4.—6. V.: Pyämische Temperatur bis 40,1°, Schüttelfröste, Kopfschmerzen, doch keine Übelkeiten, noch Brechreiz.

Operation am 6. V.: Freilegung des Sinus, der stark phlebitisch verändert erscheint. Während der bloßen Besichtigung (ohne daß der Sinus auch nur im geringsten berührt worden wäre) plötzlich 2—3 gurgelnde Geräusche, Aspiration der Sinuswand nach innen mit Einreißen derselben: Luftembolie. Sofortige Kompression der Jugularis von außen. Im Anschluß an die Luftembolie enorm starke Blutung. Jugularisunterbindung.

Bakteriologischer Befund des Blutes: Diplokokken.

Verlauf: 7. V.: Temperatur normal. Etwas Kopfschmerzen, kein Erbrechen, keine Übelkeiten.

8. V.: Fieber bis 39,4°.

9. V.: Fieber bis 38,6°. Injektion von 5,0 isoton. Elektrargollösung.

10. V.: Kopfschmerzen geringer, genügend flüssige Nahrung; auf Eiersuppe Erbrechen (sonst nie). Kochsalzinfusion (1 *l*); nachmittags 41,2° Fieber.

11. V.: Elektrargol.

12. V.: Augenspiegelbefund (Dr. Friedland) normal.

13.—14. V.: Temperaturen bis 38,5°. Elektrargol.

15. V.: Zunehmendes Wohlbefinden.

16. V.: Letzte Elektrargolinjektion.

20. V.: Pat. steht zum ersten Male auf.

21. V.: Halsdrüsenschwellung rechts.

25. V.: An der vorderen oberen Gehörgangswand ein bohnengroßer Abscess. Incision. Sinuswunde schmutzig belegt, stärker eiternd. Jodanstrich des Sinus.

2. VI.: Zur weiteren Nachbehandlung entlassen.

25. VI.: Wundverlauf zufriedenstellend. Retroaurikuläre Wunde durch gesunde Granulationen geschlossen. Paukenhöhle wenig sezernierend. Jugulariswunde nach Abstoßung eines Ligaturfadens in Heilung. Pflasterverband. Halsdrüsenschwellung fast ganz geschwunden. Wohlbefinden. Pat. versieht wieder ihren Dienst als Krankenschwester.

Der Fall zeichnet sich durch 2 Momente aus: 1. durch die ganz enorme Vorlagerung des Sinus, der sogar durch die dünne Knochenplatte des

Digitized by Google
Original from UNIVERSITY OF CALIFORNIA
Generated on 2019-10-24 15:41 GMT / http://hdl.handle.net/2027/uc1.b3252765
Public Domain in the United States, Google-digitized / http://www.hathitrust.org/access_use#pd-us-google

Warzenfortsatzes und der hinteren Gehörgangswand durchschien. Nur diese Dünnheit des Knochens, der auf die abnormen Verhältnisse hinwies, konnte vor einer Sinusverletzung bei der Aufmeißelung schützen. Diese Abnormität betrifft nur diese Seite, da der Röntgenbefund der anderen Seite normale Knochenverhältnisse aufweist. Die Verdunkelung der unteren Hälfte des rechten Warzenfortsatzes zeigt, wie schwierig mitunter die Deutung des Röntgenogrammes sein kann, da doch der Sinus ein ähnliches Bild gibt wie der Eiter in den Zellen. Die gegebenen topographischen Verhältnisse machten hier die typische Ausführung der Radikaloperation unmöglich. 2. Erlebte man in dem Falle eine Luftembolie in den Sinus nach Spontandurchbruch desselben. Die gurgelnden Geräusche dabei zeigten sofort die Gefahr; eine energische Kompression der Halsgefäße möge beigetragen haben, unheilvolle Folgen zu verhüten. Glücklicherweise endete der Fall in Heilung.

III. O. Mayer stellt aus seiner Abteilung im Kaiser-Jubiläums-Spital folgende Fälle vor:

Akuter Gelenksrheumatismus nach akuter Mittelohrentzündung und Mastoiditis.

Barbara G., 39 Jahre alt, erkrankte am 1. V. 1917 mit Schmerzen im rechten Ohr und hohem Fieber, 2 Tage nachher trat Ausfluß aus dem Ohr auf. Seit 6. V. Schwindel und Druckschmerzhaftigkeit des Warzenfortsatzes.

Befund vom 7. V.: Weichteile am Warzenfortsatz leicht geschwollen, schmerzhaft; mäßiger eitriger Ausfluß, Perforation hinten oben, leichte Senkung. Gehör von $^1/_2$ *m* für Fl.-Spr. (mit Lärmtrommel). Spontannystagmus horizontal beim Blick nach links, Brechreiz und Schwindel beim Aufsetzen. Temperatur 38°, Puls 100. Vorschlag zur sofortigen Trepanation wird abgelehnt.

Am nächsten Tage Zunahme aller Beschwerden, Temperatur höher, jedoch kein Schüttelfrost.

8. V.: Einfache Aufmeißelung in Narkose. Der Warzenfortsatz ideal pneumatisch, alle Zellen mit dünnem Eiter gefüllt, namentlich die Spitze; Resektion derselben. Sinus vorgelagert, wird auf Bohnengröße freigelegt; er ist normal. Das Antrum wird breit geöffnet, aus demselben entleert sich Eiter. Drainage mit Jodoformgaze, feuchter Verband.

9. V.: Temperatur 37,5—38,5°.

10. V.: Temperatur 37,2—38,2°, Verbandwechsel, Nystagmus geringer, Schwindel fast geschwunden.

11. V.: Temperatur 36,8—38,0°, Ohr fast trocken, Gaze wenig durchfeuchtet, Streifen erneuert, Wundhöhle weiß belegt, feuchter Verband. Allgemeinbefinden nicht zufriedenstellend. Bakteriologischer Befund des Warzenfortsatzeiters (Prof. Maresch): Kulturell finden sich Streptokokken und Staphylokokken.

12. V.: Temperatur 39—40°. Kein Schüttelfrost, Schmerzen in den Gelenken des linken Armes. Auf Aspirin Schweißausbruch. Revision der Wunde: Die Höhle noch immer stark belegt, Sinus weich, doch ebenfalls belegt. Füllung der Höhle mit Hyperol in Pulverform. Collargolklysmen.

13.—14. V.: Therapie wiederholt, Temperatur 38—39°.

15. V.: Temperatur 36,8—37,8°. Schmerzen in den Gelenken geringer. Ohr trocken, Wundhöhle fast gereinigt, nur im unteren Wund-

Generated on 2019-10-24 15:41 GMT / http://hdl.handle.net/2027/uc1.b3252765
Public Domain in the United States, Google-digitized / http://www.hathitrust.org/access_use#pd-us-google
Digitized by Google
Original from UNIVERSITY OF CALIFORNIA

winkel (Gegend der Warzenfortsatzspitze) eine eiternde Tasche. Füllung derselben mit Hyperol. Drainage.

23. V.: Die bakteriologische Untersuchung des Blutes aus der Cubitalvene (Prof. Maresch) ergibt: Kultur auf Agar, Serumagar, Schottmüllerplatten steril.

24. V.: Gelenksschmerzen zeitweise stärker, Temperatur 37—37,8°. Intravenöse Injektion von $^1/_2$ *cm*³ einer 1%igen Milchsäure.

1. VI.: Wunde rein, granuliert sehr schlecht; Einstauben von Rohrzucker abwechselnd mit Einträufelung von Granulogen. Temperatur normal, Gelenksschmerzen zeitweise. Milchsäure.

16. VI.: Höhle endlich ausgranuliert und Wunde mit geringer Einziehung geschlossen, Ohr trocken. Trommelfell hinten unten narbig. Gehör: 6 *m* für Fl.-Spr. Kein Spontannystagmus, kein Schwindel. Zeitweise Schmerzen im linken Handgelenk.

Zusammenfassung: Bei einer mit schweren lokalen und Allgemeinerscheinungen einhergehenden akuten Mittelohrentzündung muß 10 Tage nach Beginn der Erkrankung die Aufmeißelung vorgenommen werden. 5 Tage nach der Operation trat unter hohem kontinuierlichem Fieber, jedoch ohne Schüttelfröste, Schmerzhaftigkeit und Schwellung mehrerer Gelenke auf. Im Eiter des Warzenfortsatzes fanden sich Streptokokken und Staphylokokken. Das Blut aus der Armvene erwies sich kulturell steril. Nach dem ganzen Verlauf ist der Gelenksrheumatismus zweifellos auf die Mittelohreiterung zu beziehen. Es handelt sich hier jedoch nicht um eine Pyämie, und zwar weder um eine Sinus- noch um eine Osteophlebitispyämie, sondern um einen septischen Prozeß, der dem nach Tonsillitis acuta auftretenden in Analogie zu stellen ist. Das Vorkommen von akutem Gelenksrheumatismus nach Mittelohreiterung scheint sehr selten zu sein, da sich in der Literatur darüber nichts findet. Bei Haug und in der Encyklopädie ist nur zu lesen, daß im Gefolge einer Polyarthritis eine Mittelohrentzündung auftreten kann, nicht aber das Umgekehrte. Bekannt sind die Gelenksmetastasen bei Pyämie, aber hier handelte es sich nicht um eine solche, erstens weil das Fieber kontinuierlich war und zweitens Schüttelfröste vollkommen fehlten.

Therapeutisch hat sich in dem Falle die Füllung der Wundhöhle mit Hyperol und die Behandlung mit Collargol sowie mit Milchsäure bewährt.

Diskussion.

E. Ruttin: Bei pyämischer oder otogener Sepsis beobachtet man häufig, daß Schmerzen in den Gelenken, manchmal auch Rötung und Schwellung über ihnen auftreten, ohne daß sich dort Metastasen bilden. Mitunter zeigen sich diese Erscheinungen an mehreren Gelenken und bilden sich dann zurück, während sich nur in einem der betroffenen Gelenke eine Metastase entwickelt.

G. Bondy: Ich habe vor einigen Jahren einen Fall von Thrombose nach unbeabsichtigter Sinusverletzung vorgestellt. Die histologische Untersuchung ergab Thrombose nur an dieser Stelle. Der Pat. bekam dann eine Metastase im rechten Schultergelenk, die vollständig zurückging. Er hatte nie Schüttelfröste, aber die charakteristischen pyämischen Temperaturen.

O. Mayer: In meinem Falle ist es auffallend, daß kein Schüttelfrost auftrat und alle Gelenke befallen wurden.

Digitized by Google
Original from UNIVERSITY OF CALIFORNIA
Generated on 2019-10-24 15:42 GMT / http://hdl.handle.net/2027/uc1.b3252765
Public Domain in the United States, Google-digitized / http://www.hathitrust.org/access_use#pd-us-google

IV. O. Mayer: **Extraduralabsceß bei Cholesteatom, Spontanheilung einer Sinusthrombose.**

K. Salomon, 16 Jahre alt.

Anamnese: Linksseitiger Ohrenfluß seit Kindheit an, nach Scharlach aufgetreten. Zeitweise Schmerzen in diesem Ohr. Pat. soll früher oft an Schwindel gelitten haben. Vor wenigen Tagen hörte der Ausfluß aus dem linken Ohr auf, seither nahmen die Schmerzen zu und es bildete sich hinter dem Ohr eine schmerzhafte Schwellung. Schüttelfröste oder Fieber sollen niemals vorhanden gewesen sein.

Befund: Die linke Ohrmuschel abstehend, hinter derselben eine rötliche, schmerzhafte, fluktuierende, flache Schwellung der Weichteile. Hintere obere Gehörgangswand gesenkt. Das Trommelfell verdickt, in der Membrana flaccida eine kleine Perforation, aus der sich beim Spülen Cholesteatomschuppen entleeren. Temperatur normal, Puls 72.

W
AD AS
H
Z{ V 2 *m*
v 20 *cm*
18″ cM 15″
+ R —
cA
— 0 c⁴ — 16″
C₃₂ LJ C₂₅₆
LS

Kein Spontan-Nystagmus, kalorische Reaktion positiv, Fistelsymptom negativ.

9. V. 1917: Radikaloperation. Typische Umschneidung der Ohrmuschel; nach Zurückschieben des Periosts nach vorn quillt von der hinteren Gehörgangswand Eiter vor. Ein Durchbruch ist daselbst aber nicht zu sehen. Nach hinten zu ist das Periost normal. Der Knochen der Corticalis ist sehr hart. Nach den ersten Meißelschlägen quillt stinkender Eiter vor, nach dessen Entfernung sich die ganze Höhle des Warzenfortsatzes mit tumorartigen Cholesteatommassen erfüllt zeigt. Die Dura der hinteren Schädelgrube liegt in großer Ausdehnung frei, mit mißfärbigen Granulationen bedeckt, nach deren Entfernung sie sich schwartig verdickt zeigt. Die Dura der hinteren Schädelgrube ist ziemlich weit nach hinten vom Knochen abgehoben. Die Wand des Sinus zeigt sich vollkommen zerstört und ist bis gegen den Bulbus ven. jug. zu kein Lumen zu finden. Da auch nach hinten oben weder normale Dura noch der Sinus zu sehen ist, wird ein 4 *cm* langer Hilfsschnitt nach hinten angelegt. Das Periost und der Knochen sind vollkommen normal, letzterer ist hart und es gelingt mit der Zange nur schwer, ihn zu entfernen (Stückchen davon werden zur histologischen Untersuchung reserviert). Schon nach 2—3 *cm* kommt normale Dura und der Sinus zum Vorschein. Die Dura der mittleren Schädelgrube war normal. Panse plastik, Tamponade, Schluß der retroaurikulären Wunde bis auf den unteren Winkel, Streifendrainage.

Im weiteren Verlaufe reinigte sich die Wunde sehr rasch, die retroaurikuläre Öffnung schloß sich und die weitere Behandlung wird in gewöhnlicher Weise weitergeführt.

Generated on 2019-10-24 15:42 GMT / http://hdl.handle.net/2027/uc1.b3252765
Public Domain in the United States, Google-digitized / http://www.hathitrust.org/access_use#pd-us-google
Digitized by Google
Original from UNIVERSITY OF CALIFORNIA

Zusammenfassung: Es handelte sich in dem Fall um einen Extraduralabsceß der hinteren Schädelgrube infolge Cholesteatom. Bemerkenswert ist der Fall nach 2 Richtungen:

1. zeigt er, daß der Sinus vollkommen zerstört werden kann, ohne daß es zu einer Pyämie kommt, offenbar deshalb, weil sich der Prozeß vorerst nach beiden Seiten abgrenzt und der Sinus durch einen festen Thrombus verschlossen wird. Ein solches Vorkommnis darf uns deshalb nicht wundern, weil ja bekanntlich sogar Spontanheilungen vorkommen. Zweifellos handelt es sich da um eine Infektion mit wenig virulenten Bakterien, worauf schon der Umstand hinweist, daß bei unserem Fall überhaupt kein Fieber vorhanden war.

Der Fall reiht sich einem von mir hier seinerzeit vorgestellten an. Auch Beck hat einen ähnlichen Fall letzthin demonstriert.

2. zeigt der Fall, daß der Knochen über dem nach hinten unter das Hinterhauptsbein reichenden Extraduralabsceß makro- und mikroskopisch (Demonstration der histologischen Präparate) normal war. Ich erinnere daran, daß Beck unter Beziehung auf meine Demonstration eines Falles von osteoplastischer Freilegung der Dura bei Extraduralabsceß die Behauptung aufgestellt hat, daß der Knochen über dem Extraduralabsceß immer erkrankt sei und daher entfernt werden müsse, und hat sich Beck dabei auf Körner berufen.

Ich muß aber konstatieren, daß Beck im Körnerschen Werke eine sehr wichtige Stelle übersehen hat, die ich daher zitieren möchte: „Die flächenhafte Abhebung der Dura durch die Eiterung wird selten von einer festen Verklebung rings um die kranke Knochenstelle eingeschränkt. Meist verbreitet sich der Absceß allseitig weiter. Das Festhalten der Dura am Knochen bereitet ihm kein Hindernis, wenn der Eiterabfluß nach außen (durch das Ohr oder eine äußere Knochenfistel) verlegt ist.

Die Eiterungen gehen aus der Kleinhirn- in die Schläfengrube über und umgekehrt, sie wandern an der Schläfenschuppe hinauf unter dem Seitenwandbeine hin bis zur Sagittal- und zur Coronarnaht und verbreiten sich in der Kleinhirngrube bis unter die Hinterhauptschuppe, namentlich aber längs des Sinus transversus bis zum Confluens sinuum (Torcular Herophili) oder zum Foramen jugulare, ja, bis in die Fossa jugularis, wo der Absceß den oberen Bulbus der Jugularis komprimieren kann. Von hier aus kann eine Senkung am Halse stattfinden. Retropharyngealabscesse sind wiederholt beobachtet." (Die otitischen Erkrankungen des Hirns etc. 1908. S. 26.)

Also auch nach Körner ist die weitere Abhebung der Dura über die kranke Knochenstelle hinaus eine rein mechanische, wie ich es festgestellt habe, und der darüber liegende Knochen ist in diesen Fällen normal.

In dem heute demonstrierten Falle lag keine Notwendigkeit zu einer osteoplastischen Operation vor, weil der Absceß die Grenze des Warzenfortsatzes nur wenig überschritten hatte.

V. O. Mayer: **Implantation von gestielten Periost- und Muskellappen bei Antrumfisteln.**

Erich v. S., 18 Jahre alt, erkrankte am 20. II. 1917 an einer linksseitigen akuten Mittelohreiterung. Am 3. III. wurde auswärts die Aufmeißelung nach Schwartze vorgenommen, dabei fanden sich (laut Vormerkblatt) alle Zellen mit Eiter gefüllt, die Spitze des Mastoideus wurde

Digitized by Google
Original from UNIVERSITY OF CALIFORNIA
Generated on 2019-10-24 15:42 GMT / http://hdl.handle.net/2027/uc1.b3252765
Public Domain in the United States, Google-digitized / http://www.hathitrust.org/access_use#pd-us-google

reseziert und der Sinus freigelegt. Der Verlauf gestaltete sich anscheinend ohne Besonderheiten.

Am 4. IV. wurde der Pat. auf meine Abteilung transferiert. Es fand sich eine große retroaurikuläre Öffnung, die in eine mit Schleimhaut bekleidete, weite, mit dem Antrum kommunizierende Höhle im Mastoideus führte. Die Sekretion aus derselben war sehr mäßig. Das Ohr trocken, das Trommelfell etwas verdickt, hinten unten eine Narbe. Gehör von 1 *m* für Fl.-Spr.

Operation am 12. VI. 1917: In Narkose wird in der alten Narbe eingegangen, die Höhle freigelegt und sorgfältig ausgekratzt. Dabei zeigt sich, daß nur eine sehr mäßige Granulationsbildung stattgefunden hatte. Bildung eines großen gestielten Lappens aus Periost und Unterhautzellgewebe mit unterer Basis aus dem hinteren Wundrand; dieser Lappen füllt die Höhle im Mastoideus. Die Bildung eines Lappens aus dem vorderen Wundrand gelingt nicht. Hierauf wird aus dem Musculus temporalis und dem Periost von oben her ein Lappen gebildet, der in das Antrum gelegt wird. Anfrischung der Hauträndер und Hautnaht, Drainage mit Jodoformgaze, Kompressionsverband.

16. VI.: Äußere Schichten gewechselt.

17. VI.: Nähte und Drainstreifen entfernt.

19. VI.: Wunde per primam geheilt, keine Delle am Warzenfortsatz.

Es handelte sich hier um ein fast vollkommenes Ausbleiben der Granulationsbildung im Warzenfortsatz nach der Aufmeißelung. Die vorhandene epithelisierte Höhle wurde excochleiert, hierauf mit gestielten Periost- und Periostmuskellappen gefüllt und dann die Hauträndер angefrischt und genäht. Dieses Verfahren wurde, wie ich glaube, zuerst von Passow ausgeführt, da er es in der Operationslehre (herausgegeben von Bier, Braun und Kümmel, 1913) schon beschreibt. Die Deckung mit gestielten Muskellappen hat auch Frey (Verhandlungen deutscher Naturforscher etc., Wien 1913) empfohlen. Jüngst hat N. Neumann einen solchen Fall hier demonstriert. Ich habe in meinem Falle die Plastik wegen der Größe der Höhle ausgeführt. In allen früheren Fällen, wo allerdings die Fisteln viel kleiner waren, bin ich mit der einfachen Anfrischung der Höhle und der Hautperioststränder und der Naht ausgekommen und habe niemals Rezidiven gesehen.

Es fragt sich tatsächlich, ob eine derartige Plastik mit Implantation gestielter Periost- und Muskellappen überhaupt notwendig ist. Es ist ja durch die Untersuchungen von Bier bekannt, daß sich eine Höhle im Knochen dann am raschesten mit einem Knochen füllt, wenn man sie mit Blut vollaufen läßt. Wir brauchen demnach die Höhle im Warzenfortsatz nur anfrischen, mit Blut füllen und die mobilisierten Hautperiostlappen vereinigen, um die günstigsten Bedingungen für die Knochenneubildung in der Höhle im Warzenfortsatz zu schaffen. Allerdings besteht da immer die Gefahr, daß das Gerinnsel von der Paukenhöhle her infiziert wird und vereitert; dasselbe Mißgeschick droht allerdings auch der Plastik. Immerhin erscheint letztere bei größeren Höhlen einen sicheren Erfolg zu verbürgen. In dem vorliegenden Fall wurde eine sehr rasche Heilung erzielt. Der weitere Verlauf wird allerdings noch zu verfolgen sein.

VI. O. Mayer: **Paget und Stapesankylose.**

Magdalena U. wurde 1913 auf der Versammlung deutscher Naturforscher und Ärzte vorgestellt.

Digitized by Google
Original from UNIVERSITY OF CALIFORNIA
Generated on 2019-10-24 15:42 GMT / http://hdl.handle.net/2027/uc1.b3252765
Public Domain in the United States, Google-digitized / http://www.hathitrust.org/access_use#pd-us-google

Pat. kam 1913 wegen der Schwerhörigkeit auf die Abteilung. Die Trommelfelle waren normal, die Tube frei durchgängig, auf Lufteinblasung trat keine Besserung ein. Die Hörprüfung hatte damals Folgendes ergeben: Konv.-Spr. beiderseits ca. 80 *cm*, Fl.-Spr. rechts ad concham, links 20 *cm*, Knochenleitung etwas verkürzt, R i n n e schwach positiv, untere Tongrenze C 64, c^4 verkürzt.

W
AD AS
H
0·50 V 0·80
ad conch. v 0·20
10″ cM 15″
+ 7″ R + 10″
cA
— 12″ c^4 — 15″
C_{64} LJ C_{64}
LS

Es bestand also eine nervöse Schwerhörigkeit in Kombination mit leichter Schalleitungsschwerhörigkeit. Bei der genaueren Untersuchung zeigte sich dann, daß eine P a g e t sche Erkrankung bestand.

Ich habe die Pat. seither in Beobachtung behalten. Der Kopfumfang hat sich bis heute bereits auf 62 *cm* vergrößert und ist die Deformität schon von weitem kenntlich. Die Schwerhörigkeit hat bedeutend zugenommen: Konv.-Spr. wird rechts am Ohr, links auf 20 *cm* gehört, Fl.-Spr. hingegen nicht gehört. c (128) wird in Knochenleitung sehr kurz gehört, R i n n e ist beiderseits negativ, die untere Tongrenze ist heraufgerückt, c^4 wird bedeutend kürzer gehört.

W
AD = AS
H
ad conch. V 20 *cm*
v
3″ cM 5″
— R —
cA
— 30″ c^4 — 24″
C_{256} LJ C_{64}
LS

Nach dem jetzigen Hörprüfungsbefund ist demnach ein starkes Schallleitungshindernis, kombiniert mit einer Nervenaffektion anzunehmen; es entspricht dieser Hörprüfungsbefund dem in vielen Fällen von „Sklerose" erhobenen. Nach meinen histologischen Untersuchungen von anderen F ä l l e n l i e g t d i e M ö g l i c h k e i t v o r, d a ß e i n e d u r c h d i e O s t i t i s f i b r o s a v e r u r s a c h t e k n ö c h e r n e V e r b i n d u n g z w i s c h e n F e n s t e r r a h m e n u n d S t a p e s p l a t t e besteht oder daß n e b e n der Ostitis fibrosa des Schädeldaches n o c h e i n e h e r d f ö r m i g e E r k r a n k u n g d e r L a b y r i n t h k a p s e l mit einem

Digitized by Google
Original from UNIVERSITY OF CALIFORNIA
Generated on 2019-10-24 15:42 GMT / http://hdl.handle.net/2027/uc1.b3252765
Public Domain in the United States, Google-digitized / http://www.hathitrust.org/access_use#pd-us-google

Herd am ovalen Fenster und eine dadurch hervorgerufene Stapesankylose vorhanden ist. Eine klinische Unterscheidung ist da ganz unmöglich, eine solche kann nur durch die histologische Untersuchung stattfinden.

VII. Goldmann: **Taubstummheit mit Herabsetzung der vestibulären Erregbarkeit nach Blitzschlag.**

Inf. G. Franz wurde als Telephonist im Dienste am 9. V. 1917 durch Blitzschlag in die Leitung durch 14 Tage bewußtlos; nach dem Erwachen hatte er Gehör und Sprache verloren. Die Untersuchung ergibt bei vollständigem Verlust des Gehörs hochgradige Herabsetzung der kalorischen (Reaktion erst nach 45 Sekunden) und der galvanischen (Reaktion erst bei 15 Milliampère) Erregbarkeit. Das ursprünglich gänzlich verschwundene Sprachvermögen wird durch Aussprechen von geschriebenen Lauten und Silben allmählich wieder geweckt, doch bleibt sein Charakter ähnlich dem des hochgradigen Stotterns.

VIII. Goldmann: **Akute Entzündung des Mittelohrs bei Labyrinthausschaltung traumatischen Ursprungs.**

Inf. M. M. wurde am 18. V. 1917 mit dem Befunde einer akuten Entzündung des Mittelohrs und des Warzenfortsatzes rechterseits aufgenommen. Dabei bestand vollständige Taubheit in Luft- und Knochenleitung und kalorische Unerregbarkeit auf dem erkrankten und hochgradige Schwerhörigkeit des anderen Ohres.

Die mit Rücksicht auf diesen Befund ergänzte Anamnese ergab, daß Pat. im November 1916 infolge Granatexplosion schwerhörig geworden war.

Gegenwärtig ist die Entzündung fast geheilt, die kalorische Reaktion in geringem Grade nach 4 Minuten auslösbar.

Der Fall lehrt, daß beim Befund der Labyrinthausschaltung bei Otitis media stets auch auf die traumatische Ätiologie Bedacht zu nehmen ist, ehe man sich zu eingreifenden therapeutischen Maßnahmen entschließt.

IX. Goldmann: **Fall von galvanischer und kalorischer Übererregbarkeit mit pathologischer Reaktion.**

Inf. B. Simon leidet seit 1 Jahre an Mittelohreiterung linkerseits und an Schwindel bereits seit der Jugend. Die Untersuchung ergibt eine chronische Mittelohreiterung mit Beteiligung des Warzenfortsatzes, Taubheit, hochgradige Überempfindlichkeit des linken Ohres für kalorischen und galvanischen Reiz ($^1/_2$ Milliampère), wobei das spontane Fallen nach links hinten und das Vorbeizeigen im linken Arm nach außen verstärkt werden. Gleichzeitig gerät das linke Bein in heftigen Tremor von mehreren Minuten Dauer.

X. Ruttin: **Exostose der Trommelhöhle, alte Labyrinthausschaltung mit Kompensation. Leichte Facialisparese.**

Ch. K., 35 Jahre, Kaufmann.

Wurde von Herrn Prof. Neumann am 7. V. 1917 der Klinik überwiesen. Er hat als 2jähriges Kind Scharlach gehabt. Seither zeitweise Ohrenfluß links. Er war sonst nie krank. Vor 2 Jahren traten heftige Kopfschmerzen links auf, die linke Gesichtshälfte schwoll an und er hatte so starken Schwindel, daß er nicht gehen konnte. Dazu kamen bald auch heftige Kopfschmerzen. Er ließ sich damals in Warschau ärztlich behandeln. Es wurde ein großer Polyp entfernt. Seither fließt das Ohr ununterbrochen sehr stark. Die Schmerzen im Kopf sind noch vorhanden, aber schwächer. Er gibt an, seit dieser Zeit bemerkt zu haben, daß sein

Digitized by Google
Original from UNIVERSITY OF CALIFORNIA
Generated on 2019-10-24 15:42 GMT / http://hdl.handle.net/2027/uc1.b3252765
Public Domain in the United States, Google-digitized / http://www.hathitrust.org/access_use#pd-us-google

Denkvermögen und sein Gedächtnis sich rapid verschlechtern. Gegenwärtig besteht leichter Schwindel, besonders bei Blick aufwärts, leichte Schwellung der linken Stirnhälfte, zeitweise Ohrensausen links. Nach Einnahme von Flüssigkeiten Übelkeit, jedoch ohne Brechreiz.

Status bei der Aufnahme: Rechtes Ohr: Trommelfell und Funktion normal. Linkes Ohr: Der Gehörgang vollständig mit Granulationen ausgefüllt. Taub für Sprache und Stimmgabeln. Weber nach rechts, Rinne unendlich negativ, Schwabach stark verkürzt. Kein spontaner Nystagmus. Kein Fistelsymptom. Kalorische Reaktion negativ. Kein Fistelsymptom.

Nach Rechtsdrehung Ny l ← 15".
„ Linksdrehung Ny → r 15".
„ Rechtsdrehung bei vorgeneigtem Kopf Ny l ↻ 10".
„ Linksdrehung bei vorgeneigtem Kopf Ny ↺ r 10".
„ Rechtsdrehung bei rechtsgeneigtem Kopf Ny ↓ 8".
„ Rechtsdrehung bei linksgeneigtem Kopf Ny ↑ 6".

Leichte Facialparese links.

Operation (Ruttin) am 16. V. 1917: Typischer Hautschnitt. Warzenfortsatz sklerotisch Antrum sehr tief. Granulationen und Schwartengewebe im Antrum. Eine riesige Exostose, die den horizontalen und frontalen Bogengang enthalten muß, verschließt den oberen Teil der Trommelhöhle, Attic und Aditus ad antrum bis auf einen etwa 1 *mm* breiten Spalt. Typische Radikaloperation. Plastik. Verband.

Der Fall ist interessant, weil Exostosen mit dieser Lokalisation und Ausdehnung selten vorkommen. Die Exostose ist wohl hier der Ausdruck sehr alter schwerer Veränderungen, da auch das linke Labyrinth taub und ausgeschaltet ist und die Werte der Kompensation beim Drehen zeigt. Die leichte Facialparese, die insbesondere dann sichtbar ist, wenn man den seinerzeit von mir mitgeteilten Kunstgriff anwendet und bei rückwärts geneigtem Kopf die Augen langsam schließen läßt, ist wohl auf Veränderungen im Facialkanal zurückzuführen, da ja die Exostose gerade am horizontalen Facialteil sitzt.

XI. Ruttin: **Zur vestibularen Übererregbarkeit beim Kleinhirntumor.**

J. U., 25 Jahre, Chauffeur.

Familienanamnese belanglos. Pat. war bis vor 2 Jahren nicht krank. Vor ca. 2 Jahren starke Kopfschmerzen, Erbrechen und Schwindel. Er stand bei Prof. Oppenheim in Berlin in Behandlung und wurde dann wegen Hirntumor operiert. Die Symptome Kopfschmerz, Schwindel sind geschwunden, dagegen hat das Sehvermögen abgenommen, war aber unmittelbar nach der Operation schlechter als jetzt. Pfeifen im rechten Ohr hat er schon seit 4 Jahren, das er aber nicht besonders beachtete, seit 3 Monaten ist dazu ein eigentümliches Geräusch gekommen, das wie Knacken oder Brechen klingt. Nachdem die Operationswunde verheilt war, begann nach einiger Zeit wieder der Tumor zu wachsen.

Gegenwärtig sieht man außer der Narbe nach Lappentrepanation über dem rechten Kleinhirn die von der Schnittnarbe umgrenzte Partie, kleinapfelgroß vorgewölbt, von derb-elastischer Konsistenz mit normaler, behaarter Haut bedeckt.

Digitized by Google
Original from UNIVERSITY OF CALIFORNIA
Generated on 2019-10-24 15:42 GMT / http://hdl.handle.net/2027/uc1.b3252765
Public Domain in the United States, Google-digitized / http://www.hathitrust.org/access_use#pd-us-google

R. O.: Im unteren Teil des Trommelfells trockene Perforation. Konv.-Spr. 5 *m*, Fl.-Spr. 5 *m*, Weber rechts, Rinne +, Schwabach etwas verkürzt, C_1 +, c^4 +. Kalorische Reaktion (mit Äthergebläse) positiv.

L. O.: Trommelfell normal. Cochleare Funktionsprüfung normal. Kalorische Reaktion: typisch, nach ganz kurzer Spülung eintretend, klonusartig, langdauernd. Vorbeizeigen bei Prüfung in allen Gelenken typisch. Starker Schwindel. Keine Übelkeiten. Kein Brechreiz.

Nach Rechtsdrehung Ny l ← 45", sehr stark, klonusartig.

„ Linksdrehung Ny → r 45", sehr stark, klonusartig.

„ Rechtsdrehung mit vorgeneigtem Kopf Ny l ↶ 50", sehr stark, klonusartig, „sackartiger", widerstandsloser Sturz nach rechts. Starker Schwindel.

Nach Linksdrehung mit vorgeneigtem Kopf Ny ↷ r 48", sehr stark, klonusartig, „sackartiger", widerstandsloser Sturz nach links. Starker Schwindel.

Nach Rechtsdrehung bei rechts geneigtem Kopf Ny ↓ 20", stark, Sturz nach rückwärts, starker Schwindel.

Nach Linksdrehung bei linksgeneigtem Kopf Ny ↑ 40", stark, Sturz nach vorwärts, starker Schwindel.

Spontaner Nystagmus fast III. Grades, horizontal nach rechts.

Spontanes Zeigen in allen Gelenken richtig.

Wird nun der Tumor mit kaltem Wasser direkt angespritzt, so zeigt er mit beiden Armen nach rechts, und zwar sehr stark nach rechts vorbei, ebenso im Handgelenk bei Dorsum nach aufwärts, dagegen bei Palma nach aufwärts richtig. Ferner bei seitlichem Zeigen mit beiden Armen nach abwärts vorbei.

Anspritzen des Tumors mit heißem Wasser (49°) gibt dieselben Resultate.

Augenbefund (O. Ruttin): Alte sekundäre Atrophie nach Stauungspapille (?), alte Parese des Oculomotorius rechts.

Röntgenbefund (Dr. Lilienfeld): Ergebnis der Untersuchung: 1. Verisimiliter diploetisches Sarkom im Bereiche des rechten Hinterhauptes. 2. Wahrscheinlich basaler Tumor der mittleren Schädelgrube, wohl metastatischer Natur. 3. Alter umfangreicher Defekt des rechten Hinterhauptbeines.

Einzelheiten: I. Rechtes Hinterhauptbein: 1. Unterhalb des vom Pat. als Operationsstelle angegebenen Bezirkes findet sich ein unregelmäßig konturierter, etwa 7—8 *cm* langer, an breitester Stelle ca. 7 *cm* breiter kompletter Defekt der Kapsel. Die kephale laterale Kontur des Defektes ist scharf, die ganze kaudale und mediale Kontur des Defektes ist unscharf, stellenweise zackig, stellenweise wie zernagt. Der Defekt greift mit seinem vordersten Anteil auf das rechte Scheitelbein leicht über. Im Defekt sieht man einen scharf konturierten, dreieckigen, etwa 2 *cm* langen, an der Basis ca. $^3/_4$ *mm* breiten und zwei über pflaumenkerngroße, wenig scharf konturierte Knochensplitter. Diese Knochensplitter liegen in den hintersten oberflächlichen Anteilen des Defektes und sind bestimmt nicht endokraniell verlagert. Ob diese Knochensplitter Sequester oder Operationsreste darstellen, kann röntgenologisch nicht entschieden werden. 3. Neben und hinter dem

Digitized by Google
Original from UNIVERSITY OF CALIFORNIA
Generated on 2019-10-24 15:42 GMT / http://hdl.handle.net/2027/uc1.b3252765
Public Domain in the United States, Google-digitized / http://www.hathitrust.org/access_use#pd-us-google

vorstehend beschriebenen großen Defekt findet sich eine Vorbuckelung der Schädeltafel, innerhalb der eine zystenartige kräftige, über olivengroße Aufhellung sitzt. Die ganze verdünnte Lamina externa bildet die äußere Begrenzung des zystenartigen Herdes. Im Zentrum ist die Lamina externa derart verdünnt, daß ein Durchbruch im ganzen zu gewärtigen sein dürfte. Das Röntgenbild entspricht demjenigen eines von der Diploe ausgehenden malignen Tumors, wahrscheinlich Sarkoms. 4. In der vorstehend beschriebenen Resorptionshöhle sieht man einige eingestreute, in der Längsrichtung verlaufende, gleichfalls an Sarkom erinnernde Knochenzüge.

II. Kapsel im allgemeinen: Normale Dicke.

III. Impressiones digitatae: Leichte Vermehrung der Temporalen.

IV. Brechetsche Kanäle: Deutliche Erweiterung im Bereiche der Tubera parietalia, wo sie zu einem reichen Netz angeordnet sind.

V. Sella turcica: 1. Gestalt: napfförmig. 2. Dimensionen: Vergrößerung des Tiefendurchmessers und des sagittalen Durchmessers. 3. Sellaboden: Annäherung an den Boden der mittleren Schädelgrube. 4. Dorsum und Processus clinoidei post.: In der frontalen Aufnahme zeigen sie keine Merkmale einer Usur, dagegen zeigt die sagittale Aufnahme, daß die seitliche Kontur des Dorsum rechts unrein, wie zernagt, ist und daß das ganze Dorsum recht dünn und durchsichtig ist. 5. Processus clinoidei anteriores: Der rechte zeigt keine Besonderheiten, der linke Fortsatz zeigt unreine Kontur.

VI. Rechtes Scheitelbein und Hinterhauptbein: Im Bereiche dieses Bezirkes sieht man mehrere zerstreute erbsengroße Aufhellungen, welche auf Metastasen verdächtig sind.

VII. Rechtes Schläfenbein: a) Unreine hintere Kontur des Processus styloideus. b) Unreine Kontur des Antrum tympanicum.

Der Fall ist in mehrfacher Hinsicht sehr interessant:

1. Die außerordentliche Übererregbarkeit für kalorischen und Drehreiz für alle Bogengänge, die zwar bei Kleinhirntumoren kein seltenes Symptom sind, aber in diesem Fall wohl einen Hinweis darauf geben, daß sie, wie ich bereits vor Jahren ausgesprochen habe, wahrscheinlich durch den Ausfall hemmender Fasern bedingt sind, jedenfalls nicht immer durch Druckerhöhung zustandekommen müssen, da in diesem Falle die Druckerhöhung wohl früher einmal bestanden hat (Augenbefund: sekundäre Atrophie nach Stauungspapille (?) !) gegenwärtig, nachdem der Tumor nach außen wächst, die seinerzeitigen vor der Operation bestehenden Symptome Kopfschmerz und Schwindel aufgehört haben, aber nicht mehr angenommen werden kann.

2. Das spontane Zeigen ist für alle Gelenke normal. Nach dem äußeren Aspekt ist auch der Tumor von dem von Bárány angenommenen Zentrum entfernt.

3. Der Fall war geeignet, den von Bárány am Menschen zuerst ausgeführten Trendelenburgschen Versuch vorzunehmen. Der Versuch des Anspritzens des Tumors selbst bzw. der hier freiliegenden Kleinhirnpartie war positiv, d. h., es trat ein starkes Vorbeizeigen in beiden Arm-

Digitized by Google
Original from UNIVERSITY OF CALIFORNIA
Generated on 2019-10-24 15:42 GMT / http://hdl.handle.net/2027/uc1.b3252765
Public Domain in the United States, Google-digitized / http://www.hathitrust.org/access_use#pd-us-google

und Handgelenken nach rechts auf, aber ebenso beim Anspritzen mit heißem Wasser. Ich will daraus keine Schlüsse ziehen, weil es mir nicht gelang, auszuschließen, daß dabei auch der Druck auf den Tumor eine Rolle spielt. Ich konnte nämlich den Zeigeversuch bei Druck auf den Tumor nicht einwandfrei prüfen, weil der Pat. dabei zu starke Schmerzen hatte.

4. Allerdings muß daran gedacht werden, daß ein Teil der Symptome auch von der basalen Metastase in der rechten mittleren Schädelgrube ausgelöst sein kann.

5. Interessant ist ferner ein Symptom, das ich schon wiederholt bei Hirntumoren beobachtet habe; es ist das ein nach der Drehung erfolgender, seiner Richtung nach typischer Sturz, der aber so plötzlich und unwiderstehlich erfolgt, daß man ihn am besten als widerstandslosen, „sackartigen" Sturz beschreiben könnte.

XII. Ruttin: **Verletzung der Kieferhöhle durch ein großes Schrapnellhülsenstück. Bemerkungen über Sinusitis acuta traumatica und Otitis media suppurativa acuta traumatica.**

F. F., Gefr., L.-I.-R. Nr. 1/10, 39 Jahre, Maurergehilfe.

Er wurde am 14. V. 1917 bei Görz durch Schrapnellschuß stehend verletzt. Nach der Verwundung war er eine halbe Nacht bewußtlos. Er blutete aus Mund und Nase und hatte nach dem Erwachen aus der Bewußtlosigkeit starkes Erbrechen. Seither litt er an heftigen Kopfschmerzen, Schmerzen im Kiefer und Ohrensausen links. Am 18. V. 1917 wurde ihm in Laibach das linke Auge enukleiert, am 22. V. wurde das Sprengstück entfernt. Zwischen 17. und 22. V. hatte er starken Schwindel, jedoch ohne Gefühl des Fallens.

Aus dem Vormerkblatt des k. u. k. Reservespitals Nr. 4: Links: „Zertrümmerung des unteren Orbitalrandes, breite Eröffnung der Kieferhöhle, breite Rißquetschlappenwunde des Oberlides. Zertrümmerung des Bulbus. Amaurose. Visus R. 6/8, L. Amaurose. Am 18. V. linker Bulbus enukleiert, am 19. V. starke parenchymatöse Blutung aus der Kieferhöhle und Orbita, die eine feste Jodoformgazetamponade der Kieferhöhle von der Orbita aus nötig machte. Fieberfrei. 20. V.: Verbandwechsel. Dabei entleert sich aus der Kieferhöhle viel schleimig-wässeriges, braun gefärbtes Sekret. Lockere Tamponade."

Bei der Aufnahme an die Ohrenklinik konnte im wesentlichen der obige Befund des Reservespitals bestätigt werden. Aus der Kieferhöhle und Orbita entleert sich reichlich dickes, fötides, eitriges Exsudat, das sich so rasch erneuerte, daß es, entleert, schon innerhalb eines Tages so reichlich wieder da war, daß bei Neigung des Kopfes nach vorn das Exsudat aus der Kieferhöhle durch die Orbita abfloß. Die Orbita war durch Fehlen eines Teiles der oberen Kieferhöhlenwand mit der Kieferhöhle in breiter Kommunikation.

Das entfernte Sprengstück war ein Schrapnellhülsenstück von 6 *cm* Länge und 3 *cm* Breite.

Der Röntgenbefund (Dr. Lilienfeld) ergab: Diverse Frakturen. Verdacht auf Projektilstaub in der linken Stirnhöhle und in der linken Orbita.

Einzelheiten: A. Skelett: I. Linkes Stirnbein: 1. Frakturbereich: a) Margo supraorbitalis, b) Facies orbitalis, c) Basis des Processus zygomaticus. 2. Frakturgattung: a) b) Splittrige Lochfraktur, c) Splittrige

Digitized by Google
Original from UNIVERSITY OF CALIFORNIA
Generated on 2019-10-24 15:42 GMT / http://hdl.handle.net/2027/uc1.b3252765
Public Domain in the United States, Google-digitized / http://www.hathitrust.org/access_use#pd-us-google

Infraktionen. 3. Knochensplitter: In den kephalen Anteilen der Orbita und in den lateralen Anteilen der linken Stirnhöhle sieht man mehrere wolkig konturierte, winzige, zu einem Streifen angeordnete Schatten, von denen nicht mit Sicherheit anzugeben ist, ob es sich um Knochensplitter oder um Projektilstaub handelt. Die große Dichte spricht eher für Projektilstaub.

II. Os zygomaticum links: 1. Frakturbereich: Processus fronto-sphenoidalis, maxillaris, Corpus und Processus temporalis. 2. Frakturgattung:

Fig. 1.

Zertrümmerung. 3. Knochensplitter: a) ein etwa kleindattelgroßer, dem herausgebrochenen Processus fronto-sphenoidalis entsprechender liegt an der dem Processus fronto-sphenoidalis zugehörenden Stelle, b) ein etwa aprikosengroßer Splitter ist leicht lateralwärts disloziert, c) mehrere bis apfelkerngroße Knochensplitter liegen in der Fossa infratemporalis, d) ein pfirsichkerngroßer Knochensplitter liegt an der Stelle des Processus temporalis.

III. Maxilla links: 1. Frakturbereich: a) Processus frontalis, b) Facies malaris, c) Processus zygomaticus, d) Crista zygomatica, e) Facies infra-

Digitized by Google
Original from UNIVERSITY OF CALIFORNIA
Generated on 2019-10-24 15:42 GMT / http://hdl.handle.net/2027/uc1.b3252765
Public Domain in the United States, Google-digitized / http://www.hathitrust.org/access_use#pd-us-google

temporalis, f) Facies orbitalis. 2. Frakturgattung: Vollkommene Zertrümmerung unter Setzung eines kompletten Defektes. 3. Knochensplitter: Zahlreiche winzige im Frakturbereich, zum größten Teil in dem verdunkelten Antrum Highmori. 4. Dislokation: Der Orbitalboden ist in seinen lateralen zwei Dritteln durchbrochen.

IV. Mandibula: 1. Frakturbereich: a) Processus coronoides, b) Spitze des Processus condyloideus. 2. Frakturgattung: a) Abbruch des Fortsatzes. b) Infraktion unter Abschrägung. 3. Dislokation: Der abgebrochene Processus coronoideus in mehreren Stücken lateralwärts. 4. kein Callus.

V. Linkes Siebbein: 1. Frakturbereich: a) Lamina papyracea im Bereich der linken Orbita, b) linke Hälfte der Lamina cribrosa. 2. Frakturgattung: Von beiden Gebilden sieht man auf den Röntgenplatten nichts mehr, wahrscheinlich Zertrümmerung.

VI. Linkes Keilbein: 1. Frakturbereich: a) Ala major als laterale Wand der linken Orbita, b) laterales Ende der Crista sphenoidalis, c) Wurzel der Ala minor. 2. Frakturgattung: Splitterbruch. 3. Knochensplitter: Einige bis pflaumenkerngroße, in den lateralen kaudalen Anteilen der linken Orbita.

B. Fremdkörper: Abgesehen von den oben erwähnten, auf Projektilstaub verdächtigen Schatten in der linken Orbita, keine feststellbar.

Röntgenskizze (Fig. 1).

Ich habe nun dem Pat. täglich von der Orbita aus die Kieferhöhle mit Röhrchen ausgespült und langsame Heilung erzielt, gegenwärtig kommt schon seit Wochen vollständig klare Spülflüssigkeit.

An dem Falle ist nicht nur das Eindringen eines so großen Sprengstückes und die Art der Verletzung interessant, sondern auch eine Tatsache, die ich hier erwähnen möchte. Das Sekret war auffallend fötid, verhielt sich aber im übrigen sowie auch durch seine gute Heiltendenz bei konservativer Behandlung mit Spülungen wie das Sekret einer akuten Sinusitis. Dieselbe Beobachtung habe ich auch bei der Otitis gemacht. Nach den Verletzungen im Kriege sehen wir auffallend viele Otitiden mit fötidem Sekret, während dies bei der akuten Friedensotitis ein sehr seltenes Vorkommen ist. Da nun in diesen Fällen auch sehr häufig infolge der Verletzung eine große Perforation besteht, so ist eine Verwechslung dieser Art Otitis, die ich als Otitis media suppurativa acuta traumatica bezeichnen möchte, mit der chronischen Otitis sehr leicht. Ich sah nun tatsächlich schon solche Fälle radikal operieren, während, wenn die Eiterung noch nicht lange bestanden hat, nur die einfache Aufmeißelung am Platze gewesen wäre. Für die oben beschriebene Sinusitis acuta traumatica gilt nun dasselbe wie für die Otitis media suppurativa acuta traumatica.

XIII. Dinolt: **Akute Mastoiditis und Antrotomie rechts, Heilung. Auftreten von Hirnsymptomen, die auf einen Prozeß im linken Hirn deuten: Exitus: Cysticercus im rechten Großhirn.**

Ich erlaube mir hiemit, über einen Fall aus der Ohren-, Hals- und Nasenabteilung des k. k. Reservespitals Nr. 16 in Wien zu berichten, der manches Interessante bietet.

Der 29 Jahre alte Soldat wurde am 13. XII. 1916 mit Fieber und Kopfschmerzen eingeliefert. Bei der Aufnahme bestanden Zeichen einer beginnenden akuten Mastoiditis der rechten Seite. Angeblich seit 2 Monaten krank, hatte der Kranke vorher keine Behandlung. Zwei Tage nach der

Digitized by Google
Original from UNIVERSITY OF CALIFORNIA
Generated on 2019-10-24 15:42 GMT / http://hdl.handle.net/2027/uc1.b3252765
Public Domain in the United States, Google-digitized / http://www.hathitrust.org/access_use#pd-us-google

Aufnahme wurde er von OStA. Dr. S p e r b e r operiert. Der ganze Warzenfortsatz war eingeschmolzen, die Dura der mittleren Schädelgrube und der Sinus waren frei. Nach der Operation bestand Fieber, weiter klagte Pat. andauernd über Kopfschmerzen und Brechreiz. Sieben Tage später wurde deshalb abermalige Operation vollzogen. Diesmal wurde die Dura der mittleren Schädelgrube in weitem Umfange freigelegt; es fanden sich nur geringe pachymeningitische Auflagerungen, die Dura selbst pulsierte deutlich. Die unmittelbar daran angeschlossene Lumbalpunktion ergab ein klares Punktat ohne wesentliche Drucksteigerung. Die bakteriologische Untersuchung der Flüssigkeit war negativ. Der Verlauf war seither normal und fieberfrei, der Pat. erholte sich zusehends und blieb frei von Beschwerden.

Etwa Mitte März 1917, als die Ohrwunde schon fast geheilt war, klagte Pat. über öfteren Kopfschmerz, Brechreiz und eine Schwäche im rechten Arm und Bein. Hie und da kam auch Erbrechen hinzu. Der Kranke war jedoch ganz mobil. Die Beschwerden wurden häufiger und da der otologische Befund keine Erklärung des Zustandes abgab, wurde der Pat. auf die interne Abteilung transferiert. Dort konstatierte Doktor B l e i e r eine geringe Parese des rechten Beines und eine Schwäche des rechten Armes; die Augenuntersuchung ergab eine Stauungspapille. Auf Darreichung von Brom besserten sich die subjektiven Beschwerden sehr. In die Zeit seines Aufenthaltes auf der internen Station fällt ein gut beobachteter epileptiformer Anfall nach Art eines J a c k s o n, der vom Chef der Abteilung Dr. B l e i e r gesehen wurde. Die objektiven Symptome bei dem Pat. waren immer streng rechts lokalisiert, links bestanden keine Symptome. In der Nacht vom 19. auf den 20. VI. 1917 bekam Pat. einen Anfall mit Bewußtlosigkeit und starb bald darauf plötzlich.

Die Obduktion ergab den merkwürdigen Befund: „Operationswundhöhle nach Antrotomie vollkommen ausgeheilt, Defekt der knöchernen Schädeldecke, entsprechend der Freilegung der Dura, vereiterte Cysticercusblase, ungefähr kindsfaustgroß, in der rechten Hirnhälfte zwischen Thalamus und Hinterhorn; links besteht eine Ausdehnung des vierten Ventrikels."

Es hatte somit ein in der rechten Hirnhälfte sitzender Cysticercus gar keine Symptome in der linken Körperhälfte gemacht, andrerseits waren die Symptome der rechten Körperhälfte deutlich ausgeprägt trotz des raumbeschränkenden Prozesses im rechten Gehirn.

Die naheliegende Diagnose: Metastatischer Abceß im linken Hirn wäre vollkommen falsch gewesen, obwohl sie durch die Symptome berechtigt gewesen wäre.

Will man nun eine Erklärung für den ungewöhnlichen Verlauf in diesem Falle haben, so muß man annehmen, daß der Cysticercus, der schon lange vor der akuten Ohrenerkrankung bestanden haben muß, im Verlauf der Mittelohrentzündung, ohne bei der Operation eröffnet worden zu sein, infiziert wurde. Bei der zweiten Operation wurde die deutliche Pulsation der Dura besonders vermerkt, weshalb man von einer explorativen Punktion Abstand nahm. — Durch die Vereiterung nahm die bisher langsam wachsende Geschwulst rasch an Größe zu und bewirkte so eine Ausdehnung des linken Hinterhorns mit den entsprechenden Symptomen der rechten Körperhälfte.

Digitized by Google
Original from UNIVERSITY OF CALIFORNIA
Generated on 2019-10-24 15:42 GMT / http://hdl.handle.net/2027/uc1.b3252765
Public Domain in the United States, Google-digitized / http://www.hathitrust.org/access_use#pd-us-google

XIV. O. Mayer: **Zur Frage der Ursache des Wiederauftretens der kalorischen Reaktion nach Labyrintheiterung und Labyrinthoperation (Demonstration mikroskopischer Präparate).**

Es ist von E. Urbantschitsch ein Fall hier vorgestellt worden[1]), bei welchem längere Zeit nach einer wegen Labyrintheiterung ausgeführten Resektion des Labyrinthes die kalorische Reaktion wieder positiv wurde, nachdem sie vor der Labyrinthoperation negativ gewesen war. Einen ähnlichen Fall hat gleichzeitig Bondy hier vorgestellt; in diesem war das Fistelsymptom nach der Labyrinthoperation wieder positiv geworden, während kalorische Unerregbarkeit bestand. E. Urbantschitsch erklärte dieses Phänomen damit, daß entweder funktionsfähige Reste des Labyrinthes zurückgeblieben seien oder daß der „freiliegende Nerv" direkt gereizt werde. Bondy nahm ebenfalls das Stehenbleiben funktionsfähiger Reste als Ursache des Wiederauftretens des Fistelsymptomes als auch des bei seinem Fall vorhandenen Schwindels an. Gelegentlich der histologischen Untersuchung eines Falles von geheilter Labyrinthitis stieß ich auf einen Befund, der noch eine andere Möglichkeit eröffnet. Es handelt sich um folgenden Fall:

Leopoldine B., 4 Jahre alt, litt seit Geburt an Ohrenfluß, im 6. Monat hat sie Masern durchgemacht. Seit 4 Tagen besteht hohes Fieber und ebensolange eine Geschwulst hinter dem linken Ohre. Bei der Aufnahme auf die Abteilung wurde eine haselnußgroße, fluktuierende, schmerzhafte Schwellung hinter dem linken Ohre festgestellt; im Gehörgang fand sich Eiter und Cholesteatom, die hintere obere Gehörgangswand war so stark gesenkt, daß vom Trommelfell nichts zu sehen war. Eine Hörprüfung war nicht möglich gewesen, die kalorische Reaktion wurde ausgeführt, der Befund ist aber leider in der Krankengeschichte nicht vermerkt. Schon bei der Aufnahme fand sich Rasseln über der ganzen Lunge, namentlich links.

Bei der Totalaufmeißelung fand sich ein verjauchtes Cholesteatom und ein Extraduralabsceß sowie eine Sinusthrombose. Trotz Eröffnung und Ausräumung des Sinus und Unterbindung der Vena jugularis interna ging das Kind an multiplen Lungenabscessen und eitriger Pleuritis zugrunde.

Der histologische Befund, der eine Reihe von interessanten Einzelheiten bietet, wird ausführlich mitgeteilt werden. Hier sei nur Folgendes zur Erläuterung der demonstrierten histologischen Präparate bemerkt: In der Paukenhöhle findet sich die Schleimhaut namentlich über den Fenstern sehr bedeutend verdickt und überall epidermisiert. Der obere und hintere Bogengang sowie der größte Teil des horizontalen fehlt und ist die normale Labyrinthkapsel zum Teil durch Bindegewebe, zum Teil durch neugebildete Spongiosa ersetzt. Letztere befand sich auch medialwärts und über dem Vestibulum und reichte nach vorn bis zum Canalis facialis. Das Vestibulum ist vollständig mit Bindegewebe ausgefüllt, in welchem stellenweise neugebildeter Knochen zu sehen ist. Vom Utriculus ist nichts mehr erhalten, ebensowenig vom Sacculus, hingegen ist der Ductus cochlearis, wenn auch in veränderter Form, durchwegs vorhanden und befindet sich hier die Bindegewebs- und

[1]) Sitzung der Otologischen Gesellschaft, Mai 1916, Bericht S. 171.

Digitized by Google
Original from UNIVERSITY OF CALIFORNIA
Generated on 2019-10-24 15:42 GMT / http://hdl.handle.net/2027/uc1.b3252765
Public Domain in the United States, Google-digitized / http://www.hathitrust.org/access_use#pd-us-google

Knochenneubildung nur im perilymphatischen Raum. Die Fenster sind intakt.

Nach diesem histologischen Befunde ist demnach der Einbruch in das Labyrinth von den Bogengängen her erfolgt. Diese waren fast vollkommen zerstört worden, im Vestibulum war nur die obere und mediale Knochenwand eingeschmolzen worden, während die laterale unversehrt geblieben war. Die häutigen Teile waren ebenfalls vernichtet worden; in der Schnecke hingegen war die Entzündung zweifellos geringer gewesen, denn dort war es nicht zu einer Zerstörung der Weichteile gekommen.

Der uns heute interessierende Befund ist nun der, daß ausgehend von der Macula cribrosa superior zahlreiche Stränge von kernreichem Gewebe, in dem sich bei Färbung nach Kulschitzky-Wolters Markscheiden nachweisen lassen, sich in dem Bindegewebe, welches das Vestibulum füllt, verzweigen und kleine Geschwülste bilden. Diese Stränge setzen sich auch in den Canalis superior fort, von denen insbesondere eine unmittelbar distal vom Ganglion vestibulare superior liegende Geschwulst fast den ganzen Kanal ausfüllt. Eine ähnliche größere Geschwulst befindet sich in der hinteren Ampulle und steht in Verbindung mit Strängen, die daselbst von der Macula cribrosa ausgehen.

Wir haben uns die Entstehung dieser Veränderung folgendermaßen vorzustellen: Durch die Labyrintheiterung wurde der ganze Inhalt des Vestibulums zerstört und auch die Knochenkanälchen, in welchen die Nervenfasern zu den Nervenendstellen im Utriculus verlaufen, wurden durch die Eiterung arrodiert, dabei wurden auch die Nervenfasern selbst bloßgelegt. Als nun die Labyrintheiterung ausheilte und sich das Vestibulum mit Bindegewebe gefüllt hatte, ging von diesen Nervenfasern eine regenerative Wucherung aus, die neugebildeten Nervenfasern durchwuchsen zum Teil die Narbe, zum Teil bildete sich in Hohlräumen, so z. B. in der hinteren Ampulle, eine größere Geschwulst, ebenso im Canalis superior.

Nach dem histologischen Verhalten kann kein Zweifel bestehen, daß diese Stränge und Geschwülste auf regenerative Wucherung der Nervenfasern zurückzuführen sind und daß es sich nicht etwa um Neurofibrome handelt.

Ein ähnlicher Befund wurde schon von Schwabach und später von Lange mitgeteilt; sehr wichtig zur Deutung der Befunde ist die Beobachtung von Marx, der nach experimenteller Zerstörung des Labyrinthes bei der histologischen Untersuchung die Narbe von solchen neugebildeten Nervenfasern durchwuchert gefunden und diese Wucherungen als Amputationsneurome aufgefaßt hat. Es ist kein Zweifel, daß auch die nach ausgeheilter Labyrintheiterung auftretenden regenerativen Wucherungen den Amputationsneuromen gleichzustellen sind.

Anläßlich der Diskussion über den von E. Urbantschitsch vorgestellten Fall vertrat ich die Ansicht, daß das Wiederauftreten der kalorischen Reaktion oder des Druckphänomens nach der Labyrinthoperation, ja vielleicht auch nach der Labyrintheiterung, auf die Durchwachsung der Narbe mit neugebildeten Nervenfasern zu beziehen sein könnte.

Der hier demonstrierte Fall kann allerdings nicht als Beweis hiefür herangezogen werden, weil leider über den Ausfall der kalorischen Re-

Digitized by Google
Original from UNIVERSITY OF CALIFORNIA
Generated on 2019-10-24 15:42 GMT / http://hdl.handle.net/2027/uc1.b3252765
Public Domain in the United States, Google-digitized / http://www.hathitrust.org/access_use#pd-us-google

aktion nichts mitgeteilt werden kann. Ich glaube mich allerdings daran zu erinnern, daß die von mir selbst ausgeführte kalorische Reaktion positiv war. Da aber die Eintragung in die Krankengeschichte leider fehlt, kann ich dies nicht mit Bestimmtheit behaupten.

Es ist nun anläßlich der erwähnten Diskussion die Frage aufgeworfen worden, ob denn überhaupt auf eine kalorische Reizung der Nervenfasern selbst Nystagmus und Schwindel zu erwarten sei, da ja der kalorische Reiz nur einen adäquaten Reiz für den Vestibularapparat darstelle, der Nerv jedoch nicht für einen adäquaten Reiz empfänglich sei. Darauf ist zu erwidern, daß die Abkühlung oder Erwärmung an sich keineswegs als adäquater Reiz des Vestibularapparates aufgefaßt werden kann: denn als solcher kommt einzig und allein die Bewegung der Labyrinthflüssigkeit in Betracht, gleichgültig, wodurch diese hervorgerufen wird. Die Abkühlung und Erwärmung kann infolgedessen nur indirekt, insoferne als durch sie eben Strömungen im Labyrinthwasser hervorgerufen werden, die Endapparate im Vestibulum und in den Bogengängen reizen.

Für den Vestibularnerven jedoch ist die Abkühlung und die Erwärmung, ebenso der Druck ein inadäquater Reiz und es ist nach dem Müllerschen Gesetz kein Zweifel, daß der Sinnesnerv auf einen inadäquaten Reiz mit der spezifischen Sinnesempfindung reagiert. Ich erinnere nur daran, daß die elektrische Reizung der Chorda tympani Geschmacksempfindung auslöst.

Ob die von mir ausgesprochene Möglichkeit tatsächlich zutrifft, kann nur durch genau klinisch und histologisch untersuchte Fälle erwiesen werden und wird man auf solche Fälle ein besonderes Augenmerk richten müssen.

(Über Vorschlag Ruttins wird die Diskussion über diese Demonstration vertagt.)

Aus den Verhandlungen polnisch-medizinischer Gesellschaften.

A. Aus den Sitzungen der Warschauer ärztlichen Gesellschaft.

a) Klinische Sitzungen.

Flatau und Handelsneder: **Experimentelle Untersuchungen über Nackensteifheit.** Behufs Erzeugung einer cerebrospinalen Meningitis bedienten sich die Vortr. pyogener Bakterien (7 Versuche ohne deutliche Resultate), des Weichselbaumschen Meningococcus intracellularis (mit geringen Symptomen) und der Fränkelschen Diplokokken, welche unter 51 Fällen 31mal bei Hunden ein positives Resultat ergaben. Anfangs waren die Tiere mißmutig und apathisch, nach einiger Zeit trat Nackensteifheit und dann Exitus nach 15—24 Stunden ein. Der Verlauf ist: 1. fulminant; 2. anfangs unbedeutende Symptome, nach einigen Tagen akute Erscheinungen und Mors; 3. manchmal anfangs akute Erscheinungen, später ein chronischer Zustand und Genesung; 4. mitunter ein chronischer Verlauf und Tod an Kachexie. Von Komplikationen wurden beobachtet: 1. Rückenmarksabscesse, 2. Eiterungen in den Stirn-, in den Nasenhöhlen und in den Ohren, 3. Panophthalmitis, 4. Pneumonie und Pleuritis. Zu

Digitized by Google
Original from UNIVERSITY OF CALIFORNIA
Generated on 2019-10-24 15:42 GMT / http://hdl.handle.net/2027/uc1.b3252765
Public Domain in the United States, Google-digitized / http://www.hathitrust.org/access_use#pd-us-google

therapeutischen Zwecken wurde vor allem Antipneumokokkenserum versucht, welches die Entwicklung der Meningitis hemmt, dann Urotropin, Formalin und Argent. nitr. und in einigen Versuchen wurden Durchspülungen des ganzen Nervensystems mit physiologischer Salzlösung vorgenommen. Zum Schluß demonstrieren die Vortr. am Epidiaskop eine Reihe von Zeichnungen, welche die Resultate der anatomisch-pathologischen Untersuchungen illustrieren. Die Veränderungen betrafen hauptsächlich die weichen Hüllen des ganzen Zentralnervensystems, während die Dura einen viel geringeren Anteil an dem Prozeß hat.

Diskussion.

Pregowski betont, daß die vorgestellte Arbeit, wenn auch für die menschliche Klinik der Nackenstarre sehr interessant, doch keine besondere Bedeutung besitzt, und wirft den Prolegenten vor, daß sie viel zu wenig Versuche mit Meningokokken angestellt haben, um ihre negative Ansicht über diese Mikroorganismen als Ursache von Cerebrospinalmeningitis motivieren zu können.

Kuligowski behauptet, daß in dem Präparate mit dem Erweichungsherde eigentlich kein Absceß, nur eine unbedeutende eitrige Infiltration besteht.

Flatau weist nach, daß die obigen Versuche eine gewisse Bedeutung für die menschliche Nackenstarre besitzen, und hebt hervor, daß er zum ersten Male Rückenmarksabscesse auf experimentellem Wege erhalten hat.

Kopczynski stellt einen Fall von **Alexie** vor, bedingt durch einen Erweichungsherd im linken Parietooccipitallappen infolge eines Schlaganfalles.

Gajkiewicz und Kijewski stellen einen Pat. vor, welcher wegen **Sprachstörungen** und Lähmung der rechten oberen Extremität nach einem linksseitigen Schädeltrauma mit günstigem Erfolge operiert worden ist.

Higier stellt einen Fall von **psychischer Blindheit** infolge eines Thrombus in der rechten Arteria cerebralis posterior vor.

b) Aus den neurologisch-psychiatrischen Sitzungen.

Higier: **Fall einer seltenen Form von Pneumokokkenmeningitis.** Der 28jährige Pat. erkrankte vor 2 Monaten an Kopfschmerzen, Fieber bis 38,5°, Diplopie, Abducenslähmung, Nackenstarre, Kernig. Zwei Wochen später wurden an beiden Tonsillen pneumokokkenhaltige Beläge, am Augenhintergrund Papillenstauung konstatiert. Sukzessive fast vollständige Genesung. Redner diagnostiziert Pneumokokkenmeningitis und betont den günstigen Ausgang.

Diskussion.

Gajkiewicz und Flatau halten die Untersuchung der Cerebrospinalflüssigkeit für entscheidend.

Rotstadt hebt die Tatsache des fast immer mortalen Verlaufes der Pneumokokkenmeningitis hervor.

Kopczynski: **Ein Fall von Alexie.**

Der 75jährige Pat. verlor vor einigen Wochen nach einem Trauma plötzlich die Fähigkeit, die Buchstaben zu erkennen und zu lesen. Objektiv

Digitized by Google
Original from UNIVERSITY OF CALIFORNIA
Generated on 2019-10-24 15:42 GMT / http://hdl.handle.net/2027/uc1.b3252765
Public Domain in the United States, Google-digitized / http://www.hathitrust.org/access_use#pd-us-google

fand man Symptome von Arteriosklerose, beiderseitige rechtsseitige Hemianopsie. Pat. kann sich manchmal nicht an die Namen der Gegenstände erinnern. Vollständiger Verlust der Fähigkeit, Buchstaben zu erkennen, und des Lesens (Alexia litteralis et vocalis). Kopczynski diagnostiziert Alexie infolge einer Läsion des Gyrus angularis und hebt die Reinheit des Falles hervor. Fehlende Beimischung von sensorischer und motorischer Stummheit.

Wurcelman: **Ein Fall von Cyste des Kleinhirns.** Der 30jährige Pat. litt zu Lebzeiten an Kopfschmerzen und Erbrechen. Objektiv: schwankender Gang nach rechts und hinten. Nystagmus. Einschränkung der Hörschärfe rechts. In der Annahme eines Kleinhirnabscesses wurde Trepanation und Probepunktion vorgenommen und dabei 30 cm^3 einer goldgelben, fibrinhaltigen Flüssigkeit entleert. Bei der Sektion fand sich eine die ganze rechte Kleinhirnhemisphäre einnehmende Cyste.

Kopczynski: **Fall eines Hirntumors in der hinteren Schädelhöhle mit den Symptomen einer sogenannten „Diplopia monocularis".**

Der 14jährige Pat. leidet seit einem halben Jahre an Kopfschmerzen und Erbrechen. Objektiv: spastische Lähmung und Abnahme der Sensibilität rechterseits, Immobilität der Bulben nach innen und nach außen, konvergierende Bewegung aufgehoben. Am Augenhintergrund, besonders links, deutliche Stauung, Lähmung des linken Facialis, Gehörabnahme auf derselben Seite. Diagnose: Tumor in der oberen Schichte der Varolsbrücke (Hemiplegia alternans cum paresi nervi faciales et acustici). Beachtung verdient das interessante und selten beobachtete Symptom: das Doppeltsehen am linken Auge. Dieses Symptom erklärt Redner mit einer partiellen Lähmung oder mit einem Krampf gewisser Abschnitte des Ciliarmuskels.

Diskussion.

Endelman und Bein meinen, daß das Doppeltsehen von lokalen Veränderungen, z. B. von Astigmatismus corneae abhängig sein könnte.

Robstat erinnert an einen eigenen Fall von Myasthenie mit denselben Symptomen.

Kopczynski behauptet, daß dieses Symptom durch Astigmatismus nicht erklärt werden kann.

c) Aus den oto-laryngologischen Sitzungen.

Dobrowolski hält einen Vortrag unter dem Titel: **Einige Worte über erbliche Ohrensyphilis** (s. Referat).

Diskussion.

Lubliner betont, daß Taubheit bei Syphilis zu den seltensten Erscheinungen gehört.

Heimann hat einen Fall von vollständiger **Labyrinthtaubheit nach Salvarsaninjektion** beobachtet.

Szmurlo hat in Rußland viele Fälle von Syphilis gesehen, in manchen Dörfern bis zu 70% der Bevölkerung; jedoch erkrankten die höheren Organe: Gehirn, Augen, Ohren nicht häufiger als irgendwo anders und Paralysis progressiva und Tabes kommen dort sogar sehr selten vor; es reicht also für die Affektion eines Organes die Syphilis allein nicht aus, sondern es gehört dazu auch, daß das betreffende Organ mehr arbeitet.

Digitized by Google
Original from UNIVERSITY OF CALIFORNIA
Generated on 2019-10-24 15:42 GMT / http://hdl.handle.net/2027/uc1.b3252765
Public Domain in the United States, Google-digitized / http://www.hathitrust.org/access_use#pd-us-google

Szmurio stellt einen 43jährigen Pat. mit chronischer **Mittelohreiterung auf tuberkulöser Basis** vor. Gleichzeitig besteht Lungen- und Kehlkopftuberkulose. Im Ohrensekret wurden Koch sche Tuberkelbacillen gefunden.

Rappaport zeigt **einen Hammer,** welcher bei leichtem Ausspritzen **aus dem rechten Ohre entfernt** wurde. Der 4jährige Pat. erkrankte vor einem Jahre nach Scharlach an doppelseitiger eitriger Mittelohrentzündung mit Trommelfellperforation. Gegenwärtig sieht man vollständige Destruktion beider Trommelfelle und der Gehörknöchelchen, daneben Taubstummheit und Erscheinungen von Ataxie, welche für eine Affektion des inneren Ohres sprechen. So ausgedehnte Zerstörungen kommen häufiger nur nach Scharlach, selten nach Masern vor.

Benni stellt einen 5jährigen Knaben nach der **Antrotomie** vor. Anfangs bestand durch längere Zeit ein bedeutendes Ödem vor der Muschel und unter dem Jochfortsatze. Bei der Operation im Antrum mastoideum sehr wenig Eiter, eine größere Menge Eiter entleerte sich hingegen erst nach Eröffnung des Abscesses vor der Ohrmuschel.

Diskussion.

Zu dem von Benni demonstrierten Fall fragt Heimann, ob es sich wirklich um einen eitrigen Prozeß im Mittelohr gehandelt hat und ob die Incision im Gesichte notwendig war. Der Prozeß im Gesichte wäre nach der Antrotomie selbst zurückgegangen.

Rappaport erwidert, daß der ergänzende Schnitt im Gesichte wohl überlegt war und erst ausgeführt wurde, als nach dem zweiten Verbande das Ödem im Gesicht sich nicht verminderte. Der eitrige Prozeß im Mittelohr wurde genau diagnostiziert.

Heiman erwähnt, daß es Fälle von subperiostalen Abscessen hinter dem Ohre ohne Affektion des Mittelohres gibt und daß man daran denken muß.

Pieniazek erwähnt den Fall eines Abscesses nach Scharlach, der sich nach vorne erstreckte, wo ein Schläfenbeinsequester vorhanden war, und betont, daß aus dem Prozeß im Mittelohr durchaus nicht auf den Zustand im Knochen geschlossen werden kann, daß das Trommelfell ganz sein kann bei bedeutender Entwicklung des Prozesses im Knochen.

Karbowski stellt einen 20jährigen Mann mit der Diagnose **Polyneuritis cerebralis menièriformis Frankl-Hochwart** vor. Vor 6 Wochen Influenza. Das gegenwärtige Leiden begann mit Schmerzen im Ohr und in der ganzen rechten Kopfhälfte. Schwindel, Ohrensausen und Gehörabnahme rechts. Die Untersuchung des Ohres ergab: Perforation im unteren Teile, Kalkablagerungen an dem übrigen Teil des Trommelfelles. Keine entzündlichen Erscheinungen. Untersuchung der Labyrinthfunktion: spontaner Nystagmus beiderseits, Romberg positiv, Fallen nach der Seite des affizierten Ohres. Bei Änderung der Kopflage ändert sich auch die Fallrichtung. Funktionsschwäche des Acusticus. Lähmung des Trigeminus. Herabsetzung der Empfindlichkeit der rechten Gesichts- und der rechten Zungenhälfte. Lähmung des Facialis und Geschmacksstörungen. Ekzem an dem Teil der Ohrmuschel, der vom Trigeminus innerviert wird, d. i. in der Nähe des äußeren Gehörgangs. Also Lähmung von 4 Gehirnnerven. Das Ekzem und der gelinde Verlauf sprechen für einen peripheren Prozeß. Zwar

Digitized by Google
Original from UNIVERSITY OF CALIFORNIA
Generated on 2019-10-24 15:43 GMT / http://hdl.handle.net/2027/uc1.b3252765
Public Domain in the United States, Google-digitized / http://www.hathitrust.org/access_use#pd-us-google

waren keine Menière schen Symptome vorhanden, doch mit Rücksicht darauf, daß Menière sche Erscheinungen Labyrintherscheinungen sind, kann die oben angeführte Diagnose gestellt werden. Die Prognose ist günstig mit Rücksicht auf alle affizierten Nerven mit Ausnahme des Cochlearis, da das Gehör fast nie wieder normal wird.

Dobrowolski zeigt das **Präparat eines Gehirns mit eitriger Meningitis und ausgedehnten Thromben in den Hirnsinusen.** Pat. soll vor zehn Tagen an Kopfschmerzen und Schmerzen im linken Ohr erkrankt sein. Bei der Untersuchung findet man: Temperatur 39,5°, Bewußtlosigkeit, Krampf der Nackenmuskeln, Puls gespannt, 140, Pupillen träge reagierend. In der rechten Lunge Dämpfung und Subkrepitation, im linken Ohr Eiter und Perforation unten. Im Blute, im Urin, im Augenhintergrund nichts besonderes. Bei der Operation in den Warzenzellen links etwas Eiter, im Sinus transversus ein weit nach oben und auch nach unten bis zum Bulbus sich erstreckender Thrombus, im Bulbus venosus selbst mit Eiter gemengtes flüssiges Blut. Am 3. Tag nach der Operation Unterbindung der Vena jugularis, nach 2 Tagen Exitus. Bei der Sektion fand man im Sinus longitudinalis superior und inferior Thromben; auf der inneren Oberfläche der Dura eitriges Sekret, die weiche Hirnhaut verdickt, hyperämisch, mit Eiter bedeckt. In den Hirnhöhlen die dreifache Menge Flüssigkeit. Ein ähnliches Bild im Kleinhirn. In der rechten Lunge fibröse lobäre Entzündung.

Diskussion.

Heiman fragt, ob der Prozeß nicht länger als 10 Tage gedauert hat, ob es nicht ein chronischer Prozeß war, ob ein Thrombus auch im Sinus cavernosus war, ob es nicht ein prämortaler Thrombus war.

Karbowski meint, wenn ein Thrombus im Sinus cavernosus bestände, wären Symptome seitens der Augenbulbi vorhanden.

Meyerson hebt hervor, daß sowohl bei akuten wie bei chronischen Prozessen die Sinuse erkranken können, wichtig ist jedoch die Frage, ob die Unterbindung der Jugularis sofort vorgenommen werden soll oder ob damit gewartet werden kann.

Heiman fügt hinzu, daß in ähnlichen Fällen die Venenunterbindung keinen Vorteil bringt.

Rappaport teilt mit, daß der Pat. nach der Operation sich besser fühlte und der Tod erst nach der Unterbindung der Vene erfolgte, und fragt, womit das erklärt werden könne.

Karbowski erklärt die Verschlimmerung nach der Unterbindung mit einer Steigerung der Stauung und der Kompression der 4. Hirnkammer.

Dobrowolski behauptet im Gegenteil, daß er in vielen Fällen von Unterbindung der Halsvene gute Wirkungen beobachtet hat; er ist daher der Ansicht, daß in Fällen von Thrombose im Sinus transversus die Ligatur der Jugularis angezeigt sei.

Marcinkowski erwähnt, daß gegenwärtig die Venenunterbindung mit Einnähung der Haut gemacht wird, d. h. es wird ein künstliches Drain gebildet.

B. Aus den Sitzungen des Warschauer oto-laryngologischen Vereins.

Srebrny erstattet einen kurzen Bericht über die Arbeiten der oto-laryngologischen Sektion des internationalen Kongresses in London.

Generated on 2019-10-24 15:42 GMT / http://hdl.handle.net/2027/uc1.b3252765
Public Domain in the United States, Google-digitized / http://www.hathitrust.org/access_use#pd-us-google
Digitized by Google
Original from UNIVERSITY OF CALIFORNIA

Karbowski demonstriert einen Pat., bei dem er eine **Erkrankung des N. vestibularis mit Fistelsymptomen ohne Fistel bei ganzem Trommelfell** diagnostizierte. Der 52jährige Pat., Lehrer, hat in der Kindheit Scharlach und Typhus, im 42. Jahre Pneumonie, im 50. einen Anfall von Stenokardie überstanden und leidet seit 1 Jahre an Bandwurm. Er weiß nicht bestimmt, ob er in der Kindheit an Ohrenfluß gelitten hat. Vor einigen Jahren erlitt er ein Trauma am Scheitelbein; seit damals Schwerhörigkeit. Vor 6 Wochen nach einer raschen Drehung des Kopfes nach rechts heftiger Schwindelanfall und Gleichgewichtsstörung. Diese Anfälle wiederholen sich bei Kopfdrehungen nach rechts und bei Verstopfung des linken Ohres mit dem Finger. Gleichzeitig bemerkte er große Schwierigkeiten beim Stehen auf einem Fuß. Am 10. IX. fand Karbowski Nystagmus bei Verstopfung des linken Ohres mit dem Finger, spontanen rotatorischen Nystagmus nach rechts, deutliche Gleichgewichtsstörungen, Stehen auf einem Fuße unmöglich. Romberg positiv, beim Gehen mit geschlossenen Augen Abweichen nach rechts.

Untersuchung des rechten Ohres: Trommelfell getrübt, normal beweglich, Tuben durchgängig, Gehör normal. Drehung nach rechts (10 Umdrehungen), Ny nach links (15″—20″). Kalorische Reaktion: nach 500 cm^3 15° R Wasser Ny und Schwindel. Galvanische Reaktion: Anode am rechten Ohr, Kathode auf der Brust bei 5—10 MA., rotatorischer Ny nach links. Bei den Dreh- und galvanischen Reaktionen kein Schwindel.

Linkes Ohr: Diffuse Verkalkung und geringere Beweglichkeit des Trommelfells. Flüsterstimme wird nicht gehört, a' unsicher. Ra' —, obere Grenze (Galton) 6,0, Schwabach ↓ 0, W nicht konstant am rechten Ohr. Drehung nach links: keine Veränderung des Ny nach rechts. Nach 1000 cm^3 15° R Wasser keine Steigerung des Ny. Anode am linken Ohr, Kathode an der Brust, Ny bei 12 MA. beim Blick geradaus. Bei Luftkompression im linken Ohr Ny links, bei Aspiration Ny rechts.

Am 16. IX.: Cochlearisfunktion unverändert. Vestibularisuntersuchung: spontaner Nystagmus unsicher, Gleichgewichtsstörungen haben aufgehört. Rechtes Ohr: Drehungsnystagmus 25″—30″, nach 400 cm^3 51° R Wasser — Ny. Linkes Ohr: Drehungsnystagmus 20″—25″. Nach 450 cm^3 Wasser deutlicher Ny. Galvanischer Ny ohne Änderung. Luftkompression im Ohr — Ny nach links. Bei Kopfwendung nach rechts und Verstopfung des Ohres mit dem Finger keine oder nur schwache Fistelsymptome. Blutuntersuchung: Wassermann negativ.

Wir haben in diesem Fall Fistelsymptome: spontanen Ny, Schwindel. Gleichgewichsstörungen bei abgeschwächter, resp. aufgehobener Dreh- und kalorischer Reaktion, ein Bild, wie man es bei Lähmung des N. vestibularis rheumatischen und syphilitischen Ursprungs sieht. Mit Rücksicht auf den negativen Wassermann sollte man Neuritis nervi vestibularis rheumatica diagnostizieren, um so mehr, als die Erscheinungen abzutreten beginnen. Unerklärt bleibt das Fistelsymptom. O. Beck hat ähnliche Fälle von Fistelsymptom bei ganzem Trommelfell demonstriert. In beiden Fällen war Syphilis notiert.

Diskussion.

Zamenhof, gestützt auf die Verkalkung des Trommelfells, vermutet, daß Pat. an diesem Ohr einen eitrigen Prozeß durchgemacht hat.

Digitized by Google
Original from UNIVERSITY OF CALIFORNIA
Generated on 2019-10-24 15:42 GMT / http://hdl.handle.net/2027/uc1.b3252765
Public Domain in the United States, Google-digitized / http://www.hathitrust.org/access_use#pd-us-google

der unbemerkt verlief und irgendwo Spuren zurückgelassen hat; in dieser Weise könnte der spontane Nystagmus erklärt werden.

Szleifensztein hält den Fall wegen des Auftretens des Fistelsymptoms bei ganzem Trommelfell für sehr merkwürdig. In anderen ähnlichen Fällen wurde Syphilis konstatiert. Da dies hier ausgeschlossen werden muß, schließt er sich der Ansicht Zamenhofs an, daß es sich um eine nach einer Ohreiterung zurückgebliebene Fistel handeln dürfte. Er teilt nicht die Ansicht eines rheumatischen Ursprunges des Leidens, dessen Entstehung er eher auf eine Nikotinintoxikation zurückführen möchte mit Rücksicht darauf, daß Pat. angibt, daß er früher viel geraucht hat und daß er gegenwärtig, nachdem er zu rauchen aufgehört hat, sich besser fühle.

Lubliner teilt die Ansicht des Vorredners in bezug auf den Einfluß von Nikotin und empfiehlt, sich der endgültigen Diagnose zu enthalten und den weiteren Verlauf der Krankheit zu beobachten, der noch Aufklärung bringen kann. Er legt kein solches Gewicht auf das Aussehen des Trommelfells, da solche Veränderungen oft ohne Fistelsymptome angetroffen werden.

Gantz hält eine Nikotinvergiftung für nicht wahrscheinlich, da dabei das Leiden doppelseitig sein müßte, hingegen wäre Syphilis trotz negativem Wassermann nicht auszuschließen. Er hat einen Fall von unzweifelhafter Rachensyphilis beobachtet, der bei spezifischer Behandlung sich bedeutend besserte und bei dem die Wassermannsche Reaktion negativ ausfiel.

Tryjarski teilt die Ansicht des Vorredners; er hat einen Fall beobachtet, wo Anamnese und Verlauf der Krankheit für Syphilis sprachen, während Wassermann negativ ausfiel.

Szleifensztein fügt hinzu, daß Beck bei Syphilis Herabsetzung der Knochenleitung gefunden hat und dies, noch bevor die Wassermannsche Reaktion aufgetreten ist.

Lubliner vermutet, daß ähnliche Symptome auch durch Arteriosklerose verursacht sein können.

Gantz teilt diese Ansicht und fügt hinzu, daß auch ein Bluterguß im Labyrinth ähnliche Symptome geben kann; eine rheumatische Grundlage möchte er für ausgeschlossen halten.

Zamenhof betont die Einseitigkeit der Trommelfellveränderungen und mit Rücksicht darauf, daß die Fistelsymptome gerade an dem Ohre mit dem veränderten Trommelfell bestehen, möchte er einen Fistelprozeß als Folge einer überstandenen Ohreiterung annehmen.

Szleifensztein beharrt nicht auf der Annahme einer toxischen Grundlage, meint jedoch, daß auch die Annahme von Arteriosklerose oder einer Labyrinthblutung den Prozeß nicht aufklärt, er sieht nur zwei mögliche Annahmen: Syphilis oder das Bestehen einer Labyrinthfistel.

Srebrny, gestützt auf Beobachtungen, daß manchmal schon bloße Verstopfung des äußeren Ohres, z. B. durch Cerumen, ähnliche Symptome wie in Labyrinthfällen, wie Nystagmus, Schwindel, machen kann, meint, daß auch hier das Bestehen einer Labyrinthfistel nicht sicher ist; es können nach einer überstandenen Ohrenkrankheit für uns nicht greifbare Veränderungen entstanden sein, welche eine nicht bestehende Fistel simulieren.

Generated on 2019-10-24 15:42 GMT / http://hdl.handle.net/2027/uc1.b3252765
Public Domain in the United States, Google-digitized / http://www.hathitrust.org/access_use#pd-us-google
Digitized by Google
Original from UNIVERSITY OF CALIFORNIA

Karbowski schließt Nikotinvergiftung aus, da Besserung eingetreten ist, ohne daß Pat. das Rauchen eingestellt hätte, schließt überstandene Ohreiterung auf Grund der Anamnese aus, schließt ferner Bluterguß im Labyrinth aus, weil die kalorische Reaktion aufgehoben ist, die sonst gesteigert wäre, wie gewöhnlich bei Überempfindlichkeit des Labyrinthes. Karbowski meint, daß, wenn eine Labyrinthfistel vorhanden wäre, die Fistelsymptome viel früher aufgetreten wären. Labyrinthsymptome werden am häufigsten bei Randperforationen angetroffen. Im vorgestellten Falle ist ihr Auftreten nicht zu erklären.

Szleifensztein erinnert, daß Bárány bei einem gesunden Menschen durch Druck auf den Tragus das Labyrinthsymptom hervorgerufen hat.

Zamenhof, **„Aus der Klinik der Labyrinthkrankheiten"** (Vortrag).

Diskussion.

Karbowski bemerkt, daß bei der Entstehung von Labyrinthitis inductiva nach Uffenorde auch das Schneckenfenster eine wichtige Rolle spielen kann. Er führt zwei Fälle von Goerke an, von denen in einem mit Affektion der Schnecke ein Herd in der Tube, in dem anderen ein solcher von Meningen herrührender im Schneckenkanal gefunden wurde.

Lubliner behauptet, daß der Weg zur Labyrinthitis inductiva am häufigsten von dem ovalen Fenster gebildet wird; auch in der Arbeit von Herzog ist ein deutlicher Weg zur Entstehung dieser Krankheit nicht zu finden.

Srebrny meint, daß die Indikationen zur Labyrinthoperation nur durch eine lange Erfahrung sichergestellt werden können.

Lubliner hat in seinen 3 Fällen die Indikationen zur Operation nur auf die Gegenwart von Labyrinthsymptomen gestützt, welche bei Personen mit langdauernder Ohreiterung aufgetreten waren. Was das Verfahren in Fällen mit wuchernden Granulationen betrifft, so raten einige Autoren, diese auszukratzen, während sie andere unberührt lassen. Lubliner hat in einem Falle die Granulationen mit dem besten Erfolge ausgekratzt.

Karbowski behauptet, daß die Gegenwart von Fistelsymptomen für eine schwere Affektion des Labyrinths zeuge, und in solchen Fällen wurden an der Wiener Klinik durch die Operation die Fistelsymptome zum Verschwinden gebracht.

Szleifensztein ist der Ansicht, daß in akuten Fällen abgewartet werden soll und daß erst längere Dauer der Labyrinthsymptome für einen operativen Eingriff entscheidet. In diffusen eitrigen Prozessen wird trotz Ausfallens der Labyrintherscheinungen die Operation empfohlen. Ruttin operiert nicht in solchen Fällen, wenn Kompensation seitens des gesunden Ohres auftritt.

Zamenhof konstatiert, daß die Ansichten über die Operation des Labyrinths bei Fistelsymptomen geteilt sind.

Lubliner beschränkte sich in seinem Fall auf die Auskratzung der Granulationen um die Fistel herum. Fälle von Erkrankung des inneren Ohres ohne Labyrinthsymptome unterliegen keiner Operation, da dabei das Labyrinth bereits zerstört ist.

Generated on 2019-10-24 15:42 GMT / http://hdl.handle.net/2027/uc1.b3252765
Public Domain in the United States, Google-digitized / http://www.hathitrust.org/access_use#pd-us-google
Digitized by Google
Original from UNIVERSITY OF CALIFORNIA

Gantz legt in der Besprechung von Sklerom das Hauptgewicht auf statistische Daten über die Entwicklung dieses Leidens, da man durch diese die Wege dieser Krankheit verfolgen und zur Bekämpfung dieser Geißel der Menschheit wird beitragen können. Vor kurzem hat er diese Krankheit bei einem Kranken aus dem Piotrkower Gouvernement beobachtet, das bis jetzt nicht zu den von dieser Plage heimgesuchten Gegenden gezählt wurde. Schon am oto-laryngologischen Kongreß in Budapest hat Lubliner auf die Bedeutung einer solchen Statistik hingewiesen.

Lubliner hat auf seiner Abteilung unter vielen Fällen von Sklerom einige Fälle aus dem Piotrkower Gouvernement beobachtet. Er empfiehlt dringend die Notierung solcher Fälle und möchte zu diesem Zwecke die Wahl einer der medizinischen Zeitschriften vorschlagen.

Srebrny schlägt die Wahl einer Kommission vor, welche sich mit der Ausarbeitung eines entsprechenden Fragebogens beschäftigen sollte.

Gantz schlägt die Aussendung eines entsprechenden Fragebogens an die Kollegen in der Provinz mit der Bitte um Ausfüllung und Rücksendung vor.

Andere Redner schließen sich diesen Vorschlägen an. Der Vorsitzende schlug den Kollegen Lubliner, Gantz und Tryjarski vor, sich mit dieser Angelegenheit zu befassen, was von diesen angenommen wurde.

Lubliner berichtet über den Fragebogen betreffend die **„Untersuchung des Ohres“.**

Der Vorsitzende Srebrny fügt hinzu, daß im Fragebogen deutlich die Frage gestellt werden soll, ob Pat. über Schwerhörigkeit, Taubheit klagt, um Störung seitens des Gehörorgans festzustellen, und ob in der Familie des Kranken noch andere Personen mit dieser Krankheit behaftet sind.

Gantz wird diese Ergänzungen in seinen Fragebogen einstellen.

Lubliner stellt einen Pat. vor, bei dem er wegen **Thrombose des Sinus transversi mit pyämischen Erscheinungen** die Radikaloperation mit gutem Erfolge ausgeführt hat.

Lubliner stellt einen Pat. mit einem **tuberkulösen Tumor der Epiglottis** vor. Der Kehldeckel stellt rechts einen nußgroßen ulcerierten Tumor vor; die ganze rechte Hälfte der Epiglottis und das rechte Ligamentum ary-epiglotticum stark infiltriert. An den Stimmbändern keine Veränderung. Schlingschmerz unbedeutend, Stimme erhalten, subfebriler Zustand, in der rechten Lunge ausgebreitete Veränderungen, Wassermann negativ.

Diskussion.

Königstein behauptet, daß das makroskopische Aussehen des Tumors, besonders von der lingualen Seite, den Verdacht auf ein Gumma erweckt, die ulcerierte laryngeale Oberfläche spricht für Tuberkulose, der Mangel an Schmerzen beim Schlingen bestätigt jedoch die Diagnose Gumma.

Gantz behauptet, daß hier nur die mikroskopische Untersuchung Aufklärung bringen kann. Auf Grund ähnlicher von ihm beobachteter Fälle diagnostiziert Gantz hier Carcinoma epiglottidis.

Srebrny teilt diese Ansicht und fügt hinzu, daß sogar ausgedehnte tuberkulöse Veränderungen in den Lungen ein Neoplasma oder ein Gumma

Digitized by Google
Original from UNIVERSITY OF CALIFORNIA
Generated on 2019-10-24 15:42 GMT / http://hdl.handle.net/2027/uc1.b3252765
Public Domain in the United States, Google-digitized / http://www.hathitrust.org/access_use#pd-us-google

im Larynx nicht ausschließen. Die Untersuchung des Sputums ist in solchen Fällen entscheidend. Das Bild dieser auf der laryngealen Oberfläche stark geröteten, auf der lingualen einen Tumor von grauer Oberfläche aufweisenden Epiglottis spricht nicht für Tuberkulose. Srebrny hat vor kurzem einen ähnlichen Fall beobachtet, wo er Syphilis vermutet und nur die mikroskopische Untersuchung Carcinom konstatiert hat.

Moczulszki stellt einen 29jährigen Pat. mit der Diagnose eines **traumatischen Extravasates im Labyrinth** vor. Der Pat. erhielt vor sechs Wochen einen starken Schlag mit einem eisernen Stab hinter das rechte Ohr. Sofortige Bewußtlosigkeit, die erst am 3. Tag im Spital zurücktrat. Pat. klagte über starke Kopfschmerzen, besonders hinter dem Ohr, Drehschwindel, welcher bei versuchten Kopfbewegungen sich bedeutend steigerte. Durch 2 Wochen tägliches Erbrechen unabhängig vom Essen, Stuhl nur nach Einlauf, Urin muß mit Katheter entleert werden. Erst in der dritten Woche kann Pat., aber nur mit Unterstützung, gehen, dabei Schwanken und Steigerung des Drehschwindels. Gegenwärtig geht Pat. besser, aber mit Schwanken nach rechts, manchmal fällt er um und wird schnell müde. Jede Anstrengung, wie Ankleiden, Bücken, Fahren im Wagen oder in der Tramway steigert den Schwindel und bewirkt oft Ohnmachten. Romberg deutlich. Kopfbewegungen steigern den Schwindel. Beim Blick nach links Nystagmus nach rechts. Gesicht blaß, Schädel klopfempfindlich über und unter dem rechten Warzenfortsatz, hinter demselben eine Narbe. Die Berührung des unveränderten äußeren Gehörganges bewirkt Drehschwindel. Taubheit rechts. Drehung und Kalorisation steigern den spontanen Nystagmus. Im Zeigeversuch Ablenkung rechts.

Diskussion.

Karbowski und Zamenhof bemerken, daß das Ablenkungssymptom bei Labyrinthkrankheiten auftritt und auf eine Reizung des Labyrinthes hinweist.

Guranowski sieht in diesem Fall eine Affektion beider Acusticusäste durch einen traumatischen Bluterguß.

Lubliner meint, daß man hier außer einer Affektion des Labyrinths auch Veränderungen im Kleinhirn infolge eines Traumas annehmen muß.

Moczulski fügt hinzu, daß Drehbewegung und Kalorisation nur eine geringe Steigerung des spontanen Nystagmus verursachen; das Ablenkungssymptom ist mit der Reizung des Labyrinthes durch den Bluterguß zu erklären.

Zebrowski (Lublin) trägt vor: **„Über otogene Pyämie“** und demonstriert eine Reihe von anatomischen Präparaten des Schläfenbeins (s. Referat).

Diskussion.

Gantz bespricht die mitunter so schwierige Diagnose und führt den Fall von E. Urbantschitsch an, wo Malaria alle Charakterzeichen von Pyämie darbot.

Lubliner erinnert an seine ähnlichen erfolgreich operierten Fälle. In einem derselben, der schon zuvor einige Male wegen Cholesteatom operiert worden war, nähte er die Sinuswand an die Haut an und unter-

Digitized by Google
Original from UNIVERSITY OF CALIFORNIA
Generated on 2019-10-24 15:43 GMT / http://hdl.handle.net/2027/uc1.b3252765
Public Domain in the United States, Google-digitized / http://www.hathitrust.org/access_use#pd-us-google

band die Vena zygomatica. Die Wunde heilte langsam; Endresultat gut. Von einer allgemeinen internen Behandlung hat er in solchen Fällen keine guten Resultate gesehen.

Batavia (Czenstochau) erwähnt, daß solche Fälle mitunter latent verlaufen und spontan ausheilen können. Er erinnert an ein Kind, welches nach Scharlach an einer Ohreiterung erkrankt war und nach der Genesung plötzlich von Schüttelfrost und hohem Fieber ergriffen wurde. Bei der Operation zeigte es sich, daß die Eiterung auf den Hinterhauptknochen übergegriffen hatte. Phlebitis. Exitus letalis. In einem zweiten Fall fand sich bei einem Arbeiter, der schon seit lange an Ohreneiterung gelitten hatte und plötzlich an Schüttelfrost und Fieber erkrankte, Affektion der Sinuswand und der Sinus voll Eiter. Batavia vermutet, daß der Eiter lange Zeit bestand, ohne dem Pat. Schaden zuzufügen.

Zebrowski gibt die diagnostische Schwierigkeit und die Möglichkeit einer spontanen Heilung otogener pyämischer Prozesse zu, nichtsdestoweniger ist er für möglichst frühzeitiges chirurgisches Einschreiten.

Aus den Sitzungen des Kongresses der Ärzte und Naturforscher in Lublin.

Zebrowski stellt einen Fall von **otogener Pyämie** vor. Bei dem 11jährigen Pat. traten in der 2. Woche nach mit Diphtheritis kompliziertem Scharlach Erscheinungen einer eitrigen Entzündung des rechten Ohres und des Warzenfortsatzes auf. Einige Tage später pyämisches Fieber. Druckschmerzhaftigkeit der Jugularis. Aufmeißelung des Warzenfortsatzes, Bloßlegung des Sinus sigmoideus (Absc. perisinuosus). Im Warzenfortsatz einige Eiterherde. Unterbindung der Jugularis. Pyämischer Zustand durch weitere 12 Tage. Behandlung: Cardiaca und 6 intramuskuläre Injektionen von Elektrargol, was unzweifelhaft günstig einwirkte. Am 4. Tag Incision des Sinus, aus dem flüssiges Blut in schwachem Strahl austrat. Vom 13. Tag fortschreitende Besserung. In der 7. Woche nach der Operation Heilung.

Zebrowski stellt einen Kranken nach der **Radikaloperation** vor und ein Röntgenogramm desselben, in dem der Sinus transversus deutlich hervortritt.

Glinski (Naleczow) stellt einen 75jährigen Pat. vor, bei dem vor 3 Monaten plötzlich Erscheinungen von **Alexie** aufgetreten sind. Pat. schreibt sehr gut selbständig und auch Diktat, rechnet gut, spielt Karten, kann aber nichts lesen. Keine Lähmungen, Sehschärfe $^2/_3$, Hemianopsie rechts. Augenhintergrund normal. Im Urin nichts Abnormes. Keine Lues. Dieser Fall ist insofern selten, da gewöhnlich Alexie mit anderen aphatischen Erscheinungen und Lähmungszuständen verbunden ist. Wahrscheinlich hat ein Blutaustritt infolge Arteriosklerose im Fun. longitud. inf., welcher den Stirn- mit dem Schläfelappen verbindet, stattgefunden, wobei auch die Sehbahn irgendwelche Veränderungen erfahren haben kann.

Aus dem Lodzer ärztlichen Verein.

Justmann stellt eine 40jährige Frau mit **linksseitigem Brückenwinkeltumor** vor, welche sich am 6. V. 1911 mit folgenden Angaben meldete. Seit $2^1/_2$ Jahren Schwäche der linken Extremitäten, seit 1 Jahr Kopfschmerzen, seit $^1/_2$ Jahr zeitweise Doppeltsehen beim Blick nach oben.

Digitized by Google
Original from UNIVERSITY OF CALIFORNIA
Generated on 2019-10-24 15:43 GMT / http://hdl.handle.net/2027/uc1.b3252765
Public Domain in the United States, Google-digitized / http://www.hathitrust.org/access_use#pd-us-google

manchmal Schlingbeschwerden, 9 Kinder, kein Abortus, Enteroptosis, Sensibilität wenig verändert, Fehlen des konjunktivalen, Schwäche des kornealen Reflexes, beiderseitiger Nystagmus, cerebellarer Gang, Sehnenreflexe lebhaft, Gehör links bedeutend herabgesetzt. Im Augenspiegel normaler Befund. Am 16. VII.: Schwindel, Verschlucken, zunehmende Schwäche der linken Extremitäten, Hypästhesie der linken Gesichtshälfte, Adiadokokinesis der linken Extremitäten. Am 30. XII. 1912: Hochgradige Schwäche, täglich Übelkeiten und Erbrechen, Schlingbeschwerden, Kältegefühl in der linken Körperhälfte, vollständige Taubheit links.

Diskussion.

Panski bedauert die Unterlassung der Bárányschen und galvanischen Proben, welche mit mathematischer Gewißheit einen Herd anzeigen.

Dabrowski möchte Sklerosis disseminata nicht ausschließen und schlägt zu diagnostischen Zwecken die Neisser-Pollackische Punktion vor.

Klosenberg findet das Fehlen von Veränderungen am Augenhintergrund auffallend.

Justman schließt Sklerosis disseminata entschieden aus. Die Prüfung des Vestibularapparates erachtet er auch als angezeigt. Veränderungen am Augenhintergrund fehlen in 30% dieser Krankheit. Eine Operation ist entschieden angezeigt. Neisser-Pollacksche Probepunktion ist nur bei vermutetem tieferen Sitz der Krankheit angezeigt.

Perlis stellt einen 12jährigen Knaben vor, welcher seit 9 Jahren an **chronischer linksseitiger Mittelohreiterung** leidet mit Affektion des Warzenfortsatzes. Wiederholte Eingriffe, vor einem Jahr Radikaloperation ohne Erfolg. Die Eiterung dauert weiter. Die Warzenfortsatzfistel mit blutenden, übelriechenden Granulationen und einer großen Menge Sequester ausgefüllt. Die Dura in der Gegend des Sinus transversus bloßliegend. Entfernung der Granulationen und der Sequester. Austrocknung der erweiterten Höhle und Sterilisierung mit heißer Luft. Transplantation eines dem Schenkel des Pat. entnommenen Fettlappens und Vernähung der mobilisierten Fistelränder. Heilung per primam mit einer glatten starken Narbe.

Aus dem Krakauer ärztlichen Verein.

Lewkowicz stellt 1. ein 7jähriges Mädchen mit **otogener Meningitis serosa** vor. Übelriechender Ausfluß aus dem Ohr, Schmerzhaftigkeit des Warzenfortsatzes, eine Spur von Nackensteifheit und von Kernig. Kopfschmerzen, Erbrechen, später plötzliche Temperatursteigerung. Cerebrospinalflüssigkeit: anfangs unter normalem Druck und mit normalem Eiweißgehalt, später Druck und Eiweißgehalt gesteigert. Zahl der weißen Blutkörperchen vielfach vermehrt, anfangs nur Lymphocyten, später Beimengung von Leukocyten; bakteriologisch negativ. Eine derartige aseptische seröse Meningitis ist als kollaterales, entzündliches Ödem aufzufassen, welches als erste Etappe zur 2., der eitrigen aseptischen und dann zur 3. Etappe, der allgemeinen eitrigen letalen Entzündung der Meningen nach Eindringen von pyogenen Mikroben führt und eine absolute In-

Digitized by Google
Original from UNIVERSITY OF CALIFORNIA
Generated on 2019-10-24 15:43 GMT / http://hdl.handle.net/2027/uc1.b3252765
Public Domain in the United States, Google-digitized / http://www.hathitrust.org/access_use#pd-us-google

dikation zur Entfernung des primären Eiterherdes im Ohr bildet. Radikaloperation, Heilung.

2. Im Anschlusse teilt Lewkowicz einen Fall mit, betreffend einen 9jährigen Pat., welcher an **Staphylokokkenpyämie** mit einem entzündlichen Herd in der Lunge erkrankt war und halb geheilt entlassen wurde. Nach einigen Monaten kehrte Pat. mit meningealen Erscheinungen zurück und die Untersuchung ergab anfangs eine aseptische, seröse, später eine aseptische eitrige Meningitis. Das linke Ohr etwas schmerzhaft. Die otiatrische Untersuchung ließ einen otogenen Ursprung ausschließen. Pat. starb und die Obduktion erwies die otogene Entstehung der Krankheit. — Beide dieser Fälle weisen auf die Bedeutung der Untersuchung der Cerebrospinalflüssigkeit und auf die Wichtigkeit eines rechtzeitigen radikalen Eingriffes am Ohr hin.

Spira spricht über: **Hörstummheit** (s. Referat).

Aus den Sitzungen der Akademie der Wissenschaften in Krakau.

Rothfeld: **Über den Einfluß experimenteller Verletzungen der Medulla oblongata auf die Bewegungsreaktionen vom Vestibularapparat des Ohres aus.**

Experimentelle Verletzungen der Medulla im Gebiete des Deiterskernes rufen spontanen Nystagmus der Bulbi, ihre Schiefstellung, pathologische Stellung des Kopfes, Gleichgewichtsstörungen und Zwangsbewegungen hervor. Der Grad dieser Erscheinungen hängt von der Stelle und von der Größe der Verletzung ab. Bei Verletzungen im vorderen caudalen und im mittleren Teil des Deiterskernes ist der Nystagmus und die pathologische Kopfstellung gegen die verletzte Seite gerichtet und Nystagmus horizontalis et rotatorius. Bei Verletzungen in höher gelegenen oralen Stellen ist der Nystagmus vertikal und nach der gesunden Seite gerichtet. Gleichgewichtsstörungen treten in Form spontaner Drehbewegungen, von Fallen und Schwanken nach der verletzten Seite auf. Die Untersuchung des Labyrinths ergibt Schwäche und Ausfall der Augenreaktionen und der Bewegungsreaktionen, die ihre Quelle im Vestibulum haben. Am deutlichsten sind die Bewegungsreaktionen verändert bei Drehung des Tieres auf dem Drehstuhl bei normal gelagerten und bei um 90° nach oben gerichtetem Kopf, während die Drehung bei seitwärts gelagertem Kopf nur die typischen Reaktionen bewirkt. Das Gebiet des Deiterskernes übt also unzweifelhaft einen Einfluß auf die Dreh- und Fallreaktionen aus, hat hingegen keinen Einfluß auf die Reaktionen, welche bei seitlich gelagertem Kopf des Tieres auftreten; diese Reaktionen sind also wahrscheinlich in den Kleinhirnkernen lokalisiert. Verletzungen des hinteren Längsstranges rufen ähnliche Erscheinungen wie die Verletzungen im Deiterskerngebiet hervor und hängen von der Stelle ab, an welcher der Strang durchschnitten worden ist. Der Fun. longitud. posterior führt Labyrinthreize zu den an der dem gereizten Ohr entgegengesetzten Seite gelegenen Halsmuskeln.

Rothfeld: **Über den Einfluß der Kopfstellung auf die labyrinthären Bewegungsreaktionen des Tieres.** Rothfeld beschäftigt sich mit zwei Fragen: 1. Ob bei Tieren ein Einfluß der Kopfstellung auf die Bewegungsreaktionen besteht, welche vom Vestibularapparat hervorgerufen werden,

Generated on 2019-10-24 15:43 GMT / http://hdl.handle.net/2027/uc1.b3252765
Public Domain in the United States, Google-digitized / http://www.hathitrust.org/access_use#pd-us-google
Digitized by Google
Original from UNIVERSITY OF CALIFORNIA

2. ob eine Analogie zwischen diesen Reaktionen und jenen beim Menschen besteht? Beide Fragen werden bejahend beantwortet. Beim Kaninchen, dem die Nackenmuskeln durchschnitten worden sind, tritt nach Drehung bei horizontalem Kopf Fallreaktion anstatt Drehreaktion auf; denn der nach beendigter Drehung freigelassene Kopf sinkt nach vorne. Die Änderung in der Reaktionsbewegung hängt hier nur von der veränderten Kopflage ab, da die Labyrinthreizung unverändert geblieben ist. Die Analogie zwischen den Reaktionen beim Menschen und beim Tier beruht darauf, daß bei beiden einer gewissen Labyrinthreizung bei einer bestimmten Kopfhaltung immer eine bestimmte Reaktionsbewegung des Rumpfes und der Extremitäten entspricht, ferner daß die Reaktionen der Extremitäten den Ablenkungserscheinungen beim Menschen entsprechen; der Unterschied jedoch beruht darauf, daß beim Tiere die Reaktionen am Rumpfe und an den Extremitäten gleichzeitig auftreten, während sie beim Menschen gesondert untersucht werden können. — Die Bewegungsreaktionen bei Tieren hängen von 2 wichtigen Faktoren ab, von dem Labyrinthreiz, welcher die Reaktionsbewegung des Kopfes hervorruft, und von den Erscheinungen, welche eine Folge der Kopflage sind. Der Labyrinthreiz ruft nicht nur die Reaktionsbewegung des Kopfes hervor, sondern teilt sich auch unmittelbar den Extremitäten und den Rumpfmuskeln mit, so daß er sich zu den von der Kopfstellung bewirkten Folgen hinzugesellt. Die Reaktionsbewegung des Kopfes ist also das Resultat der unmittelbaren Wirkung der Labyrinthreizung, während die Reaktionsbewegung des Rumpfes und der Extremitäten die Resultierende der Wirkung zweier Faktoren darstellt, des Einflusses der Kopfhaltung und des direkten Labyrinthreizes.

Aus dem Lemberger ärztlichen Verein.

Skrowaczewski stellt einen Fall mit **Veränderungen in beiden Vestibularapparaten bei erhaltener Funktion der Schneckennerven** vor. Der 16jährige Pat. hat im 10. Lebensjahr eine Meningitis cerebrospinalis überstanden, welche Schwerhörigkeit und unsicheren Gang zurückgelassen hat. Die Untersuchung ergibt: 1. labyrinthäre Schwerhörigkeit in hohem Grade links, in mäßigem Grade rechts, 2. Ausfall der Reaktionen beider Vestibularapparate auf alle Reize, 3. spontaner, sehr lebhafter Nystagmus auf beiden Seiten in Extremstellung der Bulbi, welcher unter dem Einfluß der Vestibularreize sich nicht ändert, 4. typisches Vorbeizeigen nach kalorischen und Drehreizen, 5. in den anderen Nerven keine Änderung. Reflexe normal, Wassermann negativ, Gang mit geschlossenen Augen unsicher, Romberg negativ. Als Ursache der Krankheit muß die überstandene Cerebrospinalmeningitis angesehen werden. Für den zentralen Sitz der Affektion sprechen: 1. der spontane Nystagmus mit zentralem Charakter, 2. das typische Vorbeizeigen. Die nähere Lokalisierung läßt sich nicht bestimmen. Dieser Fall erscheint deshalb bemerkenswert, weil bis jetzt Affektionen des inneren Ohres nach Cerebrospinalmeningitis immer auf Alterationen im Labyrinth selbst bezogen wurden, während dieses Beispiel zeigt, daß Schwerhörigkeit und Ausfall der Vestibularreaktionen durch translabyrinthäre Veränderungen bedingt sein können.

Diskussion.

Feuerstein ist von der zentralen Lokalisation des Prozesses nicht überzeugt. Es wäre etwas ganz ungewöhnliches, daß eine Meningitis nur

Digitized by Google
Original from UNIVERSITY OF CALIFORNIA
Generated on 2019-10-24 15:43 GMT / http://hdl.handle.net/2027/uc1.b3252765
Public Domain in the United States, Google-digitized / http://www.hathitrust.org/access_use#pd-us-google

den akustischen Apparat angreifen sollte. Er wäre eher der Ansicht, daß hier infolge der Meningitis die Acusticuszellen in ungleichmäßiger Weise beschädigt worden sind sowie beispielsweise der Oculomotorius extra- oder intrabulbär gelähmt sein kann.

Rothfeld: Gegen einen peripheren Prozeß spricht der Umstand, daß die Augenreaktionen aufgehoben sind, die Bewegungsreaktionen der Extremitäten hingegen anhalten. Der Prozeß muß an einer Stelle lokalisiert werden, wo die Fasern zum Kleinhirn bereits abgegangen sind, so daß nur der abgesonderte Bogen für die Augenreflexe, nicht aber jener für die Bewegungsreflexe unterbrochen ist. Am nächsten wäre es, an die Medulla zu denken bzw. an jene Stelle, wo der Nerv in die Medulla eintritt, also an die Wurzeln. Veränderungen in den Meningen und in den Wurzeln können das obige Bild erklären.

Orzechowski meint, die Krankheit müsse auf einen meningealen Prozeß bezogen werden, welcher weder das bulbäre Parenchym, noch den Acusticus, sondern eine Wurzel des letzteren ergriffen hat, nämlich die vestibuläre Wurzel gleich neben dem Bulbus. Die Affektion einer Wurzel mit Ausschließung der anderen ist bei einem entzündlichen meningealen Prozeß möglich, wenn man das differente topographische Verhalten beider Wurzeln in bezug auf die Cisterna cerebello-ponte-bulbaris berücksichtigt. Wenn man überdies annimmt, daß die Vestibulariswurzel elektiv angegriffen ist, dann findet man auch die Erklärung dafür, daß gewisse Reaktionen des Vestibularnerven erhalten sind.

Popielska stellt einen Pat. mit der Diagnose **Tumor cerebri** vor. Im August 1913 traten bei dem 7jährigen Pat. immer heftigere Kopfschmerzen, schwankender Gang, gestörter Schlaf, fast tägliches Erbrechen auf. Untersuchung am 8. 1. 1814. Leicht fieberhafter Zustand, leichte Senkung des rechten Augenlides. Nystagmus verticalis nach oben, horizontalis nach rechts, beiderseitige Stauungspapille, die rechte Naso-labialfalte deutlicher als die linke, ataktische Bewegungen der linken Extremitäten, ausgesprochene Asynergie der linken unteren Extremität. Gang ataktisch-cerebellär, Knie- und Achillesklonus. In den Lungen katarrhalische Erscheinungen. Pirquet positiv. Wassermann negativ. Cerebrospinalflüssigkeit durchsichtig, mit Lymphocytose, im Blute Lymphocytose. Bei kalorischer Prüfung kein Fallen. Bei der Prüfung „Finger-Finger" spontanes Abweichen des linken Fingers nach außen, des rechten nach innen. Erbrechen, Papillenstauung, für Tumor cerebri sprechende Nervensymptome. Die ausgesprochene Ataxie, der cerebellare Gang, das Fallen nach links, die Lage des Pat. im Bette (immer auf der linken Seite), die kalorische Probe sprechen für einen linksseitigen Kleinhirntumor.

Am 28. II.: minimale Nackenstarre, leichter Kernig, vollständige Ptosis rechts, das rechte Auge im äußeren Winkel, der Bulbus nach oben, unten und innen nicht beweglich. Die Reaktion auf Licht rechts schlechter, die Papille rechts weiter als links, Exophthalmus rechts — sämtliche Symptome einer rechtsseitigen Oculomotoriuslähmung. Babinski links. In der linken Hand ataktische choreatische, athetotische Bewegungen. Der erste, zweite und fünfte Finger der linken Hand ausgestreckt, der dritte und vierte an die Palma gedrückt. Adiodokokinese links. Das Kind kann nicht stehen, nicht sitzen. Beim Niedersetzen Asynergie, Fallen nach links und hinten. — Mit Rücksicht auf das bestehende Benediktsche Syn-

Generated on 2019-10-24 15:43 GMT / http://hdl.handle.net/2027/uc1.b3252765
Public Domain in the United States, Google-digitized / http://www.hathitrust.org/access_use#pd-us-google
Digitized by Google
Original from UNIVERSITY OF CALIFORNIA

drom wird der Krankheitsprozeß im rechten Hirnschenkel lokalisiert. Wahrscheinlich handelt es sich um einen käsigen Tumor, als den häufigsten Hirntumor im kindlichen Alter. Dafür spricht der positive Pirquet und die Lymphocytose in der Cerebrospinalflüssigkeit. Doch besteht noch eine Reihe von Erscheinungen, die sich mit dieser Lokalisation nicht erklären lassen, wie: die Reizung des Facialis rechts, die deutliche Asynergie, die cerebellare Ataxie, das Fallen nach links und hinten, die kalorische Probe, die Fingerprobe, die linksseitige Adiadokokinese usw., die für eine Lokalisation im linken Kleinhirn sprechen. Um diese widersprechenden Erscheinungen zu erklären, wurde ein gegen die linke Kleinhirnhemisphäre sich ausbreitender rechtsseitiger Hirnschenkeltumor angenommen.

Die 2 Wochen später vorgenommene Sektion ergab je einen käsigen Tumor in beiden Kleinhirnhemisphären und im rechten Hirnschenkel.

Begleiter bespricht die **Nervenerscheinungen, welche nach Salvarsaninjektionen vorkommen,** wie optische, akustische, Herdsymptome u. a., führt die verschiedenen Ansichten der Autoren für und gegen dieses Mittel an und teilt einige auf der Nervenabteilung beobachtete einschlägige Fälle mit. Einer derselben betrifft einen 49jährigen Pat., welcher anfangs 1913 infiziert wurde und im Juli wegen sekundärer Syphilis 8 Injektionen von Salicylquecksilber und dann eine Salvarsaninjektion von 0,4 erhalten hat. Nach 3—4 Wochen heftige Kopfschmerzen, dann Facialislähmung, Taubheit rechts, Ohrenrauschen, heftiger Schwindel. Im Nervensystem Symptome einer Erkrankung in der hinteren Schädelgrube: Affektion der Nn. optici, des Acusticus, des Facialis, des Abducens, des Trigeminus, alles rechts. Nystagmus beim Blick nach rechts, Herabsetzung der Schmerzempfindung rechts. Da die Krankheit als Neurorezidiv aufgefaßt wurde, bekam der Kranke Einreibungen und Jod, worauf bedeutende Verschlimmerung eintrat. Nach 2 Wochen große motorische Unruhe. Jaktation der Extremitäten, Bewußtlosigkeit, Trismus, Nackenstarre, Zähneknirschen, konjugierte Deviation, rechtsseitige Hemiplegie, Agonie, Exitus. Keine Autopsie. — Auf Grund der anfänglichen Affektion der Nn. II, V, VI, VII und VIII wurde ein Prozeß in der rechten hinteren Schädelgrube angenommen, der sich anatomisch als eine Entzündung dieser Nerven oder als eine vielleicht hämorrhagische Meningitis an der Schädelbasis darstellte, als mittelbare oder unmittelbare Folge von Salvarsan. Später trat eine Reihe von Symptomen hinzu, welche einerseits auf eine Affektion der Meningen im Schädelgewölbe, andrerseits auf einen wahrscheinlich enkephalitischen Herd in der linken Hemisphäre, in den motorischen Zentren als Folge von Salvarsan deutlich hinwiesen.

Auf Grund seiner eigenen Beobachtungen und der Literaturübersicht kommt Begleiter zu folgenden Schlußfolgerungen:

1. Weder die Annahme einer Jarisch-Herxheimerschen Reaktion, noch die einer Neurorezidive, noch die einer direkten oder indirekten Toxizität des Salvarsans reicht aus, um die Nebenwirkungen dieses Mittels hinreichend zu erklären; 2. diese ungerechtfertigte Nomenklatur sollte daher vermieden werden und man sollte nur von frühen oder späten Symptomen nach Salvarsan sprechen. 3. Eine gewisse Gruppe von Krankheiten, die kurz nach der Anwendung dieses Mittels auftreten und die peripheren Nerven betreffen, können jedoch ausschließlich auf dessen Toxizität bezogen werden. 4. Die große Anzahl unglücklicher Fälle in der

Digitized by Google
Original from UNIVERSITY OF CALIFORNIA
Generated on 2019-10-24 15:43 GMT / http://hdl.handle.net/2027/uc1.b3252765
Public Domain in the United States, Google-digitized / http://www.hathitrust.org/access_use#pd-us-google

Salvarsanära weisen darauf hin, daß dieses Mittel nur mit großer Vorsicht, besonders bei sekundärer Lues angewendet werden soll. 5. Man soll vielmehr darnach streben, diese Nebenwirkungen durch direkte oder indirekte Toxizität des Mittels selbst zu erklären, ohne auf die Syphilis zurückzugreifen — ähnlich wie die unerwünschte Wirkung anderer Mittel mit deren Toxizität in ursächlichen Zusammenhang gebracht wird und nicht mit der Grundkrankheit, gegen die sie in Anwendung gebracht werden. 6. Die Salvarsanfrage wird so lange nicht aufgeklärt werden können, als dieses Mittel überwiegend einseitig, das heißt ausschließlich gegen Syphilis und nicht auch gegen andere Krankheiten versucht werden wird.

Diskussion.

Berlstein stellt einen Pat. vor, bei dem nach Salvarsan eine Affektion beider Schnecken- und Vestibularnerven aufgetreten ist und die Taubheit trotz Behandlung durch 2 Jahre sich nicht geändert habe.

Leszczynski versteht unter Herxheimerscher Reaktion eine Verschärfung der Symptome, welche in den nächsten Stunden nach der Anwendung von Salvarsan oder Quecksilber auftritt. Erst in den letzten Jahren wird dieser Ausdruck auch für später auftretende Nervenstörungen gebraucht. Er hat 3 Fälle von Taubheit nach Salvarsan gesehen.

Feuerstein: Die Frage sollte grundsätzlich gestellt werden, ob und wann Salvarsan angewendet werden soll. Am besten ist dasselbe im ersten Stadium, wenn Wassermann noch negativ ist, anzuwenden und seine Wirkung durch periodische Quecksilberkuren zu unterstützen. Bei so behandelten Kranken gehört Rezidiv der Krankheit zu den Seltenheiten und Wassermann bleibt immer negativ. Daher ist es sehr wichtig, Ulcus durum, bei dem die mikroskopische Untersuchung Spirochäten nachweisen wird, möglichst frühzeitig zu diagnostizieren.

Lenartowicz schließt sich dieser Ansicht an und betrachtet Salvarsan als ein ausgezeichnetes abortives Mittel. 3 Pat., die er im ersten Stadium mit Salvarsaninjektionen behandelt und durch einige Jahre in Beobachtung hat, haben immer einen negativen Wassermann aufgewiesen.

Rothfeld trägt vor: **Über das Verhältnis des Vestibularapparates des Ohres zum Zentralnervensystem** im Lichte von Experimentaluntersuchungen (s. Referat).

Aus den Sitzungen des polnischen oto-laryngologischen Vereins in Lemberg.

Wieser stellt einen 19jährigen Pat. mit **knotigen Verdickungen auf der Haut des äußeren Gehörganges** vor, welche als Papillome diagnostiziert worden und wahrscheinlich infolge mechanischer Reizung entstanden sind.

Diskussion.

Jurasz bemerkt, daß ein Knoten excidiert und untersucht werden sollte.

Zaleski: **Vorläufige Mitteilung der Versuche über das Verhalten der Temperatur im äußeren Gehörgang bei Abkühlung und Erwärmung des Warzenfortsatzes** (s. Mschr. f. Ohrhlk. 1917. H. 1—2).

Skrowaczewski stellt vor 1. einen Fall mit **Veränderungen in beiden Vestibularapparaten und erhaltener Funktion in einem Schneckennerven.** Nach einer angeblichen Meningitis vor 6 Jahren Schwerhörigkeit

Digitized by Google
Original from UNIVERSITY OF CALIFORNIA
Generated on 2019-10-24 15:43 GMT / http://hdl.handle.net/2027/uc1.b3252765
Public Domain in the United States, Google-digitized / http://www.hathitrust.org/access_use#pd-us-google

und unsicherer Gang. Die Untersuchung ergibt: 1. bedeutende Schwerhörigkeit links, V = ac, v = 0; rechts: V = 8 *m*, v = 3 *m*, Weber links, Schwabach verkürzt, Rinne + (?). Uhr ac. 2. Nystagmus beiderseits in Winkelstellung der Bulbi. 3. Beide Vestibularapparate reaktionslos, kein Schwindel, keine Übelkeiten. 4. Nach Drehung bei seitlich geneigtem Kopfe bedeutende Abweichung beim Zeigeversuch. 5. Kniereflexe leicht gesteigert. Romberg —, Babinski —, Augenhintergrund ohne Veränderung. Gehen bei geschlossenen Augen unsicher. Skrowaczewski vermutet einen Krankheitsprozeß außerhalb des Labyrinths in den Zentren.

Skrowaczewski demonstriert an einem Kranken die **Untersuchung des Ostium tubae mit dem Görgeyschen Apparat.**

Reinhold demonstriert eine **Koralle,** die er aus dem **Ohr** einer Pat. entfernt hat, wo sie 15 Jahre gesteckt hat. Der Fremdkörper wurde zufällig gefunden. Pat. wußte nichts von seiner Anwesenheit, das Gehör war ungestört, wahrscheinlich weil die Schallwellen durch das Loch in der Koralle in die Tiefe drangen. Einmal hat Reinhold einen Fremdkörper beobachtet, der 22 Jahre im Ohre saß. Weiterhin bespricht Reinhold die Extraktionsmethoden und die notwendigen Vorsichtsmaßregeln.

Spira.

Bücherbesprechungen.

Das Augenzittern der Bergleute und Verwandtes. Bericht, vorgelegt der von der preußischen Regierung zur Erforschung des Augenzitterns der Bergleute eingesetzten Kommission von Dr. Johann Ohm, Augenarzt in Bottrop Verlag von Julius Springer, Berlin 1916 Mit 118 Figuren im Texte.

Ein Teil der Nystagmuslehre, das Augenzittern der Bergleute, hat zwar seit 60 Jahren in vielen Kohlenrevieren Europas eine ausgiebige Erörterung hervorgerufen. Da sie sich aber mehr auf eine Ätiologie und Theorie als auf das Krankheitsbild erstreckte, ist sie außerhalb nur wenig beobachtet worden. Der Autor bringt nun nach den oft recht unfruchtbaren Erörterungen der Vergangenheit zunächst Tatsachen und zieht daraus vorsichtige Schlüsse.

Das Augenzittern der Bergleute ist das klassische Beispiel einer Berufskrankheit, von der ein mehr oder minder großer Teil der Arbeiter in Kohlengruben nach verschieden langer Arbeitszeit befallen wird. Es geht somit aus zwei Ursachen hervor: den Arbeitsbedingungen und den individuellen Verhältnissen (Veranlagung). Der größte Teil der Bergleute bleibt auch bei jahrzehntelanger Fortsetzung der Grubenarbeit dauernd frei von Augenzittern. Andere werden schon sehr frühzeitig befallen. Die kürzeste Inkubationszeit, die der Autor beobachtete, betrug 2¾ Jahre. Ungefähr die Hälfte aller Augenzitterer erkrankte vor Ablauf von 15 Jahren der Grubenarbeit. Die früh von stärkerem Augenzittern befallenen Bergleute befinden sich in einer üblen Lage. Zwar schwindet das Leiden bei Unterbrechung der Grubenarbeit für 1—2 Jahre, kehrt aber nach Rückkehr unter den alten Bedingungen wieder zurück. Nach den Untersuchungen von Ohm scheint hervorzugehen, daß es Familien mit minderwertigem Lichtsinn gibt, die deshalb besonders zum Augenzittern neigen. Mitunter wurde bei Verwandten eine bemerkenswerte Übereinstimmung in bezug auf

Digitized by Google
Original from UNIVERSITY OF CALIFORNIA
Generated on 2019-10-24 15:43 GMT / http://hdl.handle.net/2027/uc1.b3252765
Public Domain in the United States, Google-digitized / http://www.hathitrust.org/access_use#pd-us-google

die Anzahl und Kurve des Nystagmus beobachtet. Innere und äußere Krankheiten der Augen kommen nur bei einem so kleinen Bruchteil der Fälle vor, daß ihnen unter den Ursachen des Augenzitterns keine erhebliche Bedeutung beizumessen ist. Auch die durchschnittlichen Sehwerke und Refraktionsverhältnisse des Augenzitterns liegen zu günstig, als daß sie einen wichtigen Platz unter den Ursachen des Augenzitterns beanspruchen könnten. Der Lichtsinn der Augenzitterer ist im allgemeinen als schlecht zu bezeichnen. Die Annahme, daß eine Herabsetzung des Lichtsinns unter den Ursachen eine wichtige Rolle spielt, ist durch die genauen Statistiken des Autors wohl begründet. Man muß aber betonen, daß sie keineswegs proportional ist der Schwere, Schwimmungsrichtung und Zahl des Augenzitterns. Sie ist vielmehr nur ein Glied in der Kette der Ursachen. Genaue Aufzeichnungen der Kurven haben gezeigt, daß die meisten Formen von angeborenen und alle Arten des labyrinthären Augenzitterns von dem der Bergleute vollständig verschieden sind. Das Augenzittern der Bergleute ist eine Störung im mittleren Bezirke des Blickfeldes. Die Annahme, daß der Alkohol das Zittern vermindern und selbst in schlimmen Fällen ganz beseitigen kann, wird durch genaue Beobachtungen des Autors hinreichlich begründet. Experimentell ist es O h m gelungen, es zu mildern, aber nicht vollständig zu unterdrücken. Es scheinen dazu Mengen von ca. $^3/_4$ Liter Schnaps nötig zu sein.

Die Wirkung des Alkohols ist nur vorübergehend. Sie beruht auf seiner narkotischen Eigenschaft. Es gibt eine Reihe von Innervationsstörungen, die eine auffallende Ähnlichkeit mit dem Augenzittern der Bergleute haben; die äußere Betrachtung und Registrierung lehren, nämlich der Dunkelnystagmus der Tiere, eine gewisse Art des Augenzitterns bei kleinen Kindern, das Zittern der Greise und Zittererscheinungen an den Gliedmaßen bei gewissen Krankheiten. Die interessanten Versuche O h m s genügen zu der Erklärung, daß der bei jungen Hunden durch Dunkelheit hervorgerufene Nystagmus in bezug auf Ablauf, Ausschlag und Dauer der Zuckung, den Einfluß von Ruhe und Bewegung mit dem Augenzittern der Bergleute vollkommen übereinstimmt. Auf der Grundlage des gesammelten Stoffes wird vom Autor eine wohl begründete Theorie entwickelt, und zwar: Das Zittern wird als eine mangelhafte Tetanisierung einzelner Muskeln beziehungsweise Muskelgruppen, die sich infolge von Lichtmangel entwickelt, gedeutet. Der labyrinthäre Ursprung des Augenzitterns der Bergleute, der von einigen früheren Forschern schon behauptet, aber nicht bewiesen wurde, wird mit hinreichenden Gründen sichergestellt. Das Bestehen einer Hemmungsinnervation der Augenmuskeln von Seite des Großhirns wird graphisch nachgewiesen. Das vorliegende Buch ist mit großer Gewissenhaftigkeit, vielem Fleiß und genauer Literaturangabe geschrieben.

Nicht nur sein theoretischer Teil, sondern gerade die für einen Praktiker doppelt schwierigen Experimente bringen viele interessante, neue Tatsachen. Das Thema, an das der Autor heranging, ist bis in alle Details aufs genaueste durchgearbeitet. Die Lektüre des Buches ist nicht nur lehrreich, sondern auch genußbringend. Oskar B e c k (Wien).

Wiener Medizinal-Kalender und Rezept-Taschenbuch für praktische Aerzte. 1918. Verlag von Urban & Schwarzenberg, Wien. Preis 4 Kronen.

Der mit Recht so beliebte Medizinal-Kalender liegt bereits im 41. Jahrgang vor. Aus der Fülle seines Inhaltes seien in erster Linie die „Rezept-

Digitized by Google
Original from UNIVERSITY OF CALIFORNIA
Generated on 2019-10-24 15:43 GMT / http://hdl.handle.net/2027/uc1.b3252765
Public Domain in the United States, Google-digitized / http://www.hathitrust.org/access_use#pd-us-google

formeln nebst therapeutischen Winken" hervorgehoben; außerdem aber die „Pharmakologie nach Indikationen", „Rezeptformeln für die Kassen- und Armenpraxis", die Intoxikations-Symptomatologie und -Therapie, „Kurze Kosmetik", Dosierung, Anwendung und Preise zahlreicher Arzneimittel, „Explosive und detonationsfähige Arzneimittel", die wichtigsten Nährpräparate, „Anleitung zur Untersuchung von Se- und Exkreten und des Blutes", „Therapeutische Technik", „Ärztliche Standesordnung", Bade- und Kurorte sowie Sommerfrischen, Verzeichnis der in Wien wohnhaften Ärzte sowie zahlreiche vergleichende Tabellen (Maximaldosen etc.). Den Schluß bilden die Notizblätter für alle Tage des Jahres.

Der Kalender kann jedem praktischen Arzt sowie Spezialisten aufs wärmste empfohlen werden. Ernst Urbantschitsch.

Referate.

I. Allgemeines.

Über Schwerhörigkeit im allgemeinen und Typhusschwerhörigkeit im besonderen. Von Prof. K. Wittmaack. (Beitr. z. Klinik d. Infektionskrankh. u. z. Immunitätsforschung. 5. H. 2.)

Schwerhörigkeit wird durch Mittelohrerkrankungen oder Erkrankungen des inneren Ohres hervorgerufen. Bezüglich ersterer weist Verf. darauf hin, daß die Intensität in der Behinderung der Schallübertragung in erster Linie davon abhängig ist, an welchem Gliede des Schallübertragungsapparates die Störung einsetzt. Selbst anatomisch recht erhebliche Verdickungen des Trommelfelles, Einbettung des Hammers und des Amboß und auch des Stapesköpfchens in starke hyperplastische Schleimhautpolster, unter Bildung querer, zwischen Gehörknöchelchen und der Paukenwand sich hinüberziehender Organisationsgewebsbrücken können ohne erhebliche Störungen verlaufen, da die transversalen Massenschwingungen der Gehörknöchelchenkette und des Trommelfelles im ganzen nur bei Übertragung der tiefsten Töne eine wesentliche Rolle spielen, während schon von mittleren Tonlagen an die Schallwellen sich fast nur longitudinal entlang der Gehörknöchelchen fortpflanzen.

Die Mittelohrschwerhörigkeit kann, abgesehen von den eitrigen Entzündungen, hervorgerufen werden: 1. Durch Residuen (abgelaufener Eiterungsprozeß); in diesen Fällen fehlt die Pneumatisation entweder vollständig oder erstreckt sich nur auf einen Bezirk in unmittelbarer Nachbarschaft des Antrums. 2. Durch Tubenmittelohrkatarrh und Adhäsivprozeß. Hier lassen sich drei Gruppen unterscheiden, und zwar a) Fälle mit häufig nur einmal auftretenden und spontan wieder abklingenden Formen bei guter Pneumatisation; b) Tubenmittelohrkatarrhe mit Neigung zu Rezidiven infolge fibröser Veränderung der

Digitized by Google
Original from UNIVERSITY OF CALIFORNIA
Generated on 2019-10-24 15:43 GMT / http://hdl.handle.net/2027/uc1.b3252765
Public Domain in the United States, Google-digitized / http://www.hathitrust.org/access_use#pd-us-google

Schleimhaut nach latenten akut entzündlichen Vorgängen in der Säuglingsperiode bei vollständiger Beeinträchtigung der Pneumatisation und relativ weitem Antrum (röntgenologisch scharfe Konturierung der Zellen und scharfe Absetzung gegen den kompakt gebliebenen Teil des Knochens); c) Tubenmittelohrkatarrhe mit Neigung zu progredientem Verlauf auf der Basis einer stark hyperplastisch veränderten Schleimhaut mit fast vollständiger Reduktion der Pneumatisation. Prognostisch unterscheiden sich die 3 Gruppen insofern von einander, als bei der ersten die Hörstörung durch eine Lufteinblasung prompt behoben zu werden pflegt, bei der zweiten durch Bestehen irreparabler anatomischer Störungen eine dauernde Behandlung erforderlich macht, während bei der Gruppe infolge Fixation der Stapesplatte ein therapeutischer Versuch versagt. — 3. Wird Mittelohrschwerhörigkeit noch durch Otosklerose bedingt. Hier kommt es zu einer Auflösung des kompakten lamellär geschichteten Knochens und zum Ersatz desselben durch ein unregelmäßiges, netzförmig angeordnetes, reichlich von gefäßreichen Bindegewebszügen durchsetztes Knochengewebe besonders in der Gegend der Spitzenwindung und in der Umgebung der Stapesplatte. Diese Fälle zeichnen sich durch eine gute, meist sogar ganz außergewöhnlich ausgedehnte Pneumatisation aus.

Die Erkrankungen des inneren Ohres lassen sich scheiden: 1. in Erkrankungen der Labyrinthmembran und 2. in solche des nervösen Apparates. Erstere umfaßt a) die Labyrinthitis, die — die eitrige wird hier nicht berücksichtigt — meist eine serös-fibrinöse bzw. serös-plastische Entzündung ist. Sie wird entweder von der Umgebung fortgeleitet (tympanogen oder meningogen) oder ist hämatogen. b) Die Labyrinthdegeneration. Die Veränderungen befallen meist annähernd gleich stark das Cortische Organ wie den Vestibularapparat (Maculae und Cristae acusticae). Die ersten auffallenden Veränderungen treten an den Cuticulargebilden der Sinnesendstellen auf. Erst später tritt auch ein Schwund der Sinneszellen und der ganzen Sinnesepithelschicht hinzu. Hingegen zeigen die in die Sinnesendstellen ausstrahlenden Nervenbündel und die zugehörigen Ganglienzellen keine deutliche Verringerung ihrer Zahl und Masse. Genetisch kommen hier Störungen in der Liquorsekretion in Betracht, die auf eine Störung der auf aktiver sekretorischer Zelltätigkeit beruhenden Komponente zurückzuführen sind, zumeist verursacht durch Herabsetzung im Alkaleszenzgrade des filtrativ ausgeschiedenen Liquors, besonders bei chronischen konstitutionellen Erkrankungsprozessen, wie Nephritis, Diabetes, Sarkomatose, Kachexie, auch Lues und Tuberkulose. Aber auch quantitative Störungen können vorkommen, wobei Ausfallsdekompensationserscheinungen seitens des Vestibularapparates auftreten, so bei Menièreschen Anfällen. Hierbei dürfte es sich um den Übertritt

Digitized by Google
Original from UNIVERSITY OF CALIFORNIA
Generated on 2019-10-24 15:43 GMT / http://hdl.handle.net/2027/uc1.b3252765
Public Domain in the United States, Google-digitized / http://www.hathitrust.org/access_use#pd-us-google

von die Liquorsekretion stark anregenden Substanzen in das Liquorlabyrinth handeln: „Hydrops labyrinthi".

2. Die Erkrankungen des nervösen Apparates umfassen: a) die isolierte periphere Cochleardegeneration, die in einer fortschreitenden Degeneration des peripheren Neurons ihre anatomische Grundlage findet. Sie wird hervorgerufen: durch Schallschädigung (bei Schädigung des Lufttons beginnt die Erkrankung mit dem Zerfall der Sinneszellen und schreitet gegen die Ganglienzellen weiter, bei Knochenzuleitung ist der Weg gerade entgegengesetzt), als Altersschwerhörigkeit, durch toxische Schädigungen (Alkohol, Nikotin, Chinin, Salicylsäure), vielleicht auch bei konstitutionellen Erkrankungen und akuten Infektionskrankheiten. Charakteristisch für diese Läsion sind das Freibleiben des Vestibularnervs und die schlechte Prognose bezüglich einer Regeneration. b) Die Stammneuritis und Systemdegeneration des Hörnerven stellt einen typischen neuritischen Prozeß mit interstitiellen Gewebsveränderungen und degenerativen Zerfallserscheinungen der Nervenfasern dar, denen Zirkulationsstörungen meist vorangehen dürften. Sie kommt meist nur in akuter Form im Anschluß an akute Infektionskrankheiten vor. Ihre Prognose umfaßt 3 Möglichkeiten: völlige Wiederherstellung, Hinterlassung einer mäßigen Hörstörung vom Typ der peripheren Cochleardegeneration oder Atrophie des gesamten Nervenapparates. — Eine vollständige Systemdegeneration kann sich auch im Anschluß an Nervenkrankheiten, insbesondere Tabes, finden.

Eine isolierte Vestibularerkrankung kommt nach Verf. nicht vor und ist stets als supranucleärer Prozeß aufzufassen; eine Vestibularnerverkrankung vereint mit Cochlearnerverkrankung kommt bei der Polyneuritis cerebralis vor.

Bezüglich der auslösenden Ursache der Menière schen Anfälle nimmt Verf. Gefäßverschlüsse in Form endarteriitischer Natur an, die zu vorübergehendem oder auch dauerndem Funktionsausfall der im verschlossenen Gefäßbezirk liegenden Teile des inneren Ohres führen müssen.

Supranucleäre bzw. zentrale Hörstörungen sind selten und kommen nur bei Zerstörung der beiderseitigen Bahnen bzw. Zentren zustande.

Bei Besprechung der klinischen Diagnose der einzelnen Krankheitsbilder weist Verf. darauf hin, daß die reine Form der Labyrinthdegeneration häufig noch durchaus normale Knochenleitung zeigen kann, da die Perzeption bei Zuführung des Tones durch den Knochen ausschließlich durch die peripheren Nervenfasern erfolgt. Die Labyrinthdegeneration und die Labyrinthitiden zeigen hingegen keine gesetzmäßigen Unterschiede in der Perzeption für Töne verschiedener Höhe. — Bei der Funktionsprüfung des Vestibularteiles muß man zwischen Feststellung manifester Ausfallsdekom-

Digitized by Google
Original from UNIVERSITY OF CALIFORNIA
Generated on 2019-10-24 15:43 GMT / http://hdl.handle.net/2027/uc1.b3252765
Public Domain in the United States, Google-digitized / http://www.hathitrust.org/access_use#pd-us-google

sensationserscheinungen und der eigentlichen Funktionsprüfung des Vestibularapparates bei fehlenden manifesten Symptomen unterscheiden. Die Feststellung einer herabgesetzten kalorischen Erregbarkeit ist nach Ansicht des Verf. derzeit das wichtigste diagnostische Hilfsmittel zur Erkennung der Labyrinthdegeneration. Herabsetzung oder Unerregbarkeit des Vestibularteiles bei noch erhaltenem, wenn auch reduziertem Gehör ist geradezu charakteristisch für die absolut reine Form von höhergradiger Labyrinthdegeneration.

Eine wichtige Rolle bei der Diagnose spielt auch die Röntgenuntersuchung, ferner das Trommelfellbild.

Nach diesen Auseinandersetzungen gibt Verf. ein Übersichtsbild der 7 erwähnten Krankheitsbilder bezüglich Weber, Rinne und Schwabach, Hörkurve, oberer und unterer Tongrenze, Gleichgewichtsprüfung, Röntgen- und Trommelfellbild, Einfluß der Luftdusche und läßt diesem differentialdiagnostische Bemerkungen folgen.

Im 2. Hauptabschnitt bespricht Verf. nur die Typhusschwerhörigkeit und kommt zufolge seinen Studien zu dem Schlusse, daß selbe auf einer Stammneuritis des Cochlearnerven beruht. Sie ist keineswegs eine spezifische, doch gegenüber anderen Infektionskrankheiten immerhin auffallend häufige Komplikation. Ernst Urbantschitsch.

Kriegserfahrungen über psychogene Taubheit und Stummheit. Inauguraldissertation von Albert Pflug. Heidelberg 1916.

„Die Kriegspsychose", welche wir in diesem Kriege so häufig zu sehen bekommen, beruht in den wenigsten Fällen auf hysterischem Charakter oder hysterischer Veranlagung, dieselbe dürfte vielmehr meistens die Folge einer abnormen Reaktionsweise auf die Anforderungen des Lebens sein. Wo diese Anforderungen selbst abnorm sind, da bedarf es keines schwer degenerativen Faktors, um das Auftreten hysterischer Erscheinungen zu erklären (Gaupp). Wir finden daher meist bei der sogenannten Kriegshysterie nicht die typischen, sonst für die Hysterie charakteristischen Symptome, wie Anästhesie, Lähmungen, Tremor etc.; die Kriegshysterie bietet mehr das Bild einer monosymptomatischen Krankheit. Sieht man in der Friedenspraxis hysterische Symptome in der Regel nur bei psychopathischen und neurasthenischen Leuten auftreten, so lehrt uns die Anamnese der im Kriege erkrankten Pat., daß es meist Leute sind, welche psychisch und körperlich normal waren bis zu einem Kulminationspunkt, über den hinaus ein geringfügiges Ereignis genügte, um sie aus dem nervösen Gleichgewicht zu bringen. Diese abnorme Reaktionsweise hat ihren tieferen Grund meist in dem Erschöpfungszustand, in welchem eine Hemmung der Funktion eines einzelnen Körperteiles eintritt, oder der Organisums unter den schweren Anforderungen des Lebens im Kampfe

Generated on 2019-10-24 15:43 GMT / http://hdl.handle.net/2027/uc1.b3252765
Public Domain in the United States, Google-digitized / http://www.hathitrust.org/access_use#pd-us-google
Digitized by Google
Original from UNIVERSITY OF CALIFORNIA

zusammenbricht. Eine dieser psychogen bedingten Hemmungserscheinungen ist die psychogene Taubheit, Stummheit und Taubstummheit. Diese psychogene Taubstummheit unterscheidet sich aber wesentlich von der organisch bedingten. Hier ist nicht die Stummheit abhängig von der Taubheit, sondern beide treten gleichzeitig und unbeeinflußt von einander auf. Während der organisch Taubstumme wenigstens Laute ausstößt, ist der psychogen Taub-Stumme vollkommen stumm; er kann sich nur mit Papier und Feder verständlich machen.

Im folgenden gibt der Verf. einige charakteristische Fälle aus der Literatur wieder. Hierauf folgt die ausführliche Schilderung von 18 eigenen Fällen. Als Ätiologie der Erkrankung gibt er hauptsächlich 2 Momente an: Erstens die vorangegangene Schwächung und Ermattung des ganzen Körpers, zweitens das auslösende Moment selbst (insbesondere Verschüttung nach Explosionen). Bei der Untersuchung der Pat. besteht fast immer ein normaler somatischer Befund. Die Trommelfelle sind meist normal, es besteht vollkommene Taubheit und Stummheit. Auch die Kehlkopfuntersuchung bietet meist außer den Bewegungsstörungen der Stimmbänder nichts Pathologisches. Ein charakteristisches Symptom bei diesen Pat. ist die fehlerhafte Atmung. Sie wenden bei Phonationsversuchen bei Inspirationsstellung des Thorax nur die Zwerchfellatmung an. Sehr häufig findet man bei diesen Fällen einen allgemeinen Erschöpfungszustand. Die Pat. zittern am ganzen Körper, schlafen schlecht, sind unruhig etc. In weitaus den meisten Fällen verschwindet die Gehörsstörung früher als die Sprachstörung, doch vollzieht sich der Übergang zum normalen Sprechen nicht unmittelbar, sondern es folgt meist dem Stadium des Mutismus ein solches der Aphonie oder des Stotterns.

Bei der Therapie muß man sich stets die Frage vorlegen: handelt es sich um frische Fälle oder um weit zurückliegende Erkrankungen? Ist das erstere der Fall, so ist absolute Ruhe die erste Notwendigkeit. Gegen die Schlaflosigkeit gibt man Veronal und Aspirin, eventuell Morphium. Später werden, wenn der Zustand nicht von selbst zurückgeht, Atemübungen und die üblichen Sprachübungen empfohlen. Handelt es sich um alte Fälle, wo die Symptome bereits fixiert sind, empfiehlt der Verf. energische Behandlungsmethoden, welche besonders auf die Beeinflussung der Willenskraft des Pat. einwirken sollen. Man versucht es mit energischem Zureden, läßt Atem- und Sprechübungen machen und geht endlich zur energischen intralaryngealen Anwendung des faradischen Stromes über. Auch die psychogene Taubheit geht, wenn nicht von selbst, nach Anwendung der oben erwähnten Suggestionsmethoden im allgemeinen zurück. Hinsichtlich der Prognose prüft der Verf. die Fälle erstens in bezug auf die Dauerheilung, zweitens in bezug auf die militärische Dienstfähig-

Digitized by Google
Original from UNIVERSITY OF CALIFORNIA
Generated on 2019-10-24 15:43 GMT / http://hdl.handle.net/2027/uc1.b3252765
Public Domain in the United States, Google-digitized / http://www.hathitrust.org/access_use#pd-us-google

keit. Er empfiehlt, um Rezidiven vorzubeugen, Beurlaubung in die Heimat und ist dagegen, die Pat., wenn die Symptome verschwunden sind, zur Front zu schicken. Vielmehr will er solche Pat. nach dem Urlaub in der Heimat im Garnisons- oder Arbeitsdienst hinter der Front verwendet wissen. R. Leidler.

Über die Behandlung der Syphilis mit Salvarsan. Von Mondschein (Stanislau) (Przeglad Lekarski 1914. Nr 7.)

Auf Grund einer 3jährigen Erfahrung findet Mondschein, daß Salvarsan bei primärer Syphilis, wenn Wassermann auch negativ ist und noch keine Drüsenschwellungen vorhanden sind, abortiv wirken kann. Im sekundären Stadium sollen durch energische Hg-Behandlung erst die sekundären Erscheinungen zum Verschwinden gebracht werden, bevor Salvarsan angewendet wird. Zu frühzeitige Salvarsanbehandlung führt viel häufiger zu Lähmungen des Acusticus, Facialis, Opticus und Oculomotorius, als dies früher bei der J-Hg-Behandlung der Fall zu sein pflegte, und zwar um so sicherer, je früher die Salvarsandosis und je geringer der Zeitraum ist, der seit dem Erscheinen des Exanthems abgelaufen ist. Besonders bei Larynxsyphilis, zumal wenn sie in die Tiefe greift und Knorpel und Perichondrium affiziert, kann die Salvarsanbehandlung durch bedeutende Steigerung des Ödems (Herxheimersche Reaktion) zu großer Atemnot und selbst zu Erstickung führen, wie dies Mondschein in einem Falle gesehen hat. Die Todesfälle nach Salvarsan hatten ihren Grund in unzweckmäßiger Anwendung, in zu hohen Dosen des Mittels, in geschwächtem Allgemeinzustand der Pat., in zu spätem Stadium der Syphilis oder in schlechten Zuständen des Herzens und der Gefäße.

Als Kontraindikationen für Salvarsanbehandlung erachtet Mondschein nur fieberhafte Krankheiten, aktive Tuberkulose, fortgeschrittene Arteriosklerose, inkompensierte Herzfehler und stark entwickelte Tabes und Paralysis progressiva. Im geringen Grade oder im Beginn dieser Krankheiten wird Salvarsan in kleinen und oft wiederholten Gaben nicht nur gut vertragen, sondern kann sogar auf das Fortschreiten dieser Krankheit hemmend einwirken. Die mittlere Gabe bei gesunden Erwachsenen beträgt 0,6, bei sehr starken Personen bis 0,9, bei Kindern und Greisen soll man vorsichtig mit 0,15—0,2 beginnen. Bei tertiärer Syphilis wirkt Salvarsan günstig gegen Gummata. Doch muß man damit sehr vorsichtig sein bei tertiären Veränderungen in der Aorta, in den Koronararterien, bei Stenocardie usw., wo man sehr gute Erfolge mit konsequent durchgeführter Hg-Behandlung erreichen kann. Erst nach dem Aufhören sämtlicher objektiver Erscheinungen kann man vorsichtig zu kleinen Salvarsaninjektionen in größeren Zwischenräumen übergehen. Als Instrument zu Injektionen empfiehlt Verf. den Schreiberschen oder seinen eigenen Apparat, welcher

Generated on 2019-10-24 15:43 GMT / http://hdl.handle.net/2027/uc1.b3252765
Public Domain in the United States, Google-digitized / http://www.hathitrust.org/access_use#pd-us-google
Digitized by Google
Original from UNIVERSITY OF CALIFORNIA

ein geschlossenes System darstellt, in dem der Apparat gleichzeitig mit der Injektionsflüssigkeit sterilisiert werden kann, oder eine einfache, 5 bis 10 cm^3 enthaltende „Rekord"spritze, mit der Mondschein manchmal 0,9 Neosalvarsan auf einmal ohne üble Folgen injiziert hat. Spira.

Über eine neue Prüfungsmethode bei Übertreibung oder Vortäuschung einseitiger Hörstörungen. Von Brünings (Naturwissenschaftlich-medizinische Gesellschaft in Jena. Juni 1917.)

Verf. empfiehlt, in zweifelhaften Fällen in jedes Ohr getrennt (durch Trichter und Schläuche) gleichzeitig ein verschiedenes Wort, am besten 4—5stellige Zahlen, sprechen zu lassen; dann ist, zumal an der Grenze der Hörfähigkeit, keines der beiden Wörter zu verstehen.

Die Methode ist gewiß sehr gut und einfach — aber nicht neu. Sie wird von den Ohrenärzten bereits seit sehr vielen Jahren zur Entlarvung simulierter einseitiger Taubheit bzw. Schwerhörigkeit angewendet. Auf diesen Gedanken bauen sich sogar eine Reihe von „Methoden" auf; so von Teuber (B. kl. W. 1869), Kalcic (Mschr. f. Ohrhlk. 1897), L. Müller (B. kl. W. 1912), Tschudi (Politzer, Lehrb. d. Ohrhlk. [5.]) u. a.

Ernst Urbantschitsch.

Der Nachweis der Simulation von Schwerhörigkeit mittelst einfacher Gehörprüfung. Von Dr. Auerbach, Ohrenarzt in Detmold. (D. m. W. 1916. Nr. 52.)

Nach Verf. beruht das Hauptzeichen der Unterscheidung wirklicher Schwerhörigkeit und Simulation darin, daß der wirklich Schwerhörige stets das Bestreben hat, sein Leiden zu verdecken, während der Simulant sich bemüht, die vorgebliche Schwerhörigkeit nach Möglichkeit hervortreten zu lassen.

Der Simulation verdächtig lassen erscheinen:

1. Mitteilsamkeit und eine gewisse Darstellungssucht. 2. Verlängerte und verspätete Horchbewegungen. 3. Erst nach vielfacher Wiederholung richtiges Nachsprechen des Prüfungswortes 4. Akustische Unähnlichkeit der nachgesprochenen Zahlen. 5. Stumme Artikulationsbewegungen. 6. Laute Umgangssprache, jedoch mit natürlichem Tonfall. 7. Widerspruchsvolle Prüfungsergebnisse.

Ernst Urbantschitsch.

Ein neues Verfahren zur Feststellung der Hörweite bei vorgetäuschter oder übertriebener Schwerhörigkeit bzw. Taubheit. Von Dr. Nadoleczny. (Aus der kgl Universitäts-Ohrenklinik in München. Vorstand: Prof. Dr. B. Heine.) (M. kl. W. 1916. Nr. 37.)

Das genauer beschriebene Entlarvungsverfahren beruht darauf, daß der zu Prüfende oberflächlich vom Munde abzulesen hat, worauf ihn zwei Untersucher prüfen: einer, der seitlich in entsprechender Entfernung im Flüsterton Zahlen, und ein zweiter, der sinnlose Silben vorsagt, die mit den gleichzeitig vorgesprochenen Zahlenwörtern gleich lang sein müssen.

Digitized by Google
Original from UNIVERSITY OF CALIFORNIA
Generated on 2019-10-24 15:43 GMT / http://hdl.handle.net/2027/uc1.b3252765
Public Domain in the United States, Google-digitized / http://www.hathitrust.org/access_use#pd-us-google

Der Prüfling blickt auf den Mund des letzteren. Hört nun der Untersuchte Flüstersprache, so wird er die vorgesprochenen Silbenfolgen, die er nicht versteht, für die Bilder der gehörten Zahlworte halten und letzteren nachsprechen. Hört er nichts, so wird er nicht oder nur zum Teil richtig die sinnlosen Silbenfolgen nachsprechen. Verschließt man beide Ohren und spricht Zahlworte vor, so darf man auf stärkere, meist länger dauernde Schwerhörigkeit schließen, wenn sie glatt und richtig abgelesen werden.

Ernst Urbantschitsch.

II. Äußeres Ohr und Mittelohr.

Die Verletzungen des Gehörorgans durch Detonationen; ihre wirklichen Ursachen; praktische Mittel, sie zu vermeiden. Von Dr. Wicart. (Journal de médecine de Paris. Nr. 11. November 1916.)

Verfs. Erfahrungen, die sich auf zahlreiche Verwundete erstrecken, können folgendermaßen zusammengefaßt werden:

1. Ohren, welche früher von Eiterungen betroffen waren, sind mit ihren Vernarbungen des Trommelfells für Detonationen viel empfindlicher.

2. Ohreneiterung im Anschluß an Verletzungen und alle daraus resultierenden Folgen werden sehr oft chronisch und nicht erkannt. Folge davon ist skleröse adhäsive Otitis, die die Funktion des Labyrinths mehr und mehr stört, und weite, unheilbare Perforation des Trommelfells.

3. Wenn ein Ohr ergriffen ist und bleibt, während das andere heilt, so besteht nasale und tubäre Obstruktion der kranken Seite durch Katarrh. Hypertrophie der Schleimhaut, Deviation des Septums od. dgl.; die Atrophie der Schleimhaut spielt nichtsdestoweniger eine gewichtigere Rolle.

4. Die Kopfkongestionen, toxischen, syphilitischen, sklerösen, arthritischen etc. Hypertensionen bieten oft nach der Verletzung labyrinthäre Erscheinungen dar. Die allgemeine Behandlung muß in diesen Fällen in gleichem Maße wie die lokale angewendet werden, letztere muß sich vor allem auf die angeschwollenen Schleimhäute der Nase, des Pharynx, der Tube und die Trommelfelle erstrecken, welche geschmeidig gemacht und mobilisiert werden müssen.

5. Mittelohreiterung stellt sich nur bei Ohrverletzungen nach Detonationen im Verlaufe von 10—14 und mehr Tagen ein.

6. Die gewöhnlichen Vorsichtsmaßregeln bei Detonationen bestehen im Verstopfen der Gehörgänge mit Watte oder Öffnen des Mundes im Augenblick des Schießens. Man verwendet am besten mit Glycerin getränkte Watte. Können diese Vorsichtsmaßregeln nicht angewendet werden, weil das Bombardement unversehens anhob, so tut man dennoch gut, alsbald glyceringetränkte Watte ins Ohr einzuführen, weil dies desinfizierend wirkt und die Kongestionen vermindert. Verf. hält es für gut, wenn die Soldaten ihre Gehörorgane täglich desinfizieren mit Vaseline, Menthol

Digitized by Google
Original from UNIVERSITY OF CALIFORNIA
Generated on 2019-10-24 15:43 GMT / http://hdl.handle.net/2027/uc1.b3252765
Public Domain in the United States, Google-digitized / http://www.hathitrust.org/access_use#pd-us-google

oder Campher, mit Eucalyptol oder Lavendel-Essenz 1:100 versetzt. Man tut dies am besten liegend, indem man den Kopf 5 Minuten lang ein wenig nach hinten neigt. Auf jeden Fall muß dies aber nach der Verletzung in den Sanitätsformationen so bald wie möglich gemacht werden. Denn jede Ertaubung nach Detonationen ist durch Otitis suppurativa in den ersten 10—14 Tagen darauf entstanden.

M. Lubowski, Berlin-Wilmersdorf.

Über das Vorkommen von Fett in der runden Fensternische. Von Priv.-Doz. Doktor E. Oppikofer in Basel. (Aus der oto-laryngologischen Universitätsklinik in Basel. Vorstand: Prof. Dr. Siebenmann.) Mit 8 Abbildungen. (Zschr. f. Ohrhlk. u. f. d. Krankh. d. ob. Luftw. 75.)

Die Resultate der Arbeit lassen sich in folgende Sätze zusammenfassen:

1. In der Schneckennische ist der Befund von Fett, rein oder gebunden an lockeres Bindegewebe, eine ziemlich häufige Erscheinung, nach dem vorliegenden Material, das normale und pathologische Serien umfaßt, in 16% der Fälle.

2. Die Größe des Fettpfropfens variiert bei verschiedenen Individuen. In 25 der 57 Serien war die Schneckennische ausgefüllt, in 10 Serien nur in $^1/_4$—$^1/_2$ und in 22 Serien fand sich nur ein kleines unbedeutendes Nest von Fettzellen enthaltendem Bindegewebe auf dem Boden der Fossula.

3. Die Ausfüllung der runden Nische mit Fett oder mit Fett und Bindegewebe ist nicht eine ausschließlich dem Kretinen- oder Taubstummen-Felsenbein charakteristische Veränderung; sie findet sich häufig auch im normalen Mittelohr und meist ohne gleichzeitige Verengerung der Nische. Dagegen ist die Verengerung der beiden Nischen, kombiniert mit Lipom der Fossula, eine für angeborene Schwerhörigkeit oder Taubheit charakteristische Veränderung.

4. Das Fett in der runden Fensternische kann in jedem Lebensalter vorkommen und ist beidseitig, allerdings nicht immer auf beiden Seiten in der gleichen Ausdehnung.

5. Der Fettpfropf, auch wenn er die Schneckennische vollständig ausfüllt, beeinflußt das Gehör nicht.

6. Das Fett im Schneckenfenster stammt aus benachbarten fetthaltigen Markräumen. Es handelt sich also um kleinere Fetthernien und nicht um eine selbständige Geschwulst. Die Bezeichnung „Lipom der runden Fensternische", die sich eingebürgert hat und sich wohl nicht mehr ausmerzen läßt, ist streng genommen nicht richtig.

7. Die Paukenhöhlenschleimhaut enthält schon normalerweise an verschiedenen Stellen unregelmäßig zerstreut und bei verschiedenen Individuen in ungleichem Grade Fettzellen oder eigentliche Fettnester und auch bei diesen läßt sich der Zusammenhang mit benachbarten fetthaltigen Markräumen nachweisen.

Ernst Urbantschitsch.

Generated on 2019-10-24 15:43 GMT / http://hdl.handle.net/2027/uc1.b3252765
Public Domain in the United States, Google-digitized / http://www.hathitrust.org/access_use#pd-us-google
Digitized by Google
Original from UNIVERSITY OF CALIFORNIA

III. Labyrinth und Hörnerv.

Zur Pathogenese der pseudospastischen Parese mit Tremor und der hysterischen Taubstummheit. Von Prof Dr. H. Curschmann, Rostock. (M. Kl. 1917. Nr. 9.)

Der erste Teil der Arbeit handelt von der Pathogenese der pseudospastischen Parese und ist für uns von geringerem Interesse. Im zweiten Teil wendet sich der Verf. gegen die von v. Sarbo vertretene Ansicht, daß die kriegstraumatische Taubstummheit durch organische Schädigung, speziell des verlängerten Marks, zu erklären sei. Er steht auf dem Standpunkt der psychogenen resp. hysterischen Entstehung dieser Erkrankung und führt eine Reihe von Beweisen für diese seine Ansicht an. Insbesondere hält er die häufige, ungemein rasch auftretende Suggestivheilung solcher Fälle für beweisend für seinen Standpunkt und warnt vor einer, von v. Sarbo empfohlenen zuwartenden Therapie. R. Leidler, Wien.

Bemerkungen zur Therapie der hysterischen Taubheit. Von R. Hirschfeld, Charlottenburg. zur Zeit Leiter einer Kriegshysterikerstation. (M. Kl. 1917. Nr. 33.)

Verf. verwendet das galvanische Hörphänomen „als Angelpunkt für seine Suggestionsbehandlung". Er bewirkt durch Reizung des hysterisch tauben Ohres mittelst konstanten Stromes, wodurch bekanntlich ein Ton in dem geprüften Ohr gehört wird, in dem Pat. die Überzeugung, daß noch ein Gehör vorhanden ist, worauf er seine weitere Suggestionsbehandlung stützt und ausbaut. Ernst Urbantschitsch.

Das Ohrlabyrinth als Erzeuger des Schielens. Von Dr. Joh. Ohm, Augenarzt in Bottrop. (Zschr. f. Augenhlk. 1917. 36. H. 5—6.)

Nystagmusforschungen berechtigen zu dem Schluß, daß die dem Schielen zugrunde liegende Innervationsstörung in vielen Fällen vom Ohrlabyrinth ausgeht. Eine genaue Analyse mehrerer Fälle hat ergeben, daß, wenigstens beim Einwärtsschielen mit Höhenablenkung, der labyrinthäre Einfluß sehr deutlich ist. Wenn mit dem reinen Einwärtsschielen starke Übersichtigkeit verbunden ist und ihre Ausgleichung das Schielen zum Schwinden bringt, genügt die Donderssche Theorie zur Erklärung. Wenn aber, zumal in ganz jugendlichen Fällen, die heilende Wirkung der Brille ausbleibt, oder wenn die Augen normal oder selbst kurzsichtig gebaut sind, wird man die Ursache des Schielens im Labyrinth zu suchen berechtigt sein. Leicht verständlich ist aber jetzt, daß Einwärtsschielen am ehesten zur Entwicklung kommt, wenn akkommodative und labyrinthäre Kräfte sich verbinden in dem Streben, ein Auge nach innen zu treiben.

Der labyrinthäre Einfluß ist unter Umständen groß genug, um selbst ein normales Funktionsvermögen zu überwinden.

Es ist aber einleuchtend, daß jede Beeinträchtigung der Fusion, ferner schlechte Sehschärfe, hohe Refraktionsstörungen usw. die Entstehung labyrinthärer Verwirrung der binokularen Harmonie erleichtern. Gerade

Digitized by Google
Original from UNIVERSITY OF CALIFORNIA
Generated on 2019-10-24 15:43 GMT / http://hdl.handle.net/2027/uc1.b3252765
Public Domain in the United States, Google-digitized / http://www.hathitrust.org/access_use#pd-us-google

das Augenzittern der Bergleute ist ein ganz unschätzbares Forschungsmaterial für die Beziehungen zwischen optischer und motorischer Innervation. Verf. konnte daraus entnehmen, daß die am Boden des 4. Ventrikels gelegenen Augenmuskelkerne zwei entgegengesetzten Innervationen ausgesetzt sind, einer erregenden, verwirrenden von seiten des Labyrinths und einer hemmenden, regulierenden von seiten des Großhirns. Alles, was die Tätigkeit des letzteren beeinträchtigt, wie Dunkelheit, Herabsetzung der Sehschärfe, läßt die der ersteren um so stärker hervortreten.

Verf. hält es auch für wahrscheinlich, daß das Labyrinth die Ursache der latenten Schielablenkungen ist. Man wird auf diese in Zukunft die Ergebnisse der Labyrinthforschung anwenden und sie bei den verschiedenen Blickrichtungen und Kopfneigungen untersuchen müssen.

Bezüglich des Auswärtsschielens weist Verf. auf die theoretische Möglichkeit labyrinthären Ursprungs hin.

In der Narkose kann starkes Schielen verschwinden. Auch das könnte ein Zeichen des labyrinthären Einflusses sein. Manche labyrinthäre Erregungen, wie z. B. das Dunkelzittern, verschwinden sehr bald nach Beginn der Narkose, andere, wie der Drehnystagmus, aber sehr spät.

Einwärtsschielen wird im Laufe des Wachstums nicht selten geringer. Es erscheint nicht ausgeschlossen, daß auch darin ein labyrinthäres Zeichen steckt. Denn der labyrinthäre Faktor, in einem früheren Abschnitte des Lebens der einzige Herrscher der Augenbewegungen, tritt später allmählich in den Hintergrund.

Nach Augenmuskellähmungen entwickelt sich in einzelnen Fällen schnell eine hochgradige Kontraktur, in anderen nicht. Vielleicht kommt darin ein verschiedenes persönliches Verhalten des labyrinthären Tonus zum Ausdruck.

Die labyrinthäre Erklärung des Schielens macht die große Zahl der Mißerfolge der konservativen und operativen Behandlung verständlich. Ob die Behandlung nun aus den neuen Erkenntnissen Nutzen ziehen kann, muß die Zukunft lehren. Eine experimentelle Herabsetzung der Erregbarkeit des Labyrinths ist möglich durch Kälte und galvanischen Strom (Anode). Auch Arzneien (Alkohol, Chloral, Paraldehyd, Adalin, Aleudoin, Luminal) haben Einfluß auf das Labyrinth.

Seit der Aufdeckung des labyrinthären Einflusses bei der Erzeugung des Schielens wird uns das Verständnis für viele bisher ganz rätselhafte Eigenschaften dieses Leidens erschlossen und es wird Aufgabe der nächsten Zeit sein, den Spuren der labyrinthären Innervation durch eine möglichst genaue Untersuchung der Schulfälle nachzugehen.

M. Lubowski, Berlin-Wilmersdorf.

Digitized by Google
Original from UNIVERSITY OF CALIFORNIA
Generated on 2019-10-24 15:43 GMT / http://hdl.handle.net/2027/uc1.b3252765
Public Domain in the United States, Google-digitized / http://www.hathitrust.org/access_use#pd-us-google

Beitrag zur Diagnose und Therapie der Emotionstaubheit. Von Dr. O. Muck (Essen). fachärztlicher Beirat im Bereich des 7. Armeekorps. (M. Kl. 1917. Nr. 35.)

Verf. verwendet zur Differentialdiagnose zwischen beiderseitiger kompletter Commotions- und Emotionstaubheit die Auslösung einer acusticomotorischen Reaktion (reflektorisch zuckende Bewegungen der Stimmbänder auf starke Geräusche, besonders bei schreckhaften Personen), „wobei der laryngoskopisch feststellbare Stimmbandreflex isoliert auftreten kann". Derartige Reflexe sind beweisend für das Bestehen einer Emotionstaubheit.

Referent möchte die Idee, Reflexe für den Nachweis von vorhandenem Hörvermögen heranzuziehen, als eine sehr glückliche bezeichnen. Diese Idee wurde auch schon von anderer Seite angeregt; so empfahl Stock (in der Diskussion zum Vortrag Brünings in der Naturwissenschaftlich-medizinischen Gesellschaft zu Jena), zum Nachweis eines Hörvermögens das Hornhautmikroskop zu benützen. Wenn der Mensch etwas hört, muß nämlich die Pupille auf jede Ansprache etwas weiter werden. Dieser Vorschlag scheint sehr beherzigenswert. Ernst Urbantschitsch.

Die Veränderungen im inneren Ohr bei Stauungspapille. Von Prof. Dr. J. Habermann in Graz. Mit 6 Abbildungen. (Zschr. f. Ohrhlk. u. f. d. Krankh. ob. Luftw. 75.)

Der Autor untersuchte 7 Schläfenbeine von 5 Kranken, von denen 4 gleichzeitig auch an Stauungspapille litten, einer aber an absolutem Glaukom; 2 litten an Tumor des Großhirns, 1 an Tumor des Kleinhirns, 1 an großen Tuberkeln in der Cauda equina und 1 an einem chronischen, metastatischen Abceß im Großhirn. Eine eitrige Meningitis war bei keinem vorhanden.

Bei den untersuchten Fällen ist besonders charakteristisch die mit der längeren Dauer des Tumors zunehmende Verminderung des Gehörs für die tiefen Töne in Knochenleitung bei noch verhältnismäßig gutem Gehör für unsere übrigen Hörprüfungsmittel. Zwei von den Kranken hatten auch Schwindel, aber gleichzeitig auch Erkrankung des Kleinhirns.

Zweimal wurde auch starkes Ohrensausen beobachtet, das nur zu Zeiten stärkeren Hirndrucks auftrat und dann wieder aufhörte.

Histologisch fanden sich Zeichen venöser Hyperämie und Stauung in den Lymphgefäßen. Dazu kamen meist auch Blutaustritte im inneren Gehörgang und im Labyrinth, ein größerer Reichtum an Pigment, Verlängerung der Reissnerschen Membran und der Wand der Säckchen.

Eine 2. Gruppe zeigte Entzündungen im Periost des inneren Gehörgangs und in der Arachnoidealscheide der Nerven, die kleinen Herde von Rundzellen zwischen den Nervenbündeln sowie auch einmal in der Schneckenspindel und einmal in der Makula des ovalen Säckchens, endlich auch die mehrmals gefundene Vermehrung der Kerne im Ganglienkanal und die Proliferation des Bindegewebes im Endost des Ganglienkanals.

Digitized by Google
Original from UNIVERSITY OF CALIFORNIA
Generated on 2019-10-24 15:43 GMT / http://hdl.handle.net/2027/uc1.b3252765
Public Domain in the United States, Google-digitized / http://www.hathitrust.org/access_use#pd-us-google

Eine 3. Gruppe wies degenerative und atrophische Veränderungen auf.

Ein Vergleich der Veränderungen im inneren Ohr mit denen bei Stauungspapille im Auge zeigt sehr viel Übereinstimmendes; eine genaue Funktionsprüfung des Ohres einschließlich der Prüfung des Vestibularis kann ebenso wie die Untersuchung mit dem Augenspiegel Anhaltspunkte für die Diagnostik mancher Gehirnleiden geben.

Ernst Urbantschitsch.

Die Bedeutung der Assoziationszellen im Kleinhirn. Von Robert Bárány. (Zbl. f Ohrhlk. 14. H. 9.)

Nach einer Schilderung der zu- und abführenden Bahnen des Kleinhirns kommt der Verf. zum Schluß, daß es sicher sei, daß sämtliche Muskeln des Kopfes, Körpers und der Extremitäten vom Kleinhirn aus beeinflußt werden können und daß hier die Physiologie und Klinik der Anatomie, welche noch nicht alle diese Bahnen gefunden hat, vorausgeeilt ist. Die Purkinjeschen Zellen werden durch eine Anzahl von Associationsfasern (teils Axone der Purkinjeschen Zellen selbst, teils Fasern der Korbzellen, ferner die rückläufigen Collateralen der Axone der Purkinjeschen Zellen) mit einander verbunden. Nach Ansicht Bárányes wird die Notwendigkeit derartiger Associationsfasern durch mehrere Tatsachen begreiflich gemacht. So kann die Nachreaktion, das heißt die Tatsache, daß nach Ablauf des durch Drehung hervorgerufenen Vorbeizeigens für einige Minuten ein Vorbeizeigen nach der anderen Richtung auftritt — ein Analogon zum Nachnystagmus — nur dadurch erklärt werden, daß die beiden antagonistischen Kleinhirnzentren, welche sich beim Normalen das Gleichgewicht halten, durch Associationsfasern miteinander verbunden sind. Die Nachreaktion ist ein Ausdruck des abnehmenden Tonus der einen und des zunehmenden des anderen Zentrums.

Eine andere Erscheinung, welche nur durch das Vorhandensein von Associationsfasern erklärt werden kann, ist die Drehempfindung. Der Umstand, daß man durch Veränderungen der Kopfstellung beim Drehen von jedem Bogengang aus eine und dieselbe Drehempfindung z. B. nach links erhalten kann, beweist, daß diese Empfindungen nicht allein von den Bogengängen ausgelöst werden können. Es muß noch ein anderes Moment hinzukommen, und das ist die Kopfstellung. Die Drehempfindung hängt aber nicht von den Empfindungen der Muskeln und Gelenke des Halses ab, sondern von einem Organ im Kopf, und das kann nur der Schwerecapparat des Labyrinthes sein. Jede Drehempfindung ist also aus 2 Komponenten zusammengesetzt, deren eine die Bogengangserregung und deren andere die Kopfstellung resp. der Schwerereiz liefert. Aus verschiedenen Gründen schließt der Verf., daß die Drehempfindung durch Association der oben beschriebenen Empfindungen mit den taktilen, optischen

Digitized by Google
Original from UNIVERSITY OF CALIFORNIA
Generated on 2019-10-24 15:43 GMT / http://hdl.handle.net/2027/uc1.b3252765
Public Domain in the United States, Google-digitized / http://www.hathitrust.org/access_use#pd-us-google

und muskulären Erregungen während und nach der Drehung zustande kommt. Die Lokalisation der Drehempfindung selbst verlegt er nun in die Kleinhirnrinde, und zwar scheint die Drehempfindung von gewissen Purkinjeschen Zellen herzurühren, die Extremitätenreaktion (Vorbeizeigen) wieder von anderen.

Im Folgenden bespricht der Verf. das sogenannte cerebrale Vorbeizeigen, welches zum Unterschiede vom cerebellaren nicht immer nach einer bestimmten Seite geht, sondern, da es durch Spasmen resp. durch Muskelzug den Arm in die Mittelstellung zurückzubringen bestrebt ist, von der Armstellung abhängig ist. Das Bestreben einiger Autoren, wie Beck, Neumann, Rothmann u. a., den frontopontinen und temperopontinen Bahnen Bedeutung beim Zustandekommen des Zeigeversuches beizulegen, ist nach Ansicht des Verf. als gescheitert zu betrachten.

Ferner beschreibt Bárány die optisch durch Betrachten eines sich drehenden Zylinders oder einer Trommel hervorgerufenen Reaktionsbewegungen und verlegt auch dieses Vorbeizeigen ins Kleinhirn. Zum Schluß erwähnt der Verf. Fälle von Verletzungen im Bereiche der hinteren Schädelgrube, welche neben schweren cerebellaren Störungen auch starken spontanen Nystagmus vestibulären Charakters zeigten, und neigt der Ansicht zu, daß dieser Nystagmus vom Kleinhirn selbst ausgelöst wird. Doch gibt er selbst zu, daß diese Fälle zu einem solchen Schlusse in keiner Weise berechtigen, da ein Druck auf die Medulla oder selbst Verletzungen derselben nicht auszuschließen sind.

Die interessanten, aber komplizierten Gedankengänge des Verf., durch welche er alle die oben genannten neuen Tatsachen unter einem physiologischen Gesichtspunkte zu betrachten bestrebt ist, sind für ein Referat ungeeignet und im Original nachzulesen. R. Leidler.

Ein Fall von multiplen Tumoren in den Endausbreitungen des Acusticus. Von Primararzt Priv.-Doz. Dr. Otto Mayer. (Aus der oto-laryngologischen Abteilung des Kaiserjubiläumsspitals der Stadt Wien.) Mit 6 Abbildungen. (Zschr. f. Ohrhlk. u. f. d. Krankh. d. ob. Luftw. 75.)

Es handelt sich hier um multiple, im peripheren Neuron des Cochlearis und Vestibularis befindliche Geschwülste, die auf beiden Seiten an fast identischen Stellen sich befinden und auch nahezu die gleiche Größe besitzen.

Der Nervus cochlearis hatte außer einer Dickenzunahme auch noch eine bedeutende Verlängerung aufzuweisen; diese bedingt es, daß er in Form von Schlingen sich in die benachbarten Hohlräume der Schneckenspindel hineinlegt und durch Lücken des tympanalen Blattes der Lamina spiralis ossea in die Scala tympani sich ausstülpt. Die Hauptmasse des Geschwulstgewebes besteht aus parallelen, an bestimmten Stellen durch-

Generated on 2019-10-24 15:43 GMT / http://hdl.handle.net/2027/uc1.b3252765
Public Domain in the United States, Google-digitized / http://www.hathitrust.org/access_use#pd-us-google
Digitized by Google
Original from UNIVERSITY OF CALIFORNIA

flochtenen, hellen, protoplasmareichen Bändern und dazwischen liegenden, derberen Fasern.

Die Geschwülste im Nervus vestibularis zeigten auch eine Verlängerung der Nervenfasern und Dickenzunahme der Nerven.

Verocay sagt, daß das Gewebe der multiplen Tumoren kein Bindegewebe ist, sondern ein neurogenes Gewebe, welches von den Nervenfaserzellen selbst oder entsprechenden embryonalen Zellen gebildet wird, die möglicherweise nicht zum normalen Aufbau des Nervengewebes verwendet würden: Neurinome.

In dem vorliegenden Fall zeigt sich zwar eine gewisse Ähnlichkeit mit den von Verocay beschriebenen Bildern, doch glaubt Verf., daß das Bindegewebe hier eine größere Rolle spielt und nicht einfach als Stützgewebe aufzufassen ist.

Eine große Ähnlichkeit zeigen die Tumoren mit den Rankenneuromen.

Den Hauptwert legt Mayer auf die Feststellung, daß die in diesem Falle zu beobachtenden Geschwülste der v. Recklinghausenschen Neurofibromatosis, insbesondere aber den Rankenneuromen an die Seite zu stellen sind. Ernst Urbantschitsch.

IV. Otochirurgie.

Chirurgische Erfahrungen aus dem Felde. Die Schußverletzungen des Gehirns. Von Generalarzt Fedor Krause. (M. Kl. 1917. H. 9—16.)

Der wesentlichste Unterschied zwischen der Gehirnchirurgie des Friedens und des Krieges besteht darin, daß man es bei der ersteren meist mit aseptischen, bei der letzteren mit schwer infizierten Wunden zu tun hat. An der Hand einer großen Anzahl von selbst beobachteten Fällen bespricht der Verf. die verschiedenen Arten der Schädelschüsse. 1. Oberflächliche Schädelschüsse; dieselben sind nicht immer so harmlos, wie sie auf den ersten Anblick erscheinen, und erfordern nicht selten eine ausgiebige Freilegung und Entfernung des Knochens, da sich insbesondere an der Lamina vitrea nicht selten starke Splitterungen zeigen.

2. Die traumatische Encephalitis. Jeder das Gehirn treffende Schädelschuß führt zur Zertrümmerung von Gehirnsubstanz, welche entweder glatt überwunden wird, sei es, daß sie infiziert ist oder nicht, oder es kommt zur schweren fortschreitenden Form der Encephalitis. Diese letztere führt stets zum Tode. Eiter ist, wenigstens makroskopisch, bei dieser Form niemals zu finden.

3. Operatives Vorgehen. a) Transport der Hirnverletzten. Zum Unterschied von Lungen- und Bauchverletzten schadet im allgemeinen den Hirnverletzten ein vorsichtiger Transport in ein gut eingerichtetes Spital nicht. Nur in schwerem Koma Liegende sollen am Verbandplatz operiert werden. Alle übrigen sollen unoperiert abtransportiert

Digitized by Google
Original from UNIVERSITY OF CALIFORNIA
Generated on 2019-10-24 15:43 GMT / http://hdl.handle.net/2027/uc1.b3252765
Public Domain in the United States, Google-digitized / http://www.hathitrust.org/access_use#pd-us-google

werden. Der Kopf wird mit entsprechend gebogenen Kramerschen Drahtschienen fixiert.

b) Blutstillung. Blutungen aus Emissarien werden durch Einpressen und Umdrehen eines Elevatoriums oder durch festes Eindrücken von Stückchen von Bindegewebe oder Muskelsubstanz, solche aus großen Blutleitern im ersten Moment durch Fingerdruck, definitiv durch fortlaufende Naht der Sinuswunde oder durch Tamponade mit Gaze, die, wenn es die Verhältnisse erlauben, zirka eine Woche lang liegen bleibt, gestillt. Die Art. meningea media wird meist durch Verletzung der leicht splitternden dünnen Schläfebeinschuppe getroffen. Wenn die oft schwierige Diagnose ihrer Verletzung feststeht, wird nach Freilegung des Arterienastes derselbe mit der umgebenden Dura umstochen. Für den hinteren Ast muß man Teile des Scheitelbeins opfern. Auch der Hauptstamm der Arterie im For. spinosum muß unter Umständen unterbunden werden, wofür Verf. eine Methode angibt.

c) Wundversorgung. Der Kopf wird ganz rasiert, vor der Operation mit Jodtinktur eingepinselt, welche nach der Operation mit Äther wieder entfernt wird. Bei der Operation wird nicht gespült, die Wunde wird mit sterilem Mull, in Ausnahmsfällen, wie beim Gehirnabsceß, mit Jodoformgaze tamponiert. Von H_2O_2 wird abgeraten, da der Schaum stört und das Abtupfen für das Gehirngewebe nicht gleichgültig ist. Gegen Spülungen mit physiologischer Kochsalzlösung ist nichts einzuwenden. Die Wunde wird von allen Fremdkörpern, Gewebsfetzen und Knochensplittern gereinigt. Die Knochenöffnung ist bis zur vollkommenen Übersicht zu erweitern. In schweren Fällen, besonders bei Hirnabscessen etc., ist die ausgiebige Trepanation anzuschließen. Die Dura ist, wenn unverletzt, nur bei ausgedehntem, schwere Symptome verursachendem Hämatom zu eröffnen. Kleine Durarisse sollen mit der Schere so weit erweitert werden, daß sich der kleine oder Zeigefinger in die zertrümmerte Hirnsubstanz einführen läßt. Der Verf. ist unbedingt für die Untersuchung mit dem nackten Finger. Da man es im Felde meist mit infizierten Wunden zu tun hat, ist in den meisten Fällen der primäre Verschluß der Wunde kontraindiziert. Der sofortige Nahtverschluß, wie er in der Friedenschirurgie des Schädels (z. B. bei Tumoren) die Regel bildet, darf nur unter ganz besonderen Umständen erfolgen. Vorbedingung sind ganz frische Verletzungen, die nicht älter als höchstens 12 Stunden sein dürfen, und ganz einfache Wundverhältnisse; und auch da muß der Pat. nach der Operation sehr genau und sorgfältig beobachtet werden, weil Komplikationen nicht selten sind.

4. Nachbehandlung. Die Hirnwunde soll mit Gaze ausgelegt werden. Die der Wunde unmittelbar aufliegende Gazeschichte soll, auch

Digitized by Google
Original from UNIVERSITY OF CALIFORNIA
Generated on 2019-10-24 15:43 GMT / http://hdl.handle.net/2027/uc1.b3252765
Public Domain in the United States, Google-digitized / http://www.hathitrust.org/access_use#pd-us-google

wenn sie von Wundsekret oder Eiter getränkt ist, vorausgesetzt, daß das Allgemeinbefinden ein gutes ist, nicht häufig gewechselt werden (kann bis 14 Tage liegen bleiben). Gewechselt werden nur die äußeren Verbandschichten. Bei unruhigen Kranken soll der Kopf durch Schienen fixiert werden.

5. Hirnvorfall. Bei gutem Wundverlauf stellt die spontane Rückkehr auch sehr umfangreicher Hirnvorfälle die Regel dar. Sie erfolgt vorwiegend durch die Wirkung der Narbenzusammenziehung. Wenn der Prolaps keine Neigung zur Rückbildung zeigt oder sogar zunimmt, so stellen dafür entweder die Anwesenheit reizender Fremdkörper (Knochen- oder Metallsplitter in der Tiefe), die Entwicklung eines Hirnabscesses oder die oben erwähnte fortschreitende Form der Encephalitis die Veranlassung dar. Vom Prolaps sollen nur die sicher nekrotischen resp. vereiterten Teile entfernt werden.

6. Hirnabceß. Derselbe ist weit seltener als die Encephalitis. Im Felde müssen wir zwei Arten der akuten Eiterverhaltung unterscheiden: die eine nach außen so gut wie abgeschlossene Abceßhöhle — die seltenere Form — und die durch einen Fistelgang mit der Oberfläche verbundene — das häufigere Vorkommnis. — Häufig finden sich in der Abceßhöhle Knochensplitter, welche entfernt werden müssen. Die Drainage erfolgt bei flachen Abscessen mit Gaze, bei tiefen, besonders röhrenförmigen, mit Drainrohr. Die bei großen Abscessen nicht seltene Öffnung in den Seitenventrikel führt durch rapide Verbreitung der Infektion immer zum Tode, so daß auf diese Gefahr beim Einführen des Drains oder bei der Untersuchung mit dem Finger besonders geachtet werden muß. Die Knochenlücke muß bei großen Abscessen möglichst groß gehalten werden. Bis zu Fünfmarkstückgröße kann der Knochen geopfert werden, bei größeren Abscessen wird ein Haut Knochen-Duralappen gebildet. Alle Buchten und Nischen in der Abceßhöhle sind auszugleichen.

7. Die Spätform des Hirnabscesses. Diese wird, wenn die Diagnose feststeht, ebenso behandelt wie die akuten Hirnabscesse.

8. Eitrige Hornhautentzündung. Dieselbe ist viel seltener als die Encephalitis. Sie tritt häufig nicht an der Stelle der Verletzung, sondern an der Hirnbasis auf. Die Prognose der Erkrankung ist, wie bekannt, sehr schlecht. Die Hauptsache ist die Prophylaxe durch frühe Versorgung; eventuelle Operation der Schußwunde. Die häufige Lumbalpunktion, eventuell die breite Aufklappung des Schädels, wird empfohlen.

9. Einheilung und Entfernung von Fremdkörpern. Fremdkörper (Geschoß-, Knochensplitter etc.) heilen nicht selten reaktionslos im Gehirn ein und umgeben sich mit einer bindegewebigen Kapsel

Digitized by Google
Original from UNIVERSITY OF CALIFORNIA
Generated on 2019-10-24 15:43 GMT / http://hdl.handle.net/2027/uc1.b3252765
Public Domain in the United States, Google-digitized / http://www.hathitrust.org/access_use#pd-us-google

oder einer Cyste. Wenn sie keinerlei Beschwerden machen, sollen sie nicht entfernt werden. Doch soll man solche Pat. lange Zeit beobachten, da noch nach Monaten oder Jahren schwere Störungen auftreten können. Wenn aber schwere Erscheinungen sich zeigen, muß der Fremdkörper entfernt werden, auch wenn die Operation sich sehr schwer, ja, lebensgefährlich gestaltet.

10. Physiologische Bemerkungen. Die Kenntnis der topischen Hirndiagnostik ist für den Feldchirurgen deshalb sehr wichtig, weil nicht selten aus dem Ein- und Ausschuß allein die Ausbreitung der Verletzung des Gehirns nicht erschlossen werden kann, dies vielmehr erst aus den Symptomen erfolgen kann, welche dann die Richtschnur für den operativen Eingriff geben. Stumme Gebiete des Gehirns, d. h. solche, deren Verletzung oder Zertrümmerung im allgemeinen keine oder nur geringe erkennbare Ausfallserscheinungen macht, sind das Stirnhirn, der rechte Schläfelappen (bei Rechtshändern), der rechte Scheitellappen, häufig auch das Kleinhirn. Im Folgenden geht der Verf. des Näheren auf die bekannten Störungen bei Hirnverletzungen, wie Störungen der Motilität, Sensibilität, der Sprache, des Sehens etc. ein.

11. Prognose. Bei der Beurteilung der Hirnschüsse muß man sehr vorsichtig sein. Selbst die ganz leicht erscheinenden Verletzungen können in der Folge zu den schwersten Komplikationen und zum Tode führen. Besonders zu berücksichtigen ist die Infektion der Wunde. Auch der Gegenschlag (Contrecoup) mit seinen oft unberechenbaren Folgen ist in Betracht zu ziehen. Selbstverständlich hängt die Prognose auch von der Hirnregion ab, die am schwersten geschädigt ist. Sehr wichtig sind ferner die Spätfolgen der Hirnverletzungen. Dieselben äußern sich im allgemeinen in seelischen Störungen, Änderungen des Charakters, Reizbarkeit, Kopfschmerzen etc.

12. Epilepsie. Der Jacksonsche Typus erscheint meist bei Verletzungen der Zentralwindung oder ihrer nächsten Umgebung (Scheitellappen und Stirnhirn). Krämpfe vom Charakter der allgemeinen Epilepsie können von jeder Verletzung des Schädels erzeugt werden. Die Krämpfe können gleich nach der Verletzung, aber auch Jahre nach vollkommener Heilung derselben auftreten. Bei den frischen Fällen genügt meist eine nochmalige genaue Inspektion der Wunde, um die Ursache der Krämpfe (Splitter, Abseß etc.) zu finden und zu entfernen. Der Verf. schildert hierauf die Operationen, welche er bei den Spätformen der traumatischen Epilepsie verwendet.

13. Verschluß der Schädeldefekte. Nicht dringend genug kann vor dem zu frühen knöchernen Verschluß der Schädelbrücken gewarnt werden. Später kann, wenn Störungen auftreten, die mit Sicherheit auf

Digitized by Google
Original from UNIVERSITY OF CALIFORNIA
Generated on 2019-10-24 15:43 GMT / http://hdl.handle.net/2027/uc1.b3252765
Public Domain in the United States, Google-digitized / http://www.hathitrust.org/access_use#pd-us-google

die Knochenlücke zu beziehen sind (wie Kopfschmerzen, Schwindel, Anfälle, Übelkeiten, Erbrechen) der Defekt gedeckt werden. Granulierende Flächen des Gehirns sollen möglichst bald durch eine Hautlappenverschiebung geschlossen werden. Als Knochenplastik zur Deckung von großen Defekten bedient sich der Verf. zweier Methoden, der König-Müllerschen und der freien Überpflanzung aus dem Schienbein. Die letztere Methode kommt nur bei vollkommen vernarbten, sicher infektionsfreien Defekten in Betracht. Allgemeine Regeln, wann eine Knochenplastik gemacht werden soll und wann nicht, gibt es nicht. Die Entscheidung hängt von den verschiedensten Umständen ab, welche bei jedem einzelnen Falle genau erwogen werden müssen. R. Leidler.

Ein Beitrag zur Kasuistik der tiefgelegenen epiduralen Abscesse ohne Labyrinthentzündung. Von D. Hepe. Aus der königl. Poliklinik für Ohren-, Nasen-, Halskranke in Göttingen (Direktor: Prof. Lange). Mit 3 Abbildungen auf Tafeln. (Zschr f. Ohrhlk. 74. H. 2.)

In einem Falle von linksseitiger akuter Mittelohrentzündung mit Mastoiditis wurde vier Wochen nach der Operation die Eiterung aus dem Gehörgang wieder reichlicher, die hintere Gehörgangswand senkte sich von neuem, so daß man eine erneute Retention in dem bei der ersten Operation nicht breit eröffneten Antrum vermuten mußte. Bei der zweiten Operation fand sich das freien Eiter enthaltende Antrum nach außen zu abgeschlossen. Tags darauf verfiel Pat. in Benommenheit, Fieber, Spontannystagmus beim Blick nach links. Die Diagnose einer Meningitis wurde durch die Lumbalpunktion bestätigt. Bei der vorgenommenen Labyrinthoperation erwies sich die Labyrinthkapsel makroskopisch nirgends krank, aus den Labyrinthräumen entleerte sich kein Eiter. Exitus letalis.

Auf Grund der klinischen Beobachtungen, des Operationsbefundes und des makroskopischen Sektionsbefundes am unberührten Präparate konnte der Weg, den die Entzündung vom erkrankten Ohre zu den Meningen eingeschlagen hatte, nicht festgestellt werden. Bei der mikroskopischen Untersuchung fand sich die Aufklärung über die Frage nach der Wegleitung; ein ganz isolierter Absceß unter der Schnecke, der, nach allen Seiten abgeschlossen, nur durch die Dura der hinteren Schädelgrube durchgebrochen war. Der Ort des Durchbruches lag unterhalb des Porus acusticus internus. Ernst Urbantschitsch.

Aus der Kasuistik der Komplikationen eitriger Mittelohrprozesse. Von Heiman (Warschau). (Medycyna i Kronika Lekarska. 1915. Nr. 26, 27, 28.)

Die Erwägung, daß nur eine reiche Erfahrung die rechtzeitige Erkennung einer otitischen Komplikation ermöglicht und daß die Mitteilung interessanter Fälle zur Bereicherung der Erfahrung beiträgt, veranlaßt den Verf. zur Veröffentlichung folgender Fälle aus seiner Praxis: Ein Fall be-

Digitized by Google
Original from UNIVERSITY OF CALIFORNIA
Generated on 2019-10-24 15:43 GMT / http://hdl.handle.net/2027/uc1.b3252765
Public Domain in the United States, Google-digitized / http://www.hathitrust.org/access_use#pd-us-google

trifft eine chronische Mittelohreiterung, kompliziert durch einen Cerebellarabsceß. Exitus an Meningoencephalitis diffusa. Der 2. Fall betrifft eine eitrige Entzündung des sklerosierten Warzenfortsatzes und der Umgebung bei verdicktem, nicht entzündetem, unperforiertem Trommelfell, was Verf. mit einer vorausgegangenen latenten nicht perforativen Mittelohreiterung erklärt. Solche Fälle können irrtümlich als primäre Mastoiditis aufgefaßt werden. Im 3. Fall handelte es sich um eine otogene Sinusphlebitis, welche vom behandelnden Internisten als ein vom Ohr unabhängiger Fieberprozeß aufgefaßt worden war und dann trotz der Operation den Exitus an Pyoseptikämie herbeiführte. Daran knüpft Heiman die Warnung, daß jede bei einem Kranken mit einer Ohreiterung auftretende Temperatursteigerung, wenn auch sonst keine Kopfschmerzen noch andere subjektive Beschwerden vorhanden sind, als verdächtig aufgefaßt werden soll, da sie den Beginn einer allgemeinen Infektion bilden kann. Der 3. und 4. Fall betreffen einen komplizierten Extraduralabsceß bzw. eine Meningitis, bei denen die durch Schuld der Pat. zu spät ausgeführte Operation dieselben nicht mehr retten konnte. Spira.

Aseptische oder antiseptische Behandlung der Schußwunden. Von Prof. Freiherrn v. Eiselsberg, Admiralstabsarzt. (W. kl. W. 1917. Nr. 5.)

Die Hauptrolle für das Zustandekommen der so häufigen Infektion der Wunden in diesem Kriege scheint das Überwiegen der mit ausgedehnten Gewebsquetschungen einhergehenden Schrapnell- und Granatsplitterverletzungen gegenüber denjenigen durch Gewehrschuß, Bajonett- oder Säbeltraumen zu spielen. Dieser Umstand hat es mit sich gebracht, daß die Chirurgen in diesem Kriege in vielen Fällen gezwungen sind, auf die aseptische Behandlung der Wunden zugunsten der antiseptischen zu verzichten. Als solche desinfizierende Substanzen werden empfohlen: Perubalsam, H_2O_2, besonders in Stiften, die in die Wunden eingelegt werden. Anilinfarben, Jodtinktur für die Umgebung der Wunden, Jodoform und Jodoformgaze. Viele Chirurgen, besonders der Entente, empfehlen Ausspülung der Wunde mit Chlorlösung, welche auch der Verf. besonders bei frischen Wunden empfiehlt. Bei schwachen Infektionen bewährt sich auch Collargol subcutan oder intravenös. Von anderen Mitteln sind bei der Wundbehandlung zu empfehlen Sonnenbestrahlung resp. Quarzlampe und Bier sche Stauung. Die wirksamste und sicherste Beeinflussung, insbesondere der frischen Wunde, bleibt aber das Wegschneiden des Wundbodens.

Im Folgenden spricht der Verf. über die Erreger, welche bei der Infektion im Kriege die Hauptrolle spielen, und widmet dann im besonderen der Gasphlegmone und der Tetanusinfektion eine nähere Besprechung. Bei der ersteren empfiehlt er die radikale chirurgische Behandlung, bei der letzteren die prinzipielle Schutzimpfung mit Tetanusserum. Zum Schluß

Generated on 2019-10-24 15:43 GMT / http://hdl.handle.net/2027/uc1.b3252765
Public Domain in the United States, Google-digitized / http://www.hathitrust.org/access_use#pd-us-google
Digitized by Google
Original from UNIVERSITY OF CALIFORNIA

wird bei der großen Anzahl der Infektionen der jetzigen Wunden ein viel aktiveres Vorgehen gegen die auf Infektion verdächtigen Wunden empfohlen, als dies bisher üblich war. R. Leidler.

Über Geschoßlokalisierung und Entfernung unter Röntgenlicht. Vortrag von Prof. A. Freiherrn v. Eiselsberg, Admiralstabsarzt. (W. kl. W. 1917 Nr. 11.)

Verf. empfiehlt zur Geschoßlokalisierung und Entfernung unter Röntgenlicht das Verfahren von Holzknecht. Er hat seit April 1916 in mehr als 200 Fällen die Operation ausgeführt, ohne auch nur einen einzigen Versager erlebt zu haben. Er schildert genau die Methode der Operation, welche bei hellerleuchtetem Operationssaal meist in Äthernarkose unter den gewöhnlichen aseptischen Kautelen ausgeführt wird. Der Röntgeniseur, welcher ebenso wie der Operateur vollkommen steril gewaschen und angezogen ist, assistiert der Operation und bezeichnet von Zeit zu Zeit nach einem Blick durch den steril zugedeckten Guckkasten mit einer Sonde die Stelle, wo der Fremdkörper sich befindet.

Es folgt eine genaue Statistik über die 228 in dieser Weise operierten Fälle, welche in überwiegender Zahl einen guten Verlauf nahmen. Jedenfalls konnte in keinem Fall, in welchem der Ausgang ein unbefriedigender war, die Schuld dafür dem Verfahren als solchem beigemessen werden. Obwohl die Leistungsfähigkeit dieser Methode ausgezeichnet erscheint, fällt es dem Verf. nicht ein, die Grenzen der Entfernung von Geschossen überhaupt wesentlich weiter zu ziehen. Eine gewisse Sonderstellung nehmen die Steckschüsse des Gehirns ein. Hier hat sich die Ansicht Bahn gebrochen, daß man einen irgendwie nennenswert größeren Fremdkörper auf die Dauer nicht im Gehirn belassen soll, da erfahrungsgemäß selbst nach Perioden längeren Wohlseins plötzlich Komplikationen eintreten können. Hier wird die oben beschriebene Methode durch möglichste Schonung von Gehirngewebe ganz besonders gute Dienste leisten. Für alle anderen Körpergegenden gilt der Grundsatz, daß der Eingriff nicht oder wenigstens nicht momentan notwendig erscheint, wenn das Geschoß gar keine Beschwerden macht oder die Operation unverhältnismäßig größere Gefahr darbietet als das Verbleiben des Geschosses. Zum Schluß empfiehlt der Verf., daß jeder Pat. mit Steckschuß in ein eigenes, dazu vollkommen eingerichtetes Steckschußspital gebracht werden soll.
R. Leidler.

Wundbehandlung mit Argentum nitr. und Heißluft. Von Dr. Karl Kramer. (W. kl. W. 1917. Nr 5.)

Der Verf. empfiehlt für die Behandlung von infizierten Wunden folgendes Verfahren: In die von nekrotischen Gewebsfetzen und eventuellen Knochensplittern gereinigte Wunde wird 10% Lapislösung instilliert, hierauf ein Verband mit physiologischer Kochsalzlösung angelegt und die

Digitized by Google
Original from UNIVERSITY OF CALIFORNIA
Generated on 2019-10-24 15:43 GMT / http://hdl.handle.net/2027/uc1.b3252765
Public Domain in the United States, Google-digitized / http://www.hathitrust.org/access_use#pd-us-google

Wunde einer Heißlufttherapie bis zu 140° unterzogen. Diese Behandlung wird so lange fortgesetzt, als nach der Applikation von Arg. nitr. noch Temperatursteigerungen auftreten. Diese Behandlung hat sehr gute Erfolge gezeitigt, insbesondere was Reinigung der Wunde, rasche Heilung, schöne, bindegewebsarme Narbe und Verhütung von Allgemeininfektion anbelangt. Die Behandlung (eventuell mit Lapissalbe) wird auch bei Otitis externa empfohlen. R. Leidler.

Über primäre Cellulitis perisinualis des Felsenbeines und Sinusthrombose. Von Paul Manasse. (Aus der Klinik für Ohren- und Kehlkopfkrankheiten zu Straßburg im Elsaß.) (Bruns' Beitr. z klin. Chir. 1916. 102. H. 2.)

Der Autor beschreibt zwei Fälle, in denen die Paukenhöhle zunächst frei von Entzündung blieb, wogegen 1—2 Tage später Otorrhoe auftrat. Schon nach wenigen Tagen pyämische Erscheinungen, in dem einen Fall sogar Stauungserscheinungen im Augenhintergrund. Bei der Operation zeigte sich eine isolierte eitrige Entzündung perisinuöser Zellen mit wandständiger Thrombose des Sinus. Beide Fälle heilten bei raschem Nachlaß der Symptome. Da die knöcherne Sinuswand in beiden Fällen makroskopisch intakt war, nimmt Verfasser an, daß die Sinusinfektion durch die kleinen Gefäße erfolgt, die von der Zellenschleimhaut zum Sinus ziehen.

Ernst Urbantschitsch.

Über die Aussichten der Carotisligatur bei Arrosion der Arterie im Bereiche des Schläfebeins. Von Prim. Priv.-Doz. Dr Otto Mayer. (Aus der oto-laryngologischen Abteilung des Kaiserjubiläumsspitals der Stadt Wien.) (M. Kl. 1916 S. 769.)

Verf. berichtet über einen Fall, in dem er wegen einer im Verlaufe einer Caries des Felsenbeines auftretenden Carotisblutung durch Usur im Canalis caroticus die Unterbindung der Carotis interna mit bestem Erfolg vorgenommen hatte. Da der Patient über ½ Jahr später an einer intercurrenten Krankheit starb, konnte Verf. eine genaue histologische Untersuchung des Felsenbeines vornehmen, die zeigte, daß die Carotis im Bereiche des Felsenbeines nach cariöser Destruktion des umgebenden Knochens vollständig zerstört war.

Der interessante und lehrreiche Fall zeigt, daß die Carotisligatur in geeigneten Fällen bei zielbewußtem, energischem Handeln keineswegs eine so aussichtslose Therapie ist, wie vielfach angenommen wird.

Ernst Urbantschitsch.

Für den wissenschaftlichen Teil verantwortlicher Redakteur: Dr. E. Urbantschitsch, Dr. H. Marschik.
Herausgeber, Eigentümer und Verleger: Urban & Schwarzenberg.

Druck von Gottlieb Gistel & Cie., Wien, III., Münzgasse 6.

Digitized by Google
Original from UNIVERSITY OF CALIFORNIA
Generated on 2019-10-24 15:43 GMT / http://hdl.handle.net/2027/uc1.b3252765
Public Domain in the United States, Google-digitized / http://www.hathitrust.org/access_use#pd-us-google

Monatsschrift

für

Ohrenheilkunde

und

Laryngo-Rhinologie.

Organ der Österreichischen otologischen Gesellschaft, der Wiener laryngo-rhinologischen Gesellschaft und der Münchener laryngo-otologischen Gesellschaft.

Mitbegründet von

GRUBER, RÜDINGER, VOLTOLINI, WEBER-LIEL, L. v. SCHRÖTTER, E. ZUCKERKANDL.

Unter Mitwirkung von

Prof. Dr. G. ALEXANDER (Wien), Prof. Dr. F. ALT (Wien), Prof. Dr. R. BÁRÁNY (Upsala), Priv.-Doz. Dr. O. BECK (Wien), Prof. Dr. A. BING (Wien), Priv.-Doz. Dr. G. BONDY (Wien), Prof. Dr. G. BRÜHL (Berlin), Prof. Dr. H. BURGER (Amsterdam), Prof. D. DEMETRIADES (Athen), Prof. Dr. J. FEIN (Wien), Priv.-Doz. Dr. H. FREY (Wien), Priv.-Doz. Dr. E. FRÖSCHELS (Wien), Dr. V. FRÜHWALD (Wien), Dr. S. GATSCHER (Wien), Priv.-Doz. Dr. E. GLAS (Wien), Prof. Dr. B. GOMPERZ (Wien), Prof. Dr. M. GROSSMANN (Wien), Prof. Dr. M. HAJEK (Wien), Prof. Dr. V. HAMMERSCHLAG (Wien), Dr. HEINZE (Leipzig), Prof. Dr. HEYMANN (Berlin), Prof. Dr. R. HOFFMANN (Dresden), Prof. Dr. HOPMANN (Köln), Prof. Dr. O. KAHLER (Freiburg i. Br.), Priv.-Doz. Dr. J. KATZENSTEIN (Berlin), Dr. KELLER (Köln), Hofrat Dr. KIRCHNER (Würzburg), Priv.-Doz. Dr. K. KOFLER (Wien), Prof. Dr. H. KOSCHIER (Wien), Prof. Dr. LICHTENBERG (Budapest), Dr. LUBLINSKI (Berlin), Dr. L. MAHLER (Kopenhagen), Prof. Dr. H. NEUMANN (Wien), Prof. Dr. H. NEUMAYER (München), Prof. Dr. ONODI (Budapest), Dr. Max RAUCH (Wien), Prof. Dr. L. RÉTHI (Wien), Dr. Ed. RIMINI (Triest), Prof. Dr. W. ROTH (Wien), Priv.-Doz. Dr. E. RUTTIN (Wien), Prof. Dr. J. SAFRANEK (Budapest), Dr. F. SCHLEMMER (Wien), Prof. Dr. A. SCHÖNEMANN (Bern), Dr. H. v. SCHRÖTTER (Wien), Dr. A. SIKKEL (Haag), Dr. SPIRA (Krakau), Dr. H. STERN (Wien), Prof. Dr. STRÜBING (Greifswald), Dr. M. SUGAR (Budapest), Prof. Dr. A. THOST (Hamburg), Dr. WEIL (Stuttgart), Dr. M. WEIL (Wien), Dr. ZIEM (Danzig)

herausgegeben von

O. CHIARI
Wien,

A. JURASZ
Lemberg,

V. URBANTSCHITSCH
Wien.

Redakteure:

für Laryngo-Rhinologie:
Priv.-Doz. Dr. Hermann Marschik
Wien.
Priv.-Doz. Dr. Karl Kofler i. V. (Wien).

für Ohrenheilkunde:
Priv.-Doz. Dr. Ernst Urbantschitsch
Wien.

51. Jahrgang.

URBAN & SCHWARZENBERG

BERLIN
N., FRIEDRICHSTRASSE 105b

WIEN
I., MAXIMILIANSTRASSE 4

1917.

Digitized by Google

Original from UNIVERSITY OF CALIFORNIA

Generated on 2019-10-24 15:43 GMT / http://hdl.handle.net/2027/uc1.b3252765
Public Domain in the United States, Google-digitized / http://www.hathitrust.org/access_use#pd-us-google

Alle Rechte vorbehalten.

Generated on 2019-10-24 15:43 GMT / http://hdl.handle.net/2027/uc1.b3252765
Public Domain in the United States, Google-digitized / http://www.hathitrust.org/access_use#pd-us-google

Digitized by Google

Original from
UNIVERSITY OF CALIFORNIA

Hauptregister für den 51. Jahrgang.

Otologischer Teil.

Original-Artikel.

(Die Ziffern bedeuten die Seitenzahl, die Originalarbeiten sind im Autoren- und Sachregister durch fetten Druck angezeigt.)

Alexander: Die Verwendung von parenteralen Milchinjektionen bei Ohrerkrankungen **1**.

— Die Kriegsverletzungen und Kriegskrankheiten des Gehörorganes **505**.

— Schulärztliche Ohruntersuchungen an der Volksschule zu Berndorf in Niederösterreich in den Jahren 1913, 1914, 1915 und 1916 (6., 7., 8. und 9. Jahr) **305**.

— Ziel und Ergebnisse der Behandlung stotternder Soldaten **319**.

— Welche Erfahrungen liefert die Otochirurgie bezüglich der chirurgischen Versorgung von Schädelschüssen? **441**.

Bergh: Zwei Fälle von rezidivierender Mastoiditis **23**.

Blumenthal: Untersuchungen über Schallknochenleitung bei Kopfschüssen **270**.

— Beitrag zur Verödung der Tubenschleimhaut bei Radikaloperation des Ohres und zur Tiefenbeleuchtung bei Operationen in der Tiefe **552**.

Borries: Über die Sterblichkeit bei Mastoidaloperationen **675**.

Cemach: Ein Beitrag zur Topographie der regionären Lymphdrüsen des Mittelohres **288**.

Gatscher: Die Modifikation des Gelleschen Versuches per tubam durch den Katheterismus **297**.

Gatscher: Über die Unabhängigkeit der vom Nervus cochlearis und vestibularis ausgelösten Reflexbewegungen voneinander **665**.

Imhofer: Zur Kasuistik der otogenen Schläfelappenabscesse hinsichtlich der Nachbehandlung **448**.

Krassnig: Über die Wirkungen der Minenexplosion auf das Gehörorgan **194**.

Leidler: Über die Beziehungen der multiplen Sklerose zum zentralen Vestibularapparat **249**.

Lorenz: Mit Aphasie komplizierter Extraduralabsceß **38**.

Rauch: Von welchen Faktoren hängen die Hörresultate bei Radikaloperationen ab? **466**.

Rejtö: Erfahrungen bei der Lokalanästhesie der Ohrenoperationen **207**.

Stein: Beobachtungen beim Wiederaufbau der Sprache Aphatischer **31**.

Urbantschitsch E.: Die Kriegsverletzungen und Kriegskrankheiten des Gehörorganes **505**.

— Über Verengerung und Heilung abnorm weiter, entzündlich veränderter Ohrtrompeten **682**.

Urbantschitsch V.: Über Störungen des Gedächtnisses infolge von Erkrankungen des Ohres **145**.

Zalewski: Experimentelle Untersuchungen über die Resorptionsfähigkeit der Trommelhöhle **9**.

Digitized by Google
Original from UNIVERSITY OF CALIFORNIA
Generated on 2019-10-24 15:43 GMT / http://hdl.handle.net/2027/uc1.b3252765
Public Domain in the United States, Google-digitized / http://www.hathitrust.org/access_use#pd-us-google

Sachregister.

Abhärtung unter dem Gesichtspunkte des Krieges 495.
Absceß, Beitrag zur Kasuistik der epiduralen — 741, Extraduralabsceß, mit Aphasie kompliziert 38, ausgedehnter mit Durafistel und Hirnnekrose 226, bei Cholesteatom 690, Hirnabsceß, otogener 80, 370, Kleinhirnabsceß mit Verletzung eines der Bárányschen Centren 243, zur Diagnose 582, Lungenabsceß, Durchbruch eines metastatischen 221, perisinuöser 489, Peritonsillarabsceß, Durchbruch in den äußeren Gehörgang 60, retroauriculär 488, Schläfelappenabscesse, multiple, rechtsseitig 215, großer nach akuter Mittelohrentzündung 358, zur Kasuistik der otogenen 448, Zungenabsceß mit Zahn als Inhalt 227.
Acusticustumor, translabyrinthär, operiert 246, multipler 736.
Äthylalkohol, Einwirkung auf das Gehörorgan 238.
Albuminurie im Verlaufe der akuten Mittelohreiterung 77.
Alexie 705, 714.
Anatomie, Handbuch der patholog. — des menschlichen Ohres 590.
Antiseptica, kritische Betrachtungen über den Wert 76.
Antrotomie rechts 700, 707.
Antrum, Granulationen im 573.
Aphasie, komplette 48, eitrige Meningitis unter dem Bilde der — 65.
Aphatische, Wiederaufbau der Sprache 31.
Argentum nitr. -Wundbehandlung 743.
Arrosion, spontane, des ligierten peripheren Jugularisstumpfes 221.
Assoziationszellen im Kleinhirn 735.
Augapfel, starke Hervortreibung 489.
Augenzittern der Bergleute 721.
Ausschaltung, totale funktionelle eines Ohres nach Sepsis 686.

Babinski, über den sog. faradischen — 230.
Bahn, nichtentzündliche Veränderungen an der vestibulären — 598.
Bakteriotherapie, abortive des Rotlaufs 230.
Bárányesche Centra 243, Syndroma 245, 374.
Benjamins Untersuchungen über das angebliche Hörvermögen des Zwergwelses 237.
Bergleute, Augenzittern 721.
Bericht, otiatrischer, vom Jahre 1909 242.
Berndorf, schulärztliche Ohruntersuchungen an der Volksschule 305.
Bewegungsreaktionen des Tieres 716.
Blindheit, psychische 705.
Blutbefund bei Meningitis 578.
Bogengangsfistel, spontaner Liquorabfluß 556.
Brückenwinkeltumor, linksseitig 714.
Bulbusthrombose, Operation nach Grunert 51.

Carotisligatur, über die Aussichten 744.
Cellulitis perisinualis des Felsenbeines 744.
Cerebrospinalmeningitis, zur Diagnose 503.
Chirurgie, neue deutsche 493, 594.
Cholesteatom, Präparat 489, isolierte — -perle am inneren Ende der unteren Gehörgangswand 555, des Schläfenbeins 600.
Cholestearinkristalle im Lumbalpunktat 215.
Cochlearfunktion, Ausschaltung 328.
Cochlearreaktion, Herabsetzung 328.
Cortisches Organ, Myelinoidsubstanz in den Haarzellen 365.
Coryza der Tube 568.
Craniotomie bei Meningitis cerebrosp. epid. 370.
Cymba conchae, Haut der — als teilweiser Ersatz der Gehörgangswand 330.
Cyste, postoperative Bildung 327, des Kleinhirns 706.
Cysticercus im rechten Großhirn 700.

Diagnose der Cerebrospinalmeningitis 503. des Kleinhirnabscesses und der Meningitis 582.
Diplopia monocularis 706.
Doppelschatten, richtige Verwertung bei Fremdkörperlokalisation 232.
Drainhautrohr-Plastik 59.
Drehbefunde, vestibuläre bei Neugeborenen von luetischen Müttern 589.
Drehreaktion 558, Herabsetzung 328, Ausschaltung 570.
Dura, Zerreißung 60, -fistel mit Extraduralabsceß 226, -sarkom der hinteren Schädelgrube 368.

Digitized by Google
Original from UNIVERSITY OF CALIFORNIA
Generated on 2019-10-24 15:44 GMT / http://hdl.handle.net/2027/uc1.b3252765
Public Domain in the United States, Google-digitized / http://www.hathitrust.org/access_use#pd-us-google

Emotionstaubheit, Diagnose und Therapie 734.
Encephalo-Meningokele im Bereich des Felsenbeines 219.
Epilepsie, Jackson- — nach Trauma des rechten Scheitelbeines 587.
Epiphora, durch kalorische Reaktion ausgelöst 567.
Erfahrungen, chirurgische aus dem Felde 737.
Erkrankung, infektiöse, von Gehirnnerven 599.
Erregbarkeit, vestibuläre, bei Taubblinden 365.
Erweiterung, vikariierende, einer intrakraniellen Vene 336.
Erysipel, Serumbehandlung 497, 585.
Exostose der Trommelhöhle 694.
Extravasat im Labyrinth 713.

Facialis, Verletzung des 581.
Facialislähmung mit Entartungsreaktion 46, vollkommener Rückgang 49.
Facialparese 344, linksseitige, traumatische 49, beiderseitig 63, Massagebehandlung 564, totale nach Schädelbasisbruch 574, leichte 694.
Febris continua 571.
Felsenbein, Encephalo-Meningokele im Bereiche des — 219, primäre Cellulitis perisinualis 744.
Fensternische, Fett in der runden — 731.
Fistelsymptom, Beitrag zur Kenntnis der Variationen 78, Auftreten 8 Wochen nach Totalaufmeißelung der Mittelohrräume 214, bei nicht eitrigem Mittelohr 338.
Fossa cranii posterior, Meningitis serosa circumscripta 374.
Franz Josef I., Trauerrede 70.
Fremdkörperlokalisation, Verwertung des Doppelschattens 232.
Funktionsuntersuchungen bei Durasarkom der hinteren Schädelgrube 368.

Gedächtnis, Störungen infolge Erkrankungen des Ohres 145.
Gehirn, Verkalkungsherde 587, Präparat mit eitriger Meningitis 708, Schußverletzungen 737.
Gehirnnerven, infektiöse Erkrankung 599.
Gehörgang, Durchschuß des äußeren — 46, Steckschuß im äußeren — 217, Abstoßung des äußeren Teiles des äußeren — 345, Verdickungen auf der Haut des äußeren — 720, Temperatur des äußeren — 720.
Gehörgangsatresie, spontane Wiederherstellung 332.
Gehörgangsplastik 47.
Gehörgangswand, isolierte Cholesteatomperle am inneren Ende 555, teilweiser Ersatz aus der Haut der Cymba conchae 330.
Gehörorgan, Wirkungen der Minenexplosionen 194, verschiedene Anomalien im Bereiche des 219, Einwirkung des — Äthyl- und Methylalkohols 238, Beiträge zur Kriegsverletzung 247, erste Behandlung von Erkrankungen und Verletzungen im Felde 498, Kriegsverletzungen 499, Verletzung durch Detonation 730.
Gelenksrheumatismus nach Mittelohrentzündung 688.
Gellé scher Versuch per tubam durch den Katheterismus, Modifikation 297, 337.
Geschoßlokalisierung und Entfernung unter Röntgenlicht 743.
Gesicht, Steckschuß mit Taubheit der verletzten Seite 340, Durchschuß ohne Verletzung der Ohren 342.
Gesichtsschädel, multiple Steckschüsse von Granatwandsprengstücken 45.
Gesichtsseite, Steckschuß der rechten 43.
Gewehrkugeldurchschuß des Kopfes 47.
Gewehrschuß mit Splitterfraktur der hinteren Hälfte der Pyramide 347.
Görgeyscher Apparat 721.
Granulationen im Antrum 573, tumorartige, tuberkulöse 577.
Grunert, Bulbusthrombose, Operation nach — 51.

Hämatom, extradurales 60, vereitertes, cerebrales 241.
Hammer, aus dem Ohre entfernt 707.
Hauptbronchus, Entfernung eines Zimtstückes 490.
Hautlappenplastik bei Radikaloperation 52.
Hirnerscheinungen, linksseitige 215.
Hirnnekrose und Extraduralabsceß 226.
Hirnprolaps 60.
Hirnrindengebiete, Projektion der — auf die Schädeloberfläche 360.
Hirntumor 706.
Höhensonne, künstliche, Bestrahlung mit der Quarzlampe 74.
Hörapparate, weitere Untersuchungen 350.
Hörbahnen, sekundäre 213.
Hörresultate bei Radikaloperationen 466.

Digitized by Google
Original from UNIVERSITY OF CALIFORNIA
Generated on 2019-10-24 15:44 GMT / http://hdl.handle.net/2027/uc1.b3252765
Public Domain in the United States, Google-digitized / http://www.hathitrust.org/access_use#pd-us-google

Hörschärfe, geringe Herabsetzung 43.
Hörstörungen, psychogene 362, einseitige 729.
Hörstummheit 716.
Hörvermögen, angebliches — des Zwergwelses 237.
Hörweite, Feststellung 729.
Hygiene des Ohres 595.

Implantation von gestielten Periost- und Muskellappen 691.
Innenohraffektion 367, mit geringer Herabsetzung der Hörschärfe 43, traumatisch, linksseitig 49. S. Labyrinth.

Jackson-Epilepsie und Trauma des rechten Scheitelbeines 587.
Jodmedikation, Gefahren der — 75.
Jugularisstumpf, spontane Arrosion des ligierten peripheren — 221.

Kalktherapie „Kalzan" 597.
Kieferhöhle, Splitterung 227, 561, Verletzung durch Schrapnellhülsenstück 698.
Kleinhirn, Cyste 706, Assoziationszellen 735.
Kleinhirnprolaps, geheilt 353.
Kleinhirntumor, vestibul. Übererregbarkeit 695.
Kompensation und Zeigeversuch 331.
Kopfhautvenen, Thrombose 370.
Kopfschüsse, persönliche Erfahrungen 79, über Schall-Knochenleitung bei — 270, psychische Schädigungen im Kriege 1914/16 — 492.
Kopftraumen, wiederholte 570.
Koralle, aus dem Ohr entfernt 721.
Kreuzbein, Schußverletzung 54.
Kriegsmechanotherapie 229.
Kriegsverletzungen 498, 499.

Labyrinth, Reizerscheinungen des rechten statischen — 43, leichtgradige traumatische Erkrankung des linken cochlearen — 46, Ausschaltung 56, 325, 694, vollständiges Fehlen der Funktion 56, Zerstörung 78, Trepanation bei Morbus Menière 376, traumatisches Extravasat 713. S. Innenohr.
Labyrinthitis 303, weiterer Beitrag zur Frage der serösen — 322, seröse 56, 575, im Anschluß an Totalaufmeißelung der Mittelohrräume 344.
Labyrinthkrankheiten 711.
Labyrinthsymptome, noch nicht beachteter Komplex 598.
Labyrinthsyphilis, hereditäre 367.
Labyrinthtaubheit nach Salvarsaninjektion 706.
Lähmung und Otitis media acuta 489.
Lambdahilfsschnitt zur Freilegung des Planum mastoideum 58.
Lamina externa, Usur 53.
Leuchtgasvergiftung 574.
Leukämie, myelogene 78.
Liquorabfluß, spontaner, aus einer Bogengangsfistel 556.
Lokalanästhesie 228, 355, der Ohrenoperationen 207.
Lumbalpunktion, über die Gefahren 241.
Lymphdrüsen, Topographie der regionären — des Mittelohres 288, Zugehörigkeit der mastoidalen — zum Lymphgefäßapparat des mittleren Ohres 565.

Mach-Breuersche Theorie, eine Modifikation 499.
Malaria und akute Otitis 571.
Massagebehandlung otitischer Facialisparesen 564.
Mastoidaloperationen, Sterblichkeit 675.
Mastoidfistel, eitrige 46.
Mastoiditis 577, rezidivierende 23, beiderseitig 63, akut 357, 489, 700, mit Otitis media cauta 359, 490, 491, abnorm rasch einsetzende beiderseitige 563.
Medizinal-Kalender, Wiener 722.
Medulla oblongata, Verletzungen, experimentelle 716.
Menière, Reizbarkeit des statischen Organes bei Krankheit von — 355, vier Fälle von Morbus — mit Trepanation behandelt 376.
Meningealdrainage bei Meningitis cerebrospinalis epid. 370.
Meningitis, eitrige 65, serosa 239, cerebrospinalis epidemica 370, otogen 371, 715, serosa circumscripta 374, cystica serosa 376, otogene suppurative 487, — und Mastoiditis mit Sinusthrombose 489, tödlich verlaufend 490, Blutbefund 578, zur Diagnose 582, Gehirnpräparat mit eitriger — 708.
Metallsplitter, operative Entfernung 49.
Metastase zu den Lungen 491, zum Ohr 491.

Digitized by Google
Original from UNIVERSITY OF CALIFORNIA
Generated on 2019-10-24 15:44 GMT / http://hdl.handle.net/2027/uc1.b3252765
Public Domain in the United States, Google-digitized / http://www.hathitrust.org/access_use#pd-us-google

Methylalkohol, Einwirkung auf das Gehörorgan 238.
Milchinjektionen, parenterale bei Ohrerkrankungen 1.
Minenexplosion, Wirkungen auf das Gehörorgan 194.
Mittelohr, Durchschuß 46, Topographie der regionären Lymphdrüsen 288, konservative Radikaloperation 358, geheilte Tuberkulose 488, akute Entzündung 694.
Mittelohreiterungen 47, traumatische 46, Albuminurie im Verlaufe 77, auf tuberkulöser Basis 707, chronisch, linksseitig 715.
Mittelohrentzündung, Absceß im rechten Schläfelappen nach akuter — 358.
Mittelohrkatarrhe, Behandlung von sekretorischen (exsudativen) — 498.
Mittelohrprozesse, Komplikationen eitriger 741.
Mittelohrräume, Totalaufmeißelung 56, 214, 344.
Modifikation des Gelléschen Versuches 297, 337, der Mach-Breuerschen Theorie 499.
Mucosus-Mastoiditis, beiderseitig, nach Schußverletzung des Kreuzbeines 54.
Musculus tensor tympani, reflektorische Wirksamkeit 350.
Muskellappen, Implantation 691.
Myelinoidsubstanz in den Haarzellen des Cortischen Organes 365.

Nacht, Durch — zum Licht 496.
Nackensteifheit, experimentelle Untersuchungen 704.
Nephritis, hämorrhagische 491.
Nervenerscheinungen nach Salvarsaninjektionen 719.
Nervus abducens, isolierte Lähmung 359.
Nervus cochlearis und vestibularis, Unabhängigkeit der Reflexbewegungen 665.
Nervus vestibularis, Erkrankung mit Fistelsymptom 709.
Neugeborene von luetischen Müttern, vestibuläre Drehbefunde 589.
Neuritis acustica alcoholica, Beitrag zur Pathogenese 238, retrobulbäre und N. vestibularis 329.
Nystagmus gegen die gleichnamige Seite 56, dem Nystagmus minorum ähnlich 580.

Oberarm, Durchschuß des linken 49.
Oculomotoriusstamm, Schädigung 231.
Ohr, Durchschuß 47, Gedächtnisstörungen inf. Erkrankungen 145, Plastik absteheuder — 325, traumatische Erkrankungen 363, Erkrankungen des inneren — 367, hereditäre Syphilis 502, Radikaloperation 552, Handbuch der pathologischen Anatomie des menschlichen — 590, Hygiene 595, funktionelle Ausschaltung 686, Untersuchung 712, Veränderungen im inneren — 734.
Ohraffektionen, Begutachtung traumatischer — 232, 366.
Ohrenheilkunde der Gegenwart und ihre Grenzgebiete 490.
Ohrenleiden, Quarzlichtbehandlung 566.
Ohrenoperationen, Erfahrungen bei der Lokalanästhesie 207, Bemerkungen über — 599.
Ohrenpolypen, über einen rezidivierenden — 346.
Ohrenspeculum, ein neues — 230.
Ohrensyphilis 706.
Ohrerkrankungen, Verwendung von parenteralen Milchinjektionen 1.
Ohrgegend, multiple Steckschüsse der linken — 49.
Ohrlabyrinth als Erzeuger des Schielens 732.
Ohrmuschel, Streifschuß 49.
Ohrtrompete, Verengerung und Heilung entzündlich veränderter — 682.
Ohruntersuchungen, schulärztliche, an der Volksschule in Berndorf 305.
Organ, Myelinoidsubstanz in den Haarzellen des Cortischen — 360, Reizbarkeit des statischen — 355.
Ostium tubae 721.
Otitis media acuta mit gelatinösem Sekret 54, med. supp. ac. 224, 698, media acuta mit Mastoiditis 359, 490, 491, media acuta geheilt 376, media acuta und Lähmung 489, eigenartige akute — 568, akute und Malaria 571.
Otochirurgie, Erfahrungen bei chirurgischer Versorgung von Schädelschüssen 441.

Pachymeningitis, ausgebreitete der hinteren Schädelgrube 222, tuberculosa 577.
Paget und Stapesankylose 692.
Parese, zur Pathogenese der pseudospastischen — 732.
Parotitis epidemica, Erkrankungen d. inneren Ohres bei — 367.
Pathogenese der Neuritis acustica alcoholica 238.

Digitized by Google
Original from UNIVERSITY OF CALIFORNIA
Generated on 2019-10-24 15:44 GMT / http://hdl.handle.net/2027/uc1.b3252765
Public Domain in the United States, Google-digitized / http://www.hathitrust.org/access_use#pd-us-google

Periostitis der Schläfenbeinschuppe 53.
Periostlappen, Implantation 691.
Planum mastoideum, ausgiebige Freilegung 58.
Plastik abstehender Ohren nach Ruttin 325.
Pneumokokkenmeningitis, seltene Form 705.
Polyneuritis cerebralis meniéreformis 78, 707.
Polypen, lokal 573.
Prüfungsmethode, neue 729.
Pupillenstarre, einseitige reflektorische 231.
Pyämie, otogene 713, 714, ohne Sinusphlebitis 503.
Pyramide, Splitterfraktur der hinteren Hälfte 347.

Quarzlampe, „künstliche Höhensonne", Bestrahlung 74.
Quarzlichtbehandlung von Ohrenleiden 566.

Radikaloperation 714, mit Gehörgangsplastik 47, Hautlappenplastik bei — 52, konservative — des Mittelohres 358, Hörresultate 466, — des Ohres 552.
Radiumbehandlung, nachteiliger Erfolg bei Schwerhörigkeit 359.
Reaktion, kalorische 558, 570, Wiederkehr der kalorischen — 575, 702.
Reflexbewegungen, über die Unabhängigkeit der vom N. cochlearis und vestibularis ausgelösten — 665.
Reiz, Einfluß des — auf die reflektorische Wirksamkeit des M. tensor tympani 350.
Reizerscheinungen des rechten statischen Labyrinths 43.
Resorptionsfähigkeit der Trommelhöhle 9.
Rezept-Taschenbuch 722.
Rotlauf, abortive Bakteriotherapie 230.

Salvarsaninjektion, Labyrinthtaubheit nach — 706, Nervenerscheinungen 719.
Schädel, Demonstration eines — mit verschiedenen Anomalien im Bereiche des Gehörorganes 219, Verletzungen im Gebirgskrieg 248, Operation bei Verwundung 357.
Schädelbasisbruch 574.
Schädeloberfläche, zur Projektion der Hirnrindengebiete auf die 360.
Schädeldurchschuß 341.
Schädelgrube, ausgebreitete Pachymeningitis der hinteren — 222, basaler Tumor der mittleren — 334, Durasarkom der hinteren — 368, Durchwucherung von Granulationen 577.
Schädelschüsse 491, im Röntgenbild 369, chirurgische Versorgung 441.
Schädigungen, psychische, durch Kopfschuß im Kriege 1914/16 — 492.
Schall-Knochenleitung bei Kopfschüssen 270.
Scheitelbein, Tangentialschuß 48, Fraktur 224, Jackson-Epilepsie nach Trauma 587.
Schielen, Ohrlabyrinth als Erzeuger 732.
Schläfebein, Cholesteatom 600.
Schläfebeinschuppe, Periostitis mit Usur der Lamina ext. 53, Fraktur 224, Streifschuß 338.
Schläfengegend, Verletzung 328.
Schneckennerven, erhaltene Funktion 717, 720.
Schrapnellfüllkugel, Extraktion 69.
Schrapnellfüllkugelverletzung 561.
Schuppe, Splitterung 60.
Schußverletzung des Gehirns 737.
Schußwunden, Behandlung 742.
Schwerhörigkeit 723, neue Gesichtspunkte zur Diagnose und Therapie 233, persönlicher Schutz gegen professionelle 236, Erblichkeit der chronischen fortschreitenden 352, Radiumbehandlung 359, Nachweis der Simulation 729.
Schwindel, Aufhören des hochgradigen — 56.
Sepsis im Anschluß an Furunkulose 325.
Serumbehandlung des Erysipels 497, 585.
Simulation, Allgemeines zur Frage der — 597.
Sinus, Zerreißung 60, abnorme Vorlagerung 686.
Sinus cavernosus, Thrombose 357.
Sinus-Jugularisthrombose, ausgedehnte 67.
Sinus lateralis, Obliteration 222.
Sinusphlebitis 686, circumscripta 489, otogene Pyämie ohne — 503.
Sinusthrombose 60, 744, spontan geheilt 222, — und Meningitis 489.
Sinus transversus, thrombosiert 244.
Sinuswand, Einreißen 686.
Sklerose, multiple, Beziehungen zum zentralen Vestibularapparat 249.
Soldaten, Behandlung stotternder — 319.
Splitterfraktur der hinteren Hälfte der Pyramide 347.
Splitterung, ausgedehnte, der Schuppe 60.
Sprache, Wiederaufbau bei Aphatischen 31.
Sprachorgane, Stottern trotz gesunder 496.

Generated on 2019-10-24 15:44 GMT / http://hdl.handle.net/2027/uc1.b3252765
Public Domain in the United States, Google-digitized / http://www.hathitrust.org/access_use#pd-us-google
Digitized by Google
Original from UNIVERSITY OF CALIFORNIA

Sprachstörungen 705, Hilfsbuch für die Behandlung 74, psychogene 362, Vorlesungen über — 595.
Stapesankylose und Paget 692.
Staphylokokkenpyämie 716.
Stauungspapille 734.
Steckschuß der rechten Gesichtsseite 43, der linken äußeren Ohrgegend 44, multiple, von Granatwandsprengstücken 45, multiple, der linken Ohrgegend 49, multiple 50, im äußeren Gehörgang 271, des Gesichts 340.
Sterblichkeit bei Mastoidaloperationen 675.
Störungen des Gedächtnisses infolge Erkrankungen des Ohres 145.
Stotternde Soldaten, Ziel und Ergebnisse der Behandlung 319, Warum stottere ich? 496.
Streifschuß der linken Ohrmuschel 49, der Schläfebeinschuppe 338.
Stummheit 726.
Sturz vom Pferde 60.
Symptomatologie, klinische innerer Krankheiten 496.
Syndroma Bárány 245, 374.
Syphilis, hereditäre, des Ohres 502, 706, Behandlung mit Salvarsan 728.

Tangentialschuß des linken Scheitelbeines 48.
Taubblinde, vestibuläre Erregbarkeit 365.
Taubheit 47, 570, 575, 726, hysterische 502.
Taubstummheit 302, 694, kongenital 558, Taub-Stummheit, hysterisch 732.
Tegmen antri und tympani, Splitterung 60.
Terminologie, medizinische 229.
Thrombose in den Thyreoidalvenen 87, der Kopfhautvenen 370.
Thrombose des Sinus cavernosus 357, des Sinus transversus 712.
Tiefenbeleuchtung bei Operationen 552.
Topographie der regionären Lymphdrüsen des Mittelohres 288.
Totalaufmeißelung der Mittelohrräume 56, 214, 344.
Transfusion 488.
Trauerrede für Kaiser Franz Josef I. 70.
Trauma, akustisches 236.
Trepanation des Labyrinths bei Morbus Menière 376.
Trommelhöhle, Resorptionsfähigkeit 9, Exostose 694.
Tube, Coryza der — 568.
Tubenschleimhaut, Verödung bei Radikaloperation des Ohres 552.
Tuberkulose, geheilte des Mittelohres 488.
Tumor, basaler, der mittleren Schädelgrube 334, cerebri 718, multipler im Acusticus 736.
Typhus, Vestibularerscheinungen nach 562.
Typhusschwerhörigkeit 723.

Übererregbarkeit, galvanische und kalorische 694, beim Kleinhirntumor 695.
Unfall- und Invaliditätsbegutachtung, Einführung 360.
Unterkieferköpfchen, Schußfraktur 46.
Untersuchungsmethoden, Praktikum der klinischen, chemischen, mikroskopischen, bakteriologischen 228.

Vene, vikariierende Erweiterung einer intrakraniellen — 336.
Veränderungen, nichtentzündliche — und vestibuläre Bahn 598.
Verdickungen auf der Haut des äußeren Gehörganges 720.
Verengerung der Ohrtrompeten 682.
Verkalkungsherde im Gehirn 587.
Verletzung des Facialis 581.
Verödung der Tubenschleimhaut bei Radikaloperationen des Ohres 552.
Vestibularapparat, zentraler, Beziehungen zur multiplen Sklerose 249, Veränderungen bei erhaltener Funktion der Schneckennerven 717, 720. Verhältnis zum Zentralnervensystem 720.
Vestibularerscheinungem nach Typhus 562.
Vestibularfunktion, Ausschaltung 328.
Vestibularprüfung, kalorische, mit kaltem Wasser 56.
Vorlagerung des Sinus 686.
Vorlesungen über Sprachstörungen 595.

Warzenfortsatz, Zersplitterung durch Schrapnellverletzung 224, Abkühlung und Erwärmung 720.
Wiederaufbau der Sprache Aphatischer 31.
Wundbehandlung mit Argentum nitr. und Heißluft 743.

Zähneknirschen, Untersuchungen über — 356.
Zahnwurzelcysten 351.
Zeigereaktion, Fehlen der — 588.
Zeigeversuch und Kompensation 331.
Zwergwels, über angebliches Hörvermögen 237.

Digitized by Google
Original from UNIVERSITY OF CALIFORNIA
Generated on 2019-10-24 15:44 GMT / http://hdl.handle.net/2027/uc1.b3252765
Public Domain in the United States, Google-digitized / http://www.hathitrust.org/access_use#pd-us-google

Autorenregister.

Albrecht 365.
Alexander 1, 43, 305, 319, 441.
Alt 573, 574.
Antoni 230, 245.
Arnoldsohn 370.
Auerbach 729.

Bachstelz 231.
Bakker 370.
Bárány 735.
Beck O. 63, 64, 65, 67, 68, 69, 222, 224, 225, 226, 227, 338, 340, 341, 342, 561, 562, 563, 585.
Begleiter 719.
Behr 247.
Benjamins 237, 351, 358.
Blassberg 599.
Blumenthal 270, 552.
Boivie 241.
Bondy 336, 560.
Boonacker 357.
Borchard 594.
Borries 371, 675.
Boyksen 497.
Braun 594.
Broechaert 354.
Brünings 729.
Brunner 493.
Burger 352, 359.

C'emach 53, 54, 288, 565, 566.
Curschmann 732.

Dinolt 700.
Dobrowolski 502. 706, 708.

Eiselsberg 742. 743.
Engel 376.
Erici 78.
Eulenburg 597.

Flateau 704.
Forselles 246.
Frey 498, 499.
Fröschels 74.
Frostell 229.

Glajkiewicz 705.
Gatscher 297, 337, 564, 574, 589, 665.
Gertz 499.
Gilse 356.
Glinski 714.
Goldmann 694.
Groot 351.
Grunberg 590.
Guttmann 229.

Habermann 734.
Haertel 228.
Handelsneder 704.
Hartog 355.
Hausdörfer 496.
Hecht 241.
Heidenreich 498.
Heilskow 367.
Hepe 741.
Heymann 595, 706, 741.
Higier 705.
Hirschfeld 732.
Hoeven Leonhard 352.
Holmgren 236, 243.

Jakobsen 374.
Imhofer 448.
Iterson 355.

Karbowski 598, 707, 709.
Key Aberg 78.
Kiär 363.
Kijewski 705.
Klopstock 228.
Körner 237, 590.
Kopczynski 705, 706.
Kowarsky 228.
Krag 503.
Kramer 743.
Krassnig 194.
Krause 737.
Kreidl 213.
Krokiewicz 503.

Lange 590.
Leegard 487, 489, 490.
Leidler 249.
Leipen 227.
Lewkowicz 715, 716.
Liebmann 595.
Lindt 366.
Löwenstein 248.
Lorenz 38.
Lubliner 712.
Lund 77.

Mahler 367.
Manasse 79, 590, 744.
Matti 360.
Mayer 51, 52, 688, 690, 691, 692, 702, 736, 744.
Melchior 594.
Minkema 353, 359.
Moczulszki 713.
Mondschein 728.
Muck 244, 734.
Mülleutner 74.

Nadoleczny 729.
Nager 232, 235.
Nakamura 238, 365.
Neumann 578.
Nowotny 599.

Ohm 721, 732.
Ono 350.
Oppikofer 731.
Oswald 75.
Ortner 496.

Payr 239.
Perlis 715.
Pflug 726.
Philipowicz 76.
Politzer 70.
Popielska 718.
Poppelreuter 492.

Quix 354, 355.

Rappaport 707.
Rauch 466.
Reichardt 360.
Rejtö 207.
Richnau 230.
Rotfeld 716, 720.
Rudberg 78.

Digitized by Google
Original from UNIVERSITY OF CALIFORNIA
Generated on 2019-10-24 15:44 GMT / http://hdl.handle.net/2027/uc1.b3252765
Public Domain in the United States, Google-digitized / http://www.hathitrust.org/access_use#pd-us-google

Ruttin 58, 59, 60, 217, 219, 221, 328, 329, 330, 331, 332, 334, 346, 347, 556, 558, 567, 568, 570, 571, 580, 582, 694, 695, 698.
Rychlik 248.

Salomon 495.
Samuelson 242.
Schiller 230.
Schröder 594.
Schutter 358.
Seige 362.
Siebenmann 236.
Siemens 355.
Simon 491.
Singer 597.
Skrowaczewski 717, 720, 721.
Soherr 577.
Spira 502, 716.
Stein 31.
Stieda 594.
Szarbo 364.
Szily 230.
Szmurlo 707.

Thiemann 369.
Thornval 368.

Uchermann 488, 489.
Urbantschitsch E. 54, 56, 214, 215, 325, 327, 344, 345, 555, 575, 587 682, 686.
Urbantschitsch V. 145.

Wagener 232.
Weyers 358.
Wicart 730.
Wieser 720.
Witt 80.
Wittmaack 723.
Wurcelman 706.

Yzermann 359.

Zalewski 9, 720.
Zamenhof 711.
Zebrowski 600, 713, 714.
Zwaardemaker 350.

Vereinsberichte.

Seite

Österreichische Otologische Gesellschaft: Sitzung vom 27. November 1916 43
„ „ 11. Dezember 1916 70
„ „ 29. Jänner 1917 213
„ „ 26. Februar 1917 325
„ „ 26. März 1917 344
„ „ 30. April 1917 555
„ „ 21. Mai 1917 573
„ „ 25. Juni 1917 686

Oto-laryngologischer Verein zu Kristiania: Sitzung vom 3. Oktober 1916 487
„ „ 7. Dezember 1916 488
„ „ 1. Februar 1917 489

Nederlandsche Keel-Neus-Oorheelkundige Vereeniging: Versammlung vom 20. und 21. November 1915 350

Aus den Verhandlungen polnisch-medizinischer Gesellschaften:
A. Aus den Sitzungen der Warschauer ärztlichen Gesellschaft 704
B. „ „ „ des Warschauer oto-laryngologischen Vereines 708
„ dem Lodzer ärztlichen Verein 714
„ „ Krakauer ärztlichen Verein 715
„ den Sitzungen der Akademie der Wissenschaften in Krakau 716
„ dem Lemberger ärztlichen Verein 717

Generated on 2019-10-24 15:44 GMT / http://hdl.handle.net/2027/uc1.b3252765
Public Domain in the United States, Google-digitized / http://www.hathitrust.org/access_use#pd-us-google
Digitized by Google
Original from UNIVERSITY OF CALIFORNIA

Laryngo-Rhinologischer Teil.

Original-Artikel.

Chiari O. Frh. v.: Die Stirnhöhlen-Schußverletzungen **601**.

— Zahnprothese mit seitlichen Haken tief unten in der Speiseröhre eingeklemmt, oesophagoskopisch heraufgezogen und schließlich durch äußere Oesophagotomie entfernt. Heilung. (Mit 1 Fig.) **613**.

Gatscher S.: Zur Kasuistik der Steckschüsse im Mediastinum mit Beziehung zum Oesophagus. (Mit 4 Fig.) **377**.

Hofer G.: Schußverletzungen der Kieferhöhle **385**.

— Ein Beitrag zur Pathologie der Osteomyelitis der Stirnhöhle **639**.

Imhofer R.: Betrachtungen über die funktionelle Aphonie im Kriege vom laryngologischen Standpunkte **121**.

— Beitrag zur Kasuistik der postoperativen Komplikationen der Tonsillektomie **633**.

Kornfeld J.: Oedem in Kehlkopfpolypen. Kasuistischer Beitrag **395**.

Schoenfeld A.: Ein Schneiderfingerhut im Nasenrachenraum eines Kindes **393**.

Thost A.: Lymphosarkom der oberen Luftwege und Sarkoid der Haut (Boecksche Krankheit) **81**.

Sachregister.

Absceß des rechten Frontallappen 625. Behandlung des peritonsillären 420, des Oberlides 522, der Nasenscheidewand, spontan entstanden, 651, extraduraler infolge Schußverletzung der Stirnhöhle 400.

Actinomycosis des Halses 620, des Larynx 620.

Ätiologie phlegmonöser Entzündungen der Gaumenmandeln 140.

Äußere Oesophagotomie **613**.

Akute Bulbärparalyse, Kehlkopflähmungen bei 142.

Akuter Exophthalmus bei Quinckescher Krankheit 627.

Alae nasi, Ansaugen der 117.

Amyloide Tumoren im Kehlkopfe 629.

Anatomische Verhältnisse des Naseninnern 416, des Tränensackes 416.

Aneurysma der Aorta 426.

Angeborenes Diaphragma 412.

Angina lacunaris, Myocarditis nach 358.

Angina phlegmonosa necrotica 419.

Angina Vincenti 424.

Ansaugen der Nasenflügel 117.

Antrum Highmori s. u. Highmorshöhle, Sinus maxillaris, Kieferhöhle.

Aorta, Aneurysma der 426.

Aphonie, funktionelle, im Kriege 121.

Arterielle Blutungen nach Tonsillektomie 417.

Arterien der Tonsille 627.

Aryepiglottische Falte, Cyste der 417, Lipom der 626.

Aspiration der Nasenflügel 117.

Atmungswege, Nachblutungen aus den oberen 659.

Atonie des Oesophagus 408.

Atresie des Aditus narium nach Variola 411, der Choanen, komplette, häutige 412, unvollständige, membranöse 410, operative Behandlung der 430.

Ausschälung der Gaumenmandeln s. a. Tonsillektomie.

Basis cranii, Tumor der 620.

Blattern, Atresie beider Vestibuli nasi nach 411.

Digitized by Google

Original from UNIVERSITY OF CALIFORNIA

Generated on 2019-10-24 15:44 GMT / http://hdl.handle.net/2027/uc1.b3252765
Public Domain in the United States, Google-digitized / http://www.hathitrust.org/access_use#pd-us-google

Blutungen, arterielle nach Tonsillektomie 417.
Boecksche Krankheit 81.
Bronchien, Sklerom der 411, 623.
Bronchoskopie bei Tracheo- und Bronchosklerom 623.
Bulbushöhle, frühzeitige 408.
Bulbärparalyse mit Kehlkopflähmungen 142.

C s. auch unter K.
Cancer s. Carcinom.
Carcinom, Larynxexstirpation wegen 113, des Larynx 134, 619, der Nase 647, des Oesophagus 439, des Oesophagus mit Perforation der Trachea 408, Resektion des Larynx wegen 619, der Zunge, des Rachens 618, des Zungenbändchens, der Zungenbasis 619, des weichen Gaumens 645.
Carcinoma cylindromatodes der Orbitalgegend 661.
Carcinoma solidum oris 653.
Cardia, Striktur der 408.
Cartilago thyreoidea, Durchschuß der 138.
Catarrhe s. Katarrhe.
Cavum pharyngonasale s. auch Epipharynx und Nasenrachenraum, das sagittale Profil des 353.
Chirurgie der Tränenwege 139, experimentelle — der Luftröhre 438.
Choanen, operative Behandlung der Atresien der 430, komplette, häutige Atresie der 412, unvollständige, membranöse Atresie der 410.
Choanalpolypen, Behandlung der 434.
Chronische Fieberzustände tonsillärer und glandulärer Herkunft 433, 615, unbekannter Herkunft 426.
Chronischer, trockener Katarrh des Pharynx 421.
Congenitales Diaphragma 412.
Corpus alienum s. Fremdkörper.
Crista septi nasi, hohe, — mit Deviation 140, der aryepiglottischen Falte 416, der Zahnwurzel 351.

Deviatio septi nasi mit hoher Crista 140.
Diaphragma, häutiges, angeborenes der Nase 412.
Dilatation der linken Vorkammer und Dysphagie 660, des Aortenbogens und Schlingbeschwerden 660, des Oesophagus 408.
Diphtherieheilserum, über die Reinjektion von 427.
Diphtheritis der Nasenhöhle 432.
Divertikel des Oesophagus 408, 410, 415.
Durchschuß beider Schildknorpelplatten 138.
Dysphagie und Dilatation der linken Vorkammer 660.

Eitrige Entzündung, doppelseitige, des Tränensackes 415.
Elastische Systeme des Tracheobronchialbaumes, über 143.
Empyem und Rhinosklerom 648, traumatisches der Stirnhöhle 648.
Entzündung, phlegmonöse, der Gaumenmandeln 140.
Epiglottis, Lupus der 652, Tumor der 425.
Epipharynx, Fremdkörper des 631, Narbenbildung, retronasale des 653, Neubildungen des 413, Tumor des 620.
Erysipel, Heilung einer Wunde nach 647.
Exophthalmus, akuter, bei Quinckescher Krankheit 627.
Experimentelle Chirurgie der Luftröhre 438, Phonetik. Kongreßbericht 624.
Expressor nach Aurelius Réthi, zur Tonsillektomie 118.
Exstirpation des Larynx wegen Cancer 113, wegen Sarkom 422, totale, des Kehlkopfes und der Epiglottis 618, des Larynx 657.
Extraduralabsceß infolge Schußverletzung der Stirnhöhle 400.

Fibrom der Mundhöhle 618, des Kehlkopfes 630.
Fieberzustände, chronische, unbekannter Herkunft 426, chronische, tonsillärer und glandulärer Herkunft 433, 615.
Fistel im Rachen 423.
Fötider Katarrh der Nase 421.
Fossa supratonsillaris, Lipom der 624.
Fragebogen betreffend Sklerom 418.
Fremdkörper des Larynx 412, 423, 432, des Rachens 432, des Kehlkopfes 432, des Epipharynx 393, der oberen Luft- und Speisewege 428, 658, des Pharynx 432, durchlöcherte in den tieferen Luftwegen 438, der Trachea 621, 631, des Oesophagus 423, 618, 619, 626, 631, der Nase 430, 624, mit tödlichem Verlauf 114.
Frontallappen, Absceß im rechten 625.
Funktionelle Aphonie im Kriege 121, Stimmstörungen im Kriege 440.

Digitized by Google
Original from UNIVERSITY OF CALIFORNIA
Generated on 2019-10-24 15:44 GMT / http://hdl.handle.net/2027/uc1.b3252765
Public Domain in the United States, Google-digitized / http://www.hathitrust.org/access_use#pd-us-google

Gaumenmandel, Gumma der 417, phlegmonöse Entzündung der 140.
Gaumen, Krebs des weichen 645, Marmorierung des — bei Lupus 652.
Glanduläre Herkunft chronischer Fieberzustände 433, 615.
Gonorrhoe der Nase 418.
Granatsplitter in der Kieferhöhle 429.
Gumma des Rachens 413, 415, der Mandel 417.

Hämato-Lymphangiom des Halses 662, der Zunge 662.
Hämorrhagien arterieller Natur nach Tonsillektomie 417.
Halbseitige Larynxexstirpation 354.
Hals, Aktinomykosis des 620, Hämato-Lymphangiom des 662, Minenverletzung des 112, Phlegmone, torpide des 649, Schußverletzungen des 112, Störungen im 623.
Häutige, komplette Atresie der Choanen 412.
Häutiges angeborenes Diaphragma 412.
Hängemethode der Kehlkopfuntersuchung 412.
Haut, Sarkoid der 81.
Herpes oesophagi 621.
Highmorshöhle s. unter Kieferhöhle und unter Sinus maxillaris; Steckschuß der 431.
Hysteroneurasthenia laryngis 654.

K s. auch unter C.
Kasuistik der Steckschüsse im Mediastinum 377, der Diphtheritis der Nasenhöhle bei Kindern 432, der postoperativen Komplikationen der Tonsillektomie 633.
Katarrhe, fötide, der Nase 421.
Kehldeckel s. Epiglottis.
Kehlkopf, s. a. Larynx, Aktinomykosis des 620, Amyloidtumoren des 629, Carcinom des 134, 619, Cyste des 417, Exstirpation 354, Exstirpation des — wegen Cancer 113, 354, Exstirpation des — wegen Sarkom 422, Exstirpation, totale, des 422, 618, 657, Fibrom des 630, Fremdkörper des 358, 412, 423, 428, 432, 631, Kriegsschädigungen des 436, des Kindes und des Erwachsenen 436, Lähmungen des — bei akuter Bulbärparalyse 142, Lipom des 626, Lues des 617, Neoplasma des 411, Oedem in Polypen des 395, Operationen am — und Nachblutungen 118, Pneumokokkenulcerationen im 416, Sarkom des 354, Schußverletzungen des 112, 399, Schußverletzungen und andere Kriegsbeschädigungen des 119, 662, Sklerom des 113, 418, 424, 625, Syphilis des 617, Tuberkulose des 118, 355, 412, 419, 420, 425, 617, 623, Tuberkulose und Schwangerschaft 355, Untersuchung des — in Hängemethode 412.
Kieferhöhle s. a. u. Antrum Highmori, Highmorshöhle, Sinus maxillaris, Phantom einer durchleuchteten 426, Sarkom der 409, Schußverletzungen der 385, 429, 431.
Kiefersarkom 618.
Kleinhirnprolaps, geheilter Fall von 353.
Knochennekrose bei tertiärer Lues des Stirnbeines, der Nase 116.
Knochenzerstörungen der Nase 139.
Kongreßbericht über experimentelle Phonetik 624.
Komplikationen, postoperative, der Tonsillektomie 633.
Kosmetische Nasenoperationen, Erfahrungen über 355.
Krebs s. a. u. Cancer und Carcinom.
Krebs des Oesophagus 439, des Larynx 113, 134, 619, des weichen Gaumens 645.
Kriegsschädigungen des Kehlkopfes 119, 436, (Minenverletzung) der Stirnhöhle 647, als Ursache von Stimm- und Sprachgebrechen 632.

Lähmungen im Kehlkopf bei akuter Bulbärparalyse 142.
Laryngofissur in Lokalanästhesie 137.
Laryngoskop von Krisham 351.
Laryngostomie 141, 421.
Larynx, s. a. u. Kehlkopf, Actinomycosis des 620, Amyloidtumoren des 629, Carcinom des 134, 619, Cyste des 417, Exstirpation, halbseitige des 113, 354, Exstirpation, totale 422, 618, 657, Fibrom des 630, Fremdkörper im 432, 631, Hysteroneurasthenie des 654, des Kindes und des Erwachsenen 436, Kriegsverletzungen des 436, Lähmungen bei akuter Bulbärparalyse 142, Lipom des 626, Lues des 617, Neoplasma des 411, Pneumokokkenulcerationen im 416, Schußverletzungen des 112, 399, Sklerom des 113, 418, 424, 625, Tuberkulose des 118, 412, 419, 420, 425, 617, 623.
Leistenbildung der Nasenscheidewand 140.

Digitized by Google
Original from UNIVERSITY OF CALIFORNIA
Generated on 2019-10-24 15:44 GMT / http://hdl.handle.net/2027/uc1.b3252765
Public Domain in the United States, Google-digitized / http://www.hathitrust.org/access_use#pd-us-google

Leukoplakia linguae 418.
Lipom der supratonsillären Nische 624, der Plica aryepiglottica 626.
Lokalanästhesie, Laryngofissur in 137, Stirnhöhlenradikaloperation in 137, Mitteilungen über 355.
Lues s. a. u. Syphilis, der Nase 116, des Nasenflügels 619, des Septums 619 und Tuberkulose 416, 424, gummosa tonsillae 417, laryngis 617, tertiaria des Stirnbeines 116.
Luftröhre s. a. u. Trachea, Durchbruch der 426, experimentelle Chirurgie der 438, Fremdkörper der 631, 621, Obliteration der 137, Ozaena der 409.
Luftwege, Fremdkörper der oberen 428, 658, Fremkörper der tieferen 438, Lupus der oberen 622, Lymphosarkom der oberen 81.
Lupus der Epiglottis 652, der oberen Luftwege 622, Pathogenese des 117, des Pharynx 652, der Zunge 621.
Lymphhämangiom des Halses 662, der Zunge 662.
Lymphosarkom der oberen Luftwege 81.

Mandeln s. a. u. Tonsillen.
Mandeln, Nachblutung bei Operation der 118.
Mandelsarkom, Pharyngotomie wegen 617.
Marmorierung des Gaumens bei Lupus 652.
Medianstellung des Stimmbandes 426.
Mediastinum, Steckschüsse im 377, und Speiseröhre 644.
Membranöse Atresie der Choanen 410, Narbenbildung im Epipharynx 653.
Minenverletzung des Halses 654, der Nase 654, der Stirnhöhle 647.
Modell eines selbsthaltenden Nasenspeculums 353.
Mucocele sin. ethmoidal. 429.
Mundhöhle, Fibrom der 618, Ulcerationen der (Zylinderzellenkrebs) 653.
Mykosis pharyngis leptothricea 652.
Myocarditis nach Angina lacunaris 358.

Nachblutungen aus den oberen Atmungswegen 659, bei Operationen der Tonsillen 118, des Kehlkopfes 118.
Nase, Diaphragma, häutiges, angeborenes, der 412, primäre Diphtherie der 139, Fremdkörper der 430, 624, Gonorrhoe der 418, Knochenzerstörungen der 139, tertiäre Lues der 116, Lupus der 117, Minenverletzung der 654, Sarkom der 409, Schußverletzungen der 114, 431, Sklerom der 418, 424, 617, Tubularkrebs der 647.
Nasenflügel, Ansaugen der 117.
Nasenhöhle, Diphtheritis der 432.
Nasenkatarrh, fötider, Anwendung von Seifenspiritus bei 421.
Nasennebenhöhlen, Operation bei Bruch der 357.
Nasenoperationen, kosmetische 355.
Nasenrachenpolypen, Behandlung 434.
Nasenrachenraum s. a. u. Epipharynx oder Cavum pharyngonasale, Fremdkörper im 393, Neubildungen des 412, das sagittale Profil des 353, Sklerom des 424, Tumor des 420.
Nasenscheidewand s. a. u. Septum nasi, mit hoher Leistenbildung 140, Verbiegung der — mit hoher Crista 140.
Nasenspeculum, selbsthaltendes 353.
Neoplasma s. u. Neubildung.
Neoplasma laryngis 411.
Neoplastische Form von Actinomycosis 620.
Neosalvarsan, Lokalbehandlung mit 117.
Neubildungen des Kehlkopfes 411, der Nasenrachenhöhle 412.

Obere Atmungswege, Nachblutungen aus den 659.
Obere Luftwege, Lymphosarkom der 96. Fremdkörper der 428, Lupus der 622.
Obere Speisewege, Fremdkörper der 428.
Oberlid, Absceß auf dem 622.
Obliteration des Luftrohres 137.
Oesophagotomia externa 613.
Oesophagus, s. a. u. Speiseröhre, Divertikel des 408, 410, 415, Fremdkörper des 613, 626, 631, Herpes des 621, radiologische Kennzeichen eines Divertikels des 408, Röntgenogramm eines Divertikels des 410, Stenose des 407, Tuberkulose des 408.
Operation des Ansaugens der Nasenflügel 117, der Choanenatresie 430, der Nasenscheidewand mit hoher Leistenbildung 140.
Orbitalgegend, Carcinoma cylindromatodes der 661.
Os frontale, tertiäre Lues des 116.
Osteomyelitis der Stirnhöhle 639.
Ozaena tracheae 409.

Pachydermie der Stimmlippen 419.
Palatum molle, Krebs des 645.

Digitized by Google
Original from UNIVERSITY OF CALIFORNIA
Generated on 2019-10-24 15:44 GMT / http://hdl.handle.net/2027/uc1.b3252765
Public Domain in the United States, Google-digitized / http://www.hathitrust.org/access_use#pd-us-google

Paradoxe Stimmbandbewegung 654.
Paralyse des Musculus posticus 426.
Parese des Oesophagus 414, des Transversus 654.
Pathogenese des Lupus der Nase 117.
Pathologie der Osteomyelitis der Stirnhöhle 639.
Pemphigus vulgaris 413.
Perforation eines Aneurysmas in die Trachea 426.
Peritonsilläre Abscesse, Behandlung der 420.
Phantom einer durchleuchteten Kieferhöhle 426.
Pharyngitis chronica sicca, Anwendung von Seifenspiritus bei 421.
Pharyngotomie wegen Sarkom der Mandel 617.
Pharynx, s. a. u. Rachen, Carcinom des 617, Fistel des 423, Fremdkörper im 432, Gumma des 413, 415, Katarrhe, chronische, trockene, des 421, Lupus des 652, Mykosis leptothricea des 652, Pneumokokkenulcerationen im 416, Sklerom des 418, Syphilis, tertiäre, im 619, Teratoid des 407, 410, Tuberkulose des 435.
Phlegmone des Halses, torpide 649.
Phlegmonöse Entzündung der Gaumenmandeln, Ätiologie der 140.
Phonetik, experimentelle, Kongreßbericht 624.
Phthisis s. a. u. Tuberkulose, laryngis 617, linguae 617, pulmonum 617.
Physiologie des Tränensackes 351.
Plica aryepiglottica, Cyste der 417.
Pneumokokkenulcerationen im Larynx 416, im Pharynx 416.
Polypen des Nasenrachens 434, sphenochoanale 118.
Posticusparalyse 426.
Postoperative Komplikationen der Tonsillektomie 633.
Primäre Nasendiphtherie bei Kindern 139.
Primäres Sarkom der Trachea 440.
Prolaps des Kleinhirns 353.
Pulsionsdivertikel des Oesophagus 402.

Quinckesche Krankheit, akuter Exophthalmus bei 627.

Rachenfistel 423.
Rachenwand, Gumma der hinteren 413.
Rachen s. unter Pharynx, Fremdkörper im 432, Gumma des 413, 415, Katarrh, chronischer, trockener des 421, Teratoid des 410.
Radiologische Kennzeichen von Oesophagusdivertikeln 408.
Radikaloperation der Gaumenmandeln s. unter Tonsillektomie, der Stirnhöhle in Lokalanästhesie 137, der Stirnhöhle nach Killian 648.
Rezidivierender Speichelstein 401.
Reinjektion von Diphtherieheilserum 427.
Rhinitis fibrosa 359.
Rhinosklerom 424, und Empyem 648.
Rhinopharyngosklerom 424.
Röntgen- und Sonnenbestrahlung des tuberkulösen Kehlkopfes 118.
Röntgenogramm eines Oesophagusdivertikels 410.
Rotlauf s. unter Erysipel.
Rückenmarks- und Bulbushöhle, frühzeitige 408.

Saccus lacrymalis, anatomische Verhältnisse des 416.
Sagittales Profil des Cavum pharyngonasale 353.
Sarkoid der Haut 81.
Sarkom der Kieferhöhle 409, des Kiefers 618, des Larynx 422, der Mandel 617, der Nase 409, der Trachea 440.
Santorinischer Knorpel, Tuberkulose des 420.
Schädelbasis, Tumor der 620.
Schädelverletzungen 357.
Schildknorpelplatten, Durchschuß der 138.
Schleimhauterkrankungen beim Boeckschen Sarkoid 103.
Schlingbeschwerden ein Frühsymptom einer Dilatation des Aortabogens 660.
Schußverletzungen des Halses 112, der Kieferhöhle 385, 429, 431, des Larynx 112, 399, des Mediastinums 377, 644, der Nase 114, 431, der Stirnhöhle 601, der Stirnhöhle mit Extraduralabsceß 400.
Schwangerschaft und Tuberkulose des Kehlkopfes 355.
Seifenspiritus, Anwendung bei fötidem Nasenkatarrh 421.
Selbsthaltendes, doppeltes Nasenspeculum 353.
Semonsches Gesetz, Bemerkungen zum 142.
Septum nasi, Syphilis des 619, Spontanabsceß 651.
Serumbehandlung, lokale 140.
Siebbein, Mucocele des 429.
Sinus frontalis s. auch unter Stirnhöhle.

Digitized by Google
Original from UNIVERSITY OF CALIFORNIA
Generated on 2019-10-24 15:44 GMT / http://hdl.handle.net/2027/uc1.b3252765
Public Domain in the United States, Google-digitized / http://www.hathitrust.org/access_use#pd-us-google

Sinus frontalis und Tubera frontalia 352, Schußverletzungen des 400, Extraduralabsceß nach Schußverletzung des 400.
Sinus maxillaris s. u. Kieferhöhle oder Antrum Highmori oder Highmorshöhle, Granatsplitter der 429, Steckschuß des 431.
Sklerom 410, Behandlung des 657, der Bronchien 411, 623, Fragebogen, betreffend 418, des Larynx 418, 617, der Nase 418, 424, 617, der Nasenrachenhöhle 424, des Pharynx 418, Statistik des 616, der Stimmlippen 113, der Trachea 411, 418, 623, der Lunge 617.
Sonnen- und Röntgenbestrahlung des tuberkulösen Kehlkopfes 118.
Spasmus der Taschenfalten 654.
Speichelstein, rezidivierender 401.
Speisewege, Fremdkörper der oberen 428, 658.
Speiseröhre s. a. u. Oesophagus, Atonie der 408, Carcinom mit Perforation der Trachea 408, Divertikel der 415, Divertikel der —, radiologische Kennzeichen 408, Divertikel der —, Röntgenogramm eines 410, Fremdkörper der 423, 613, 629, 626, 631, Herpes der 621, Krebs der 439, und Mediastinum 644, Parese der 414, Pulsionsdivertikel der 402, Stenose der 407, Tuberkulose der 408.
Sphenochoanalpolypen 118.
Sprach- und Stimmgebrechen infolge Kriegsschädigung 632.
Statistik des Skleroms 616.
Steckschuß der Highmorshöhle 431, im Mediastinum 377, 644.
Stenose des Oesophagus 407, der Trachea 426, 663.
Stimmlippen, Medianstellung der linken 426, Pachydermie der 419, paradoxe Bewegung der 654.
Stimmstörungen, funktionelle, im Kriege 440.
Stimm- und Sprachgebrechen durch Kriegsschädigungen 632.
Stirnbein, tertiäre Lues des 116.
Stirnhöhle s. auch unter Sinus frontalis, Minenverletzung der 647, Osteomyelitis der 639, Radikaloperation der — in Lokalanästhesie 137, Schußverletzungen der 400, 601, traumatisches Empyem der 648.
Stomatitis membranacea, rezidivierende 651.
Strictura cardiae 408.
Supratonsilläre Nische, Lipome der 624.
Symptomatologie der funktionellen Stimmstörungen im Kriege 440.
Syphilis s. auch unter Lues, des Kehlkopfes 617, der Nase 116, des Nasenflügels 619, des Septums 619, tertiäre des Stirnbeines 116, tertiäre — der Tonsille 417, und Tuberkulose 416, 424.
Systeme, elastische, des Tracheobronchialbaumes 143.

Taschenbandsprecher 663.
Taschenfalten, Spasmus der 654.
Therapie der funktionellen Stimmstörungen im Kriege 440.
Teratoid des Pharynx 407, 410.
Tertiäre Lues der Nase 616, des Pharynx 619, des Stirnbeines 616.
Tiefere Luftwege, Fremdkörper der 438.
Tödlicher Verlauf eines Fremdkörpers 114.
Tonsilla palatina, phlegmonöse Entzündung der 140.
Tonsilläre Herkunft chronischer Fieberzustände 433, 615.
Tonsille s. auch unter Mandel, Arterien der 627, Gumma der 417, Konkremente der 135, Nachblutung bei Operationen der 118, Pharyngotomie wegen Sarkom der 617.
Tonsillektomie, arterielle Blutungen nach 417, postoperative Komplikationen der 633.
Totalexstirpation des Kehlkopfes 618, 657.
Trachea s. auch unter Luftröhre, experimentelle Chirurgie der 438, Durchbruch eines Aneurysmas in die 426, Fremdkörper der 621, 631, Obliteration der 137, Ozaena der 409, primäres Sarkom der 440, Sklerom der 411, 418, 623, Stenosen der 426, 663, Tuberkulose der 412.
Tracheobronchialbaum, elastische Systeme des 143.
Tracheopathia osteoplastica 142, 143.
Tränenkanal, Physiologie des 351.
Tränensack, anatomische Verhältnisse des 416, eitrige Entzündung des 415.
Tränenwege, Chirurgie der 139.
Transversusparese 654.
Traumatisches Empyem der Stirnhöhle 648.
Tripper der Nase 418.
Tubera frontalia und Größe des Sinus frontalis 352.
Tuberkulose des Kehlkopfes 412, 419, 420, 425, 617, 623, Sonnen- und Röntgen-

Digitized by Google
Original from UNIVERSITY OF CALIFORNIA
Generated on 2019-10-24 15:44 GMT / http://hdl.handle.net/2027/uc1.b3252765
Public Domain in the United States, Google-digitized / http://www.hathitrust.org/access_use#pd-us-google

bestrahlung bei 118, des Kehlkopfes und Schwangerschaft 355, bei Kindern 413, der Lungen 617, der Mandeln 420, des Oesophagus 408, des Pharynx 435, und Syphilis 416, 424, der Trachea 412, der Unterlippe 618, der Zunge 617.
Tubularkrebs der Nase 647.
Tumor, amyloider im Kehlkopfe 627, der Epiglottis 425, im Epipharynx 620, der Nasenrachenhöhle 420, pontis varoli 619.

Ulcus durum 407, nasi gonorrhoicum 418, palati duri (Lupus) 425, tuberculosum marginis linguae 618.
Ulcerationen im Larynx, verursacht durch Pneumokokken 416, im Pharynx, verursacht durch Pneumokokken 416, tuberkulöse 420, tuberkulöse des Larynx 412, tuberkulöse der Trachea 412, tuberkulöse der Unterlippe 618, im Munde (Zylinderzellencarcinom) 653.
Unterlippe, Tuberkulose der 618.
Untersuchung des Kehlkopfes, Hängemethoden des 412.

Variola, Atresie des Naseneinganges nach 411.
Verbiegung der Nasenscheidewand mit hoher Crista 140.
Verengerung der Speiseröhre 407, der Trachea 426.
Verkalkung eines Kehlkopffibromes 630.
Verletzungen durch Schuß, des Hypopharynx 112, der Kieferhöhle 385, des Larynx 112, 399, der Nase 114.
Verwachsung des Luftrohres 137.
Vincents Angina 424.

Weicher Gaumen, Krebs des 645.

Zähneknirschen 356.
Zahnwurzelzysten 351.
Zunge, Leukoplakie der 418, Sklerom der 617, Hämato-Lymphangiom der 662.
Zungenbändchen, Carcinom des 619.
Zungenbasis, Carcinom der 619.
Zungenlupus 621.

Autorenregister.

Albanus 117.

Baracs 620.
Barbezat Ch. 661.
Benjamins C. E. 351, 558.
Bieganski 426.
Bleyl 662.
Blumenthal 118.
Boonacker A. A. 357.
Borzecki 619.
Broechaert J. 354.
Brunning 118.
Bychowski 408.
Burger H. 351.

Caldera Ciro 438.
Chiari, O. Frh. v. 112, 601, 613.
Chorazycki 420, 422, 630.

Dabrowski 407, 410.
Damm C. 117.
Dobrowolski 413.
Dreyfuß R. 143.

Eisner 418.
Erbrich 417.

Fitkal 412.
Frank 408.
Freund A. 142.
Frieboes W. 662.
Freystadl Béla 142.

Gantz 416, 424, 425.
Gatscher S. 377, 644.
Giedgowd W. 426.
Gilse van der 356, 357.
Glas E. 645, 647, 648, 651, 652, 653, 654.
Glinski 619, 629.
Goldberg 618.
Golz 617.
Groot H. de 351.
Grosglick 617.
Grudzinski 408.

Hackenberg-Schmidt 139.
Hartog C. M. 355.
Henke Fr. 140.
Hertz M. 423, 425.
Heryng 419, 420, 421, 425, 426.
Hoeven-Leonhard I. van der 352, 353.
Hofer G. 385, 639, 649, 657.
Hoffmann R. 117, 118, 144, 438.
Hürlimann-Mayer 627.

Digitized by Google
Original from UNIVERSITY OF CALIFORNIA
Generated on 2019-10-24 15:44 GMT / http://hdl.handle.net/2027/uc1.b3252765
Public Domain in the United States, Google-digitized / http://www.hathitrust.org/access_use#pd-us-google

Imhofer R. 121, 633.
Ino-Kubo 118.
Iterson C. J. A. van 355.

Janowski 660.
Jurasz 624.

Kader 619.
Karbowski 420.
Kessel O. G. 663.
Königstein 422, 659.
Koerner O. 119, 429.
Kofler K. 112, 113, 134, 399, 404, 651.
Koike-Shige 143.
Kornfeld J. 395.
Korybut-Daszkiewicz 432.
Kruse Ch. 429, 430.

Landau 619.
Lange 618.
Leegaard 626, 631.
Lehm 621, 622, 623, 624.
Lengyel A. 118.
Litwinowicz 621.
Lubliner 213, 418, 425, 431.
Lubowski M. 426, 427.
Lund R. 617.

Mahler L. 141.
Majewski 617.
Makowski 618.
Marcinkowski 416.
Mayer-Hürlimann 627.
Menzel 138.
Mesz 411, 412.
Meurers v. 436.
Meyerson 410, 413, 417.
Minkema H. F. 353, 359.
Moczulski 418, 419, 420.
Mondschein 626.

Nürnberg C. 139.

Onodi A. 426.
Oppenheim 408.

Pachowski 432.
Perlis 618.
Pfeifer W. 117.
Pieniazek 411, 414, 423.
Pöllhofer 404.
Polanski 416.
Pontoppidan 430.
Pulawski 416, 660.

Quix F. H. 354, 355.

Rapaport 417.
Reichmann 408.
Reinhold 523.
Réthi 118.
Robier 408.
Rochat G. E. 351.
Rosenfeld 433, 615.
Roth 135.
Rubinroth 408.
Rzasnicki 439.

Saski 657.
Schindler 114.
Schlittler E. 658.
Schmidt-Hackenberg 139.
Schönfeld A. 393.
Schousboe 438.
Sedziak J. 428.
Shige-Koike 143.
Siemens L. 355.
Spira 427, 428, 432, 433, 435, 439, 630.
Srebrny Z. 425, 633.
Stangenberg E. 632.
Sterling 618.
Surawski 409.
Szmurlo 412, 415, 434.

Thost A. 81.
Tryjarski 410, 418, 435, 436, 657.

Uchermann 625, 626, 627.
Urbantschitsch E. 429, 438, 440.

Weinzieher 619.
Wejnert 407.
West M. I. 139.
Weyers J. C. N. 358.
Wieser 620, 622, 623, 624, 625.
Wiszniewski 407.

Yzermann A. J. 359.

Zablocki 625.
Zbrowski 409.
Zebrowski 616, 617.
Zemann W. 140.

Digitized by Google
Original from UNIVERSITY OF CALIFORNIA
Generated on 2019-10-24 15:44 GMT / http://hdl.handle.net/2027/uc1.b3252765
Public Domain in the United States, Google-digitized / http://www.hathitrust.org/access_use#pd-us-google

Vereinsberichte.

Seite

Wiener Laryngo-rhinologische Gesellschaft: Sitzung vom 8. November 1916 . . . 111
„ „ 10. Jänner 1917 134
„ „ 7. Februar 1917 389
„ „ 18. April 1917 644
„ „ 13. Juni 1917 651

Niederländische Gesellschaft für Hals-, Nasen- und Ohrenheilkunde, (Nederlandsche Keel-Neus-Oorheelkundige Bereeniging). — Versammlung vom 20. und 21. November 1915 350

Aus den Verhandlungen der polnisch-medizinischen Gesellschaften:
a) Aus den Sitzungen der Warschauer ärztlichen Gesellschaft 407
b) Aus den Sitzungen des Warschauer Oto-laryngologischen Vereines . . . 418
Aus den Sitzungen des Kongresses der Ärzte und Naturforscher in Lublin . . . 615
Aus dem Lodzer ärztlichen Verein 617
Aus der ärztlichen Gesellschaft in Kiew 618
Aus dem Dabrower ärztlichen Verein 619
Aus dem Krakauer ärztlichen Verein 619
Aus dem Lemberger ärztlichen Verein 620
Aus den Sitzungen des polnischen oto-laryngologischen Vereines in Lemberg . . . 620

Oto-laryngologischer Verein zu Kristiania, Sitzung vom 31. Mai 1917 625

Druck von Gottlieb Gistel & Cie., Wien.

Digitized by Google
Original from UNIVERSITY OF CALIFORNIA
Generated on 2019-10-24 15:44 GMT / http://hdl.handle.net/2027/uc1.b3252765
Public Domain in the United States, Google-digitized / http://www.hathitrust.org/access_use#pd-us-google

Bücherbesprechungen.

Seite

Dr. Johann Ohm: Das Augenzittern der Bergleute und Verwandtes 721
Wiener Medizinal-Kalender und Rezept-Taschenbuch für praktische Ärzte 722

Referate.

I. Allgemeines 723
II. Äußeres Ohr und Mittelohr 730
III. Labyrinth und Hörnerv 732
IV. Otochirurgie 737

Hauptregister für den 51. Jahrgang 745

Wir suchen zu kaufen in mehreren Exemplaren:

Monatsschrift für Ohrenheilkunde und Laryngo-Rhinologie

I. bis 46. Jahrgang, broschiert oder gebunden

und sehen gefl. Angeboten entgegen.

OSCAR ROTHACKER,
Mediz. Sortimentsbuchhandlung und Antiquariat
in Berlin, N. 24, Friedrichstraße 105b.

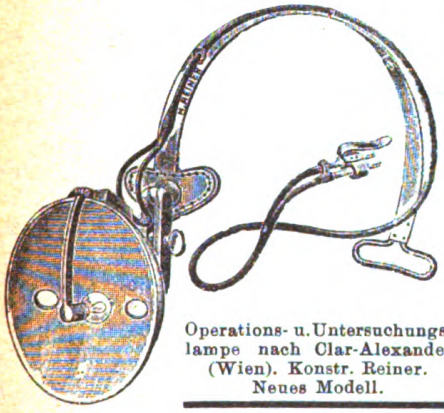

Operations- u. Untersuchungslampe nach Clar-Alexander (Wien). Konstr. Reiner. Neues Modell.

H. REINER, Wien
Fabrik IX/3, Van Swietengasse 10.
Niederlage I., Franzensring 22.

Erzeugt als Spezialität alle Ohren-, Nasen-, Hals- und Kehlkopfinstrumente in anerkannt vorzüglicher Qualität.

Sämtliche elektromedizinische Apparate. Komplette Einrichtungen.
•• **Neueste Konstruktionen.** ••
•••• Man verlange Spezialofferte. ••••

VERLAG VON URBAN & SCHWARZENBERG IN BERLIN U. WIEN.

In unserem Verlage erschien soeben:

Handbuch der Krankenpflege.

Unter Mitarbeit der Herren Prof. Dr. **J. Tandler**, Prof. Dr. **C. Schwarz**, Prof. Dr. **A. Fröhlich**, Priv.-Doz. **Dr. L. Adler**, Prof. Dr. **W. Knöpfelmacher**, Prof. Dr. **E. Raimann**, Dr. **I. Lamberg** in Wien

herausgegeben von **Priv.-Doz. Dr. Anton Bum.**

Mit 182 zum Teil farbigen Textabbildungen. Preis M 10.— = K 12.—, gebunden M 11.50 = K 13.80.

Digitized by Google

Original from UNIVERSITY OF CALIFORNIA

Generated on 2019-10-24 15:44 GMT / http://hdl.handle.net/2027/uc1.b3252765
Public Domain in the United States, Google-digitized / http://www.hathitrust.org/access_use#pd-us-google

Verlag von Urban & Schwarzenberg, Berlin und Wien.

Soeben erschien:

Das Geschlechtsleben des Weibes

in physiologischer, pathologischer und hygienischer Beziehung.

Von

Prof. Dr. E. Heinr. Kisch in Wien.

Dritte, vermehrte Auflage.

Mit 127 teils farbigen Abbildungen. M **25.**— = K **30.**—, gebunden M **27.50** = K **33.**—.

Das Buch wurde vielen Ärzten, besonders den Hausärzten, ein treuer Berater über das heikle, aber äußerst wichtige Thema. Aber auch den gebildeten Laien bietet das Werk durch die darin niedergelegten kulturhistorischen und philosophischen Studien eine Quelle des Neuen, oft Rätselhaften, aber stets Anregenden.

Strahlen-Tiefen-Behandlung.

Experimentelle und kritische Untersuchungen zu praktischen Fragen ihrer Anwendung in der Gynäkologie.

Aus der kgl. Münchener Universitäts-Frauenklinik (Direktor Geheimrat Dr. A. Döderlein).

Von **Ob.-A. Priv.-Doz. Dr. E. von Seuffert**-München.

Mit 19 teils farbigen Textabbildungen und 7 Tafeln. 8°. M **25.**—, geb. M **27.50.**

Das Seuffertsche Werk befaßt sich ausschließlich mit den praktischen Fragen und ist in einer allen Ärzten verständlichen Weise geschrieben. Es wird jedem, der sich mit der Strahlentherapie eingehender beschäftigen will, ein sicherer Führer sein.

Vorlesungen über Diät und Küche.

Ein Lehrbuch für Ärzte und Studierende.

Von **Priv.-Doz. Dr. Wilhelm Schlesinger** in Wien.

M **6.50** = K **7.80**, gebunden M **8.**— = K **9.60.**

Ein Leitfaden für jeden Mediziner zur ersten Orientierung auf dem Gebiete der diätetischen Küche.

Onanie und Homosexualität.

Die homosexuelle Neurose.

(Störungen des Trieb- und Affektlebens, zweiter Teil.)

Von

Dr. Wilhelm Stekel, Wien.

Preis: M **15.**— = K **18.**—, gebunden M **17.**— = K **20.40.**

Das geistvolle, überall von dem Ernste des wissenschaftlichen Forschers durchdrungene Werk verdient eine weitgehende Beachtung. Horch-Mainz in »Archiv der Kriminologie«.

Druck von Gottlieb Gistel & Cie., Wien, III., Münzgasse 6.

14 3474

Digitized by Google

Original from UNIVERSITY OF CALIFORNIA

Generated on 2019-10-24 15:44 GMT / http://hdl.handle.net/2027/uc1.b3252765
Public Domain in the United States, Google-digitized / http://www.hathitrust.org/access_use#pd-us-google

Generated on 2019-10-24 15:44 GMT / http://hdl.handle.net/2027/uc1.b3252765
Public Domain in the United States, Google-digitized / http://www.hathitrust.org/access_use#pd-us-google

Digitized by Google

Original from
UNIVERSITY OF CALIFORNIA

Generated on 2019-10-24 15:44 GMT / http://hdl.handle.net/2027/uc1.b3252765
Public Domain in the United States, Google-digitized / http://www.hathitrust.org/access_use#pd-us-google

Digitized by Google

Original from
UNIVERSITY OF CALIFORNIA

Generated on 2019-10-24 15:44 GMT / http://hdl.handle.net/2027/uc1.b3252765
Public Domain in the United States, Google-digitized / http://www.hathitrust.org/access_use#pd-us-google

Digitized by Google

Original from
UNIVERSITY OF CALIFORNIA

Digitized by Google
Original from UNIVERSITY OF CALIFORNIA
Generated on 2019-10-24 15:44 GMT / http://hdl.handle.net/2027/uc1.b3252765
Public Domain in the United States, Google-digitized / http://www.hathitrust.org/access_use#pd-us-google

Digitized by Google
Original from UNIVERSITY OF CALIFORNIA
Generated on 2019-10-24 15:44 GMT / http://hdl.handle.net/2027/uc1.b3252765
Public Domain in the United States, Google-digitized / http://www.hathitrust.org/access_use#pd-us-google



Digitized by Google
Original from UNIVERSITY OF CALIFORNIA
Generated on 2019-10-24 15:44 GMT / http://hdl.handle.net/2027/uc1.b3252765
Public Domain in the United States, Google-digitized / http://www.hathitrust.org/access_use#pd-us-google

3 1378 00484 6344

Digitized by Google
Original from UNIVERSITY OF CALIFORNIA
Generated on 2019-10-24 15:44 GMT / http://hdl.handle.net/2027/uc1.b3252765
Public Domain in the United States, Google-digitized / http://www.hathitrust.org/access_use#pd-us-google

Digitized by Google
Original from UNIVERSITY OF CALIFORNIA
Generated on 2019-10-24 15:44 GMT / http://hdl.handle.net/2027/uc1.b3252765
Public Domain in the United States, Google-digitized / http://www.hathitrust.org/access_use#pd-us-google